

cosmetic dentistry

— beauty & science

3²⁰¹⁴

_ Fachbeitrag

Das gealterte Lächeln:
Funktionelle und ästhetische Erwägungen

_ Veranstaltung

Hamburg – rot-weiß
11. Jahrestagung der DGKZ unter dem Motto
„Rot-weiße Ästhetik – State of the Art“

_ Hilfsprojekt

Mobile Zahnmedizin in der Serengeti

www.cd-magazine.de

dentis

PRODUCT SYSTEM
+ EDUCATIONAL SUPPORT
+ ADDITIONAL SERVICE



Holen Sie sich Tipps von Experten!
Mehr Informationen
unter www.dmg-dental.com

■ VENEERS BEFESTIGEN. SO EINFACH. SO SCHÖN. ■

Das neue Vitique Veneer System: Der leichteste Weg zum perfekten Ergebnis. Zwei Kits, die keine Materialwünsche offen lassen. Konkrete Anwendungsunterstützung durch Step-by-Step User Guide. Praxisnahe Zusatzservices wie die Vitique Experten-Hotline. Das Gesamtpaket macht den Unterschied.

Vitique. Mehr als ein Befestigungszement.

*Bitte beachten Sie, dass unsere Experten keine Diagnose- und Therapieberatung vornehmen, sondern die Beratung sich allein auf eine Hilfestellung für eine optimale ästhetische Anwendung im Rahmen der Veneerversorgung bezieht.

DMG
Dental Milestones Guaranteed



Markus F. Felber

Hybrid: Lahme Ente oder Poleposition?

Hybridautos sind meistens keine Schönheiten. Die möglichen Einsparungen beim Verbrauch scheinen so manchem Ästheten angesichts des i.d.R. schlicht unvorteilhaften Designs teuer erkaufte. Aber das muss nicht sein, wie der BMW i8 eindrucksvoll unter Beweis stellt. Als erster Sportwagen mit Verbrauchs- und Emissionswerten eines Kleinwagens tritt dieser formvollendete Hingucker an, seine Fahrzeugklasse zu revolutionieren: „Dem BMW i8 steht der Erfolg ins Stammbuch geschrieben“, heißt es im Testbericht eines Onlineportals. Übertragen lässt sich diese Aussage auf die Hybridkeramik VITA ENAMIC.

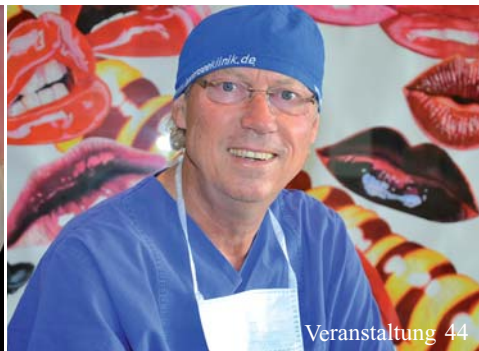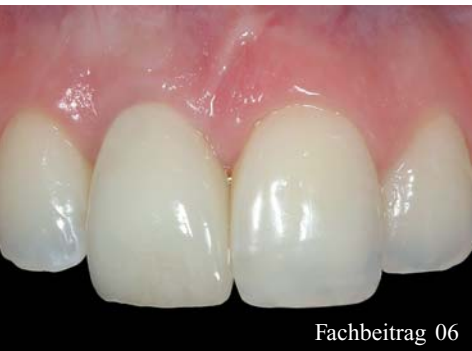Ist Hybridkeramik hässlich? Eine berechtigte Frage, wo doch der ästhetischen Leistungsfähigkeit von Kompositen – ebenso wie ihren mechanischen Eigenschaften – klare Grenzen gesetzt sind. Doch das ist der entscheidende Punkt: VITA ENAMIC ist kein traditionelles dentales Komposit und übrigens trotz kontroverser Diskussionen in der Dentalwelt aus meiner Sicht das einzige CAD/CAM-Material am Markt, das derzeit die Werkstoffbezeichnung Hybridkeramik verdient.

Nach über einem Jahr Erfahrungen und circa 600 eingegliederten Restaurationen stelle ich fest: Für Inlays, Onlays, Teilkronen und Kronen – insbesondere im Molaren- und Prämolarenbereich – sowie beispielsweise zur Versorgung von Zahnhalsdefekten in der Front hat sich die Hybridkeramik in meiner Praxis die Poleposition gesichert. Denn in einem Punkt hat der Werkstoff glücklicherweise so gar nichts mit dem BMW i8 gemeinsam: Die Versorgungen sind definitiv keine Eyecatcher, sondern integrieren sich farblich sehr gut in die Restzahnschubstanz. Gleichzeitig liegt das Produkt in Sachen Verbrauch ganz weit vorne: Die verlängerten Schleiferstandzeiten beim Schleifen mit der Sirona CEREC inLab MC XL bei gleichzeitig verkürzten Schleifzeiten – hallo Überholspur! – sind da nur ein Beispiel. Die einfache Nachbearbeitung mit 2-Step-Gummipolierern und die Möglichkeit der farblichen Charakterisierung mit lichthärtenden Mal Farben und chemischer Glasur sind weitere Beispiele. Sportlich sind auch die mechanischen Eigenschaften. Die Biegefestigkeit von 150 bis 160 MPa trifft laut Hersteller auf einen dentinähnlichen E-Modul von 30 GPa. Die Kombination von Festigkeit und Elastizität resultiert bei adhäsiv befestigten Kronen in einer sehr hohen Bruchlast von im Mittel über 2.700 Newton, wie vom Hersteller publizierte Untersuchungen zeigen. Vor allem bei Bruxismuspatienten, bei welchen nach meinen Erfahrungen besonders bei Inlay-Versorgungen mit traditionellen Keramiken sehr häufig Frakturen auftreten, hat sich die Kombination von Festigkeit und Elastizität bei VITA ENAMIC in meiner Praxis positiv ausgewirkt. Diese Versorgungsform ist jedoch, bis ausreichend klinische Daten vorliegen, noch experimentell.

Im Fazit steht die Hybridlösung des Unternehmens VITA Zahnfabrik aus Patientensicht für ein besonders zuverlässiges Material, aus dem passgenau und minimalinvasiv „unsichtbare“ Restaurationen hergestellt werden können, mit denen man auch langfristig gut fährt!

A handwritten signature in black ink, appearing to read "Markus".

Viel Spaß!
Ihr ZA Markus F. Felber



| editorial

- 03 **Hybrid:** Lahme Ente oder Poleposition?
_ Markus F. Felber

| cosmetic dentistry

Fachbeitrag

- 06 Einfluss **des gingivalen Biotyps** auf die chirurgisch-restaurative Implantattherapie
_ Dr. med. dent. Peter Gehrke,
_ ZA Axel Rudolph, M.Sc., ZT Carsten Fischer
- 14 **Das gealterte Lächeln:**
Funktionelle und ästhetische Erwägungen
_ Dr.-medic stom. Costin Marinescu, D.D.S. (USA),
_ Dr. med. dent. Jan Hajtó
- 18 **Kieferorthopädischer oder prothetischer**
Lückenschluss bei Nichtanlagen? – Teil II
_ Prof. Dr. med. dent. Nezar Watted, Prof. Dr. med.
dent. Emad Hussein, Dr. med. dent. Muhamad
Abu-Mowais, Dr. med. dent. Zafer Asisi, Prof. Dr.
med. Dr. med. dent. Peter Proff
- 24 **Ästhetischer** Zahnersatz
ist **individueller** Zahnersatz
_ Uwe Gehring

| special

Anwenderbericht

- 34 Direkte Kompositrestaurationen mit
den neuen Matrizen **V4-Clear Metal Matrix**
_ Francesco Simoni, Lorenzo Vanini
- Psychologie
- 38 **Persönlichkeit und Kommunikation** in
der Zahnarztpraxis. Teil III: Metaprogramme
der Informationsverarbeitung
_ Dr. Lea Höfel

Veranstaltung

- 42 **Hamburg** – rot-weiß
11. Jahrestagung der DGKZ
unter dem Motto „Rot-weiße Ästhetik –
State of the Art“
- 44 **Experten für Ästhetik** treffen sich
am Bodensee
- Recht
- 46 In die **Aufklärungsrechtsprechung**
kommt Bewegung
_ Prof. Dr. Thomas Ratajczak
- Hilfsprojekt
- 50 **Daktari for Maasai** –
Mobile Zahnmedizin in der Serengeti
_ Prof. Dr. Martin Jörgens

| lifestyle

Kunst

- 54 **Verlangen nach** mehr

30 **news**

40 **tipp**

48 **products**

56 **Impressum**



4. ZERAMEX® KONGRESS BERLIN

17. Oktober 2014, Estrel Berlin

Melden Sie sich jetzt an:
www.zra.mx/berlin2014

Vom Start-Up, zum Durchstarter

Getreu dem Motto ZERAMEX® – Mehr als nur ein Implantat haben wir seit der Einführung im Jahr 2009 einige Innovationen präsentiert. Eine neue Produktreihe, ein neues Design und ein konstantes Wachstum sind nur drei Dinge, auf die wir dabei besonders stolz sind. Mit dem Fokus auf der ästhetischen und metallfreien Implantat-Versorgung liegen wir absolut im Trend und erfüllen die heutigen Patientenwünsche optimal. Wir werden diese hervorragende Ausgangslage nutzen, um unsere Kunden und Patienten zu begeistern.

Für Mediziner bedeutet ZERAMEX® ein sicheres und einfach implantierbares System, eine umfassende Servicebetreuung und stetige, den Markttrends angepasste Produktneuheiten. Gerne bringen wir allen Interessierten ZERAMEX® und unsere qualitativ hochwertige Dienstleistung persönlich näher. Dazu laden wir herzlich zu unserem traditionellen Internationalen Jahreskongress am 17. Oktober 2014 in Berlin ein.

An diesem Tag präsentieren wir auch unsere neuen, mehrteiligen, verschraubbaren ZERAMEX® P(lus) Implantate und sprechen über die aktuellsten Entwicklungen im Bereich des elektronischen Workflows.

Starten Sie mit uns durch, melden Sie sich noch heute an:
www.zeramex.com/berlin

Kongress-Programm, 17. Oktober 2014, Estrel Berlin

12.00 Uhr	Empfang, Lunch
13.00 Uhr	Begrüßung und Kongresseröffnung, Jürg Bolleter, CEO Firma Dentalpoint AG
13.15 Uhr	«Innovation in Weiss – das ZERAMEX® Implantat System», Dr. med. dent. Jens Tartsch
14.00 Uhr	«Histologische Vergleichsstudien an der Universität Bern», Prof. Dr. sc. nat. Dieter Bosshardt
14.40 Uhr	«Keramikimplantate – eine interessante Herausforderung für die MKG-Chirurgie», Dr. med. Dr. med. dent. Thomas Mehnert
15.15 Uhr	«Der Einsatz von Keramikimplantaten bei Titanunverträglichkeit», Dr. med. dent. Elisabeth Jacobi-Gresser
16.30 Uhr	«Umfassender Digital Workflow», Dr. med. dent. Urs Brodbeck und Markus Ried, COO/DSSC Firma Biodenta
17.15 Uhr	3 ZERAMEX® Anwendungen Dr. med. dent. Mario Kirste Dr. med. Michael Leistner Dr. med. dent. Arnd Lohmann
18.00 Uhr	Kongressende

ZERAMEX®

Einfluss des gingivalen Biotyps auf die chirurgisch-restaurative Implantattherapie

Autoren_Dr. med. dent. Peter Gehrke, ZA Axel Rudolph, M.Sc., ZT Carsten Fischer

_Während die knöcherne Einheilung von Implantaten sowohl durch klinische Studien als auch durch pro- und retrospektive Analysen vorhersagbar bestätigt werden kann, stellt die Integration des periimplantären Weichgewebes eine Herausforderung in Bezug auf biologische und ästhetische Aspekte dar. Dies gilt im besonderen Maße für implantatgetragene Rekonstruktionen im Frontzahnggebiet.¹ Implantatgetragener Zahnersatz ist nur dann ästhetisch, wenn er zu den perioralen Gesichtsstrukturen passt. Die Merkmale des periimplantären Gewebes (Zustand, Höhe, Volumen, Farbe und Kontur) müssen zur gesunden Nachbarbeziehung passen.² Zur Vermeidung ästhetischer Einbußen ist eine genaue Analyse der vorhandenen Hart- und Weichgewebssituation unerlässlich. Insbesondere bei Patienten mit einer mittleren bis hohen Lachlinie spielt das Aussehen der periimplantären Mukosa eine entscheidende Rolle. In der Literatur besteht Einigkeit darüber, dass die Dicke und Morphologie des Weichgewebes Einfluss auf die Rezessionsanfälligkeit oder auf die Prognose eines ästhetisch-plastischen parodontal- oder implantatchirurgischen Eingriffs hat.³⁻⁶ Kenntnisse über die unterschiedlichen Weichgewebestrukturen um Zähne und Implantate sind daher von besonderer Relevanz.

_Aufbau der Gingiva

Die Gingiva stellt den äußersten Bereich des parodontalen Gewebes dar und erstreckt sich von der mukogingivalen Grenzlinie bis zum Gingivalsaum. Man unterscheidet die freie und die befestigte Gingiva sowie die interdental Gingiva. Die freie Gingiva erstreckt sich an den bukkalen und oralen Zahnflächen ausgehend vom Gingivalsaum auf einer Breite von ca. 1,5 mm bis auf die Höhe der Schmelz-Zement-Grenze. Die befestigte Gingiva ist fest mit dem koronalen Alveolarfortsatz verbunden und schließt sich nach apikal hin an die freie Gingiva an. Sie reicht bis an die mukogingivale Grenzlinie heran und kann

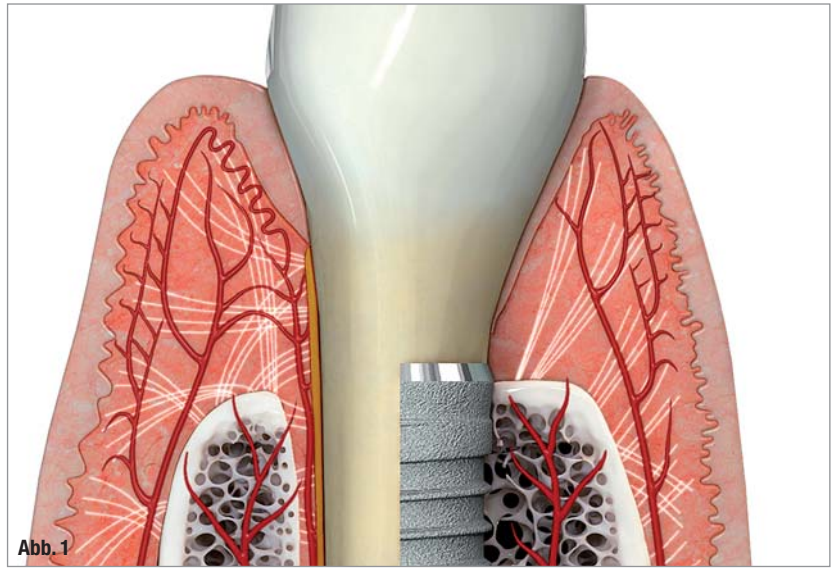
in ihrer Breite individuell und altersbedingt variieren.⁷ Die interdental Papille, welche aus befestigter und unbefestigter Gingiva besteht, wird in ihrer Ausdehnung von den interdentalen Kontaktpunkten und dem interdentalen Knochenseptum bestimmt. Vestibulär und oral wölbt sich das Gewebe nach außen und bildet die Papille. Zwischen den oralen und vestibulären Anteilen befindet sich der interdental Col, eine sattelförmige Mulde. Die Papillen sind für den typischen girlandenförmigen Verlauf der Gingiva entlang der Zahnreihen verantwortlich. Gesunde Gingiva ist blassrosa, besitzt eine straffe Konsistenz und kann im Bereich der keratinisierten Oberfläche Stippelungen aufweisen. Die epithelialen Strukturen der Gingiva sind das orale Gingivaepithel (zur Mundhöhle gerichtet), das orale Sulkusepithel (zur Zahnoberfläche gerichtet) und das Saumepithel (Kontaktbereich zwischen Gingiva und Zahn). Das orale Gingivaepithel ist ein keratinisiertes, mehrschichtiges Plattenepithel, das in vier Schichten untergliedert wird: Stratum basale, Stratum spinosum, Stratum granulosum und Stratum corneum. Zum Zahn hin geht das orale Gingivaepithel in das orale Sulkusepithel über. Beide Epithelien sind im Aufbau ähnlich und werden durch subepitheliales Bindegewebe vom Alveolar-knochen getrennt. Die Anteile des Bindegewebes, die bis in Epithel reichen, bezeichnet man als Bindegewebspapillen und gegenläufig als Epithelzapfen. Im Bereich der befestigten Gingiva bildet diese Verzäpfung des Epithels mit dem darunterliegenden Bindegewebe die Lamina propria aus, welche für die typische, jedoch unterschiedlich ausgeprägte Stippelung der befestigten Gingiva verantwortlich ist. Das orale Sulkusepithel und das orale Gingivaepithel sind bis zu 80 % parakeratinisiert. Die unterschiedlich starke Keratinisierung des gingivalen Epithels stellt jedoch keine Anpassung an funktionelle Anforderungen dar, sondern wird durch genetische Faktoren bestimmt.⁸ Das nicht keratinisierte und undifferenzierte Saumepithel umschließt den Zahn zirkulär 2 mm hoch und

endet unter gesunden Voraussetzungen apikal der Schmelz-Zement-Grenze. Im Gegensatz zum oralen Sulkus- und Gingivaepithel ist das gesunde Saumepithel nicht mit dem subepithelialen Bindegewebe verzahnt. Es weist im Vergleich zu diesen Epithelien eine deutlich höhere Erneuerungsfähigkeit auf. Das Saumepithel bildet sowohl eine physiologische Barriere zwischen den oralen Epithelien und dem Alveolarknochen als auch einen immunologischen Kontakt- und Reaktionsbereich, um entzündliche Reaktionen knochenfern auszutragen.

Periimplantäres Weichgewebe

In der vorliegenden Untersuchung wurde der gingivale Biotyp an jeweils nicht erhaltungswürdigen Zähnen bestimmt.¹⁸ In der täglichen Praxis werden die entsprechenden Fälle häufig implantologisch versorgt, weshalb im Folgenden die Unterschiede in der Anatomie zwischen parodontalem und periimplantärem Weichgewebe beschrieben werden. Periimplantäres Gewebe unterscheidet sich von der Gingiva am natürlichen Zahn vor allem durch fehlenden Zement und parodontal fixierte krestale Mukosa. Zusätzlich ist die Zahl der Fibroblasten reduziert und das Gewebe ist reicher an Kollagen. Die Kollagenfasern verlaufen nur parallel zur Implantatoberfläche (Abb. 1).

Gemeinsamkeiten zwischen parodontalem und periimplantärem Weichgewebe bestehen beim oralen Epithel, Sulkusepithel und Saumepithel. Es können jedoch auch Unterschiede der beiden Weichgewebsarten belegt werden. Periimplantäre Mukosa verfügt über kein bindegewebiges Attachment und zeigt eine hypovaskuläre-hypozelluläre Bindegewebszone in der Nachbarschaft des Implantats.⁹ Weiterhin ist es durch eine fehlende Blutversorgung aus



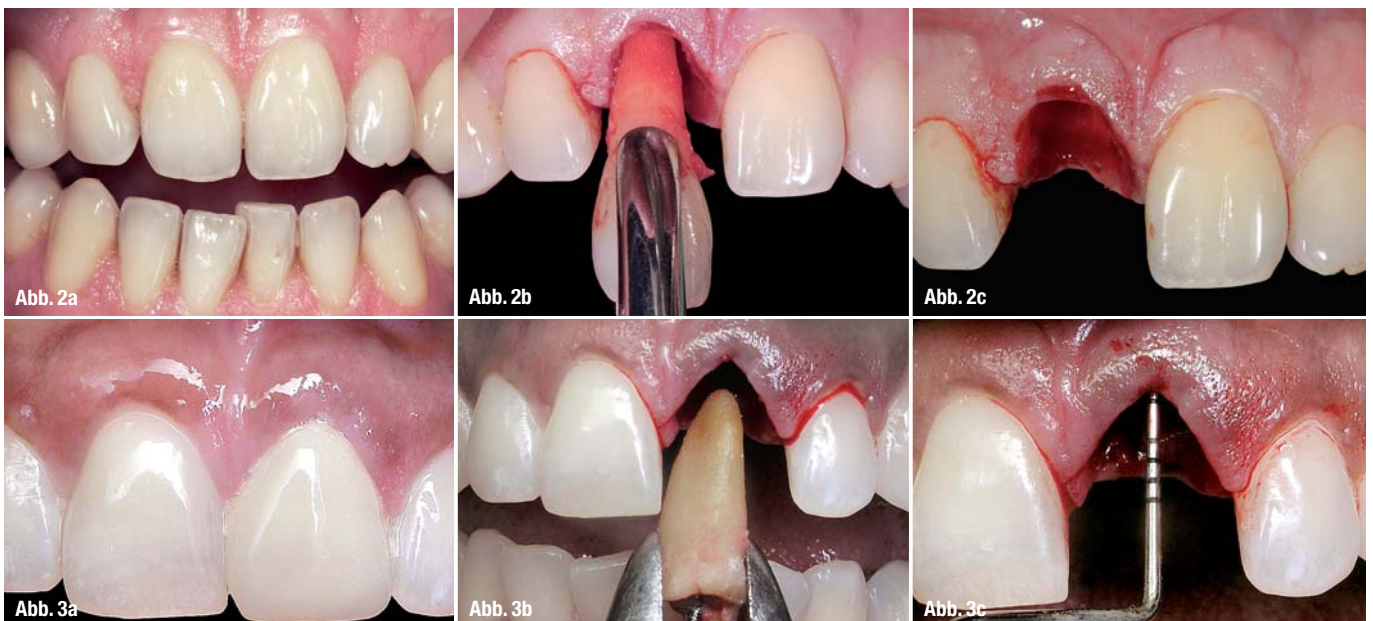dem Parodontalligament charakterisiert. Roos-Jan-saker et al. konnten zeigen, dass bei fehlender befestigter keratinisierter Gingiva das Risiko für Mukositis und Periimplantitis um Implantate signifikant erhöht ist.¹⁰

Abb. 1 _ Vergleichende Anatomie der parodontalen und periimplantären Weichgewebe (Quelle: P. Gehrke).

Gingivaler Biotyp und biologische Breite

Mit dem Begriff gingivaler Biotyp wird die Dicke, Struktur und das Aussehen der Gingiva bezeichnet. Als Synonyme werden die Begriffe parodontaler Biotyp, gingivaler Phänotyp oder gingivaler Morphotyp verwendet. Die Vielzahl der in der Literatur verwendeten Synonyme zeigt, dass eine einheitliche, standardisierte Nomenklatur fehlt. Gleichwohl geht man davon aus, dass der Gewebebiotyp einer der wichtigsten prognostischen Faktoren für die Vorhersagbarkeit eines plastisch-ästhetischen pa-

Abb. 2a-c _ Visuelle Bestimmung des gingivalen Biotyps vor und nach der Extraktion von Zahn 11.
Abb. 3a-c _ Visuelle Bestimmung des gingivalen Biotyps unter Zuhilfenahme einer Parodontalsonde vor und nach der Extraktion von Zahn 21.



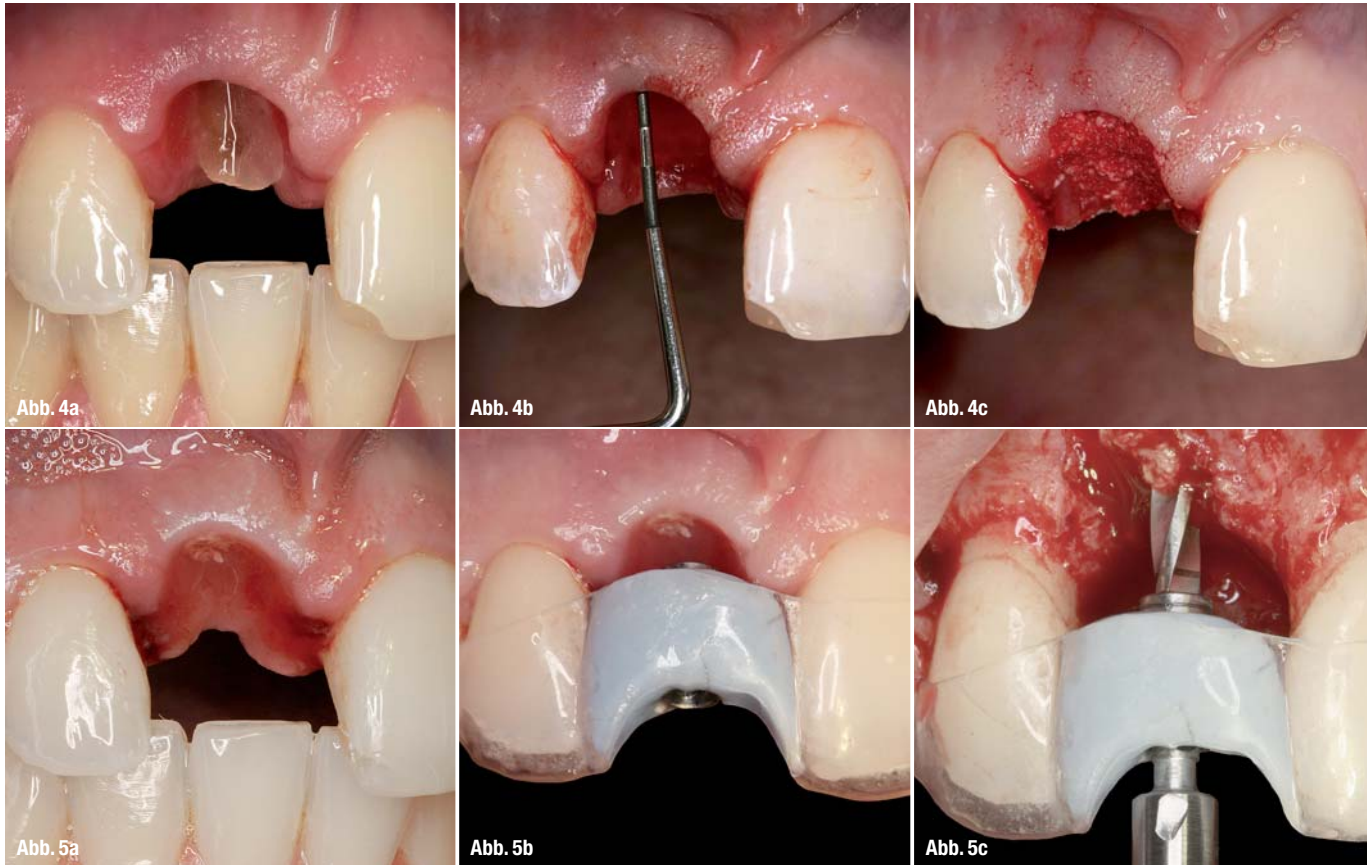


Abb. 4a-c _ Visuelle Bestimmung des gingivalen Biotyps unter Zuhilfenahme einer Parodontalsonde vor und nach der Exzision von Zahn 11.

Abb. 5a-c _ Durch das freie Bindegewebsstransplantat wurde der Versuch unternommen, einen dünnen in einen dicken gingivalen Biotyp umzuwandeln („Biotypswitching“). Der Patient trug eine adhäsive Kleberbrücke als temporäre Versorgung mit Ovale-Pontic-Brückenzwischen-glied. Nach achtwöchiger Ausheilung erfolgte die Implantat-OP.

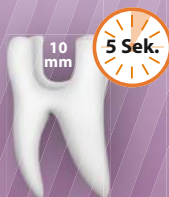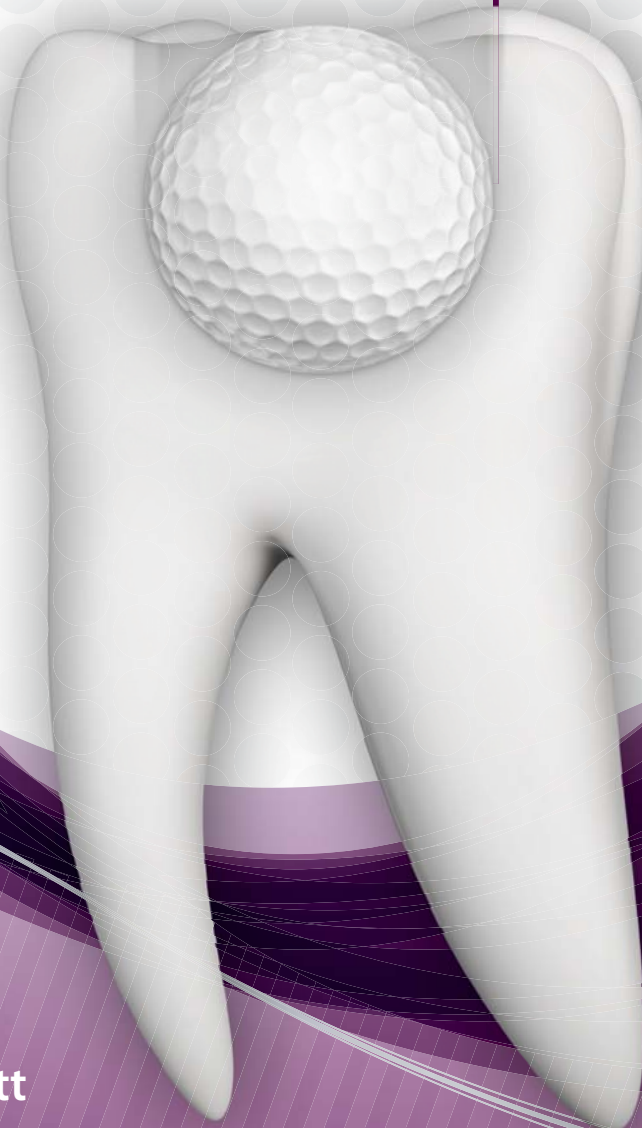rodental- oder implantatchirurgischen Eingriffes ist.^{11,12} Obwohl aus wissenschaftlicher Sicht noch nicht ausreichend geklärt, beruht diese Einschätzung auf der Annahme, dass die Dicke der keratinisierten Gingiva einen Einfluss auf die Rezessionsanfälligkeit des Gewebes hat. Kan et al. konnten nachweisen, dass sofort inserierte Frontzahnimplantate bei Anwesenheit eines dicken gingivalen Biotyps signifikant weniger bukkale Geweberezessionen in einem 2- bis 8-jährigen Beobachtungszeitraum zeigten als bei dünnem gingivalen Biotyp.¹³ Erschwerend kommt hinzu, dass der Biotyp bei der klinischen Untersuchung nur durch die rein visuelle Beurteilung oder unter Zuhilfenahme einer Parodontalsonde ermittelt werden kann. Anhand der visuellen Beurteilung werden grundsätzlich zwei verschiedene gingivale Biotypen unterschieden: gewebestarker oder dicker gingivaler Biotyp und gewebeschwacher oder dünner gingivaler Biotyp. Der Übergang zwischen diesen beiden Biotypen verläuft fließend und die klinische Klassifizierung ist stark untersucherabhängig. Der Biotyp ist abhängig von genetischen Faktoren, der bukkolingualen Zahn- oder Implantatposition sowie der Knochenmorphologie. Innerhalb eines Patienten können aufgrund der verschiedenen Faktoren mehrere Biotypen auftreten. Neben der Dicke des labialen Weichgewebes muss auch immer dessen vertikale Dimension berücksichtigt werden. Die Weichgewebshöhe am Zahn oder analog am Im-

plantat wird als biologische Breite bezeichnet.¹⁴ Sie setzt sich aus zwei Strukturen zusammen, dem epithelialen Attachment und dem bindegewebigen Attachment. Zusammen bilden diese zwei Strukturen eine Schutzfunktion an der Durchtrittsstelle von Zähnen oder Implantaten in die Mundhöhle.¹⁵ Grunder et al. stellten fest, dass es sich bei der Ausbildung der biologischen Breite immer um ein dreidimensionales Geschehen mit sowohl einer vertikalen als auch einer horizontalen Komponente handelt.¹⁶ Im Mittel beträgt die Höhe der biologischen Breite 2,04 mm. Sie setzt sich zusammen aus 1,07 mm bindegewebigem Attachment und 0,97 mm epitheliales Attachment. Die Dimension des bindegewebigen Attachments ist sehr konstant, wohingegen der Wert des epithelialen Attachments großen Schwankungen unterliegt.

Da angenommen wird, dass zwischen dem gingivalen Biotyp und der Anfälligkeit für Rezessionen nach einer chirurgischen oder restaurativen Therapie ein direkter Zusammenhang besteht, stellt sich die Frage, wie man die Weichgewebshöhe vor einem geplanten Eingriff untersucht und nachvollziehbar klassifiziert.^{9,31,36} Das Ziel unserer aktuellen prospektiven Studie war es, zu ermitteln, wie zuverlässig die visuelle Bestimmung des gingivalen Biotyps im Oberkieferfrontzahnbereich mit und ohne Zuhilfenahme einer Parodontalsonde im Vergleich zu einer direkten Messung ist.¹⁷

Hole in One

Füllen in einem Schritt mit **Fill-Up!™**



Fill-Up!™ - in einem Schritt zum perfekten Ergebnis

- Sichere Tiefenpolymerisation mit minimalem Schrumpfungsstress dank Dualhärtung
- Garantierte Ein-Schicht-Technik - auch bei sehr tiefen Kavitäten von 10 mm
- Optimierter Randschluss - verminderte postoperative Sensibilitäten
- Universalfarbe in einer praktischen Automix-Spritze für eine effiziente Anwendung

Deep. Fast. Perfect.



info.de@coltene.com | +49 7345 805 0 | www.coltene.com

COLTENE