2016 No.4

CI 美容与种植
COSMETIC & IMPLANTS

《世界牙科论坛》之系列刊物
华人美学牙科学会 指定刊物

骨增量及种植治疗——分期手术治疗骨吸收严重的下颌无牙颌

间接法制作临时修复体——团队合作全口混合式修复重建

创造成功的后牙充填体

dti Dental Tribune International

e.max®

IPS

SMILE AWARD TOP 10

ivoclar vivadent

passion vision innovation

易美全瓷系统

—— 让微笑更迷人

ASIA | PACIFIC

DR 张解生，中国 / 刘海林，中国

洋紫荆

现代牙科集团成员（股票代码：3600.HK）

生如夏花

洋紫荆全明星系列美牙贴面

笑容是人类最美的语言。洋紫荆结合不同牙齿特点，提供“烤瓷、铸瓷、超薄”三大美牙贴面修复方案，让更多人重拾自信笑容，人生如夏花般绽放！

水仙超薄系列

晶莹剔透、灵秀非凡，采用超薄 0.2MM 超薄设计，可以少磨牙或不磨牙，极大限度保护原生牙，适合于牙齿基础状况较好，期望拥有更卓越美丽的人群。

玉兰真色系列

温润如玉、栩栩如生，通过纯手工堆瓷及烤瓷工艺，在贴面上创建接近原生牙的色彩及形态，不仅可遮色，更是对牙齿美学的重新构建。

玫瑰柔色系列

焕发柔和美感，采用玻璃陶瓷材质、铸瓷工艺，色泽更通透、润泽，有一定的遮色效果，制作技术更加成熟稳定。

微信号：yzjdentallab

洋紫荆牙科器材（深圳）有限公司
深圳市南山区西丽镇新围村旺棠工业区 12 栋
TEL:0755-26018572/33953886
FAX:0755-26018573

洋紫荆牙科器材（北京）有限公司
北京市通州区广聚街 15 号 1 幢 6207、6209
TEL:010-61503943/61509675
FAX:010-61509675 转 8011

洋紫荆牙科器材（深圳）有限公司上海办事处
上海市徐汇区漕溪北路 88 号圣爱大厦 906 室
TEL:021-54890581/54890582
FAX:021-54251627

http://www.yzjdentallab.com

Imprint

Dental Tribune International
Holbeinstr. 29, 04229 Leipzig, Germany
Tel.: +49 341 4 84 74 302
Fax: +49 341 4 84 74 173
E-mail: info@dental-tribune.com
Website: www.dental-tribune.com
Publisher: Torsten R. Oemus

Dental Tribune Asia Pacific
Dental Tribune Asia Pacific Limited
Room A, 20/F, Harvard Commercial Building,
111 Thomson Road, Wanchai, Hong Kong
Tel: +852 3113 6177
Fax: +852 3113 6199

Dental Tribune China office
102, Building 33, Andersen Garden, Upper East Side, Zone 2, No. 6
Dongsihuan North Road, Chaoyang District, Beijing 100016, PRC.
Tel.: +86-10-51293736
Fax: +86-10-51307403
E-mail:info@dtichina.com
www.dentistx.com

Editorial Department
Editor-in-Chief Liu Hong Chen
International Editorial Board
George Freedman, Sascha A. Jovanovic, Karl Leinfelder, Edward Lynch, Michael Miller, Jose Moura, Orsi Rigo, Irwin Smigel, Laura Kelly, Sam Lakshman, Ed Lowe, Jon Suzuki, Fay Goldstep, Andre Saadoun, ED Mclaren, Christopher Ho, Mauro Fradeani, Stefan Paul, Didier Dietschi

National Editorial Board
Wang haipeng, Tian Mengxiang, Liu Feng, Liu Jicheng, Jiang Shan, Li Ge, Yang Lei, Shi Chunyu, He Tongfeng, Zou Bo, Zhang Zhensheng, Chen Bo, Chen Jihua, Chen Gang, Chen Jun, Paul Lin, Jin Lijian, James Chow, Zhou Yanheng, He Gang, Luo Xiaoping, Du Benhui, Xu Lianlai, Xu Yong, Xu Weining, Guo Hang, Tang Zhihui, Wong Keng Mun, Huang Jinyi, Ching Sik Hong, Zeng Xiangqing, Tan Jianguo

Editor-in-Chief Asia Pacific Huang Huan
Executive Editor Liu Xue
Graphic Design Zheng Jing

Marketing Department
Marketing & Sales Director Liu Xuejing

出版单位：
Dental Tribune Asia Pacific Limited
Room A, 20/F, Harvard Commercial Building,
111 Thomson Road, Wanchai, Hong Kong
Tel: +852 3113 6177
Fax: +852 3113 6199

中国联络处：
地址：中国北京市朝阳区东四环北路6号二区
阳光上东安徒生花园底商102–103号
邮编：100016
电话：86-10-51293736
传真：86-10-51307403
E-mail：info@dtichina.com
www.dentistx.com

国际主编：刘洪臣
特邀编委：（按姓氏笔画排序）
George Freedman Sascha A.Jovanovic
Karl Leinfelder Edward Lynch Michael Miller
Jose Moura Orsi Rigo Irwin Smigel
Laura Kelly Sam Lakshman Ed Lowe
Jon Suzuki Fay Goldstep Didier Dietschi
Andre Saadoun ED Mclaren Christopher Ho
Mauro Fradeani Stefan Paul
王海鹏 田孟祥 刘 峰 刘继承 江 山
李 格 杨 磊 时春宇 何桐锋 邹 波
张振生 陈 波 陈吉华 陈 钢 陈 俊
林保莹 金力坚 周国辉 周彦恒 贺 刚
骆小平 都本晖 徐连来 徐 勇 徐维宁
郭 航 唐志辉 黄敬文 黄锦义 程式康
曾祥青 谭建国

亚太总编：黄 懽
执行编辑：刘 雪
排版设计：郑 靖

市场及销售总监：刘雪静
电话：86-10-51293736-8008
手机：86-13601377042

CONTENTS

美容与种植
COSMETIC & IMPLANTS

目 录

2016年12月第4期

行业热点

1 骨增量及种植治疗——分期手术治疗骨吸收严重的下颌无牙殆
Marko Nikolic

技术与应用

7 间接法制作临时修复体——团队合作全口混合式修复重建
Robert A. Levine & Harry Randel

15 采用扫描电镜及电子能谱分析进行牙科种植体质量评估——五种一段式种植体的比较
Dirk U. Duddeck & Franz-Joseph Faber

21 创造成功的后牙充填体
Michael J. Koczarski

26 Twinlight®双波段激光治疗种植体周围炎
Ilay Maden & Zafer Kazak

31 从简单病例到复杂病例——最新NimrodAligner矫治器以及为什么它会成为终极活动矫治器
Nimrod Tal & Lauren Flannery

35 正畸治疗中的振动治疗：益处多多
Amit Lala

产品资讯

39 使用OrthoPulse正畸脉冲来缩短正畸治疗时间
Biolux Research Ltd

41 ATLANTIS圆锥基台——上颌无牙殆的治疗
Claudia Mrosek & Jan Stöckel

骨增量及种植治疗

——分期手术治疗骨吸收严重的下颌无牙殆

▶ Marko Nikolic，克罗地亚

引言

种植位点有充足的骨量是种植体植入和种植成功的先决条件。剩余骨水平向宽度小于5mm为分界点，意味着需要进行骨增量以满足种植体植入，而牙槽嵴宽度大于5mm则被认为足够植入标准直径种植体，而不十分需要进行水平向骨增量。

远处供区，如髂前上棘或髂后上棘，以及口内供区，如磨牙后区或颏部，是常用的自体骨取骨位点。根据供区的不同，手术医师和患者应当明确在这些区域取骨时的优势和可能的问题。自髂骨取骨需要患者住院并于全麻下进行，而自口内取骨则可以在门诊局麻下完成。自体骨移植的主要



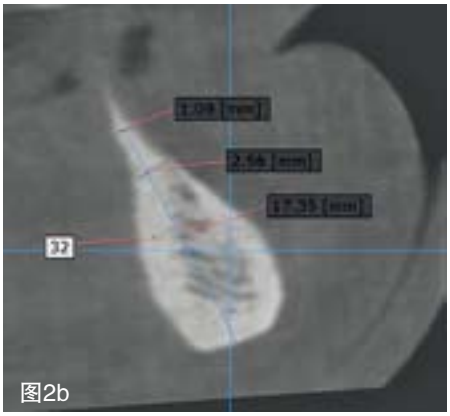

图1：术前曲面体层片：牙周情况较差，不良修复体。
图2a，2b：术前CBCT：下颌前牙区水平向重度骨缺损。

关于作者

Dr. Marko Nikolic
Dental Clinic Rident
Franje Candeka 39
51000 Rijeka, Croatia
电子邮件：mnikolic.ri@gmail.com
网址：www.rident.hr

图3

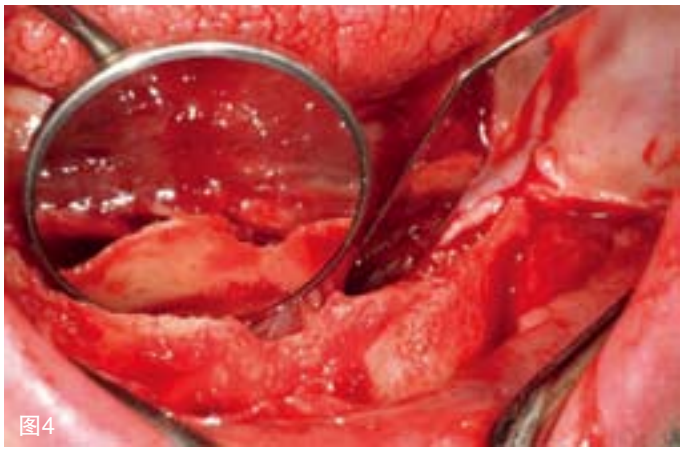
图4

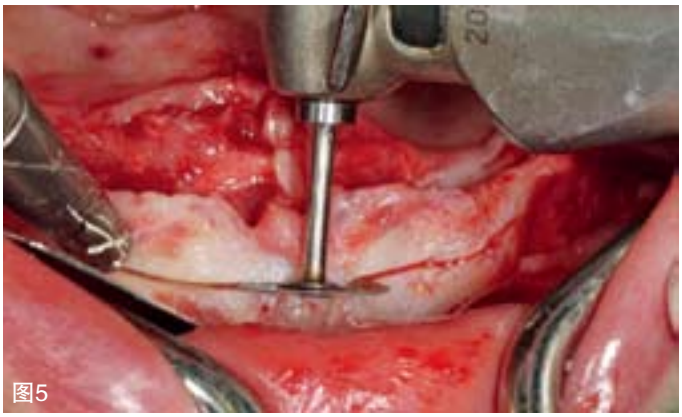
图5

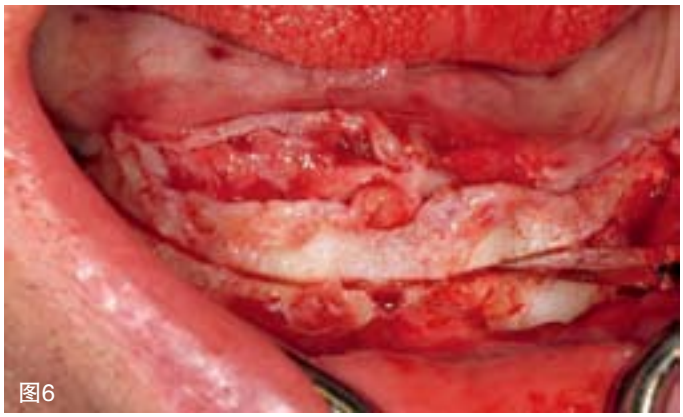
图6

图7

图3：术前下颌前牙区牙槽嵴照片。
图4：翻起粘骨膜瓣后，可见刃状牙槽嵴。
图5：微型骨锯制备移植骨块。
图6：骨凿分离骨块。
图7：移植骨块照片。

问题在于患者风险的增加，引起疼痛、肿胀以及供区愈合不良等的问题。

本病例报告的目的是展示一种可预期的、需二期手术的水平骨增量方法，对骨吸收严重的下颌前牙缺牙区，采用种植位点的牙槽嵴顶作为自体骨移植供区，以期为后续种植治疗提供充足的骨量，而无需另外的供区。

患者信息

一位47岁男性患者来到我们诊所，希望更换自己上下颌不合适的旧义齿。患者下颌前牙余留的五颗牙齿#32-43已于三月前在我们诊所因慢性牙周炎拔除。上下颌几乎所有牙齿均有不同程度的慢性牙周炎，根管治疗不良，上部修复不合适（图1）。患者全身病史无特殊发现。

诊断过程

在长期无牙殆的病例中，手术医师几乎总是面临着骨量的不足，这是一项主要的挑战，也急需在骨增量和种植治疗前进行诊断所需要的相应影像学检查。传统的X线影像检查仅包含关于垂直骨高度的二维图像信息。因此，传统影像学检查无法对水平骨量进行评估。相比而言，三维诊断工具，如锥形束CT，具有可以显示出所谓“Z轴”的优势，Z轴代表着水平向的骨量，即牙槽嵴颊舌向的宽度。因此合适的治疗计划及三维诊断手段的使用是可预期且效果持久的种植治疗的必要条件，尤其对于牙槽骨吸收严重的患者，正如本病例所展示的这位患者。

口腔检查和CBCT扫描(SCANORA，SOREDEX，Schutterwald，德国) 可见下颌骨显著的骨丧失，下前牙区水

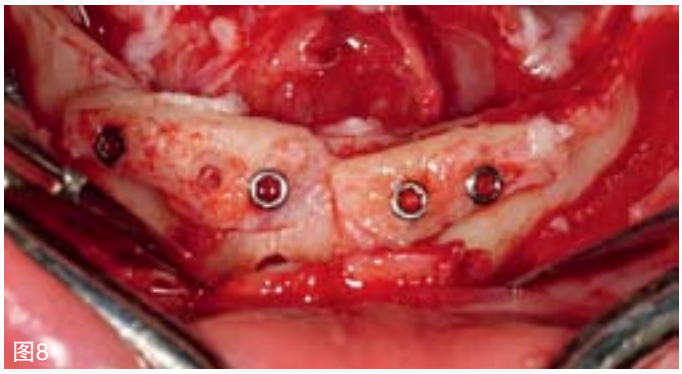
图8

图9

图10

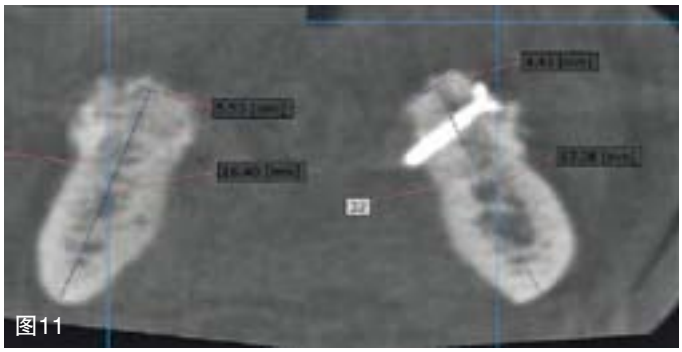
图11

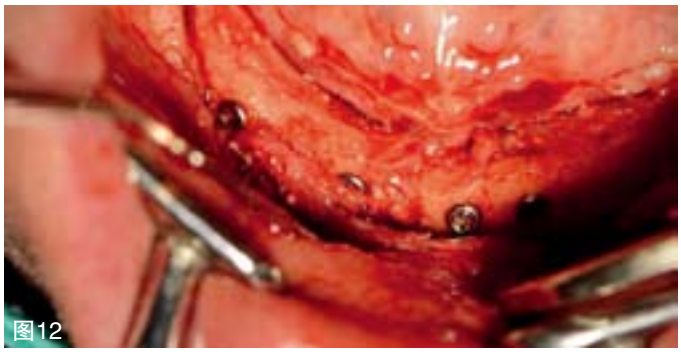
图12

图13

图8：微螺钉固定移植骨块。图9：PRGF及GBR屏障膜覆盖移植骨块。图10：经四个月愈合期后，牙槽嵴水平向骨量充足。图11：二期手术前CBCT显示骨增量后骨量充分。 图12：翻瓣后，自体移植骨骨结合良好，位置稳定。图13：取下固定螺钉后，并未借助手术导板，植入四颗3.75mm直径种植体，长度11.5mm。

平骨吸收明显（图2，3）。根据临床测量的结果和CBCT扫描的数据，颏孔间骨高度约22.0-25.0mm。拟种植区域水平骨宽度约1.0-3.0mm。CBCT显示#32处骨宽度为1.09mm，#44处骨宽度为1.74mm。

治疗计划和骨增量过程

在与患者充分沟通后，我们提供了二期手术的方案，于口内取自体骨进行骨增量，在至少四个月愈合期后进行延期种植。拟种植区域垂直骨高度似乎足够植入标准长度种植体，故我们决定切取牙槽嵴顶约5mm的薄且锐利的骨块，于下颌前牙区唇侧水平onlay植骨。这样的治疗过程在我们看来避免了额外供区的损伤，因为提供移植骨的供区同时也是受区。翻开并松解粘骨膜瓣后，可以见到薄且锐利的牙槽嵴顶（图4）。使用骨锯截骨（Bone splitting system, Helmut Zepf Medizintechnik GmbH, Seitin- gen-Ober acht，德国；图5）。然后，用骨凿(Bone splitting system, Helmut Zepf, Medizin- technik GmbH, Seitingen-Ober acht，德国；图6) 将骨块取下，获得皮质-松质骨块（图7）。使用四颗8mm长迷你钛钉(Storz am Mark GmbH, Emmingen-Liptingen，德国；图8)将骨块固定于下颌前牙区唇侧。采用自体骨屑混合异体骨颗粒(BEGO OSS, BEGO Implant Systems, Bremen, 德国) 填充骨块与牙槽嵴间的小间隙以及骨块周围。植骨材料用富生

图14：埋入愈合三个月后，曲面体层片显示种植体骨结合良好，无骨吸收。 图15：暴露种植体时下颌前牙区牙槽嵴软组织情况：缺少角化龈。 图16：暴露种植体后，采用Edlan-Mejchar膜龈手术术式，加深前庭沟。图17：膜龈手术后。

长因子血小板膜覆盖（PRGF）(BTI Biotechnology Institute, Blue Bell, 美国），此外再覆盖一层GBR胶原膜(GBR, Bio-Gide, Geistlich Biomaterials Vertriebsgesellschaft mbH, Baden-Baden, 德国；图9）。植骨处愈合良好，未出现并发症，例如生物膜暴露这一最常出现的术后并发症。此期间患者戴用可摘临时义齿。

二期手术和种植体植入

计划在愈合4个月后进行二期手术和延期种植。关于下颌前牙区植骨区域软组织方面，可以看到牙槽嵴形态看起来已经足够植入种植体（图10）。CBCT扫描数据确认了我们的猜测，显示出双侧颏孔间骨量的显著增加。#44处牙槽嵴顶水平宽度为5.53mm，#32处水平宽度为4.43mm。通过植骨在#44处获得了3.9mm骨增量，在#32处获得了3.3mm骨增量，平均骨增量3.6mm（图11）。翻瓣后，可见移植骨块与骨床骨结合较好，移植骨块稳定（图12）。种植体植入前，取下固定移植骨块所用的钛钉。在#33、#31、#41、#43处植入四颗3.75mm直径、11.5mm长度种植体(BEGO Semados® RSX, BEGO Implant Systems），徒手植入，未使用手术导板（图13）。种植体植入扭矩为35Ncm，初期稳定性较好。

修复前手术和修复治疗

经过三个月顺利的埋入愈合后，曲面体层片显示骨结合良好，未见骨吸收（图14）。因缺乏角化牙龈，我们决定采用Edlan-Mejchar方法进行膜龈手术以增加附着龈与游离龈的比例（图15-17）。再经过一个月愈合期后，采用杆卡固位的可摘式覆盖义齿修复。杆采用杆基台(PS TiBA, BEGO Implant Systems) 和非贵金属合金(Wirobond®, BEGO Dental, Bremen) 制作，螺丝固位于种植体上（图18-21）。

讨论

本病例展示中，患者存在严重的水平向骨缺损，导致了一个1.0-3.0mm厚度的薄锐呈刃状的牙槽嵴。因为标准直径种植体需要适当的牙槽嵴宽度以获得足够的稳定以及好的可预期的骨结合，在种植前必须进行骨增量。

一项近期发布的meta分析显示，种植体存留率似乎与骨增量所用的生物材料并不相关。而缺损大小、植骨量以及再生能力在文献中并无详细记载，这项证据因此效力有限，而

图18

图19

图20

图21

图18，19：杆卡修复体与PS TiBA基台。
图20：膜龈手术后再经过一个月愈合期，将杆戴入。图21：上下颌最终修复体。

自体骨移植仍是骨增量的“金标准”。同时进行骨移植和骨增量是牙槽嵴增量的标准治疗过程，手术耗时较长。

幸运的是，本病例中下颌前牙区牙槽嵴有足够的垂直高度，我们可以从薄锐的牙槽嵴处取得足够的自体骨，之后将其作为onlay植骨的骨块用以水平骨增量。此过程避免了另一供区的损伤，手术时间缩短，患者不适感减少。所取得骨块的尺寸对于onlay植骨来说恰到好处，不需要额外的塑形。本病例中水平方向骨增量平均为3.6mm，稍小于Jensen和Terheyden等于2009年报道的4.3mm的平均值，但与Sanz-Sanchez等近期报道的数值接近，该研究显示分期手术平均可获得约3.9mm水平骨增量。无论如何，我们获得了足够的骨量，植入了四颗种植体。

考虑到固定移植骨块的钛钉需要取出，以及骨增量后延期种植的诸多优点，我们选择了二期手术的方式。尽管延期种植需要再次手术翻瓣而给患者带来再次创伤，其所带来的对移植骨成骨及骨结合情况进行直视下检查的优势也是无可比拟的。分期手术的另一项明显优势在于可以在直视下控制种植体植入的三维位置，以便于后续的修复治疗。翻瓣手术植入种植体的另一个原因在于固定移植骨块所用的不可吸收微钛钉需要进行取出。采用不可吸收的钛钉而非可吸收聚乳酸螺钉是由Cocharane的系统综述结论所支持的。可吸收螺钉在固定onlay骨块时折断的可能性更高。因自体骨移植结合GBR技术所获得的成骨效果更好，我们决定采用屏障膜。进一步采用富生长因子血小板膜，我们希望能借助富血小板血浆进一步提高愈合能力，减小术后感染风险。采用Edlan-Mejchar术式进行前庭沟成型目的有二。首先是创造充足的角化牙龈。根据Lin等发表的系统综述，种植体周围缺少角化牙龈会加速菌斑累积，造成炎症和软组织退缩。再者，我们希望为正式修复体创造更多的空间。

结论

采用取出种植术区的自体骨进行自体骨移植，分期手术，获得了显著的水平向骨增量，使得移植骨和种植体都获得了良好的骨结合。显然，本文中所描述的方法在既往文献中并无类似报道。尽管缺少类似的经验报告，我们的方法确实成功地实现了种植体支持的螺丝固位的义齿修复，三年随访时仍正常使用，无任何生物学和机械并发症出现。

特别感谢Pantelis Petrakakis 医生。 CI