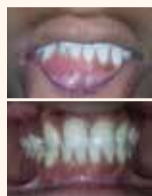



ТЕНДЕНЦИИ И ПРИЛОЖЕНИЯ

Необичаен подход в лечението на радикулярните кисти

Поместваме доклад, който демонстрира успешно лечение на радикулярни кисти, използвайки автогенен периост и богат на тромбоцити фибрин (PRF) с деминерализиран алотрансплантат (DFDBA).

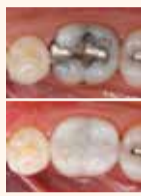

▶ стр. 12

Клиничен случай

Нанохибриден ORMOCER® за еднообемна техника в дъвкателната област – клиничен случай

Проф. Манхарт от Германия разглежда развитието и последните тенденции сред директните композитни възстановявания. Клиничният случай демонстрира качествата на новия ормосер за нанасяне в голям обем Admira Fusion x-tra.



▶ стр. 23

Ufi Approved Event

МЕДИКУС ДЕНТО ГАЛЕНИЯ

22 - 24.10.2015

IFP Международен панаир Пловдив

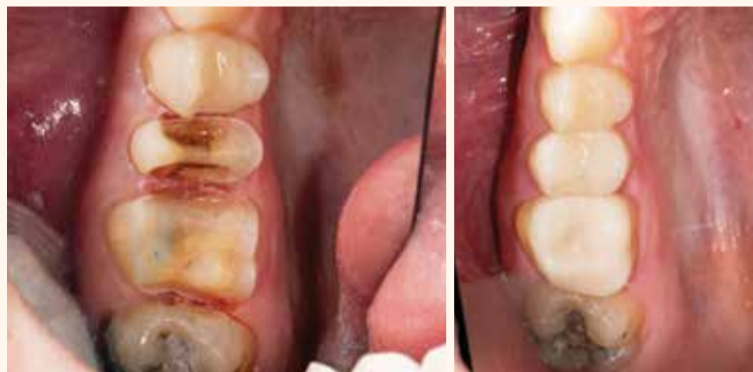Минимално инвазивен подход според биомеханичните принципи на зъбите

Д-Р МАЙКЪЛ Л. ЙЪНГ, САЩ

ВЪВЕДЕНИЕ

По традиция генталната практика винаги се е фокусирала върху възстановяване на разрушените структури. Чакаме болестта да се прояви и чак тогава я лекуваме. Ами ако можем да предвидим в кой случай би се проявила болестта и да предотвратим това? Как би се отразил този подход върху дългосрочното орално и общо здраве на генталния пациент?

Много от пациентите ни казват: „Ако не е повредено, не го поправяй“. Те често не са наясно какво се случва в устата им, когато няма видими физически проявления, и трудно биха приели решение на проблем, който според тях нямат. Така рисковите зъби могат да останат нелекувани, докато не се появят



проблем, свързан с качеството на живот, като болка, инфекция или фрактура.

Според Гьортсен, Шварце & Гюнаї (2003) кореновите фрактури са третата по честота причина за загуба на зъби.

Загубата на зъби е проблем, свързан с качеството на живот. На теория тя изисква за-

мяна, която налага допълнителни разходи и процедури.

Неуспехът при възстановяването на изгубен зъб носи последици, които могат да доведат до още повече разходи и нужда от лечение или до загуба на допълнителни зъби. Последици на реактивния подход към генталните грижи са в най-

добрия случай лоша прогноза за зъба, а в най-лошия – неговата загуба.

Това може да бъде избегнато с промяна в мисленето към един благотворен модел на практикуване. Този модел е динамичен и превантивен. Ако можем да идентифицираме наличието на състояние, което повишава риска за зъба и пациента, и го лекуваме, преди да има последици, ефективно понижаваме този риск. Резултатът е подобрена прогноза. Впоследствие ще се понижат разходите за здравни грижи, а качеството на живот ще се подобри.

Можем да се справим и по-добре.

▶ стр. 5

DENTAL TRIBUNE

ПОСЕТЕТЕ НИ НА ЩАНДА НИ НА:

SOFIA DENTAL MEETING
1-4 ОКТОМВРИ, ХОТЕЛ „РАМАДА“ СОФИЯ

МЕДИКУС, ДЕНТО, ГАЛЕНИЯ
22-24 ОКТОМВРИ, МЕЖДУНАРОДЕН ПАНАИР ПЛОВДИВ

1st International Esthetic Congress

*powered by Ivoclar Vivadent,
Planmeca and Dental Tribune BG

„The POWER of a beautiful SMILE“
Sofia, 18th May 2016

[RESERVE
THE DATE]



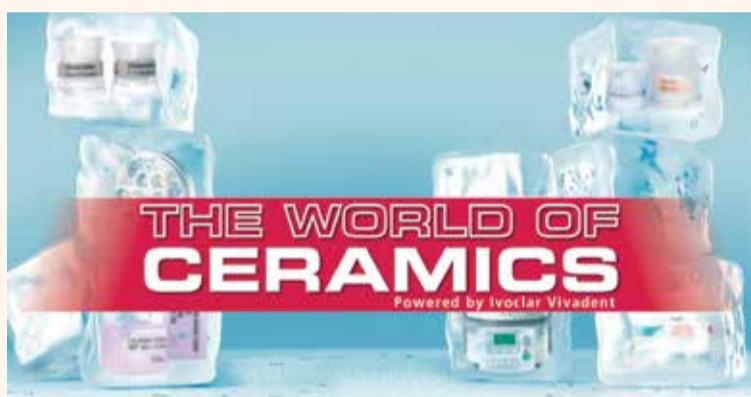
Нов блог дава отговори на въпросите относно денталната керамика

Ivoclar Vivadent стартира нова интерактивна онлайн платформа, чието съдържание отговаря на предизвикателствата, с които денталните лаборатории се сблъскват

DENTAL TRIBUNE BULGARIA

В нашия бързо развиващ се свят денталните лаборатории са изправени пред множество проблеми. Те търсят по-висока ефективност и изгодна цена, както и надеждни решения за ежедневната им работа. Много от тях нямат възможност да следят новостите сред неспрестанно увеличаващото се разнообразие от продукти, системи и процеси, които навлизат на пазара, затова се нуждаят от помощ и насоки.

На новата онлайн платформа www.worldofceramics.com ще от-



криете полезни съвети по въпросите, които вълнуват собствениците на лаборатории. Така например ще научите как да

повишите производителността на своята лаборатория, на какво да обърнете внимание при избора на керамични мате-

риали или оборудване, както и кои са последните тенденции в сферата на денталната керамика. Освен това ще имате възможност да се включите сами в различни дискусии, да допринесете със своя опит и да предлагате нови съвети.

И това не е всичко. През октомври денталните техници ще имат възможност да научат повече за новите продукти, разработени от Ivoclar Vivadent, и по какъв начин те ще отговорят на най-належащите въпроси на денталните лаборатории. **DT**

DENTAL TRIBUNE

INTERNATIONAL IMPRINT

Licensing by Dental Tribune International
Group Editor Daniel Zimmermann
newsroom@dental-tribune.com
Tel.: +44 161 223 1830

Clinical Editor Magda Wojtkiewicz

Online Editor/
Social Media Manager Claudia Duschek

Editorial Assistants Anne Faulmann
Kristin Hübner

Copy Editors Sabrina Raaff
Hans Motschmann

Publisher/
President/CEO Torsten Oemus

Chief Financial Officer Dan Wunderlich

Chief Technology Officer Serban Veres

Business Development Manager Claudia Salwiczek

Jr. Manager Business Development Sarah Schubert

Project Manager Online Tom Carvalho

Event Manager Lars Hoffmann

Education Manager Christiane Ferret

Marketing & Sales Services Nicole André

Event Services Esther Wodarski

Accounting Services Karen Hamatschek
Anja Maywald
Manuela Hunger

Media Sales Managers

Matthias Diessner (Key Accounts)

Melissa Brown (International)

Antje Kahnt (International)

Peter Witteczek (Asia Pacific)

Wéridiana Mageski (Latin America)

Maria Kaiser (North America)

Hülne Carpentier (Europe)

Barbora Solarova (Eastern Europe)

Executive Producer Gernot Meyer

Advertising Disposition Marius Mezger

Dental Tribune International
Holbeinstr. 29, 04229 Leipzig, Germany
Tel.: +49 341 48 474 302 | Fax: +49 341 48 474 173
info@dental-tribune.com | www.dental-tribune.com

Dental Tribune Asia Pacific Ltd.
Room A, 20/F, Harvard Commercial Building,
105-111 Thomson Road, Wanchai, Hong Kong
Tel.: +852 3113 6177 | Fax: +852 3113 6199

Tribune America, LLC
116 West 23rd Street, Ste. 500, New York, N.Y. 10011, USA
Tel.: +1 212 244 7181 | Fax: +1 212 244 7185

ОФИС БЪЛГАРИЯ

Издава Dental Tribune България ЕООД
София 1421, кв. „Лозенец“,
ул. „Крум Попов“ 56-58
тел.: +359 2 416 71 73
office@dental-tribune.net
www.dental-tribune.net
www.dental-tribune.com

Действителен собственик:

Уляна Винчева

Предоставената информация
е съгласно чл. 7а, ал. 3 от ЗЗПДП.

Главен редактор Уляна Винчева

Редактори Гергана Дълъчева
г-р Надежда Куюмджиева

Дизайн и предпечат Петър Парнаров

Превог г-р Мария Цанкова
г-р Надежда Куюмджиева
Мартин Димитров

Коректор Галя Христова

Отдел реклама Николана Ишевва
тел.: 0897 958 321

Автори в броя

г-р Майкъл Л. Ънз, САЩ

г-р Мантан Десаи, Индия

г-р Едуардо Ман, Чили

Хавиер Тапия Гуади, Испания

проф. г-р Елмар Хоулиг, Германия

проф. Антонио Пеллича

проф. г-р Юрген Манхарт

Автори в Endo Tribune

проф. г-р Джанлука Гамбарини, Италия

г-р Л. Стийвън Бюканън, САЩ

г-р Семла Кристина Къри Камарго, Бразилия

Печат „Спектър“ АД

Българското издание на Dental Tribune е част от групата Dental Tribune International – международно издание на 20 езика, разпространявано в над 55 държави. Съдържанието, преведено и публикувано в този брой от Dental Tribune International, Германия, е с авторското право на Dental Tribune International GmbH. Всички права запазени. Публикувано с разрешението на Dental Tribune International GmbH, Holbeinstr. 29, 04229, Leipzig, Германия. Възпроизвеждането по какъвто и да било начин и на какъвто и да е език, изцяло или частично, без изрично писмено разрешение на Dental Tribune International GmbH и Dental Tribune България ЕООД е абсолютно забранено. Dental Tribune е запазена марка на Dental Tribune International GmbH. Редакцията не носи отговорност за съдържанието на публикуваните реклами в броя.

WORLD-CLASS
DENTAL
EVENT
IN THE
CAPITAL
CITY
OF THE
WORLD.

ISTANBUL
29TH - 31ST OCTOBER
2015
GRAND CEVAHIR CONVENTION CENTER
www.greatist.pro

facebook.com/greatistpro

twitter.com/greatistpro

Istanbul welcomes dental professionals
GREATIST
PROFESSIONAL DENTAL MEETINGS
& EXPO

GRADUATE CONTINUING EDUCATION
AND MEDICAL COURSES & TRAINING
vesta
THE ACAD
EXPERT IN DENTAL

DISSIAD
TURKISH DENTAL BUSINESSMEN ASSOCIATION

dti
Dental
Tribune
International



В навечерието на Sofia Dental Meeting 2015

DENTAL TRIBUNE BULGARIA

От 1 до 4 октомври в хотел „Рамага“ в столицата за осми пореден път Софийската гентална среща ще представи знанията и опита на водещи гентални специалисти както от чужбина, така и от България. За да чуе от избора основните акценти на предстоящото мащабно мероприятие, Dental Tribune разговаря с г-р Димитър Филчев – председател на асоциация Sofia Dental Meeting – организатор на проявата. Попитахме го какво да очакват българските колеги от осмата гентална среща и с какво тя ще бъде по-различна от предходещите я. Отговора му четете нататък.

Д-р Димитър Филчев: С голяма гордост и усещане за мисия асоциация SDM винаги се е стремяла да работи за авторитета на българското гентално съсловие, да оценява знанията на утвърдените академични преподаватели и да дава възможност за изява на млади, талантиливи гентални специалисти, които са се посветили на непрекъснато усъвършенстване в професията. Доказателство, че това е важно не само за нас като организатори на събитието, са препълнените зали по време на сесиите както с български, така и с чуждестранни лектори, нестихващите дискусии и препълнените практически курсове. Така ще бъде и тази година.

Няма смисъл да подчертавам, че и осмата поред Софийска гентална среща няма да отстъпи на предходните. Благодарение на нашите дългогодишни партньори, както и на увеличаващия се брой посетители Sofia Dental Meeting 2015 със своята научна програма се очертава да бъде събитие, което ще даде своя отзвук не само в България, дори не само в Европа. Sofia Dental Meeting вече е събитие от световната сцена на съвременното зъболечение. Лекторският състав е изключително силен – Ванини, Чу, Пюрел, Дахер, Цур са едва началото на дълъг списък от величия в генталния свят. С клинични демонстрации, видеодемонстрационни курсове, лекционни програми тези лектори ще представят за българските зъболекари проблеми, свързани със съчетаването на естетика и функция, предизвикателства в протезирането, нови концепции за естетичен анализ при препариране за фасети, микрохирургични принципи в пластичната пародонтална хирургия и имплантологията.

Българските лектори не отстъпват ни най-малко на своите чуждестранни колеги. Своите знания в областите пародонтология, хирургия, ортодонтия, про-

тетика, оклузия, ендодонтия ще споделят пред колегите г-р Пресиян Кръстев, доц. Ходор Факих, г-р Иван Горялов, г-р Явор Милянов, г-р Ангела Гусийска, г-р Кирил Динев, г-р Камен Коцлков.

Нещо ново ще бъде възможността на чаша кафе да се дискутират различни клинични случаи с експертите от Българското сдружение по естетична стоматология. Не го пропускайте в неделя сутринта. Емоции, вълнения, дискусии – това ни очаква и ще се вдигне шум – типично по италиански. Сравнението не е случайно. StyleItaliano, тази бързо напредваща в генталните среди група, ще говеди на сцената на SDM значителен брой от своите членове.

Несъмнено повечето колеги са разглеждали в различните световни и български медии случаи на Симоне Грандини, Гаetano Паолоне, Монадо Сарачинели, Луис Харган, Патриция Луки. Може би някои колеги са участвали и в разгледените дискусии след лекциите и уебинарите им. Сега благодарение на СДМ и тазгодишния ни научен председател – проф. Анджело Путиняно, ще може тези изявени гентални специалисти да бъдат видени на живо. За да повдигнат още повече температурата и да направят завършването на конгреса подобаващо, в София ще бъдат Хенри Салама, Хенриета Лернер, Дебора Шварц-Арад, братята Анини. Те ще дойдат със спе-




циално създадена от научния комитет на DentalXP програма, която да представи на клиницистите най-съвременни протоколи за имплантологично лечение, прилагани, както и ефикасното и ефективно прилагане на дигитални-

те технологии в частната практика.

Sofia Dental Meeting 2015 започва! Така че... очакваме ви! **DT**

DT: Благодарим ви за този коментар!



УСМИВКА НА ГОДИНАТА 2016 НАЦИОНАЛЕН ДЕНТАЛЕН КОНКУРС

ДЕВЕТО ИЗДАНИЕ

Краен срок за подаване на кандидатури: **11 април 2016 г.**
Церемония по награждаването: **18 май 2016 г., 20:00, Sofia Live Club**

www.usmivkanagodinata.com

СРК на БЗС представя своя ежегоден есенен конгрес

DENTAL TRIBUNE BULGARIA

На 21 и 22 ноември (събота и неделя) в хотел „Маринела“ в София ще се проведе Петият научен конгрес на Столичната районна колегия на БЗС. Двата дни на конгреса предлагат богата научна програма, която включва лекции и практически курсове на известни български и чуждестранни специалисти, както и дискуссионен блок с лектори на Sofia Dental Meeting.

Съботният ден ще започне с презентация на г-р Давид Делекраз от Италия на тема „Нови възможности в пиезохирургията с T-Black технологията“, придружена от безплатен практически

курс, посветен на работата с апарат за пиезохирургия. Проф. Жил Шомане от Франция ще говори за имплантологията на XXI век и ще направи демонстрация върху типодонти. Следобед г-р Андреа Лейер от Германия ще изнесе лекция на тема „Интралигаментарна анестезия (ИЛА) – метод на избор в денталното обезболяване“ в комбинация с практическа работа върху свински глави (I част). Програмата за деня допълва курсът на г-р Румен Илиев „Евентрик – натурална естетика в зъба слоя“, а деня ще закрие лекцията на тема „Директни VS индиректни“ на хърватския специалист г-р Влатко Пандурич.



В края на ноември в София ще се проведе Петият научен конгрес на Столичната районна колегия на БЗС. (Изображение: Dental Tribune Bulgaria)

Вторият ден на конгреса започва с проф. Джанлука Гамбарини от Италия и лекция, озаглавена „Нов всеобхватен 3D подход към ендодонтското лечение“, последвана от практически курс, в който ще бъдат показани употребата на реципрочни стоманени пили с наконечник M4 и новата TF Adaptive техника за инструментване, обтуриране на каналите с Elements Free – комбинация между продължаваща кондензация (System B) и инжекционна гута техника, както и Sonicfill за щифтови ендовъзстановявания и Endovac, звуково и ултразвуково активиране на иригантите. Цената за курса е 250 лв. при предварително записване, а участниците трябва да имат екстрахиран зъб с ендодонтски кавитет, обработени с K-пили до номер 8, за да участват в практическата част.

Другите предложения за практически курсове са „Компютърна обработка на 3D обем с Planmeca Romexis Viewer. Конишно-лъчевата компютърна томография СВСТ – съвременен рентгенографско изследване, необходимост и нов диагностичен стандарт в модерната дентална практика“ на г-р Румен Илиев и инж. Румен Ангелов и втора част на „Интралигаментарна анестезия (ИЛА) – метод на избор в денталното обезболяване“ на г-р Андреа Лейер. В програмата е предвидена още една лекция – „Радикулярни одонтогенни кисти – хирургия. Класика, пиезохирургия, тъканна регенерация“ на доц. Стоян Иванов.

Организаторите са посветили по-голямата част от неделния ден на конгреса на дискуссионен блок с участието на лектори на Sofia Dental Meeting. Дискусиите ще бъдат разделени на три модула: „Естетика и функция при работа с композити“, „Фиксираното протезиране в съвременната дентална медицина“ и „Инициалната терапия в лечението на заболяванията на пародонта“, в които ще бъдат обсъдени теми и проблеми, засягащи ежедневната практика на българските зъболекари, а участниците ще се запознаят с големия клиничен опит в съответната област на специализация на всеки от лекторите.

Записването и заплащането на такса участие, както и на курсовете става в офиса на СРК до 20 ноември или по банков път до 18 ноември. Местата за всички практически курсове са ограничени до 15 участници. Повече информация относно конгреса ще откриете на сайта на БЗС. **DT**

V научен конгрес на СРК на БЗС Предварителна лекционна програма:

Събота, 21 ноември 2015 г.

08:00–09:00 ч. – Регистрация
09:00–09:30 ч. – Откриване
09:30–11:00 ч. – Д-р Давид Делекраз, Италия – „Нови възможности в пиезохирургията с T-Black технологията“
11:15–12:45 ч. – Проф. Жил Шомане, Франция – „Имплантологията на XXI век“
12:45–13:45 ч. – Обяв
13:45–15:00 ч. – Д-р Андреа Лейер, Германия – „Интралигаментарна анестезия (ИЛА) – метод на избор в денталното обезболяване“
15:15–17:00 ч. – Проф. Влатко Пандурич, Хърватска – „Директни VS индиректни“

Курсове:

21 ноември (събота) 2015 г.

Всички курсове са до 15 участници:

Д-р Румен Илиев – „Евентрик – натурална естетика в зъба слоя“ – цена 70 лв., на място – 100 лв.
Давид Делекраз, Италия – „Пиезохирургия“, работа с апарат за пиезохирургия – БЕЗПЛАТНО
Проф. Жил Шомане, Франция – „Имплантологията на XXI век“, върху типодонти – цена 55 лв., на място – 80 лв.
Д-р Андреа Лейер, Германия – „Интралигаментарна анестезия (ИЛА)“, върху свински глави – цена 50 лв., на място – 70 лв. (два курса)

Неделя, 22 ноември 2015 г.

09:00–10:30 ч. – Проф. Джанлука Гамбарини, Италия – „Нов всеобхватен 3D подход към ендодонтското лечение“
10:4–12:00 ч. – SDM I модула
12:15–13:30 ч. – SDM II модула
13:30–14:00 ч. – обяв
14:00–15:30 ч. – SDM III модула
15:45–17:30 ч. – Доц. Стоян Иванов, България – „Радикулярни одонтогенни кисти – хирургия. Класика, пиезохирургия, тъканна регенерация“

Лектори на Sofia Dental Meeting „Дискуссионен дентален блок“:

Модул I – 10:45–12:00 ч. – „Естетика и функция при работа с композити“

Постигането на оптимален естетичен резултат при приложението на съвременните композиционни материали е широко обсъждана тема. Не по-малко важна е темата за осигуряването на оптимална функция, изразявайки едно композитно възстановяване. Предпоставка за това е точно пресъздаване на зъбната анатомия и оклузална морфология. Представяне на клинични случаи, онагледяващи различни техники за постигането им. Дискутиране и анализиране на протоколи за работа с композити.

Лектори: Д-р Ангела Гусийска, г-р Иван Чакалов, г-р Божидар Кафелов, г-р Ивайло Рибацин, г-р Светослав Величков

Модул II – 12:15–13:30 ч. – „Фиксираното протезиране в съвременната дентална медицина“

Фиксираното протезиране в днешната дентална практика представлява комбинация от класически, доказали се с времето методи на лечение, минимално инвазивни техники и смело можем да кажем, все по-широко използвани се дигитализирани подходи при планирането и изработването на протетичните възстановявания. Развитието в сферата на денталните материали налага създаването и прилагането на съответните нови клинични и лабораторни протоколи. В дискуссионен ред бихме искали да коментираме най-важните детайли при изпълнението на отделните етапи на адхезивното и неадхезивното фиксирано протезиране. Представяне на клинични случаи, в които се проследяват различни клинични решения. Протокол на работа, анализ и индикации за прилагането на адхезивно/неадхезивно фиксирано протезиране.

Лектори: Доц. г-р Димитър Филчев, доц. г-р Тодор Узунов, г-р Нели Николова, г-р Павел Панов, г-р Явор Миланов

Модул III – 14:00–15:30 ч. – „Инициалната терапия в лечението на заболяванията на пародонта“

С какво трябва да започне лечението на пародонталното заболяване? Това е въпрос, пред който се е изправял всеки клиницист, имайки предвид широкото разпространение на тези заболявания. Несъмнено ключов момент е правилният, последователен начин за оценка на пародонталния статус, поставянето на коректна диагноза и съставянето на лечебен план. Обсъждането на конкретните протоколи и подходи, прилагани от посочените по-големи лектори, ще осигури възможност за запознаване с големия клиничен опит, който има всеки един от тях. Как да инструментираме пародонталното пространство и какви са препоръките и индикациите за медикаментозно лечение на пародонтита, са другите въпроси, които ще намерят отговори при тази дискусия.

Лектори: Д-р Станислава Шулева, г-р Елица Русева, г-р Пресиян Кръстев, г-р Венцеслав Станков

Курсове:

22 ноември (неделя) 2015 г. Всички курсове са до 15 участници:

Д-р Андреа Лейер, Германия – „Интралигаментарна анестезия (ИЛА)“, върху свински глави – цена 50 лв., на място – 70 лв. (два курса)

Проф. Джанлука Гамбарини, Италия – „Нов всеобхватен 3D подход към ендодонтското лечение“ – цена 250 лв., на място – 290 лв.

Ще бъде показана употребата на реципрочни стоманени пили с наконечник M4 и новата TF Adaptive техника за инструментване, която помага да се комбинират предимствата на реципрочната и постоянната ротация. Ще се коментират хитрости, помагачи да се избегнат

ятрогенните грешки, които често редуцират качеството на инструментването и впоследствие почистването. Оборудването и оперативните техники ще бъдат показани и участниците ще могат практически да приложат на учението.

Същото ще бъде направено и с презентирането на обтурирането на каналите с Elements Free – комбинация между продължаваща кондензация (System B) и инжекционна гута техника.

Ще бъдат представени и Endovac, звуково и ултразвуково активиране на иригантите, а така също Sonicfill за щиф-

тови ендовъзстановявания.

Участниците трябва да имат екстрахиран зъб, с ендодонтски кавитет, обработени с K-пили до номер 8, за да участват в практическата част.

Д-р Румен Илиев и инж. Румен Ангелов – „Компютърна обработка на 3D обем с Planmeca Romexis Viewer. Конишно-лъчевата компютърна томография СВСТ – съвременен рентгенографско изследване, необходимост и нов диагностичен стандарт в модерната дентална практика“ – цена 45 лв., на място – 60 лв.

Такса участие

Заплащането на такса участие, както и на курсовете става в офиса на СРК до 20 ноември или по банков път до 18 ноември

До 13 ноември:

За членове на БЗС – 50 лв.

За студенти – безплатно (при предварително записване)

От 14 ноември до 20 ноември:

За членове на БЗС – 70 лв.

За студенти – безплатно (при предварително записване)

На място:

За членове на БЗС – 100 лв.

За студенти – 20 лв.

Банкова сметка: FIB: – кл. СОФИЯ; BIC: FINVBGFS; IBAN: BG36FINV91501014634125

Минимално инвазивен подход според биомеханичните принципи на зъбите

Д-Р МАЙКЪЛ Л. ЙЪНГ, САЩ

стр. 1

БИОМЕХАНИЧНИ ПРИНЦИПИ

През 1979 г. Тудмари казва, че зъбите са като предварително напрегнати греди. Те се озъват, но могат да възвърнат естественото си състояние. При продължително натоварване обаче зъбите могат трайно да се деформират.

През 1979 г. Грималди изразява мнението, че има връзка между това, колко зъбна тъкан е загубена, и деформацията.

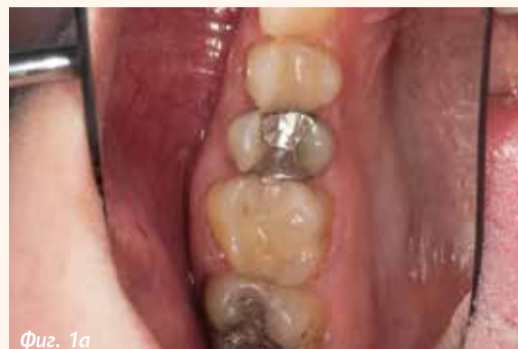Кавитетната препа-рация, или ендодонтският достъп, елиминира състоянието на предварително напрежение. Така зъбите могат да се деформират повече и са по-податливи на фрактури. Прекомерното озъване ги кара да се напукат.

Ларсън, Дъглас и Гайстфийлд (1981) доказват как възстановяване, заемащо само до една трета от междутуберкулното разстояние, има по-малко от половината от здравината на невъзстановяван зъб. Натоварването, нужно за фрактурирането на зъб, е същото, както, ако възстановяването заема само оклузалната повърхност или ако включва също и медиалната и дисталната повърхност.

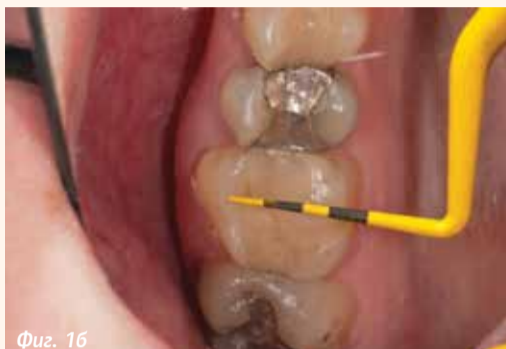Гьортсен, Шварце и Гюнай (2003) се съгласяват, че рискът от туберкулна фрактура се повишава значително, когато ширината на истмуса на възстановяването е 50% от междутуберкулното разстояние. Те твърдят, че амалгамените или композитните възстановявания не трябва да превишават една четвърт до една трета от междутуберкулното разстояние. Колкото повече зъбна тъкан се премахва при кавитетните препа-рации, толкова повече зъбът се озъва при повишаващи се натоварвания¹.

Зъби с туберкулни фрактури все пак могат да бъдат възстановени, но прогнозата ще бъде по-лоша и далеч от идеална, защото остават по-малко естествени структури, които да задържат корона и да устояват на озъването от функционални и нефункционални сили. Такива зъби могат да издържат с години. Впоследствие обаче те могат да се фрактурират при гингивалния ръб или под него поради появата на нови и разклоняващи се пукнатини.

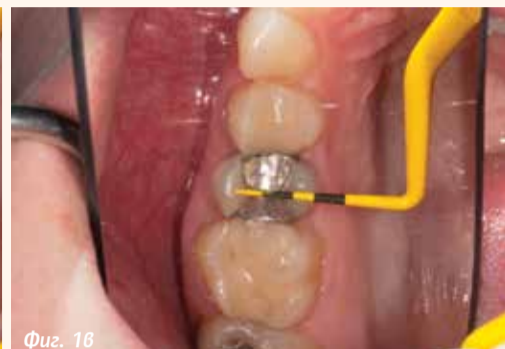Зъби с анамнеза за ендодонтско лечение са с повишен риск от субгингивална фрактура, като така правят зъба невъзстановим или с лоша прогноза². По тази причина е важно да се предотврати обра-



Фиг. 1а

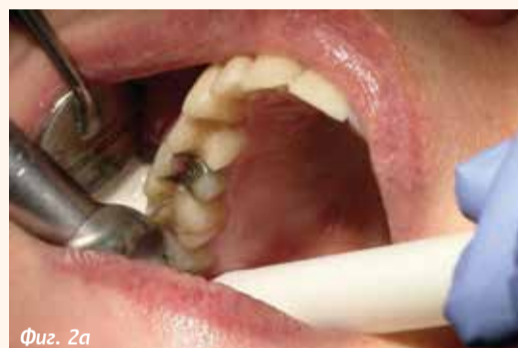

Фиг. 1б

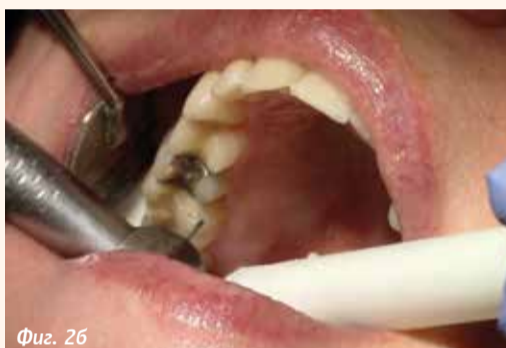

Фиг. 1в

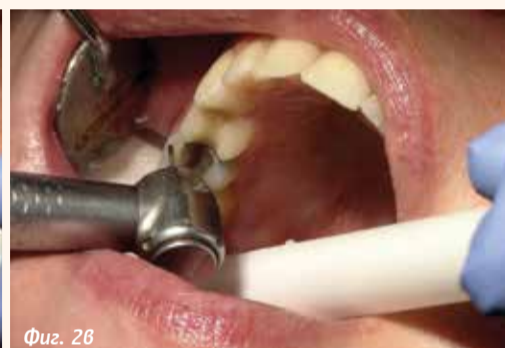(Снимките са осигурени от д-р Майкъл Л. Йънг) Фиг. 1а Предоперативно: Диагностиката показва механично компрометирани зъби. Фиг. 1б Предоперативно: Измерване на междутуберкулното разстояние на обтурация 16. Фиг. 1в Предоперативно: Измерване на междутуберкулното разстояние на обтурация 15.



Фиг. 2а

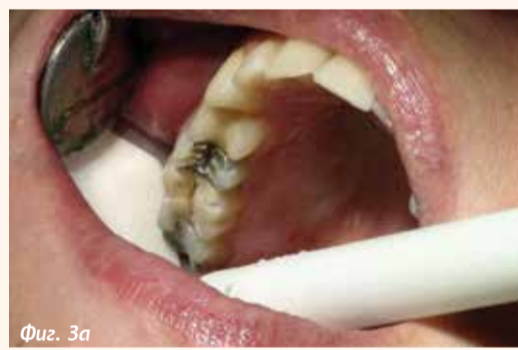

Фиг. 2б

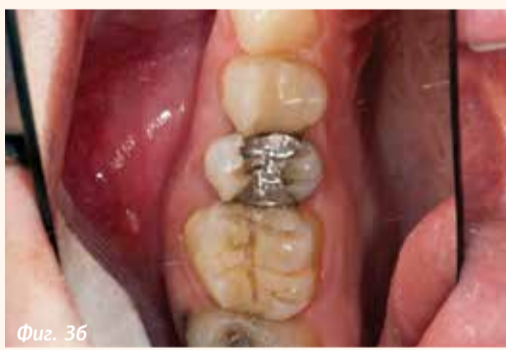

Фиг. 2в

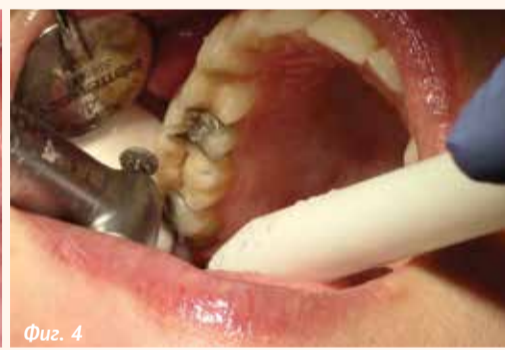Фиг. 2а–в Борер на зъб 16.



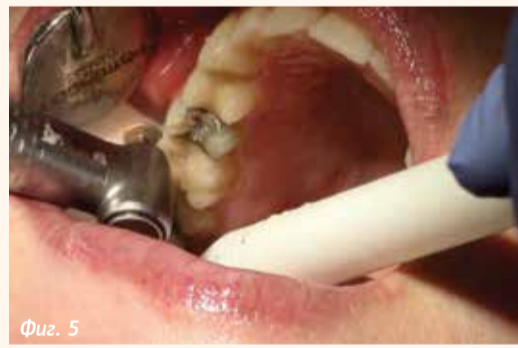Фиг. 3а



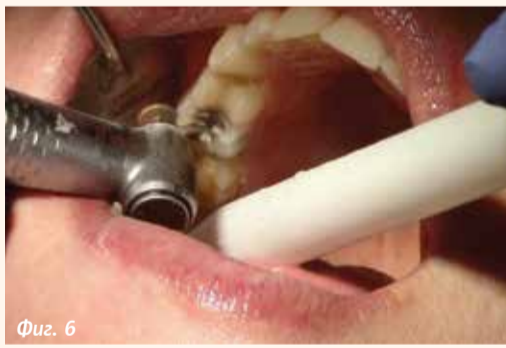Фиг. 3б



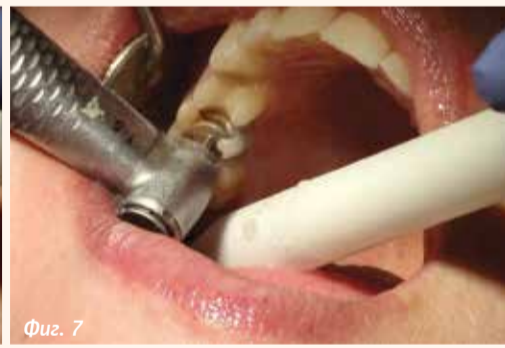Фиг. 4



Фиг. 5



Фиг. 6



Фиг. 7

Фиг. 3а Последни задълбавания. Фиг. 3б Последни задълбавания, оклузален изглед. Фиг. 4 и 5 Груба оклузална редуция с K57 на зъб 16. Фиг. 6 и 7 Груба оклузална редуция с K57 на зъб 15.

зването на такива пукнатини.

Как можем да предотвратим прекомерното озъване в тези зъби и напукванията? Спорно е дали бонднатото инлей възстановяване би здравило зъба и предотвратило туберкулна фрактура.

Проучване на адхезивно свързани инлеи под статично натоварване при премолари на горната челюст с големи МОД препа-рации установило, че поставянето на керамика или композит не би здравило зъба³. Адхезивно свързан композитен или керамичен инлей не би предотвратил туберкулната деформация и фрактурите. Керамичните онлеи обаче се оказали ефективно решение при възстановяване на задни зъби^{4,5}.

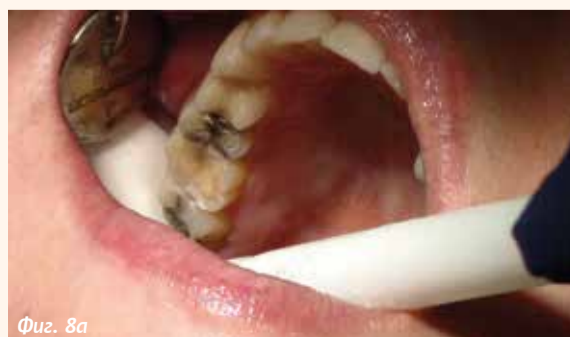Бейкман и Коус (2009) твърдят, че всички порцеланови, адхезивно задържани възстановя-

вания предлагат възможност за ограничено или нулево премахване на зъбна структура от аксиалната стена, като същевременно покриват туберкулите. Резултатът е зъб с повече оставащи собствени структури, по-малко озъване под напрежение и следователно по-нисък риск от перманентна деформация и фрактури.

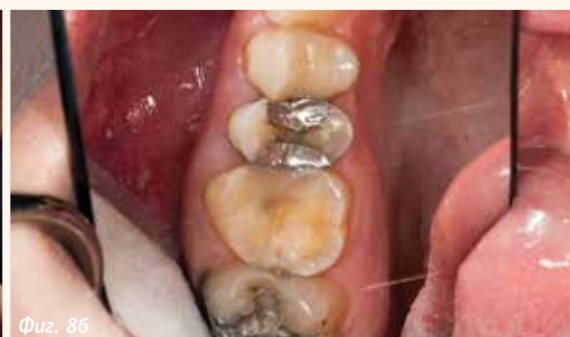Важно е да се запази възмож-но най-много емайл, тъй като степента на неуспех при адхезивно задържаните възстановявания се увеличава, колкото повече зъбната препа-рация е ангажира дентина⁶. Освен това размерът на оставащия емайл-ов пръстен след оклузална редуция е важен фактор при из-

бор между подходите за адхезивна или кохезивна ретенция при зъбната препа-рация.

Увеличената оклузална редуция, или оклузална редуция на абразиран зъб, води до препа-рация с намалена ширина на емайл-овия пръстен. Намалването му от 1.5 мм до 1 мм многократно увеличава степента на



Фиг. 8а



Фиг. 8б

Фиг. 8а Финална оклузална редуция, фронтален изглед. Фиг. 8б Финална оклузална редуция, оклузален изглед.

неуспех. Емайл пръстен с ширина, по-малка от 1 мм, би бил контраиндикация за адхезивно задържано възстановяване и в този случай би било по-подходящо кохезивно задържано възстановяване⁷. Възстановяване, свързано с емайла, също така предоставя ръб с намалено или никакво микропросмукване⁸.

ОБОБЩЕНИЕ

Според Аминуан и Брунтън (2003) „премахването на здрави зъбни структури е несполучлив биологичен компромис. По тази причина запазването на здрави зъбни структури представлява подходяща стратегия за свеждане на биологичния риск до минимум“.

Адхезивно задържаните възстановявания предоставят възможността да бъдем минимално инвазивни, когато възстановяваме зъб до естествен външен вид и функция. По-консервативното премахване на зъбна структура означава и по-нисък риск за пулпата.

Следователно е вярно, че кохезивно задържаните възстановявания са по-инвазивни. Премахването на повече структура увеличава риска за пулпата, понижава здравината и увеличава оязването на зъба, което може да доведе до фрактура.

Зъбната подготовка също е важна, тъй като ретенционните и резистентните форми са съществени за задържането на короната.

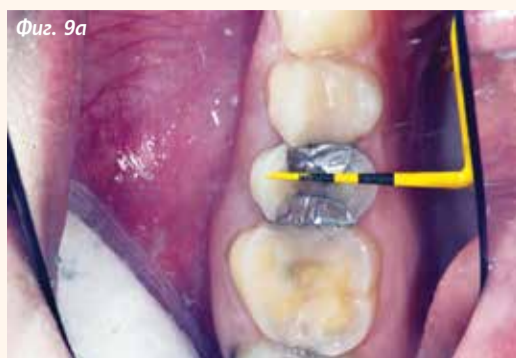Лабораториите могат да произведат минимално инвазивни, адхезивно задържани възстановявания. Настолната CAD/CAM технология обаче може да произвежда възстановявания със същото качество в рамките на едно посещение. Така се елиминира предизвикателството при изработване на временна конструкция за зъбна подготовка, при която липсват ретентивни и резистентни форми.

Доказано е също, че пациентите предпочитат дигитална отпечатъчна техника вместо традиционния метод за снемане на отпечатъци⁹⁻¹³.

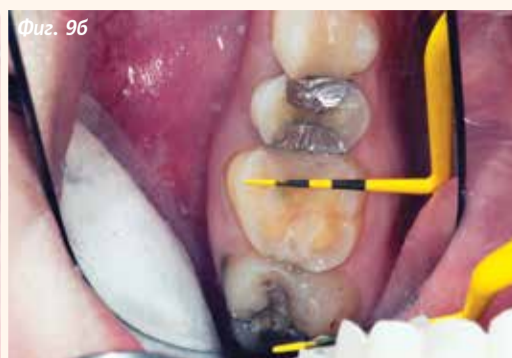Юзбасиозлу и колектив (2014) също установяват, че дигиталният отпечатъчен метод е по-бърз от традиционния. Това откритие е потвърдено и от Пачелт, Лампринос, Шамфт и Ам (2014), които сочат, че ефективността на работния процес се подобрява при използване на дигитална отпечатъчна техника.

КЛИНИЧЕН СЛУЧАЙ

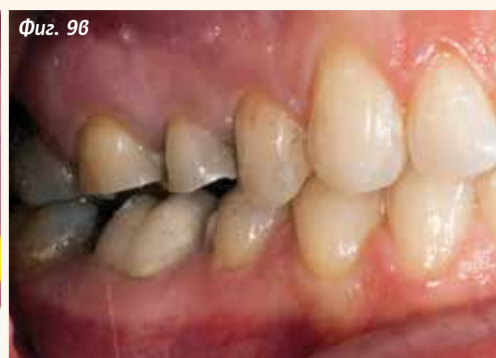Пациентът дойде за възстановяване на зъби 16 и 15 (фиг. 1а). Поради размера на наличните възстановявания тези зъби



Фиг. 9а

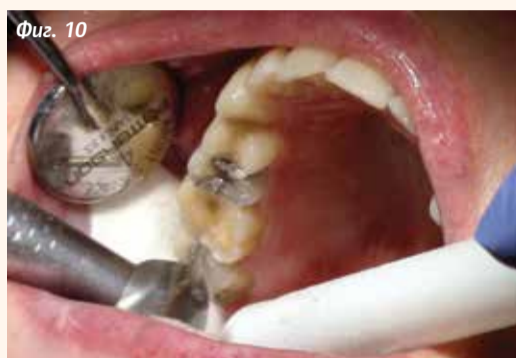

Фиг. 9б

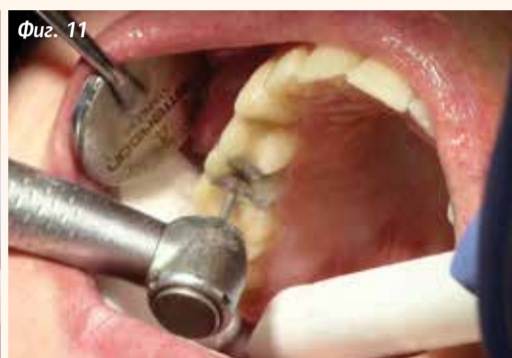

Фиг. 9б

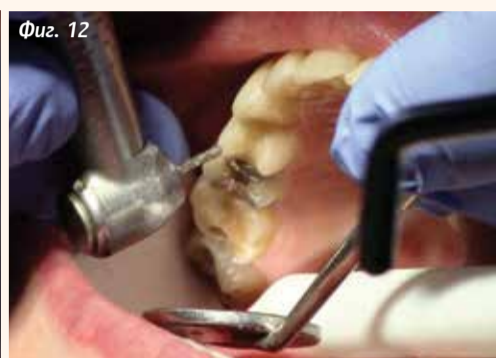Фиг. 9а Измерване на оставащия емайл пръстен след оклузална редукция на зъб 15. Фиг. 9б Измерване на оставащия емайл пръстен след оклузална редукция на зъб 16. Фиг. 9б Оклузална редукция, страничен изглед.



Фиг. 10

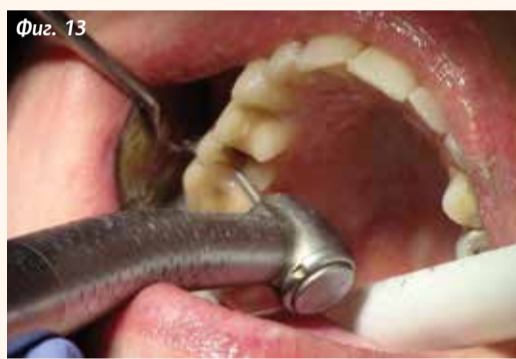

Фиг. 11

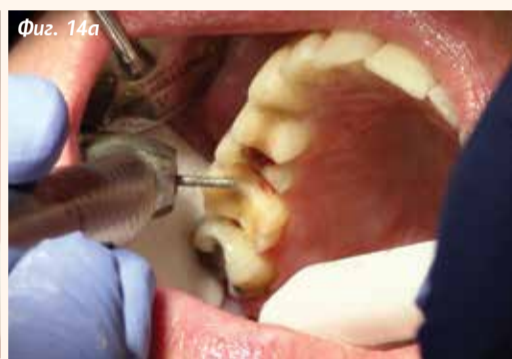

Фиг. 12

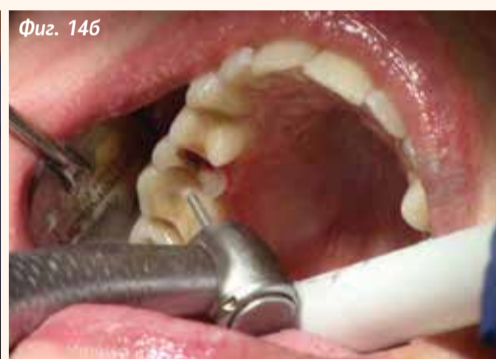Фиг. 10–12 Освобождение на контактите и премахване на останалото от съществуващата обтурация.



Фиг. 13

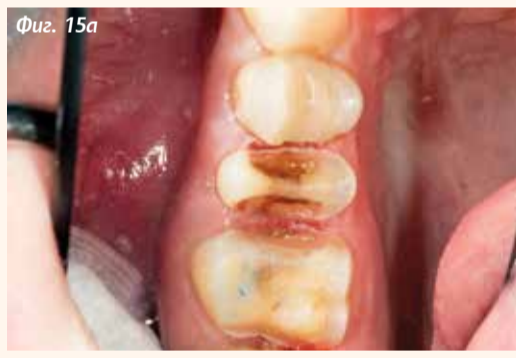

Фиг. 14а

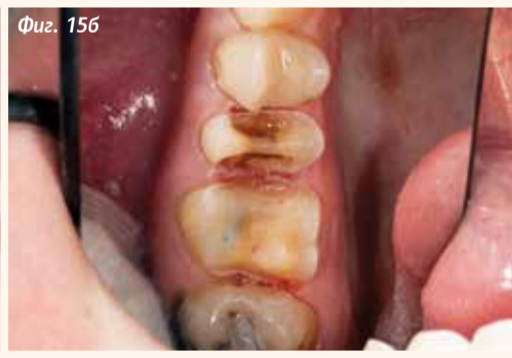

Фиг. 14б

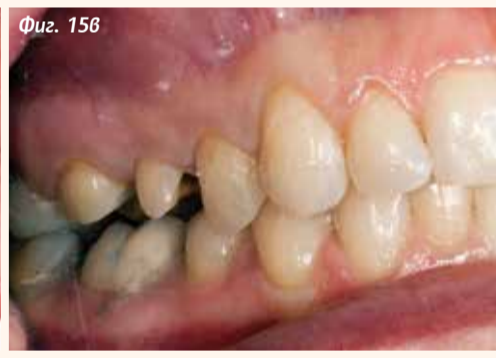Фиг. 13 Оклузално и интерпроксимално заглаждане на зъб 15. Фиг. 14а и б Оклузално и интерпроксимално заглаждане на зъб 16.



Фиг. 15а



Фиг. 15б



Фиг. 15б

Фиг. 15а и б Последни препарации, оклузален изглед. Фиг. 15б Последни препарации, страничен изглед.

бяха диагностицирани като структурно компрометирани (фиг. 16, в). Прогнозата без лечение е съмнителна.

Възстановяванията трябваше да бъдат завършени с PlanScan настолна CAD/CAM технология в същото посещение.

Локалното обезболяване бе постигнато с 1.7 cc 2% лидокаин с 1:100, 000 еп, буферизиран с Onset натриев бикарбонат

инж., 8.4% USP неутрализиращ адитивен разтвор.

Бяха направени водещи бразди за направление на дълбочината чрез 330 борер с 2 мм режеща повърхност (фиг. 2а–3б). Това гарантира, че 2 мм оклузална редукция ще поеме 2 мм от дебелината на материала на оклузалната повърхност на възстановяването.

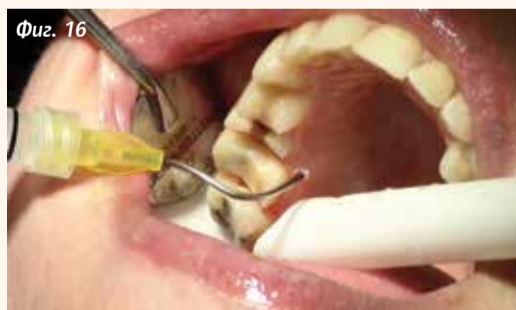Грубата оклузална редукция

бе постигната чрез употребата на KS7 борер го прорязванията за дълбочина (фиг. 4–8б, 9б). Адекватното почистване бе проверено с 2 мм Prep Check от Common Sense Dental Products.

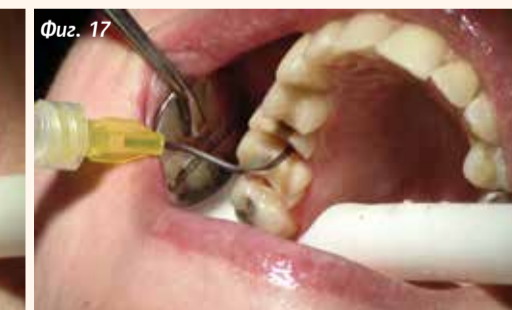След като е завършена грубата оклузална редукция, измерихме оставащия емайл пръстен (фиг. 9а, б). Емайлите пръстени бяха с ширина 1.5 мм и зъбите са препарирани за адхезивно задър-

жани възстановявания. Ако емайлите пръстени бяха по-тесни от 1 мм, зъбите щяха да бъдат препарирани от аксиалните стени, за да се създаде ретенция за кохезивно задържани коронки.

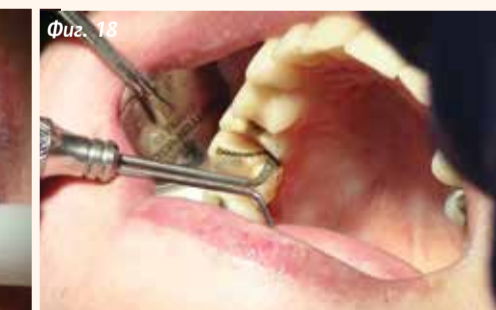Премахнахме остатъците от наличния композиционен материал на зъб 16 и амалгама на зъб 15. Оклузалните повърхности на препаратите бяха загладени в интерпроксималните



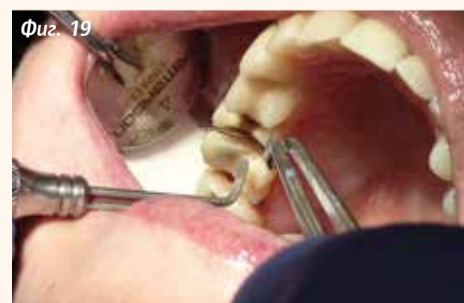Фиг. 16



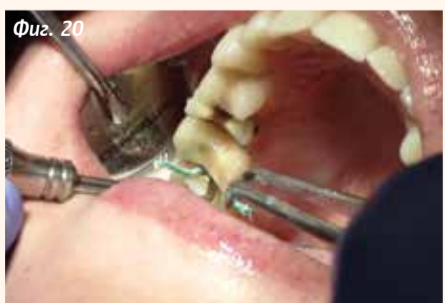Фиг. 17



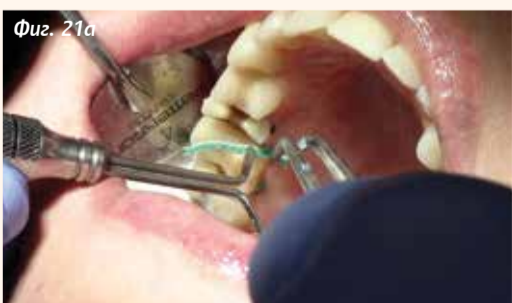Фиг. 18



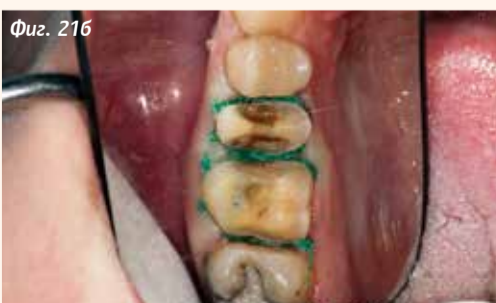Фиг. 19



Фиг. 20

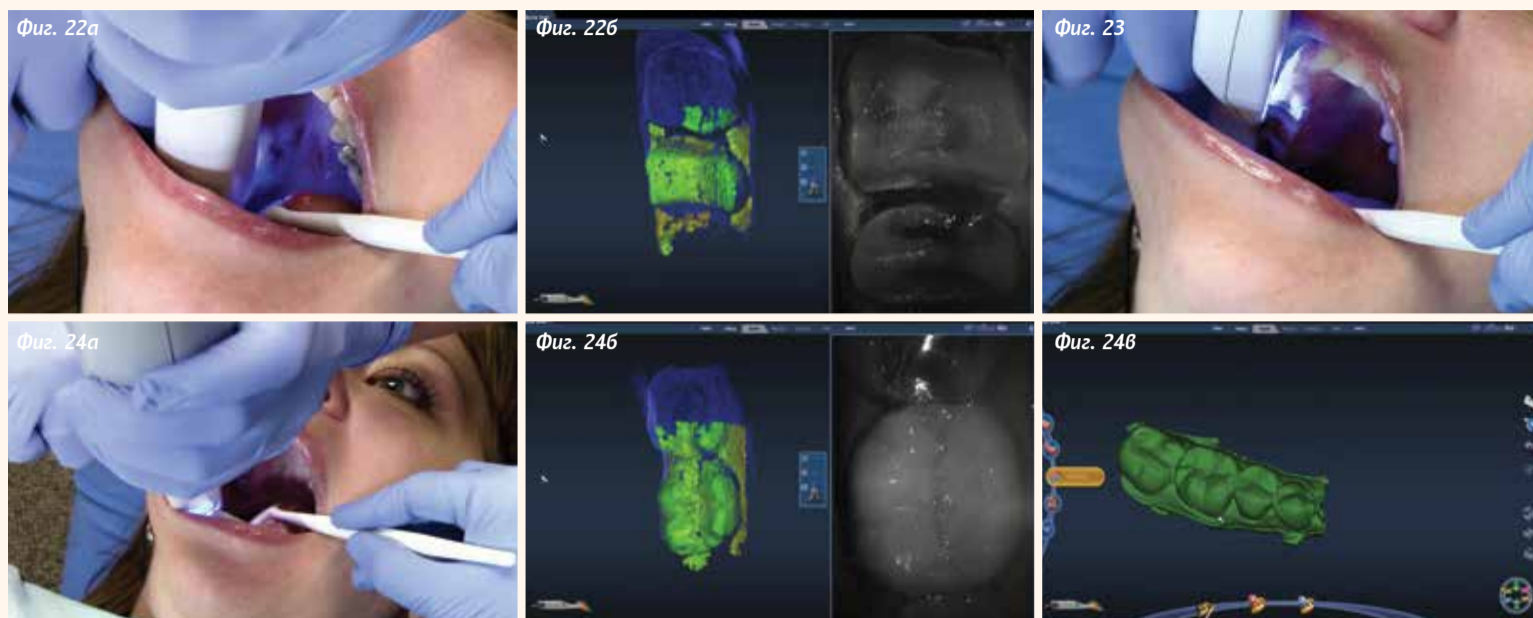


Фиг. 21а

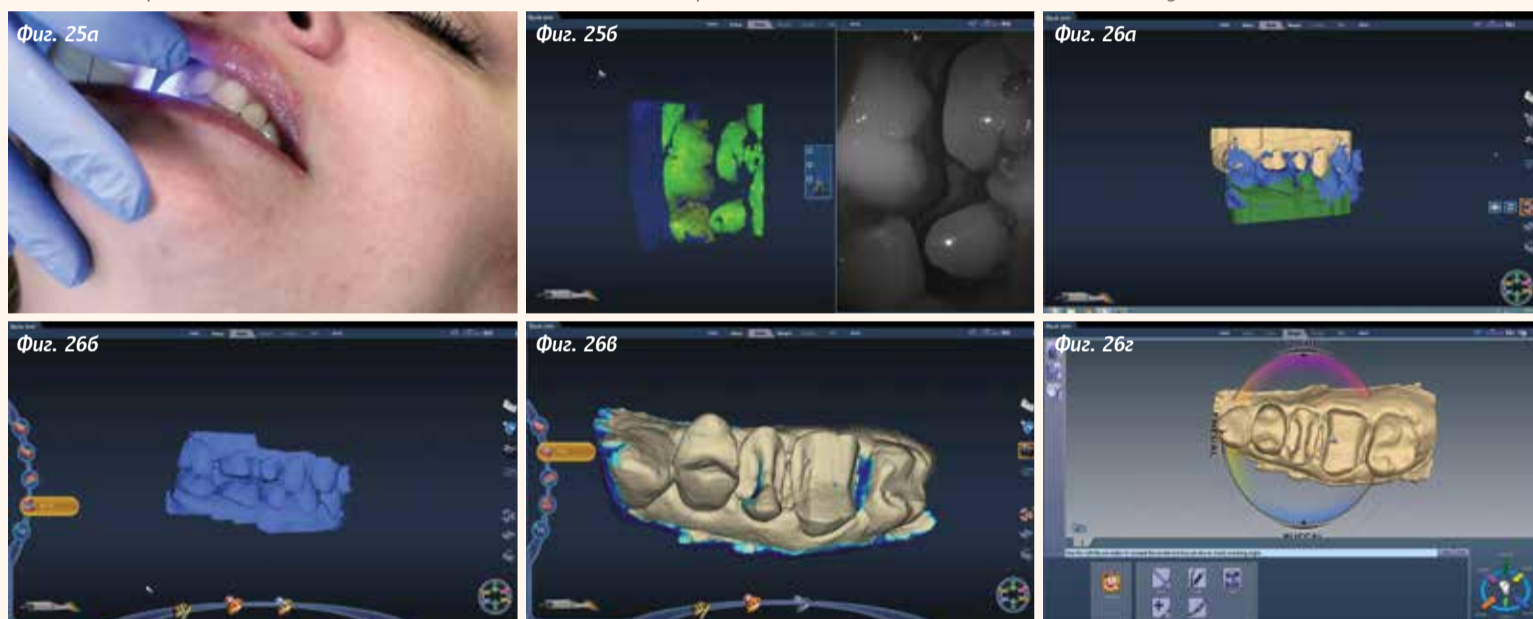


Фиг. 21б

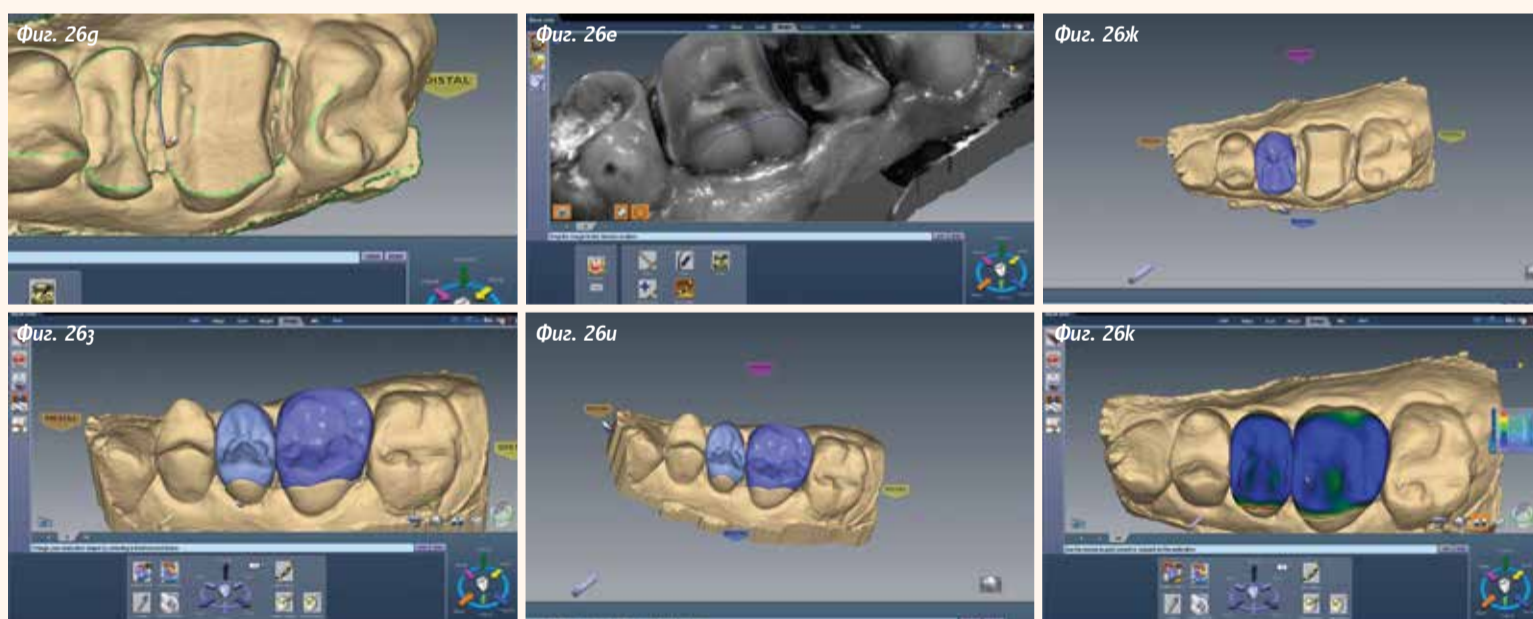
Фиг. 16 и 17 Обработка на околните меки тъкани с Viscostat. Фиг. 18–21а Гингивална ретракция. Фиг. 21б Финална гингивална ретракция, оклузален изглед.



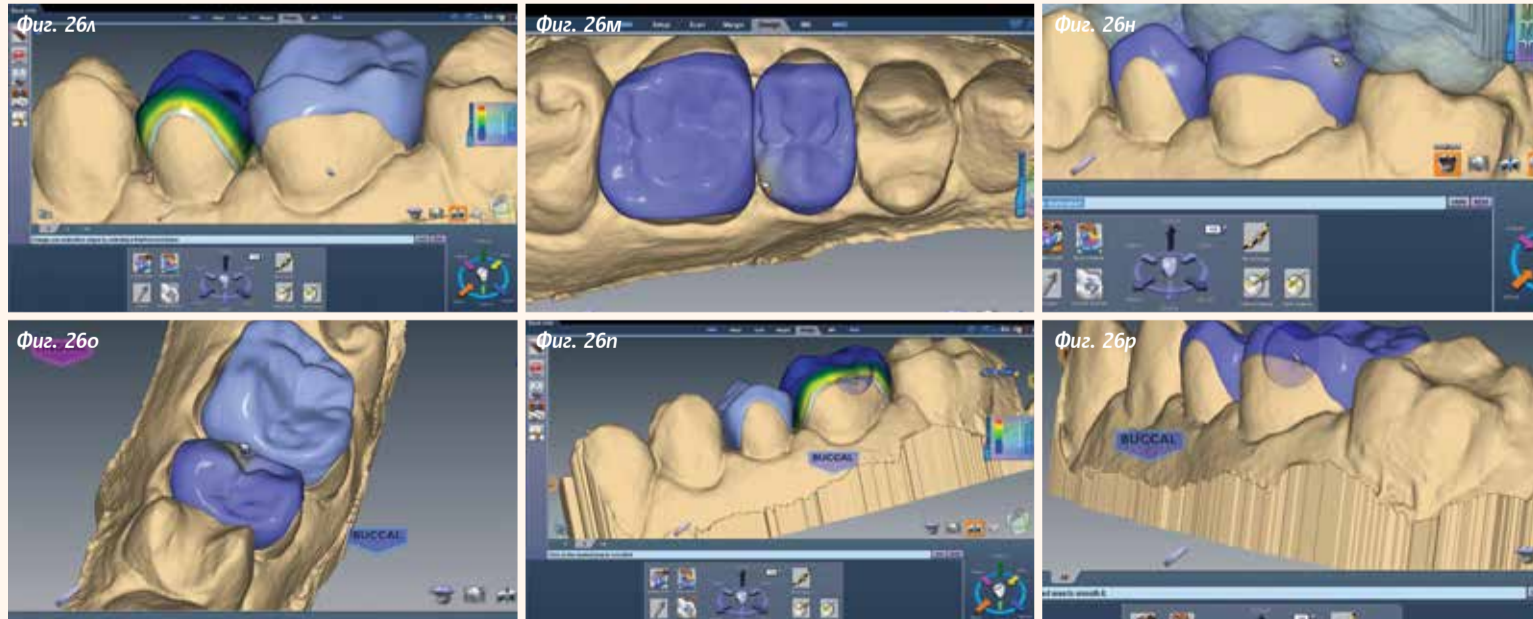
Фиг. 22а Сканиране на препарациите. Фиг. 22б Снимка на PlanScan от сканирането на препарациите. Фиг. 23 Сканиране на препарациите.
Фиг. 24а Сканиране на антагонистите. Фиг. 24б PlanScan снимка на сканирането на антагонистите. Фиг. 24с Снимка на модела на антагонистите.



Фиг. 25а Сканиране на захапката от вестибуларно. Фиг. 25б Снимка на сканирането на захапката от вестибуларно. Фиг. 26а Снимка на захапката от вестибуларно.
Фиг. 26б Снимка на моделите в оклузия. Фиг. 26с Снимка на препаратията в изглед на плътност. Фиг. 26г Снимка на ориентацията на модела на препаратията.



Фиг. 26д Очертаване на ръбовете. Фиг. 26е Очертаване на ръбовете в изглед „плътност“. Фиг. 26ж Първоначално предложение за възстановяване на зъб 15. Фиг. 26з, 26и Първоначални предложения за възстановявания на зъби 16 и 15. Фиг. 26к Възстановявания на зъби 16 и 15, проверка на дебелината на материала от оклузален изглед.



Фиг. 26л Проверка на дебелината на материала на зъб 15 във вестибуларен изглед. Фиг. 26м Използване на инструмента „гумен зъб“ за коригиране анатомията на зъб 15. Фиг. 26н Използване на „гумен зъб“ за коригиране височината на дистовестибуларния маргинален ръб на зъб 16. Фиг. 26о Използване на „гумен зъб“ за коригиране височината на дисталния маргинален ръб на зъб 15. Фиг. 26п Използване на заглаждащия инструмент за заглаждане на лицевата страна на зъб 16. Фиг. 26р Използване на заглаждащия инструмент за заглаждане на вестибуларната страна на зъб 16.

зони посредством борер KS2, за да се създадат гладки препарации (фиг. 10–15б). За задържане на възстановяванията не беше изработена резистентна или ретензивна форма.

Околните меки тъкани бяха обработени с ViscoStat Clear, гингивален хемостатичен гел, съдържащ 25% (m/m) алуминиев хлорид (фиг. 16 и 17). Гингивалната ретракция бе получена чрез употребата на двукордова система. Първо бе поставена корда #00 размер на Ultradent медиално и дистално на двете препарации (фиг. 18 и 19).

Използвана бе допълнителна доза хемостатичен гел преди поставяне на втората корда. Тя бе размер #2 корда на Ultradent (фиг. 20 и 21а). Нужни са най-малко 4 минути с поставените корди за осигуряване на адекватна ретракция на меките тъкани (фиг. 21б).

Докато изчакахме четирите минути за гингивална ретракция, сканирахме антагонистите с PlanScan, за да създадем дигитален модел (фиг. 22а–24б). Сканирахме вестибуларните повърхности в оклузия при максимална междутуберкулна позиция. Това сканиране бе използвано заедно със сканирането на препарациите на антагонистите, за да се създаде оклузален модел (фиг. 25а–26б).

Преди сканирането на препарациите зъби вторите корди бяха изплакнати и премахнати. Кордите бяха оставени влажни, за да се понижи рискът от раздрязване на тъканите при тяхното отстраняване.

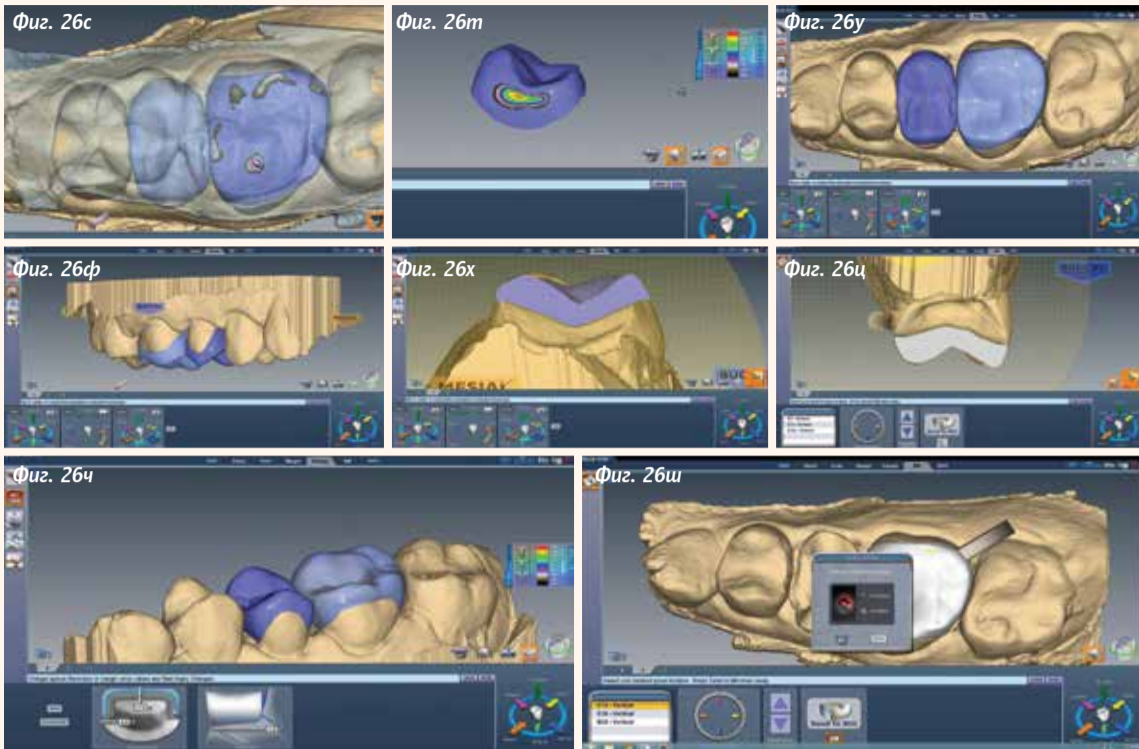
Кордите с размер #00 са оставени на мястото си по време на сканирането на препарациите, като зъбите бяха подсушени, за да се осигури точно сканиране.

Препарационният модел бе прегледан и в изглед „плътност на данните“, за да се потвърди дали са получени точни данни по време на сканирането (фиг. 26б).

Всички зони с липсващи точни данни бяха допълнително сканирани, докато бъдат получени точните данни. След това бе извършена ориентацията на препарационния модел (фиг. 26г). Ориентацията е за оптимален дизайн, не за посока на въвеждане. Ръбовете бяха проследени и прегледани във ICE режим, който предоставя възпроизвеждане на сканираните изображения за ясен изглед на ръбовете, зъбите и тъканите (фиг. 26г, е).

Първоначалните предложения за възстановяванията бяха направени с Libray A и автоматизация, която е морфогенеза, която е морфогенеза на зъба между библиотеката зъби и съседните зъби (фиг. 26ж, з, и).

Проверена бе дебелината на материала на предложените възстановявания (фиг. 26к, л). Тогава бяха използвани инструменти за подобряване на първоначалното предложение до постигане на желания резултат. Инструментът „гумен зъб“ е използван за направата на малки ажустирования по анатомия-



Фиг. 26с Проверка на оклузалните контакти, местоположението и здравината на зъб 16.

Фиг. 26т Проверка на здравината на интерпроксималните контакти на зъб 15.

Фиг. 26у Окончателни възстановявания, оклузален изглед в PlanScan.

Фиг. 26ф Окончателни възстановявания, латерален изглед в PlanScan.

Фиг. 26х Окончателно възстановяване на зъб 16, срезов изглед от вестибуларно към лингвално.

Фиг. 26ц Окончателно възстановяване на зъб 15, срезов изглед от вестибуларно към лингвално.

Фиг. 26ч Окончателни възстановявания, лингвален изглед.

Фиг. 26ш Преглед на фрезозването.

та (фиг. 26м, н, о). Инструментът „гладка повърхност“ е използван за загладяване на повърхностите (фиг. 26п, р).

Проверени и нагласени бяха местоположението и силата на оклузалните контакти (фиг. 26с). Силата на интерпроксималните контакти и местоположението им също бяха проверени и нагласени според нуждите (фиг. 26т).

Крайните предложения бяха проверени непосредствено преди фрезозването (фиг. 26у, ф, ч). Изгледът „равнина на срезове“ бе използван за проверка на пространството между зъбната препадения и възстановяването (фиг. 26х, ц).

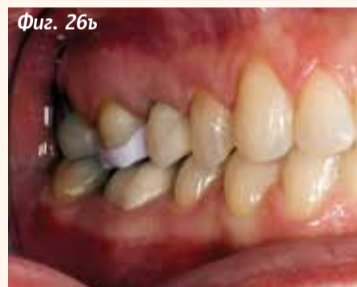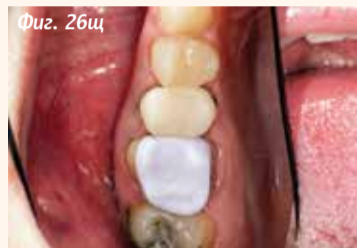Това се прави, за да се прове-

ри за възможни зони, които могат да попречат на окончателното възстановяване да легне напълно върху препаденията, или за зони, които могат да бъдат свръхфрезозани. Свръхфрезозването намалява дебелината на материала. Този изглед също така илюстрира липсата на препадения по аксиалната стена и предприетия минимално инвазивен подход. Местоположението на леящите бе отбелязано и нагласено според нуждите в изгледа за фрезозване (фиг. 26ш).

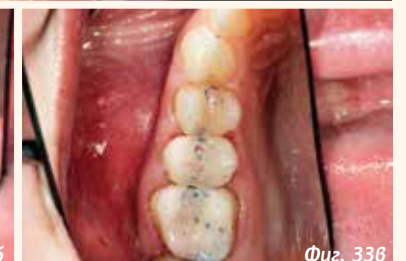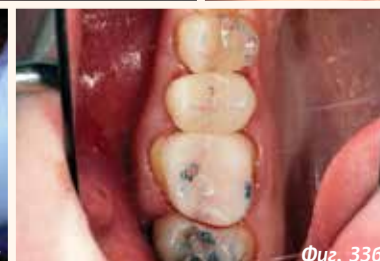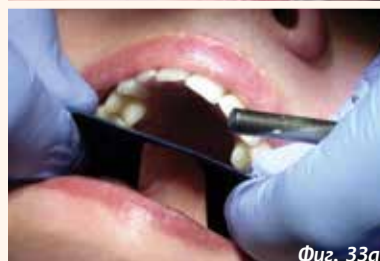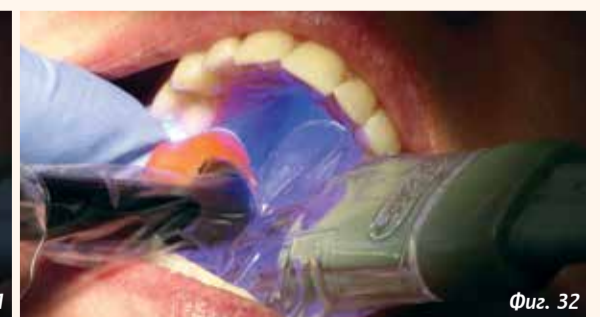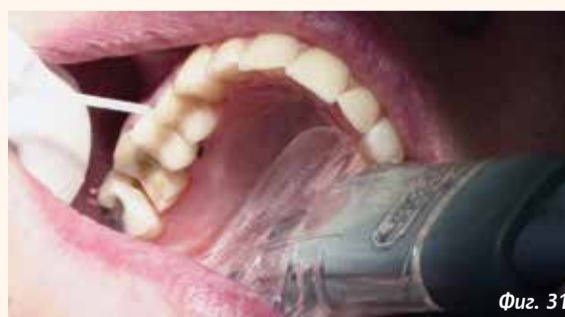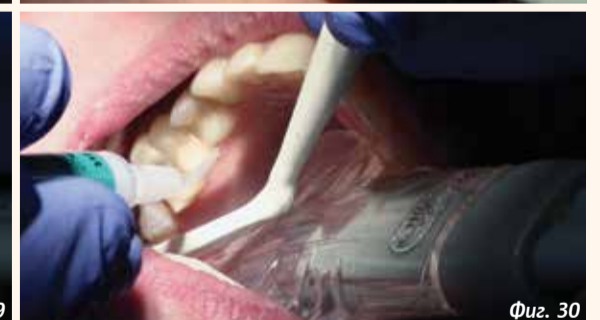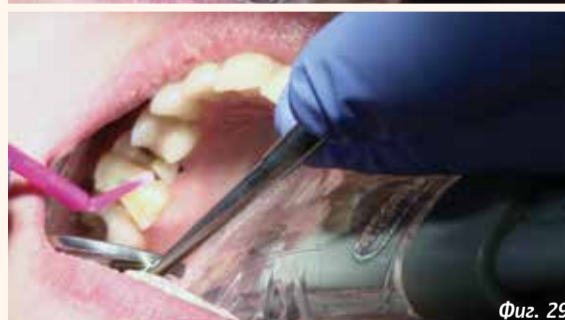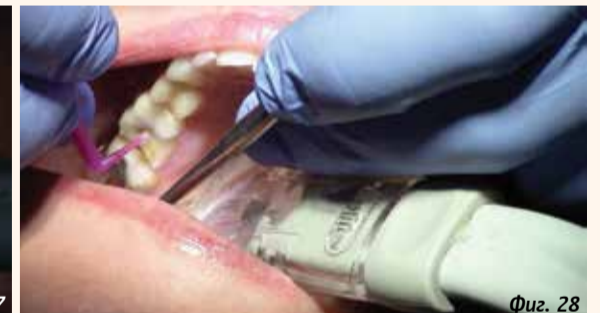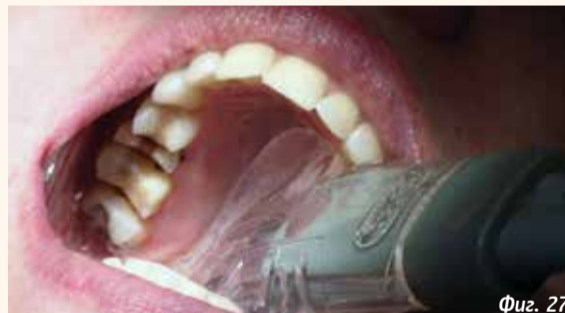Пасването на възстановяването бе потвърдено интраорално преди окончателното поставяне (фиг. 26ц, ъ). Оклузията може да бъде потвърдена интраорално с e.Max CAD преди кристализацията или преди етапите по оцветяване и глазиране. Не се препоръчва проверката на оклузията с Empress CAD блокчета преди бондинга.

След това възстановяването на зъб 16 бе глазирано и кристализирано в печ Programmat CS2 (Ivoclar Vivadent). Възстановяването е оставено да се охлади до стайна температура след завършване на глазирането и кристализацията. След това то бе почистено с пароструйка. Използвахме 5% хидрофлуорна киселина за ецване на е.мах възстановяването в продължение на 60 секунди. Възстановяването от Empress бе ецнато за 20 секунди.

Ецващият агент бе изплакнат с пароструйка. Използвахме Ivoclean (Ivoclar Vivadent) за 20 секунди и на двете възстановявания, за да почистим вътрешните им повърхности. Нанесохме



Фиг. 26и Пробни възстановявания, оклузален изглед.
Фиг. 26ъ Пробни възстановявания, латерален изглед.



Фиг. 27 Изолация за поставяне на възстановяванията, използвайки Isolite. Фиг. 28 и 29 Нанасяне на Multilink Automix Primer. Фиг. 30 и 31 Нанасяне на Liquid Strip. Фиг. 32 Осветяване на възстановяванията. Фиг. 33а, 33б, 33в Проверка на оклузията.



CS 8100 3D

Дигитален панорамен и 3D апарат
4 обема на реконструкция
4x4, 5x5, 8x5, 8x9 см



new

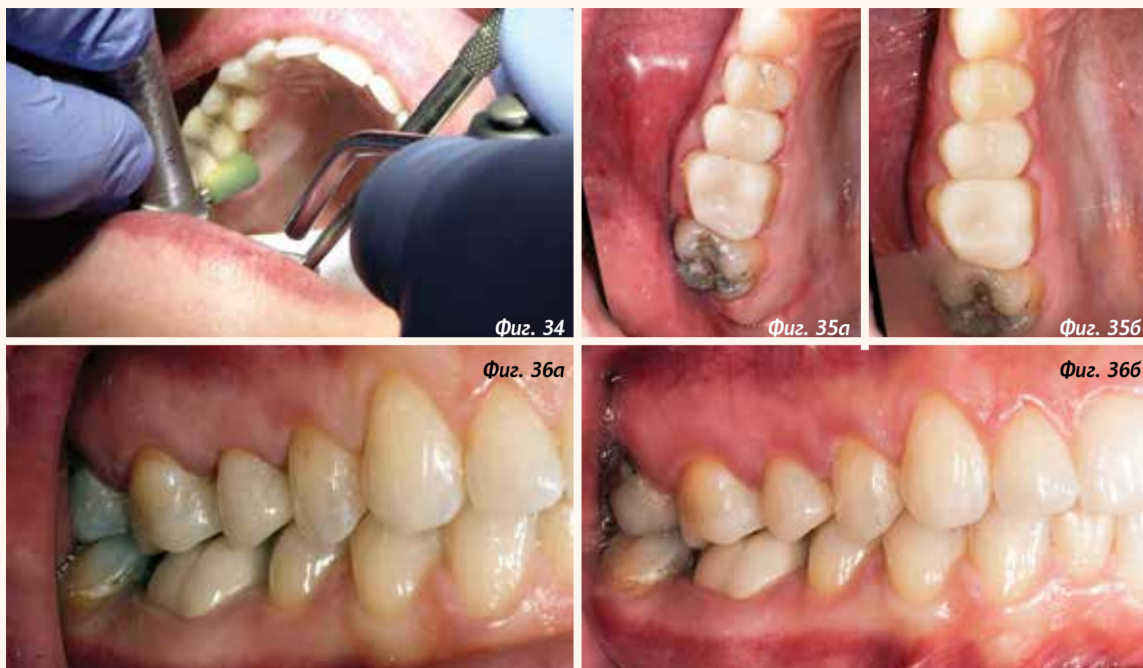



**ОБРАЗНА ДИАГНОСТИКА
ОТ НОВО ПОКОЛЕНИЕ**




CAD/CAM съвместими

Бизнес партньор за България - АЛБА ТМ
1233 София, ул. Клокотница 35-37, вх. Г
Тел./Факс: 02-9314719, 02-8320067
e-mail: carestream_albatm@abv.bg
www.albatm-carestream.com



Фиг. 34 Полиране.
Фиг. 35а, 35б Окончателни възстановявания, оклузален изглед.
Фиг. 36а, 36б Окончателни възстановявания, латерален изглед.

възстановяването на зъб 16 борерите бяха NPI Cera Glaze – последователно зелени, сини и жълти. Зеленият предполур не бе използван върху Empress възстановяването за зъб 15.

Крайният резултат бяха минимално инвазивни възстановявания, които изглеждат и функционират естествено, като същевременно понижават риска от зъбна фрактура и свеждат го минимум по-нататъшния риск за зъбите (фиг. 35а–36б). DT

Бел. рег: Тази статия е публикувана в CAD/CAM C.E. Magazine No.01/2014. Библиографията е на разположение в редакцията.

За автора:



Д-р Майкъл Л. Йънг завършва Денталния факултет към Мичиганския университет през 1994 г. Притежава частна дентална практика

в Сърлинг Хайтс, Мичиган. Практикува настолна CAD/CAM дентална медицина от 2004 г. Д-р Йънг е ментор в центъра „Коис“ обучение по дентална медицина за напреднали. Той е член на Американската дентална асоциация, Мичиганската дентална асоциация и Денталното общество на Детройт.

Monobond Plus прајмер (Ivoclar Vivadent) по вътрешната повърхност на възстановяванията в продължение на 60 секунди. Прајмерът е леко подсушен с въздух след 60 секунди, като внимаваме да не се допусне прајмер по външните повърхности на възстановяванията.

Зъбите бяха изолирани чрез Isolite (фиг. 27). Multilink Primer A/B бе нанесен изцяло върху бонгваните повърхности чрез микрочетка за 30 секунди. Излишният материал бе разнесен чрез въздушен спрей, докато подвижният течен филм престане да бъде видим, оставяйки лъскаво изглеждаща повърхност.

Използвахме OrtraStick Application Aid (Ivoclar Vivadent) за поставяне на възстановяванията върху зъбите, защото онлеите и частичните коронки могат да бъдат трудни за манипулиране. Извършихме начално фиксиращо осветяване с помощта на Bluephase лампа (Ivoclar Vivadent) за три секунди при всяка интерпроксимална повърхност. Излишците от цимент бяха лесно премахнати чрез 36/37 скалер на Brasseler. Преди окончателното осветяване по ръбовете бе поставен глицеринов гел Liquid Strip (Ivoclar Vivadent), който предотвратява кислородно-инхибиращия слой на композитния цимент (фиг. 30 и 31).

След това е завършено окончателното осветяване на възстановяванията (фиг. 32). Първоначалните корди #00 бяха премахнати след окончателното осветяване, така че да се контролират тъканите, докато осветяването завърши.

Проверихме оклузията, като столът на пациента бе под ъгъл 45°. Първо използвахме артикулационна хартия Vausch с форма на подкова, с дебелина от 200 микрона, а пациентът бе инструктиран да гъвче хартията, както гъвче гъвка. След това му бе обяснено да почуква върху червено артикулационно фолио Troll Foil. Всички белези от гъвкателните сдвижения, които не бяха покрити от червена хартия, са премахнати, за да се елиминират предварителни контакти и да се намали рискът от фрактура на материала (фиг. 33а–в).

После възстановяванията бяха полирани (фиг. 34). За е.мах

Плюете кръв, докато си миете зъбите?

НОВА ФОРМУЛА

ПОМАГА ДА СПРЕ КЪРВЕНЕТО НА ВЕНЦИТЕ

НОВА четка за зъби parodontax

Кървенето на венците е един от първите признаци на заболяване на венците, основна причина за загубата на зъб.

Създадена да помогне за предотвратяване на проблеми с венците*

www.parodontax.bg

* При четкане на зъбите два пъти дневно