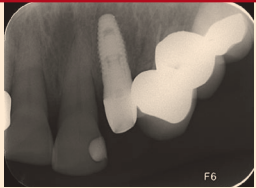
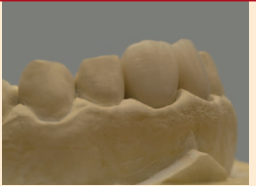


ПРАКТИКА → СТР. 5



Фактори на успеха за имедиатно имплантиране с имедиатно натоварване. Клинична статия, която третира най-бързата и приемлива за пациента опция при загуба на зъби – имедиатно имплантиране и имедиатна темпоризация.

ЗЪБОТЕХНИКА → СТР. 8



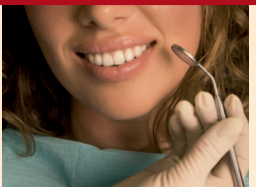Надежден, икономичен, прост – материал за безметални конструкции от алуминиев оксид по класическа технология. Авторът на статията – българският зъботехник Борис Ковачев, предлага интересен практичен начин за постигане на естетичен резултат чрез елементарни и добре познати класически техники.

ИЗСЛЕДВАНИЯ → СТР. 13



Без странични ефекти
Интервю с д-р Пийтер Галгут – сътрудник в няколко изследователски проекта и иновативни приложения на хиалуронана в денталната медицина. В него ще разберете как хиалуронан е използван в денталната медицина повече от едно десетилетие без никакви нежелани странични ефекти.

ЛЮБОПИТНО → СТР. 15



СБЗ настоява за фонд за дентална профилактика. Да бъде създаден фонд за профилактика на стоматологичните заболявания, настояват от Сдружението на българските зъболекари. Това стана ясно на пресконференция, дадена от сдружението на 13 февруари в БТА.

Нова стъклокерамика

Химици разработиха нова стъклокерамика за приложение в денталната медицина


DENTAL TRIBUNE INTERNATIONAL

Изследователите от института „Ото-Шот“ за стъклокерамика в Йена, Германия, разработиха нов вид стъклокерамика с нанокристална структура, която може да бъде много подходяща за приложение в денталната медицина. Здравината на материала е пет пъти по-висока от тази на сходните дентални керамики.

Най-твърдото вещество в организма се въвежда във функция посредством най-здравите мускули в човешкото тяло: когато захапваме ябълка, по гърбквателните повърхности на зъбите ни се развиват огромни натоварвания. „Силите, на които трябва да устои естественият зъбен емайл, са съ-

щите и за протезите, инлеме или мостовите конструкции. Все пак те се използват аналогично на естествените зъби“, заяви професорът по химия на стъклото Кристиан Ръсел, разработил материала заедно със своя екип.

Използваните до момента керамични материали не бяха подходящи за изработване на мостови конструкции, защото преобладаващата част от тях не приеждат необходимата здравина. Стъклокерамиката се отличава със своята изключителна здравина, основаваща се на наличието на магнезиев, алуминиев и силициев оксид. „Успяхме да постигнем здравина, пет пъти по-голяма от тази на подобни съвременни дентални керамики“, обясни проф. Ръсел.



Професорът по химия на стъклото Кристиан Ръсел е разработил новия материал в сътрудничество със своя екип. Стъклокерамиката се произвежда при стриктен температурен режим. (DTI/Снимките са любезно предоставени от Ан Гюнтер и Ян-Петер Каспер, FSU)

Химиците по стъклокерамика, но до този момент в Йена от известно време работят по разработването на високоустойчиви ке-

→ стр. 2

Среща на Европейското гружество по козметична дентална медицина в Букурещ

Д-Р ФЛОРИН ЛАЗАРЕСКУ, РУМЪНИЯ



Годишната среща на Европейското гружество по козметична дентална медицина ще се проведе в хотел Marriott в Букурещ. (Снимката е любезно предоставена от Флорин Вицман)

Тази година домакин на ежегодната среща на Европейското гружество по козметична дентална медицина (ЕДКДМ) ще бъде Румънското гружество по естетична дентална медицина (РДЕДМ). Събитието ще съпровожда IX Международен конгрес по естетична дентална медици-

на от 17 до 19 май 2012 година и ще се проведе в хотел J.W. Marriott в Букурещ.

РДЕДМ е основано през месец април 2004 година като първата професионална асоциация, чиито усилия са насочени към разпространяване и налагане на принципите на модерната естетика.

Дружеството има клонове в петте най-големи ден-

тални центъра в Румъния (Клуж, Яши, Тимишоара, Галац и Брашов) и е член на най-престижните научни гружества в тази област, а именно на Международната федерация по естетична дентална медицина, Европейското гружество по козметична дентална медицина и на Парижкото одонтологично гружество.

След създаването си РДЕДМ е било организатор на ежегодния Международен конгрес по естетична дентална медицина. Свидетелства за професионализма на събитията, организирани от РДЕДМ, са както качеството на поканените лектори, така и броят на присъстващите,

→ стр. 3

„Captek™ е не само високо естетична, но е и единствената реставрация, която подпомага борбата с кариеса и осигурява дългосрочното периодонтално здраве на моите пациенти.“

„We are proud that Bistrev Group Lab is a quality provider of Captek™ in Europe.“

Nick Azzara, Pres./CEO of the Captek™ company

Ние Ви предлагаме най-естетичните реставрации за Вашите пациенти - от CAD/CAM цирконий и Captek златокерамика до Cr.Co конструкции.



BISTREV GROUP
DENTAL LABORATORY

Бул. „България“ 60, вх. В, ет. 6
София 1680
тел.: +359 2 8585 468
www.bistrevgroup.com

Скъпи четящи,

Новите технологии в денталната медицина все повече заместват стари и конвенционални методи, уреди и техники за лечение в зъболекарските кабинети. Дигитализацията и лазерите са категоричното бъдеще на денталната медицина. Проблемите, които стоят пред всички хора с професия зъболекар или зъботехник, са много, но основните са свързани с менажиране на „трудни“ инвестиции в нова апаратура, както и справяне с проблема, свързан с техническото управление на новите системи и апарати, защото са необходими време и внимание за обучение за работа с тях. Когато говорим за нашата страна, тук проблемите на всич-

ки зъболекари са с повишена трудност, защото освен всичко, казано по-горе, българският лекар по дентална медицина трябва да се справя и с многобройна конкуренция поради наболения в последните години казус, свързан с абсурдното съотношение на голем брой зъболекари на глава от населението.

Как би могъл да се справи родният зъболекар с това? Най-ясната алтернатива е само една: да бъде конкурентоспособен, като инвестира непрекъснато в нови технологии, както и в своето следдипломно образование, и едновременно с това осъществява качествен мениджмънт на своята практика. „Ние вярваме, че най-добрият начин за

създаване на високотехнологични продукти, реално задоволяващи нуждите на нашите клиенти, е да се вслушваме внимателно в тях“ – споделя пред „Дентал Трибюн Интернешънъл“ президентът и собственик на един от гигантите в денталната индустрия – Planmesa (стр.16). Прекрасна философия, която и ние – екипът на в-к „Дентал Трибюн“, като активни участници в денталната професия, споделяме. Затова се стараем да се вслушваме внимателно във вас – нашите читатели, и да бъдем актуални по отношение на тенденции и проблематика.

Приятни минути с в-к „Дентал Трибюн“!

От Редакцията

DENTAL TRIBUNE



Заповядайте
на щанда ни на
Научен форум по им-
плантология
от 23 до 25 март
в гр. Плевен

Нова стъклокерамика

Химици разработиха нова стъклокерамика за приложение в денталната медицина

→ Продължение от стр. 1


ние, например за основа на по-ефективни компютърни твърди дискове. „В комбинация с новите им оптични характеристики пред тези материали се отваря нова област за приложение в денталната медицина“, убеден е проф. Ръсел.

За да са подходящи за приложение в денталната медицина, материалите трябва да притежават оптичните характеристики на естествените зъби. Правилният цвят и отливък също е от голямо значение. „Емайлът е частично трансlucentен, каквато трябва да бъде и керамиката“, заяви той.

За да бъдат постигнати тези качества, новата стъклокерамика се произвежда при стриктен температурен режим. Първоначално изходните суровини се стопяват при температура от около 1590° C, след което се охлажда и накрая се нарязват. Впоследствие стъклото отново се подлага на сто-

пяване и охлаждане. Най-накрая се стимулира формирането на нанокристалите чрез контролирано нагряване до около 1000° C. „Тази процедура определя кристалната структура, която е от решаващо значение за здравето на продукта“, разкри проф. Ръсел. Технически обаче границата е много тънка, тъй като едрозърнестият материал причинява дисперсия на светлината, става непрозрачен и изглежда като гипс. Тайната на стъклокерамиката от Йена се крие в константния малък размер на нейните нанокристалите. Размерът им обикновено не надвишава 100 нанометра. „Те са прекалено малки, за да предизвикат значителна дисперсия на светлината, и поради това керамиката изглежда translucentна, подобно на естествените зъби“, обясни проф. Ръсел. „Материалът е translucentен, изключително здрав и е лесно да бъде оцветен. Освен това е химически резистентен. Недостатък може да бъде фактът, че е по-твърд от естествените зъби“, сподели за „Дентал Трибюн“ проф. Ръсел. „Произходствените разходи за стъклокерамиката вероятно ще бъдат незначително малка част от цената на лечението.“

Според химика има много положителни отзиви, особено от денталната индустрия. Въпреки това са необходими още значителни разработки, преди от стъклокерамика да започнат да се произвеждат протези. „Трябва да разполагаме с пълната палитра на обичайните разцветки на зъбите. Необходим е напредък в разнообразяването на цветовете гама“, заяви за „Дентал Трибюн“ проф. Ръсел. DT



Сложни случаи, лесни решения

Имплантантите и протезни системи на Alpha-Bio^{TEC} предлагат висококачествени, гъвкави решения, които да отговарят на всички Ваши клинични изисквания.

- Имплантантни системи за всички клинични случаи
- Една протезна система за всички имплантантни диаметри
- Универсално съвместими хирургически инструменти

Simplantology - Интелигентни и лесни имплантологични решения от Alpha-Bio^{TEC}

AlphaBio^{TEC}
Simplantology

www.alpha-bio.NET

„Медина Био“ ООД

Централен офис
Гр. София ж.к. Овча купел
Ул. Костур №18 офис 2

Tel: +359 899 145 801
+359 893 617 866
+359 893 617 829

Офиси в градовете
Варна Пловдив
Хасково Габрово

International Imprint

Licensing by Dental Tribune International
Publisher Torsten Oemus
Group Editor
Daniel Zimmermann
newsroom@dental-tribune.com
+49 341 48 474 107

Editors
Claudia Salwiczek
Editorial Assistant
Yvonne Bachmann

Copy Editors
Sabrina Raaff
Hans Motschmann
Publisher/President/CEO
Torsten Oemus

Sales & Marketing
Peter Witteczek
Matthias Diessner

Director of Finance & Controlling
Dan Wunderlich

Marketing & Sales Services
Nadine Parczyk

License Inquiries
Jörg Warschat

Accounting
Manuela Hunger

Business Development Manager
Bernhard Moldenhauer

Project Manager Online
Alexander Witteczek

Executive Producer
Gernot Meyer

International Editorial Board
Dr Nasser Barghi, USA – Ceramics
Dr Karl Behr, Germany – Endodontics
Dr George Freedman, Canada –

Aesthetics
Dr Howard Glazer, USA – Cariology
Prof Dr I. Krejci, Switzerland –

Conservative Dentistry
Dr Edward Lynch, Ireland – Restorative
Dr Ziv Mazor, Israel – Implantology
Prof Dr Georg Meyer, Germany –

Restorative
Prof Dr Rudolph Slavicek, Austria –
Function

Dr Marius Steigmann, Germany –
Implantology

© 2011, Dental Tribune International
GmbH. All rights reserved.

Dental Tribune makes every effort to report clinical information and manufacturer's product news accurately, but cannot assume responsibility for the validity of product claims, or for typographical errors. The publishers also do not assume responsibility for product names or claims, or statements made by advertisers. Opinions expressed by authors are their own and may not reflect those of Dental Tribune International.

Dental Tribune International
Holbeinstr. 29, 04229 Leipzig, Germany
Tel.: +49 341 4 84 74 302
Fax: +49 341 4 84 74 173
Internet: www.dental-tribune.com
E-mail: info@dental-tribune.com

Regional Offices

Asia Pacific
Dental Tribune Asia Pacific Limited
Room A, 20/F, Harvard Commercial
Building, 111 Thomson Road, Wanchi,
Hong Kong
Tel.: +852 3113 6177 | Fax: +8523113
6199

The Americas
Dental Tribune America
116 West 23rd Street, Ste. 500, New York,
N.Y. 10011, USA
Tel.: +1 212 244 7181
Fax: +1 212 224 7185

Офис България

Издава Dental Tribune България ЕООД
София 1421, жк „Лозенец“,
ул. „Луна“ 2, ет. 1, ап. А
мел./факс: +359 2/963 000 9
office@dental-tribune.net
www.dental-tribune.net

Действителен собственик:
Уляна Винчева
Предоставяната информация
е съгласно чл. 7а, ал. 3 от ЗЗДЦП.

Главен редактор
Уляна Винчева

Редактори
г-р Владимир Ашубов
г-р Надежда Кулумджиева

Дизайн и преглед
Антоанета Волева

Превод
г-р Надежда Кулумджиева
г-р Александър Апостолов

Коректор
Гая Христова

Реклама
Николина Илиева 0897 958 321

Автори в броя
Д-р Флорин Лазареску, г-р Рубен Бьонсел, Борис Ковачев, Ивон Бахман

Печат: „Спектър“ АД
Българското издание на Dental Tribune е част от групата Dental Tribune International – международно издание на 20 езика, разпространявано в над 55 държави.

Съдържанието, преведено и публикувано в този брой от Dental Tribune International, Германия, е с авторското право на Dental Tribune International GmbH. Всички права запазени. Публикувано с разрешението на Dental Tribune International GmbH, Holbeinstr. 29, 04229, Лайпциг, Германия. Възпроизвеждането по какъвто и да било начин и на какъвто и да е език, изцяло или частично, без изрично писмено разрешение на Dental Tribune International GmbH и Dental Tribune България ЕООД е абсолютно забранено. Dental Tribune е запазена марка на Dental Tribune International GmbH.

Редакцията не носи отговорност за съдържанието на публикуваните реклами в броя.

Д-р Георги Коновски – с наградата „Зъболекар на 2012 г.“

DENTAL TRIBUNE БЪЛГАРИЯ

Д-р Георги Коновски е 13-ият носител на наградата „Зъболекар на 2012 г.“. Това бе обявено пред журналисти на 13 февруари от г-р Венцислав Стоев, председател на Сдружението на българските зъболекари. Отличието се присъжда всяка година от Сдружението на българските зъболекари на неговия патронен празник – Деня на Св. Аполония – 9 февруари. Критериите, на



които трябва да отговарят номинираните, са няколко: висок професионализъм, изразен стремеж и упоритост да поддържат квалификацията си, научни публикации с доказана приложимост и висока стойност, умение за работа в екип, добре оборудвана дентална практика, предлагаща качествено обслужване задължително с дентален асистент, добро отношение към пациентите. През 2000 г. Сдружението на бъл-

гарските зъболекари обявява този ден за свой професионален празник – традиция, следвана до днес.

Д-р Коновски е завършил образованието си в Софийския Стоматологичен факултет. Специализирал е в САЩ и няколко западноевропейски страни. Специалист е по естетична и козметична стоматология и орална имплантология. Работи в София. **DT**

Източник: СБЗ

Нова Мрежа на оралното здраве

DENTAL TRIBUNE INTERNATIONAL



Новата мрежа е достъпна за специалистите по дентална медицина от месец декември. (DTI/Снимка Yuri Arcurs/Shutterstock)

От Colgate-Palmolive обявиха стартирането на Мрежата за орално здраве за професионално образование и развитие (Oral Health Network for Professional Education and Development) – нов интернет базиран източник за подпомагане на денталните специалисти в усилията им за подобряване на общото и оралното здраве на сво-

ите пациенти. Чрез сътрудничеството с Dental Tribune Study Club Colgate Oral Health Network предоставя достъп до най-актуалната информация и постижения в сферата на оралното здраве.

От месец декември миналата година денталните специалисти имат достъп до безплатните услуги на Colgate Oral Health Network. В нея ще се предлагат образователни мате-

риали, като уебинари (семинари по интернет) и семинари по заявка, споделят от компанията. „Colgate е дългосгодишен партньор на денталните специалисти по цял свят“, заяви Барбара Шилърър, директор „Научни разработки“ към Colgate Oral Pharmaceuticals. „Стартирането на Colgate Oral Health Network е резултат от нарасналите ни ангажименти към образованието в сферата на оралното здраве, като продължаваме да поддържаме връзката на професията с най-актуалните новости и възможности за интернет базирано обучение.“

Предлагайки тези източници в интернет пространството, Colgate Oral Health Network функционира и като платформа за взаимодействие между денталните специалисти по целия свят чрез инкорпориране на различните култури и нови перспективи в образователната система“, добавя Шилърър. **DT**

Повече информация можете да откриете на www.colgateoralhealthnetwork.com.

Среща на ЕДКДМ в Букурещ

→ Прогължение от стр. 1

вариращ между 500 и 600 лекари по дентална медицина.

По време на конгреса тази година редица изтъкнати лектори ще представят разнообразни специфични и практически теми във връзка със съвременните постижения на козметичната дентална медицина. Сред поканените лектори са Джанкарло Бардучи (Италия), Джеф Бланк (САЩ), Дейвид Блум (Великобритания), Грегъри Брамбила (Италия), Джулиан Каплан (Великобритания), Лука Дало-

ка (Италия), Офир Фромович (Израел), Гари Гласман (Канада), Хауърд Глейзър (САЩ), Фей Голдспен (Канада), Мартин Йоргенс (Германия), Ян Кер (Великобритания), Карло Майорана (Италия), Марко Никастро (Италия), Джордж Фрийдман (Канада), Джо Онтиверос (САЩ), Рейд Паравайна (САЩ), Карл Шванингер (Австрия), Мариус Шейгман (Германия), Барт ван Мербек (Белгия) и Юрген Валман (Германия).

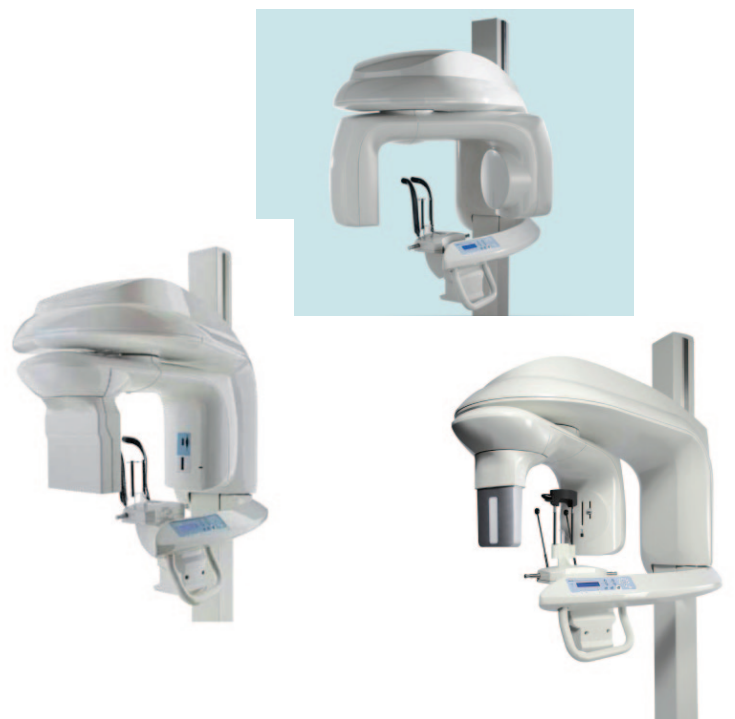Присъстващите на конгреса ще имат възможност да обогатят академични-

те си познания по време на лекциите и да усъвършенстват уменията си в многобройните практически курсове. Участието в конгреса за румънските дентални лекари е безплатно. Участниците от чужбина ще трябва да покрият само разходките си за транспорт и пребиваване, както и за социалните събития. Допълнителни подробности можете да получите от уебсайта на РДЕДМ на адрес www.sseg.ro. Онлайн регистрацията приключва на 1 май 2012 година. **DT**

Председателят на СБЗ г-р Венцислав Стоев връчва статуетката на носителя на приза г-р Георги Коновски (вдясно)

Carestream
DENTAL
Kodak Dental Systems

КУПИ CARESTREAM 3D АПАРАТ



**КАРАЙ FERRARI
В МОДЕНА - ИТАЛИЯ**



**ПРОМОЦИЯТА Е ВАЛИДНА
ДО 30 МАЙ 2012**

Бизнес партньор за България - АЛБА ТМ
1233 София, ул. Клокотница 35-37, вх. Г
Тел./Факс: 02-9314719, 02-8320067
e-mail: carestream_albatm@abv.bg
www.albatm-carestream.com

НОВО

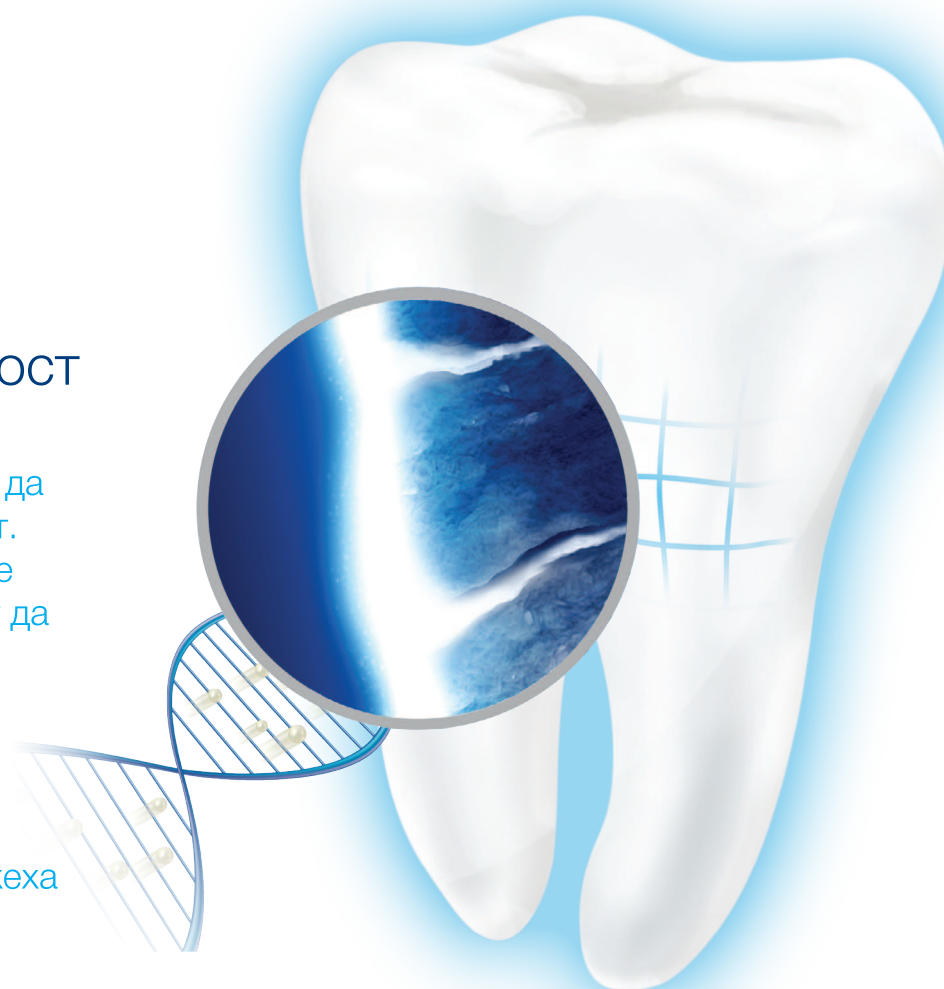
Sensodyne® Repair & Protect

Революция в науката за дентиновата свръхчувствителност

Забележително научно откритие ще ви помогне да се справите с дентиновата свръхчувствителност. Представяме ви новата паста за зъби Sensodyne Repair & Protect - най-иновативната възможност да овладеете проблема с чувствителните зъби.

Денталната медицина на 21 век се фокусира върху превенцията

Години наред пастите за чувствителни зъби служеха предимно за облекчаване на дентиновата свръхчувствителност. Днес обаче научните дискусии стигат още по-далеч, търсейки отговор на въпроса: как да се постигне повече при облекчаване на болката, така че хората с чувствителни зъби да получат постоянна защита и дълготрайно възстановяване?



Sensodyne Repair & Protect: не просто облекчава болката, а се справя с дентиновата свръхчувствителност

Sensodyne отговаря на тези въпроси с разработването на пастата за зъби Sensodyne Repair & Protect. Тя е истинско научно достижение, което пренася уникалните възможности на NovaMin® - революционна калциево-фосфатна технология, във флуоридна паста за зъби за всекидневна употреба.


Разликата е в новия защитен слой

Технологията NovaMin® е истински научен пробив, защото помага за изграждането на възстановяващ (подобен на хидроксиапатит) слой както върху открития дентин, така и в самите тубули.¹⁻⁷

Този слой започва да се образува още с първата употреба на пастата и издържа на ежедневните предизвикателства като миенето на зъбите и контакта с храни и напитки, съдържащи киселини.^{2,3,6,8}

По този начин Sensodyne Repair & Protect помага с две измивания на ден да се осигури на пациента постоянна защита срещу болката, породена от свръхчувствителността на зъбите.⁹⁻¹¹

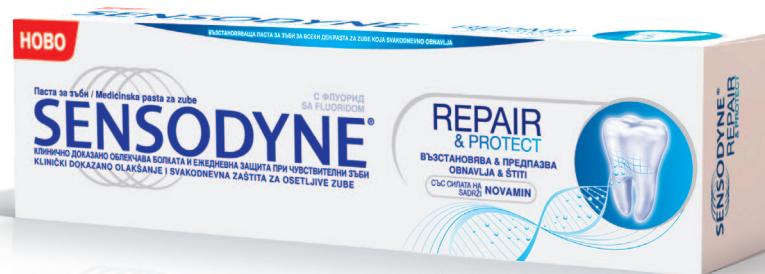Образуване на защитния, подобен на хидроксиапатит, слой върху дентиновата повърхност



Слой, подобен на хидроксиапатит, е с дебелина 3-7 μm след 5-дневна употреба на пастата

Визуално представяне на напречен срез на дентин и динамичен репаративен слой, образуван в разтвор, силно наситен с NovaMin®, в изкуствена слюнка, след 5-дневна употреба (без реално миене на зъби). Срезът е илюстриран в наклонено положение. А измерванията се отнасят за хоризонтално. *Важи при многобройни измервания.²

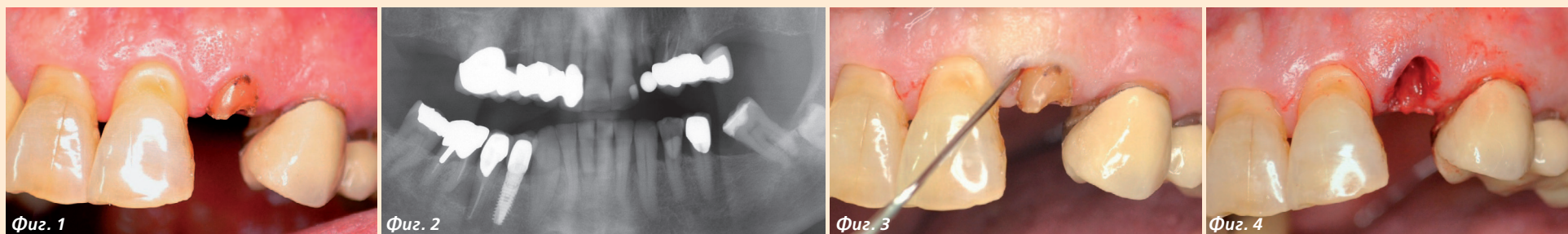
Представяме ви научната
иновация Sensodyne
Repair & Protect



**Експерт в овладяването на дентиновата
свръхчувствителност**

Фактори на успеха за имедиатно имплантиране с имедиатно натоварване

Д-Р РУВЕН БЪОНСЕЛ, ГЕРМАНИЯ



Фиг. 1 След фрактура на короната на зъб 22, който е лекуван ендодонтски в миналото, остават само части от корена. Пациентът не желае съседните зъби да бъдат изпилени.
Фиг. 2 Панорамната снимка показва освен друго (виж текста) остатъците от корена на зъб 22 с недобра канална запълнка и генерализирани хоризонтални костни дефекти. Референтното топче за планиране на имплантацията може да се види на мястото на 22.
Фиг. 3 Остатъците от корена на 22 са отстранени с периодом, като са запазени букалната костна ламела и меките тъкани.
Фиг. 4 Сондирането на екстракционната алвеола показва интактни костни стени, най-вече букални стени.

Възстановяването на загубени зъби с импланти може да отнеме много време. По време на фазата на темпоризация често се налага да се приемат известни естетични ограничения. Най-бързата и приемлива за пациента опция е имедиатно имплантиране и имедиатна темпоризация. За да не се стигне до неуспех, често този тип лечение изисква опит и познания на факторите за успех.

Класическите концепции, които изискват късно имплантиране и оздравяване без натоварване, все по-често се поставят под въпрос. От една страна, съвременните повърхности и дизайн позволяват съкратен оздравителен процес в сравнение с миналото. Обикновено възстановяването е успешно само след шест до осем седмици¹. Това води и до съкращаване на цялостното лечебно време в участъци, които са напълно възстановени и са били обеззъбени от известно време. От друга страна, там, където е възможно и разумно, много опитни зъболекари и хирурзи поставят импланти в пресни алвеоли веднага след екстракция. Основното предимство на този подход за пациента е, че лечението не само е кратко, но и по-малко травматично и скъпо. Имедиатната темпоризация осигурява също директна мекотъканна опора с естествена на вид временна конструкция. Аугментацията обикновено се извършва едновременно с имедиатното имплантиране. Това важи и за имедиатната темпоризация, и за трансгингивалното или покрито оздравяване. Ако има малък дефицит на тъкани, е достатъчна минимална контролирана тъканна регенерация. Това може да се постигне например с помощта на бавно резорбиращ се костен заместител и мембрана. За по-големи дефекти това е технически трудно поради честата липса на мекотъканния обем¹. В такъв случай се препоръчва двуетапна процедура със запазване

на алвеолата и имплантиране в аугментирания алвеоларен гребен или симултанно имплантиране с подходящи мекотъканни техники за покриване на импланта².

Изискване за успешно имедиатно имплантиране с имедиатна темпоризация е предимно интактна костна алвеола и особено интактна и достатъчно дебела букална ламела. Дори при използването на 3D рентгенови техники това не може да се определи със сигурност преди екстракцията. Друго изискване за успех на имедиатните импланти е адекватна първична стабилност от поне 35 Ncm³. По време на осеоинтеграцията костта може да трансформира механичните сили в биологичен стимул. В този контекст степента на костна експанзия при натоварване също играе роля. Задължително е да се избегне микротравма, която може да претовари границата между импланта и костта⁴.

Нещо повече, рискът от рецесия е по-малък при пациенти с дебели гингивални тъкани, отколкото при пациенти с тънки тъкани^{5,6}. Това може да се определи лесно с пародонтална сонда, вкарана вестибуларно в сулкуса. Ако през тъканите се вижда металът, пациентът е с тънък гингивален фенотип, а в противен случай – с дебел⁷. И накрая, изборът на лечение зависи и от външни фактори, като линията на усмивка на пациента, очакванията на пациента по отношение на естетиката, цена и продължителност на лечението.

Според последни изследвания, ако се вземат тези фактори предвид, имедиатната темпоризация в съчетание с имедиатно имплантиране може да доведе до твърдо- и мекотъканни резултати, които са толкова стабилни, колкото и тези, постигнати след конвенционално натоварване след три до шест месеца⁸⁻¹². Съотношението на контакт на импланта с костта също е сходно за имедиатни и отложени протоколи¹¹. В случаите на имедиатна темпоризация трябва

да се избегнат статичните и функционалните контакти. Рискът от интегриране на окончателното възстановяване веднага е прекалено голям поради непредсказуемите промени в тъканите по време на оздравяването.

КЛИНИЧЕН СЛУЧАЙ

При 66-годишен мъж короната на зъб 22 бе фрактурирана (фиг. 1). Зъбът е лекуван ендодонтски с поставянето на щифт, пълче и корона преди 15 години. Пациентът

не е имал болка и не са се наблюдавали периапикални аномалии. Поради тънкия корен не можехме да планираме нов щифт и корона (фиг. 2), тъй като пациентът отказваше съседните му зъби да бъдат изпилени („Искам нов

3Ds

High Quality
Dental Products
ПРЕДСТАВИТЕЛ НА ORTHOCLASSIC - USA

ВЕЧЕ И
В БЪЛГАРИЯ
чрез РОМИ-ДЕНТ ООД




Всичко за ортодонта
СЪВРЕМЕННИ ОРТОДОНТСКИ РЕШЕНИЯ



МЕТАЛНИ БРЕКЕТИ и аксесоари за тях
метални и изцяло керамични
пасивни самолигиращи се брекети

ОТЛИЧНО
КАЧЕСТВО




компютърно изработване на
индивидуална ЛИНГВАЛНА СИСТЕМА

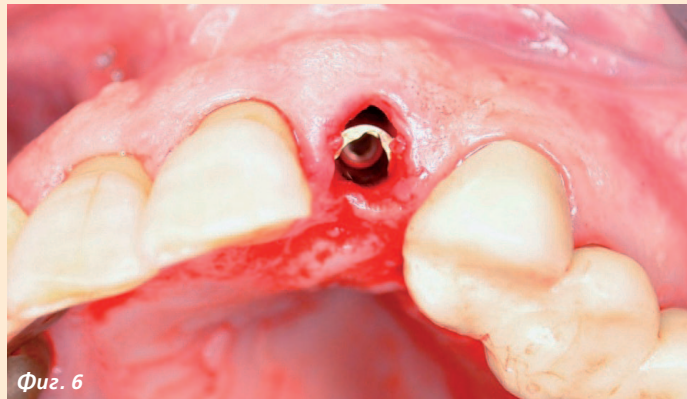
гарантирана
НАЙ-ДОБРА ЦЕНА

София, ул. Прелом 8; тел.: 02/ 971 54 40; 971 54 41
www.romy-dent.com; e-mail: office@romy-dent.com

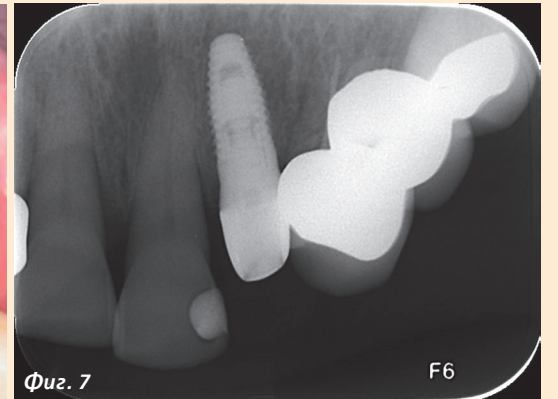




Фиг. 5



Фиг. 6



Фиг. 7

Фиг. 5 Имплантът (Replac eSelect Tapered, Nobel Biocare) е сравнително къс поради хоризонталния костен дефект (10 мм с диаметър 4.3 мм). Планираната вертикална апикална позиция съответства приблизително на екстрахирания дентален корен.

Фиг. 6 Рамото на първично стабилния (35 Nct) поставен имплант се разполага около 1 мм апикално на букалния костен ръб. Трансверзалната позиция е около 1 мм палатинално за оптимално отстояние до букалната ламела. Букалната ориентация на един от трите вътрешни канала се вижда ясно.

Фиг. 7 Рентгенографията показва импланта с временния абътман. Отстоянието от костния ръб до контактната точка на короната е около 5 мм заради маргиналната костна загуба.

страничен резец. Не искам съседните здрави зъби да бъдат изпилени⁽⁴⁾, единственият вариант бе имплант.

Панорамната рентгенография показва недобър пълнеж на корена, генерализирани хоризонтални костни дефекти и ендогенитски и дентални възстановявания във всички четири квадранта (фиг. 2). Дълбочината на гжобовите не бе притеснителна – 3 до 3.5 мм, и нямаше кървене при сондиране. Очевидно пародонтизмът бе съпроводен от тъканна рецесия, без формиране на гжобове и остро възпаление. Меките тъкани

бяха определени като гебел фенотип. Също така бе установен периодонтит на зъб 45, имплант на мястото на 44, ретиниран зъб 38, а зъб 37 бе силно инклинан в пространството на липсващия 36. Нямаше функционални аномалии. Пациентът не пушеше и с изключение на фармакологично контролирана хипертензия бе здрав. Като мениджър на индустриална компания със съответните социални ангажменти, пациентът отказа временна сменяема промеза. Тъй като той бе доста зает, бе желателно да поставим имедиадно имплант

с временно възстановяване в рамките на 24 часа, в забвимост от състоянието на постекстракционната алвеола. Тазу процедура включва минимален брой посещения през точно определен период. С помощта на клинични находки и шаблон с рентгеноконтрастни стоманени топчета (панорамна рентгенография; фиг. 2) бе възможно да определим дължината на импланта и препоръчителния диаметър преоперативно.

По време на екстракцията с периодом изключително внимание бе отделено да не се травмират не-

нужно твърдите и меките тъкани (фиг. 3). Така бе избегнат мекотъканен гемашман. След това алвеолата бе сондирана, което разкри интактна костна ламела (фиг. 4). Наличната грануляционна тъкан бе отстранена. Нямаше белези на остро възпаление. Фигура 5 показва обемното съотношение между екстрахирания корен и импланта (Replac Select Tapered, Regular Platform 4.3 x 10 mm, Nobel Biocare). Фигура 6 показва поставения имплант. Рамото на импланта във вестибуларна посока е около 1 мм субкрестално (виж още фиг. 7) с вестибуларно ориентиран канал на вътрешния конектор (фиг. 6).

Палатиналната позиция на импланта, гарантираща безопасно отстояние от 2 мм от букалната стена, може да се види и на фигура 6. След имплантирането цепката бе запълнена със смес от Bio-Oss (Geistlich) и ендогенна кост. Ендогенната кост бе взета от левия тубер с костен скрапер. Не бе използвана покривна мембрана. Контролната рентгенография (фиг. 7) показва правилното отстояние от съседните зъби и вертикална позиция, съответстваща на тази на екстрахирания ко-

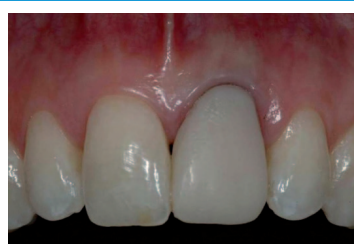рен (фиг. 2).

Формата на импланта съответства на коничната форма на корена. Така се избягва перфорация на вестибуларната алвеоларна стена, особено при пациенти с тънка букална кост. Поради тази причина пилотната ложка трябва да се оформя палатинално спрямо естествения апекс на корена и последващото разширение отново трябва да става с натиск в палатинална посока. Областта бе подготвена според стандартния протокол. След това имплантът бе поставен с торк от 35 Nct. При така получена първична стабилност най-важното изискване за имедиадно натоварване бе постигнато. Тъй като пациентът искаше веднага високоестетично възстановяване, планирахме лабораторно изработена временна корона от композит. Направен бе отворен отпечатък с индивидуална лъжица (фиг. 8). За да се съкрати лабораторното време, позицията на импланта бе пренесена върху оригиналния модел с помощта на пластмасов ключ (Pattern Resin, GC Europe). Туманевият абътман, използван за временната корона (Esthetic Abutment), се характеризира

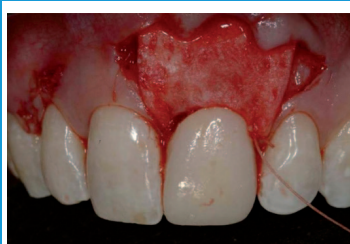Puros Dermis Allograft Tissue Matrix

Естествена алтернатива на автогенната съединителнотъканна присадка!

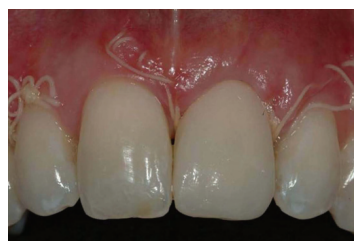- Мекотъканна присадка за вертикално и хоризонтално увеличаване на прикрепената гингива.
- За пародонтален и около имплантен мекотъканен мениджмънт
- Две различни дебелини
- Биосъвместима и резорбируема



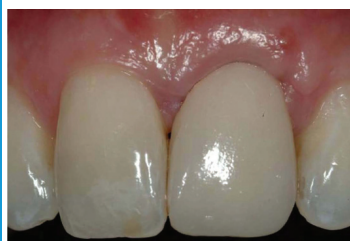Предоперативен вид



Puros Dermis Allograft Tissue Matrix поставена и хирургично защитена



След 10 дни-отлична интеграция на мека тъкан

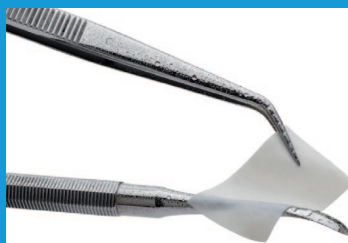


След 30 дни - тъканно смесване и оеднаквяване на цвета

ZIMMER

5% отстъпка до изчерпване на количествата

CoriOs - перикардна мембрана

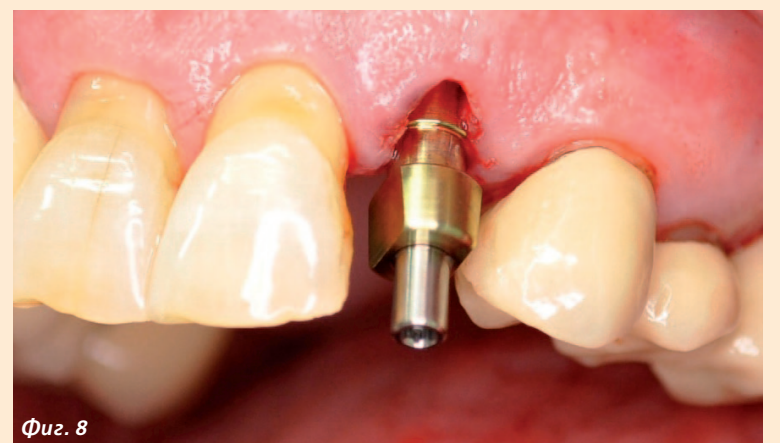

Здравината среща еластичността!

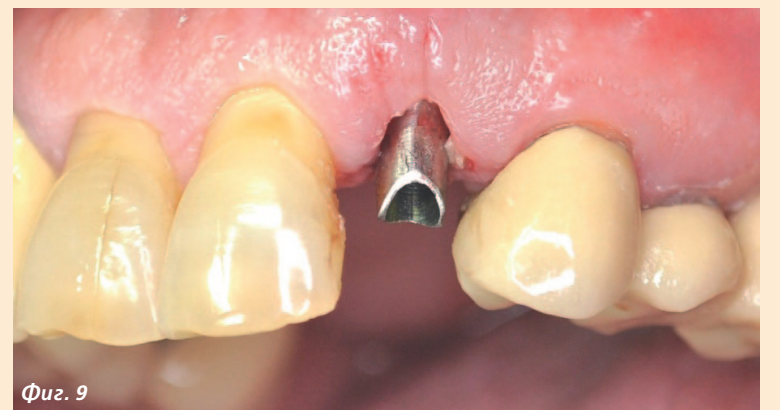- Ефективна и дълготрайна бариера при техники на водна костна регенерация.
- Изключителна способност за адаптиране към костната и зъбна повърхност
- Здравина във всички посоки и устойчива на разкъсване при различни шевове и задръжни елементи

Vilem

За повече информация фирма Вилем
София, ул. "Крум Попов" 62, тел: 02/ 865 70 31, 0884 27 84 84



Фиг. 8



Фиг. 9

Фиг. 8 Отпечатъчното кепе за отворения отпечатък е завинтено на място. Позицията на импланта е пренесена до лабораторията с пластмасов ключ.

Фиг. 9 В лабораторията зъботехникът подготвя индивидуален титаниев абътман (Esthetic Abutment) и временна композитна корона, която е циментирана 24 часа след имплантацията.

с фестоцирани ръбове, които следват меките тъкани и осигуряват опора (фиг. 9). За още по-голяма оптимизация абътманът бе оформен индивидуално от зъботехника. Също така бе възможно да се направят леки корекции и in situ с помощта на машинни инструменти с карбиден връх.

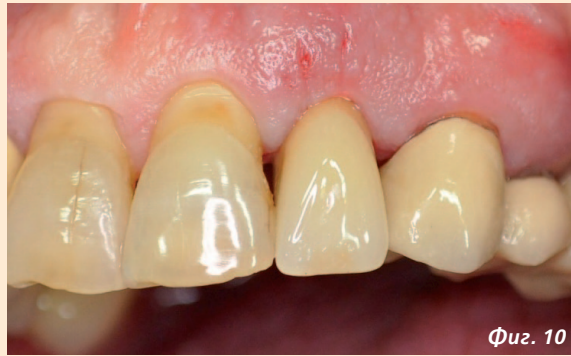Само 24 часа след имплантацията индивидуалният абътман и временната композитна корона бяха поставени (фиг. 9 и 10). Правилното лягане на абътмана върху импланта бе проверено с помощта на рентгенография (фиг. 7). При моделирането на короната бе отделено внимание да се избегнат статични или динамични контакти. Това бе проверено in situ. След това короната бе фиксирана с временен цимент (TempBond, Kerr Dental). Пациентът бе инструктиран да избягва натиска при ядене върху короната.

Три месеца по-късно, след снемането на нов отпечатък, бе забинтен на място индивидуален Prosega Esthetic Abutment (Nobel Biocare) и окончателната керамична CAD/CAM корона бе фиксирана с глас-йонномерен цимент (фиг. 10). Резултатът от Periotest за импланта бе много добър на този етап (-7).

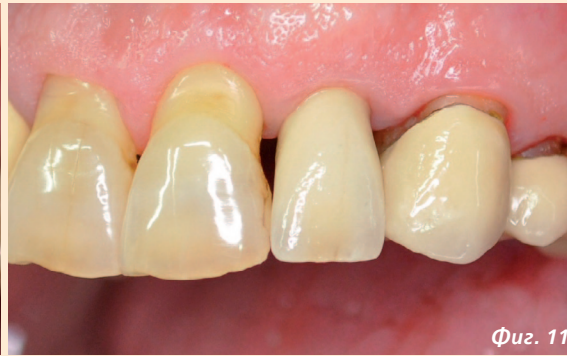РЕЗУЛТАТИ И ПРОГНОЗИ

Въпреки рецесивите и неоптималното пасване на възстановяванията на съседните зъби короната хармонично се интегрира с околното съзъбие. Мекотъканныя интеграция също бе отлична. Иmediатното имплантиране с имедиатно временно възстановяване доведе до бърз, прост и естетичен резултат само за няколко посещения и без сменяема временна протеза. Това отговори на желанията на пациента и той също бе удовлетворен от резултата. Дискомфортът от единствената хирургична интервенция бе минимален. Прогнозата за възстановяването също бе добра. Литературата показва, че процедурата води до стабилен дългосрочен резултат за кристалната кост и за меките тъкани¹³. Същото важи и за използваната имплантатна система Replace Select Tapered. В клинично проследяване на 66 импланта при 48 пациенти нямаше нито един загубен имплант за период от пет години и твърдите и меките тъкани бяха запазени здрави⁹. Биологично оптимизираната повърхност TiUnite, която стимулира бързо и сигурно депониране на костни клетки, също допринася за този благоприятен резултат^{13,14}.

Процедурата, описана тук, носи и своите рискове. Резултатът може да се повлияе от грешки в диагнозата, индикациите и осъществяването. В конкретния случай с диагностични цели бе подготвена само панорамна рентгенография с референтен стандарт. Тъй като тук обстоятелствата бяха идеални, не се наложиха по-слож-



Фиг. 10



Фиг. 11

Фиг. 10 Два месеца по-късно меките тъкани са стабилни и без възпаление. Временната корона е направена така, че да няма статични или функционални контакти. Фиг. 11 Четири седмици по-късно е снет нов отпечатък. Поставен е абътман от циркониев диоксид и CAD/CAM корона. Пациентът бе очарован от резултата.

ни процедури. Ако се изисква допълнителна информация, се препоръчва използването на 3D диагностични техники и компютърно подпомогнато имплантиране. Много често не се налага оформянето на

ламбо. Това облекчава пациента, както бе и в този случай, и позволява на периимплантатните тъкани да оздравеят без усложнения.


Приложената имплантатна система Replace

Select Tapered се характеризира с изключително лесното си използване. Добре обмислената и проста процедура я прави подходяща за интегриране в модерните имплантологични/хирургични практи-

ки, включващи активно в лечебния процес зъботехника и протетичния специалист. **DL**

Бележка на редактора: Списък с библиографията е на разположение при издателя.

НОВА ФИЛОСОФИЯ ЗА ПЕРИИМПЛАНТНИТЕ ТЪКАНИ



BIO-XELLENT IMPLANT

биконичен имплант



Създава се истински костен пръстен около шийката на импланта, което подпомага разрастването на кристалната кост и дава поддръжка на меките тъкани

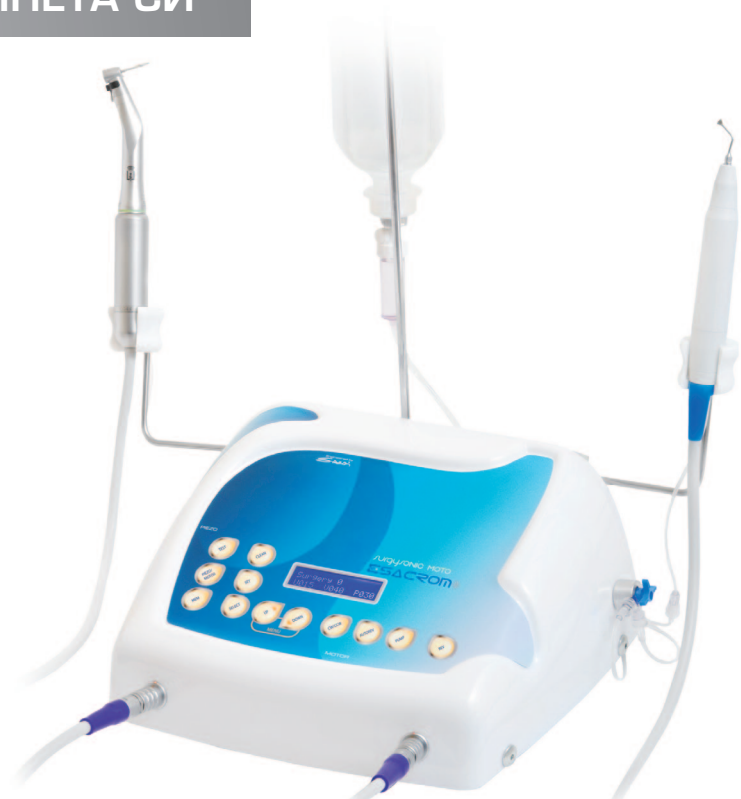ОСВОБОДЕТЕ МЯСТО В КАБИНЕТА СИ



ново решение

2 в 1

CE made in France

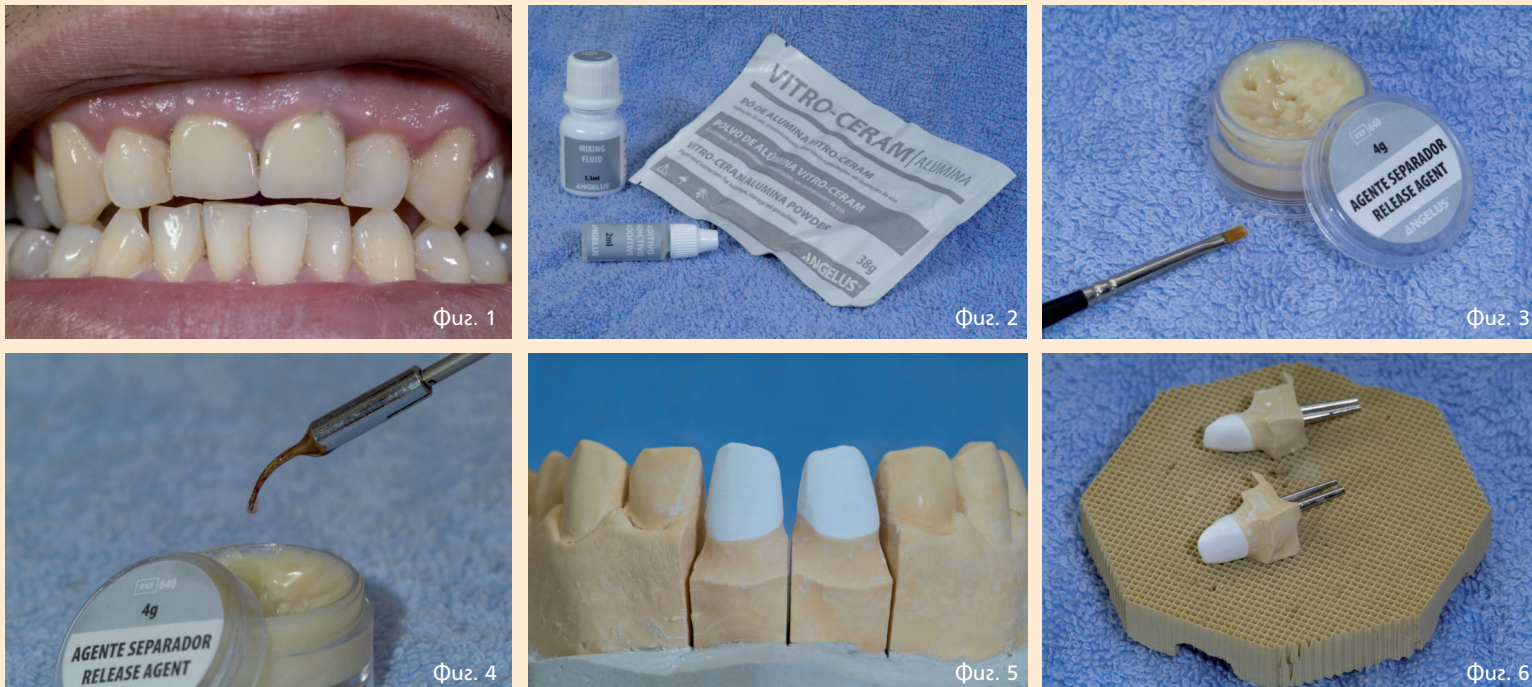

DENTA®
dental materials & devices distribution **LiMar**

Пловдив, ул. "Цар Иван Александър" 14А;
тел.: 032 631309; факс: 032 664670;
GSM: 0878 697 700; 0898 697 700;
e-mail: zx27@dir.bg; www.dentalimar.com

Надежден, икономичен, прост – материал за безметални конструкции от алуминиев оксид по класическа технология

БОРИС КОВАЧЕВ, ЗЪБОТЕХНИК



В живота на всеки зъботехник настъпват тези особено любими моменти, когато приятел, приятелка, близък или роднина се нуждаят от неговите услуги. Като всеки професионалист, обичащ работата си, зъботехникът възприема подобни случаи като ангажиращ повод да покаже на какво е способен и да предостави най-добрия възможен резултат. При мен поредният такъв „повод“ бе в лицето на приятел от детинство, който дълги години чувстваше гискомфорт и огорчение от две неподходящи коронки, при това не къде да е, ами на централните максиларни резци – възможно най-видимата и значима

от естетична гледна точка зона в човешкото съзъбие (фиг. 1).

Пациентът бе прибягнал до услугите на дентална клиника, разположена близо до неговия дом, където старите коронки бяха свалени, а зъбите – изпилени с широк подвечен околоръстен праг, със заоблен вътрешен ъгъл. Отпечатък от протезното поле постъпи при мен заедно с показанията за снетия от лекуващия зъболекар цвят. Така препарираниите пънчета ми предоставиха широк диапазон от възможности за лабораторни решения. В момента не разполагам с пещ за прес-керамика, а не съм любител на циркониеви конструкции във фронтална, особено при коронки на

зъби със запазена структура и дентин цвят. Можех да изработя прослойно нанесени безметални коронки върху огнеупорни пънчета, но пациентът бе чупил фронтални зъби и преди, а са налице и ортодонтични аномалии. Следователно се нуждаех от материал с по-добра светлост, прозрачност от циркониевия оксид и с по-висока здравина и устойчивост от изцяло керамичните конструкции. Прибягнах до кепета от предварително синтерован алуминиев оксид за инфилтрация със стъкло, което мога лесно и бързо да изработя в лабораторията си, без да се нуждаем от специално оборудване.

В последните години няколко компании от Азия предлагат на пазара подобни ре-

шения, като ги представяха за едва ли не революционни материали, придружени от подобаваща цена – няколко хиляди лева за стартов комплект. „Предимствата“ на тези системи се изчерпваха с това, че авторите им предоставяха на зъботехника алуминиевия оксид под формата на готова каша. Не е за пренебрегване фактът, че потребителите на тези продукти така и не успяваха да открият „подходяща“ керамика за нанасяне върху тези свои творения – дори и най-утвърдените производители на естетични материали не можеха да се покажат пред тези колеги. Керамиката все се напукваше и падаше. Нямахме значение за тези колеги, че един от охулените

те заводи за керамика всъщност е създал технологията за пресинтерована стъкло инфилтрирана алумина още преди десетилетия, като за успеха на производителя свидетелстват над 16 милиона успешно решени клинични случая със споменатите му материали. Много малко зъботехници, претърпели несполука с азиатските системи за алумина, се досетиха, че може би именно готовите каши от алуминиев оксид са виновни за неправилната експанзия на скелета, а не инкрустационната керамика, която „падала“.

Разбира се, бяха изказани твърдения, че „новите“ системи алуминиев оксид са идеални за изработка на скелети за дълги мостови конструкции, въз основа на „чудодейни“ свойства, „нови проучвания“ от неназовани „германски“ научни институти и сериозно преувеличени якостни характеристики на материала.

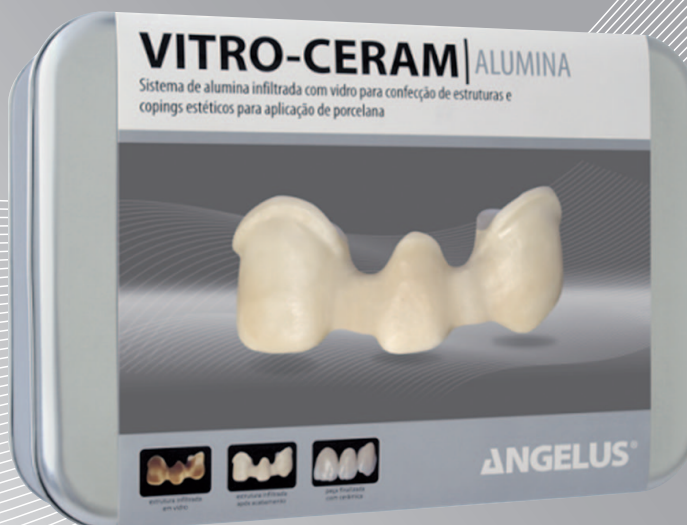Преди време фирма „Дентаком“ ООД ми предостави за тест системата VITRO-CERAM Alumina. Това е стъкло инфилтриран предварително синтерован алуминиев оксид за изработка на безметални кепета и скелети за фронтални мостове до 3 члена. Производител на системата е бразилската фирма ANGELUS, чийто официален вносител и представител за България е фирма „Дентаком“. Чест прави на бразилския производител, че вместо да преоткрива колелото, е прибягнал до колосалния опит на други производители, утвърдили този материал през последните десетилетия, и така VITRO-CERAM е класическа алумина, която се работи по добре познатата и надеждна шликерна техника. Основният материал се състои от готови дозирани пакети прах по 38 g, течност в шишенца от 5.5 ml, както и адитив-моdifикатор (фиг. 2). В ултразвукова вана се смесват според указанията на производителя един пакет прах с едно шишенце течност и се добавя една капка от модификатора. От така получената каша (шликер) се отливат няколко капки, необходими за направата на конструкцията, а останалото се поставя в пълно затварящ се пластмасов контейнер и се прибира в хладилна камера. Там препаратът застива, а преди следваща употреба се активира и разбърква отново в ултразвуковата вана до пълно втечняване. Количеството, получено при смесване на една доза, е достатъчно за изработка на 25 до 50 кепета в зависимост от начина на работа,

VITRO – CERAM ALUMINA на ANGELUS - Бразилия

Стъкло инфилтриран и предварително синтерован алуминиев оксид за изработка на безметални кепета и скелети за фронтални мостове до 3 члена:

Master kit = 1 960,00 лв.

Mini kit = 666,00 лв.

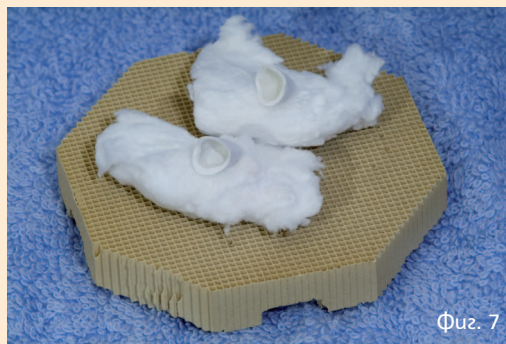

Вносител: Дентаком“ ООД – гр. София, бул. „Македония“ №22, тел: 02/ 951 66 14; 0888/769 130
E-mail: dentacom.labo@mbox.contact.bg, dentacom@mbox.contact.bg
www.dentacom.com

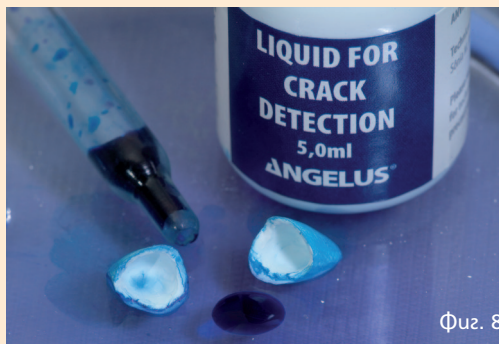а самият шликер може да се складира (според инструкциите на производителя) дълго време и е напълно използваем в следващите няколко месеца. В състава на стартовия комплект има материал за 3 дози, придружен от всички необходими аксесоари – модификатор, изолация, детектор за пукнатини и стъкла за инфилтрация, а пазарната цена на този комплект е в пъти по-ниска от тази на азиатските аналози. Всеки, който някога е работил или е имал досег с класическата система за алумина, ще открие същите надеждност и удобство, заедно с познатите технологии и стил на работа. Хора, които като мен сравнително отскоро прилагат тези материали в лабораториите си, ще се наслаждат на някои ключови подобрения, дело на бразилския производител ANGELUS, които, макар и гребни, много облекчават работата на начинаещите, помагат да се преодолеят и дори предотвратят грешки. Трябва да призная, че преди този клиничен случай бях изработил в цялата си практика общо не повече от 10 кепета алумина, така че успешният изход от лечението е свидетелство за надеждността и универсалността на класическа технология, създадена горе-долу по времето на моето раждане, но актуална и до днес.

От предишен опит със системата се убедих, че не се нуждаем от дублирани гипсови пълчета. Причина за това е изключително удобната изолация на фирма ANGELUS (фиг. 3), която е налична в стартовия комплект на VITRO-CERAM Alumina. Тази уникална мас с много приятен аромат е хибрид между восък и вазелин. Нанася се лесно с четка в областта на шийката, без да оставя дебелна, а от 1 mm над шийката полагаме дистанционен слой от същата изолация, тъй като материалът удобно се налива със загрята сонда за восък – лесен е за водене и контролиране (фиг. 4). След това пристъпваме към изграждането на кепето от втечнения шликер. С четка оформяме колкото се може по-добре външния контур, а след това внимателно изрязваме, ако е необходимо, със скалпел (фиг. 5).

При класическата технология за работа с алумина бе необходимо да работим върху дублирани гипсови пълчета, които при готови моделирани кепета загряваме до 100° C. Тогава гипсът (обикновено 3-ти клас за дублираните пълчета) се свиваше и освобождаването на кепето бе гарантирано. Тук не се нуждаем от подобни допълнителни манипулации. Просто оставяме модела от алумина да изсъхне за около половин час, след което го поставяме в сушилен шкаф и загряваме до 80-90° C за още 30-ина минути (фиг. 6). При тази температура хибридна изолация, която се гържи като нискотопим восък, се стапя и полива в пълчето, като освобождава кепето. Употребата на висококачествени гипсове




Фиг. 7



Фиг. 8



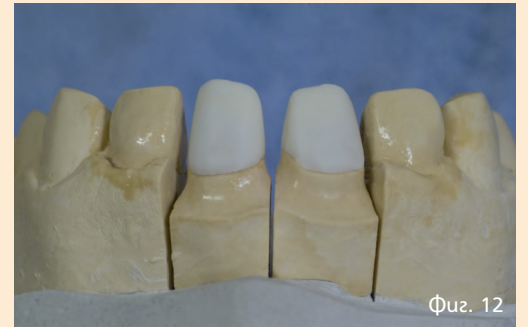Фиг. 9



Фиг. 10



Фиг. 11



Фиг. 12

4-ти клас за мастер модела, които се отличават с повишена температурна устойчивост, както и подгряването им до по-малко от 100° C температура ни гарантират, че няма да настъпи свиване на пълчетата, което ни позволява да спестим време и манипулации.

След като внимателно свалим кепетата от модела, ги поставяме на вата, върху високотемпературна плочка за печене на керамика и синтероване по програмата, указана от производителя (фиг. 7). Тук трябва да вметна, че в полученото от мен упътване бяха посочени програми, предназначени за печене за синтероване на алумина. Те са изключително дълги, а материалът е достатъчно надежден и опростен, което позволява да бъде синтерован в конвенционална печ за керамика. Поради това аз ползвам програмите за класическата технология на алумина, предназначени за керамична вакуумна печ. Те са леснодостъпни в интернет, както и в каталогите на различните производители. Системата VITRO-CERAM Alumina на ANGELUS е модифицирана така, че всички печения се извършват БЕЗ ВАКУУМ, което щадя вашето оборудване.

След синтероване проверяваме прилягането на кепетата към модела и ги третираме с багрито за откриване на пукнатини (налично в комплекта). Ако такива бъдат открити, следваме указанията на производителя за отстраняването им (фиг. 8).

За следващите печения се нуждаем от щифтове, върху които да монтираме нашите синтеровани кепета. Производителите препоръчват скъпо струващи платинени щифтове или печене върху платинено фолио. Аз не разполагам с такива пособия, но открих за себе си достатъчно инертен материал, който не въздейства негативно на алуминиевия оксид. На всеки от нас се е случвало да сменя нагревател на муфелната си печ. Ако сте запазили старите си високотемпературни реотани, тук ще намерят добро приложение във вашата работа. Много лесно се изработват стойки за едно кепе или за две такива (като последната служи и за

тричленни мостове) от спиралата високотемпературен кантал (фиг. 9).

След като сме се уверили, че не са останали пукнатини по кепетата ни, нанасяме стъкло с подходящ отенък според желания краен цвят на конструкцията. Прахът от инфилтрационно стъкло се разбърква с вода и се нанася като керамика в дебел слой, но задължително 1 mm над нивото на шийката (фиг. 10). В стартовия

комплект са налични 2 от общо 3-те вида инфилтрационно стъкло, произвеждани за тази система. С тези 2 вида се посрещат преобладаващото количество цветове.

Особено удобно е стабилизирането на щифта в коронката посредством паста за печене, или т.нар. течна вата. Това е необходимо, за да не се допират шийките на нашите кепета до щифтовете. В противен случай, както и ако не сме ос-

тавили шийките свободни от стъклен прах, стъклото при стапянето си може да протече по вътрешната страна на коронките, а отстраняването му е свързано с големи усложнения и загуба на време. За щастие на неопитните колеги, които като мен са допусkali тази грешка, материалът на ANGELUS е достатъчно здрав, за да понесе подобни нежелани манипулации.

След стъклената инфилтрация кепетата са наси-

Първият и Единствен

разтвор за уста

съдържащ

Диклофенак

Глимбакс е нестероидно противовоспалително средство.

Глимбакс е показан за симптоматично лечение на възпаления на устната кухина, придружени с болка (например: гингивити, стоматити, фарингити), както и болки вследствие лечение или вадене на зъб.

За изплакване или гаргара 2 до 3 пъти дневно с по 15 мл разтвор.

Glimbax™

0,074% Diclofenac Solution

A222 / 16.06.2011