

Treći Ivoclar Vivadent „Competence in Esthetics” simpozijum

Tokom trećeg simpozijuma „Competence in Esthetics”, koji je u novembru ove godine održan u Beču, Ivoclar Vivadent ugoštio je preko 1300 stomatologa i zubnih tehničara u Austria Vienna kongresnom centru. Tokom skupa, koji su podržali prof. dr Gervin Arnecl (Gerwin Arnetz) i prof. dr Andreas Moric (Andreas Moritz), renomirani internacionalni predavači govorili su na temu estetske stomatologije, implantologije i funkcionalnosti. Strateški partner kongresa bio je Nobel Biocare.

Zahvaljujući velikodušnoj podršci Nobel Biocare, broj internacionalnih predavača bio je zaista imponozantan. Gernot

Šuler (Gernot Schuller), direktor prodaje za Austriju i Istočnu Evropu, i Jozef Rihter (Josef Richter), glavni direktor prodaje, poželeli su toplu dobrodošlicu u ime Ivoclar Vivadenta. Zatim je prof. dr Gabor Teper (Gabor Tepper) otvorio simpozijum sa nekoliko veoma provokativnih konstatacija, vezanih za imedijantnu implantaciju. Prikazan je koherentni koncept, ilustrovan brojnim fotografijama. U većini slučajeva, Gabor Teper postavlja implant neposredno nakon ekstrakcije zuba, jer u tom momentu resorpcija kosti još nije uzela maha. Statistički je pokazao da se slični rezultati dobijaju neposrednom i odloženom implantacijom.

Saveti i predlozi za vrhunske kompozitne ispune

Wolfgang Boer (Wolfgang Boer), stomatolog iz Nemačke, predavao je na temu „Estetika direktnih restaurativnih procedura: kamuflažni trik”. Bazirano na različitim kliničkim primerima, pokazao je kako je moguće dobiti vrhunske nadoknade upotrebom kompozita. Dodatno je dao praktične savete i predloge, u cilju jednostavnost ove procedure. Ovo predavanje pokazalo je da upotrebom vrhunskih kompozita i odgovarajuće tehnike nastaju dugotrajne i izvanredne estetske restauracije. Dr Markus Lenard (Markus Lenhard), iz Švajcarske, takođe se fokusirao na rad sa kompozitima. U svom predavanju „Ekstenzivne kompozitne restaracije – od rekonstrukcije kvržice do pune krune” pokazao je mogućnosti vrhunskih kompozita, uz pravilnu tehniku primene. Novi Tetric Evo Ceram Bulk Fill kompozit iz Ivoclar Vivadenta pozitivno je ocenjen u ovom kontekstu. Praktični kurs oba predavača ponudio je učesnicima uvid u praktičnu primenu kompozita i doneo dodatne savete. Prikazani su brojni primeri visokoestetskih



inleja, onleja, delimičnih i punih kruna.

Fokus na litijum-disilikatu, uspeh kroz timski rad

Mišel Temperani (Michele Temperani), zubni tehničar iz Italije, usmerio je pažnju publike na bezmetalne keramičke materijale. U svom predavanju „Nove estetske mogućnosti u izradi bezmetalnih nadoknada” naglasio je kako se različiti tipovi nadoknada danas mogu uraditi upotrebom litijum-disilikata. Nadalje, objasnio je koji ingoti odgovaraju određenom slučaju, uz kliničke primere. Učesnici su dobili praktične savete vezane za upotrebu ovih ingota. Timsko predavanje prof. dr Stefana Koubija (Stefen Koubi), iz Francuske i Hilala Kudaja

(Hilal Kuday), iz Turske, nosilo je naziv „Estetski pristup – minimalni gubitak zubne supstance – maksimalna estetika”. Slučajevi koje su naveli pokazuju da stomatolozi i zubni tehničari mogu dobiti vrhunske rezultate čak i ako žive na velikoj udaljenosti. Dobra fotografska dokumentacija i jasna komunikacija ključ su speha. Funkcija predstavlja osnov uspeha, kako su pokazali prof. dr Zigfrid Kulmer (Siegfried Kulmer) i Kristof Coblner (Christoph Zoblner), viši zubni tehničar iz Austrije. Njihova prezentacija potkrepljena je naučnim dokazima.

Mogućnosti i ograničenja CAD/CAM tehnologije

U svom predavanju „Klinički aspekti CAD/CAM ordinacij-

CIP-Katalogizacija u publikaciji
Biblioteka Matice srpske, Novi Sad

616.31 (05)

Dental Tribune: the World's Dental Newspaper / glavni i odgovorni urednik Anita Brzaković. - Serbia and Montenegro edition. - Vol. 1, No. 1 (avgust 2006) - - Novi Sad: Dental Media, 2006. - 42cm

Četiri puta godišnje
ISSN 1452-6425

COBISS.SR-ID 215641863

Imprint

Izdavač: DENTAL MEDIA d.o.o.
(ekskluzivni nosilac licence za Srbiju i Crnu Goru)
Adresa: Fruškogorska 55
21000 Novi Sad
Telefon: 065-1026242
E-mail: info@dental-tribune.rs
anita@dental-tribune.rs
Internet: www.dental-tribune.rs
Glavni i odgovorni urednik: dr Anita Brzaković
Umetnički direktor: Snežana Popov
Prevodioci: ass. dr sc. stom Bojan Petrović
Marijana Dudvarski
Lektor: Aleksandra Popin
Štampa: Stojkov štamparija, Novi Sad

Distribuirano se besplatno u Srbiji i Crnoj Gori
Dental Tribune se izdaje kvartalno
Copyright 2006 by Dental Tribune International GmbH
All rights reserved



Urednički materijal preveden i preštampan u ovom izdanju časopisa Dental Tribune International, iz Nemačke, zaštićen je autorskim pravom kompanije Dental Tribune International GmbH. Sva prava su zadržana. Objavljeno uz dozvolu kompanije Dental Tribune International GmbH, Holbeinstr. 29, 04229 Leipzig, Germany. Reprodukovanje na bilo koji način na bilo kom jeziku, u celini ili delimično, bez prethodne pismene dozvole kompanije Dental Tribune International GmbH i Dental Media d.o.o. strogo je zabranjeno. Dental Tribune je zaštitni znak kompanije Dental Tribune International GmbH.

International Imprint

Licensing by Dental Tribune International

Publisher Torsten Oemus

Group Editor Daniel Zimmermann
newsroom@dental-tribune.com
+49 541 48 474 107
Editors Claudia Salwiczek
Editorial Assistant Yvonne Bachmann
Copy Editors Sabrina Raaff
Hans Motschmann

International Editorial Board

Dr Nasser Barghi, USA – Ceramics
Dr Karl Behr, Germany – Endodontics
Dr George Freedman, Canada – Aesthetics
Dr Howard Glazer, USA – Cariology
Prof Dr I. Krejci, Switzerland – Conservative Dentistry
Dr Edward Lynch, Ireland – Restorative
Dr Ziv Mazor, Israel – Implantology
Prof Dr Georg Meyer, Germany – Restorative
Prof Dr Rudolph Slavicek, Austria – Function
Dr Marius Steigmann, Germany – Implantology

Publisher/President/CEO Torsten Oemus
Sales & Marketing Peter Witteczek
Matthias Diessner
Vera Baptist
Director of Finance & Controlling Dan Wunderlich
Marketing & Sales Services Nadine Parczyk
License Inquiries Jörg Warschat
Accounting Manuela Hunger
Business Development Manager Bernhard Moldenhauer
Project Manager Online Alexander Witteczek
Executive Producer Gernot Meyer

© 2010, Dental Tribune International GmbH. All rights reserved.

Dental Tribune makes every effort to report clinical information and manufacturer's product news accurately, but cannot assume responsibility for the validity of product claims, or for typographical errors. The publishers also do not assume responsibility for product names or claims, or statements made by advertisers. Opinions expressed by authors are their own and may not reflect those of Dental Tribune International.

Dental Tribune International
Holbeinstr. 29, 04229 Leipzig, Germany
Tel.: +49 541 4 84 74 302 | Fax: +49 541 4 84 74 175
Internet: www.dental-tribune.com | E-mail: info@dental-tribune.com

Regional Offices

Asia Pacific
Dental Tribune Asia Pacific Limited
Room A, 20/F, Harvard Commercial Building, 111 Thompson Road,
Wanchi, Hong Kong
Tel.: +852 5115 6177 | Fax: +852 5115 6199

The Americas
Dental Tribune America
116 West 25th Street, Ste. 500, New York, NY 10011, USA
Tel.: +1 212 244 7181 | Fax: +1 212 224 7185

DENTAL TRIBUNE
The World's Dental Newspaper - Asia Pacific Edition

skih nadoknada", dr Andreas Bindl iz Švajcarske ne samo da je dao pregled razvoja CAD/CAM sistema, već je prikazao i pravce budućeg razvoja. Prema dr Bindlu kombinacija Cerec I CBCT otvara nove mogućnosti u analizi strukture kosti i planiranju pozicije implantata, imajući u vidu završnu protetsku nadoknadu. Dr Andreas Kurbad, koji je došao sa skupa u Nemačkoj, postavio je pitanje „Kompjuterski vođena estetika – mit ili stvarnost“. Predavač je pokazao da se u mnogim kliničkim indikacijama CAD/CAM nadoknade ne mogu razlikovati od ručno rađenih.

Implantna hirurgija na naučnom nivou

Dr Rudolf Furhauser (radičnica i predavanje) iz Austrije, naglasio je važnosti preciznih informacija o startnoj poziciji u cilju stvaranja standarda za CAD/CAM nadoknade i estetske restaurativne procedure. Nadalje, preporučio je upotrebu PES (crveni estetski skor) u cilju evaluacije. Primarno u anteriornoj regiji posebnu pažnju treba pružiti izgledu gingive i njenom formiranju. Dr Furhauser završio je svoje predavanje sa komentarima o fonetici. U ovom kontekstu, posebno je važan uticaj prednjih zuba.

Dr Erik van Doren (Eric Van Dooren), iz Belgije i dr Kristijan Koučman (Christian Coachman), iz Brazila, predstavili su više kliničkih slučajeva implantne hirurgije i oblikovanja mekih tkiva. Njihovo predavanje nosi naslov „Restauracija bele i crvene estetike pomoću minimalno invazivnih procedura – keramičke nadoknade, implantati, periodontalni aspekti“. Predavači su prezentovali svoj pristup dobijanju lepog osmeha (digitalni dizajn osmeha) na jasan način. Oba predavača naglasila su važnost analize osmeha na kompjuterskom ekranu. Između ostalog, rečeno je da vrhunska estetika podrazumeva prepoznavanje problema, kao i način njegovog otklanjanja. Dr Erik Van Doren skoro isključivo koristi Nobel Active u gornjoj vilici, jer ovaj implant daje visoku primarnu stabilnost. U prošlosti je koristio 3.5 mm Brenemark implante, u slučajevima manjka prostora. U budućnosti će se, međutim, prebaciti na novi Nobel Active 3.0 mm u ovakvim slučajevima.

U prezentaciji „Hirurgija i protetika u estetskoj zoni“, dr Oliver Ploder, dr Piter Kapeler (Peter Kapeller) i Roni Holbl (Ronny Hölbl), zubni tehničari, fokusirali su se na prikaze slu-



Gernot Schuller

čajeve za estetsku regiju. Razmatrana je klasifikacija defekata kosti i rečeno je da bukvalno uvek treba ostaviti periost u cilju prevencije manjka opskrbe krvlju. Ova izuzetno dobro koncipirana tematika, smatra se posebno interesantnom za stomatologe koji su tek krenuli u vode implantne hirurgije. Dr Kapeler rekao je da u većini slučajeva koristi suprastrukture na šrafljenje. Na kraju prezentacije predavači su pokazali nekoliko komplikovanih kliničkih slučajeva uz upotrebu Nobel Guide i Implantbridge od NobelProcera. Za izradu suprastrukture odabrali su litijum-disilikat kako materijal izbora.

Novi softver iz Nobel Biocare

Nobel Biocare radionica bavila se detaljima novog softvera NobelClinician, a vodio ju je prof. dr Verner Zečner (Werner Zechner). Program je deo NobelGuide tretmana. On olakšava digitalnu dijagnostiku i planiranje implantata. Kliničari moraju da sprovedu odgovarajuću analizu (radiološku, kliničku i estetsku) pre započinjanja procedure. Verner Zečner je upozorio kolege da ne podlegnu klasičnim greškama kakve su pozicioniranje implanta na ostrim ivicama. Treba imati u vidu da se biološko remodelovanje javlja ne samo u vezi sa pozicioniranjem implanta. Planiranje treba da prati imaginarni završni rezultat. Nobel Clinician se bazira na konceptu protetski vođene implantologije, odnosno na pozicioniranju implanta, koje omogućava adekvatnu izradu protetskog rada. Prema dr Zečneru, novi softver može oceniti da je augmentacija kosti nepotrebna u nekim slučajevima. Dodatne prednosti uključuju nizak morbiditet i kraće vreme tretmana.

Implantne suprastrukture od litijum-disilikata nude povećanu otpornost

Španski tim dr Oriol Ljena (Oriol Llena) i August Bruguera završili su dva veoma informativna dana kongresa sa predavanjem „Sinergistična upotreba dentalnih materijala na timski način: klinički i laboratorij-

ski aspekti“. Oni su predstavili najnovija shvatanja i rezultate otpornosti implantnih suprastrukture od litijum-disilikata, vezanih za titanijumsku osnovu. Dvojica predavača imaju višegodišnje iskustvo po tom pitanju. Najnovija studija iz Njujorka potvrđuje efektivnost ove procedure. Kao dodatak visokoj otpornosti, ona omogućava brilijantne estetske rezultate. Prema dvojici predavača timski rad je ključ uspeha.

Dentalna izložba i atraktivni socijalni program

Štandovi preko 23 nacionalna i internacionalna izlagača privukli su veliki broj posetilaca. Radionice su takođe imale veliki broj zainteresovanih. U Nobel Biocare loži Nobel Biocare I Planmeca prezentovali su sinergiju koja vodi uspešnoj implantaciji od planiranja putem NobelGuide do 3D navigacije. Prikazani su i brojni primeri. KaVo je takođe imao zasebnu ložu gde su se učesnici mogli informisati o paleti proizvoda ove kompanije. Muzički performans bio je hit večeri. Dobro poznati zabavljači Vienna show band, „Drumatics“ kao i „International Las Vegas Band“ uveli su posetioce u večernji zabavni program. Dodatno, učesnici su mogli da degustiraju prefinjena vina sa austrijskog podneblja, kao i tipične austrijske specijalitete.

Zagreb je mesto dešavanja naredne godine

Iduće godine „Competence in esthetics“ biće održana u Zagrebu (Hrvatska) od 9. do 11.

„Već pri prvom susretu sa najavom skupa znao sam da nas očekuje dinamičan, moderan sastanak koji će detaljnije razraditi najintranjanije teme iz estetske i restorativne stomatologije. Meni najzanimljivija bila je sinergija i partnerstvo kompanija Ivoclar i Nobel Biocare koja je pod jedan krov dovela vodeće eksperte iz domena hirurškog i protetskog dela implantologije, a značajan prostor dat je i zubnim tehničarima koji materijalizuju naše ideje i kreaciju. Ovo poslednje mislim da je presudno za sveukupan napredak implantologije u našem regionu! Zaista je bilo uživanje provesti dva dana na skupu koji je bio savršen u pogledu tema, organizacije i audio-vizuelnih uslova prezentacije, prateće izložbe i atraktivne destinacije koja je celom regionu veoma pristupačna!“

Dr Igor Ristić, Centar za dentalnu estetiku i implantologiju
e-mail: Igor@iristic.com • www.driristic.com • skype: igorristic



„Dvodnevni „valcer“ dentalne umetnosti „na lepom plavom Dunavu“, pravo je mesto za aktuelne teme iz oblasti moderne stomatologije.

Estetika od davnina postoji kao želja i potreba. U sadejstvu sa modernim tehnologijama zvuči toliko skladno da me podseća na lepotu melodija u izvodenju hora „Bečkih dečaka“.

„Stručnost u estetici“ naslov je koji odgovara u potpunosti! (Baš kao bela venčanica nevesti na venčanju...)

Zadovoljstvo je obostrano – kako učesnika gledalaca tako i renomiranih predavača iz celog sveta. Komunikacija je bila opuštena iako su se, možda, baš sad prvi put našli na ovakvom skupu, a razmenjuju impresije kao da se znaju jako dugo.

Sjajna atmosfera i odlična energija.

Naravno, svako iz svoje vizure može biti više ili manje zadovoljan, ali posebno raduje zajedničko angažovanje velikog Ivoclar Vivadent tima u prezentovanju vrhunskih dostignuća na polju estetske stomatologije, kako standardnih protetskih tehnika, tako i inovativnih rešenja iz oblasti implantološko-protetskog segmenta.“

Dragan Spasojević, Zubna tehnika „Art of dentistry-Spasojević“,
e-mail: pitomac@eunet.rs • www.pitomac.com • www.pitomac.co.rs

novembra. Kongres će ponovo uključiti renomirane predavače i dentalnu izložbu. Odgovorni iz firme Ivoclar Vivadent već se raduju ovom skupu, nadajući se

da će adekvatno ugostiti veliki broj učesnika u centru „Vatroslav Lisinski“, u samom srcu Zagreba. **DT**

dental berza

KONKURS

Firmi AKORD - DENTAL, poslovna jedinica BEOGRAD potrebni:

- 2 KOMERCIJALISTA za prodaju stomatološkog materijala i opreme;
- 2 VOZAČA sa iskustvom i poznavanjem teritorije Beograda

Firmi AKORD-DENTAL, poslovna jedinica KRAGUJEVAC potrebni:

- 3 KOMERCIJALISTA za prodaju stomatološkog materijala i opreme
- 3 VOZAČA sa iskustvom
- 1 FARMACEUT

CV sa svim podacima slati isključivo na mail - akorddentalkg3@gmail.com

Za posao KOMERCIJALISTE dolaze u obzir isključivo osobe sa iskustvom u prodaji stomatološkog materijala i opreme.

Mesečna primanja za radno mesto KOMERCIJALISTA - od 700 €

U CV-u je potrebno naglasiti sve podatke koji se odnose na dosadašnje radno iskustvo.

Dvofazno estetsko produženje kliničke krunice zuba

Autori: Dr Majkl Sonik, Stiven Rotenberg i Debi Hong, SAD (Dr Michael Sonick, Stephen Rothenberg and Debby Hwang, USA)

Osmeh koji se doživljava kao neprivlačan u značajnoj meri utiče na samopouzdanje, socijalne kontakte i samopoštovanje. Kod nekih pacijenata neprivlačan osmeh u značajnoj meri jeste posledica izražene vidljivosti gingive prilikom osmehivanja („gummy smile“), koji laik počinje da uočava kao disharmoničan kada vidljivost gingive iznosi više od tri do četiri milimetra (1). Tretman ovog problema često podrazumeva i parodontalni i restaurativni tretman, pa čak i ortognatsku hirurgiju i plastične operacije lica.

Prikaz slučaja koji sledi opisuje dvofazno produženje kliničke krunice zuba i protetsku sanaciju u korekciji povećane vidljivosti gingive prilikom osmeha („gummy smile“).

Medicinska istorija pacijenta

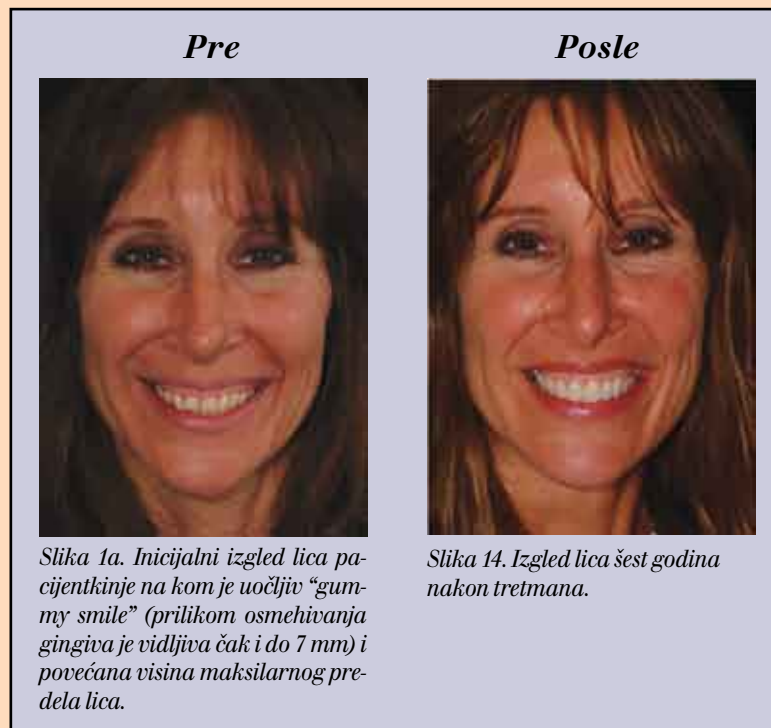U našu ordinaciju javila se četrdesetogodišnja pacijentkinja dobrog opšteg zdravstvenog stanja i dobrog stanja potpornog aparata zuba, sa izraženom, asimetrično ekspaniranom, gingivom prilikom osmeha u iznosu od pet do sedam milimetara u predelu od levog do desnog gornjeg drugog premolara, sa kratkim kliničkim krunicama zuba i izraženom atricijom zuba interkaninog sektora (slike 1 i 2).

Kao posledica odnosa zuba i linije parodontalnih tkiva, prednji zubi su izgledali pomalo kockasto i doprinosili „muškobanjastom“ izgledu osmeha.

Kod pacijentkinje je dijagnostikovano: 1) tzv. Coslet tip Ia poremećaja pasivne erupcije, što je dokazano prisustvom šire keratinizirane gingive od uobičajenog, i apikalno pomerene alveolarnog grebena ispod gledno-cementne granice i 2) povećana visina maksile (2, 3). Kod pacijentkinje je takođe konstatovana povećana debljina potpornih alveolarnih mekotkivnih struktura.

Plan terapije

- Konsultacija sa oralnim i maksilofacijalnim hirurgom u vezi sa eventualnom ortognatskom hirurgijom;
- Konsultacija sa hirurgom plastičarem u vezi sa hirurškom procedurom „spuštanja“ gornje usne;
- Konsultacija sa restaurativnim stomatologom u vezi sa idealnim oblikom zuba i izradom hirurškog vodiča;



Slika 1a. Inicijalni izgled lica pacijentkinje na kom je uočljiv „gummy smile“ (prilikom osmehivanja gingiva je vidljiva čak i do 7 mm) i povećana visina maksilarnog predele lica.

Slika 14. Izgled lica šest godina nakon tretmana.

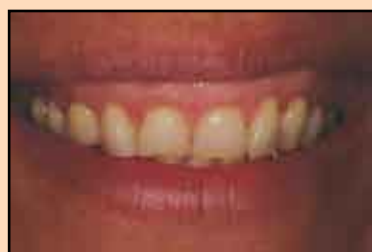- Dvofazno produženje kliničkih krunica zuba u predelu od levog do desnog drugog gornjeg premolara;
- Prva faza: remodeliranje kosti;
- Faza zarastanja u periodu od šest nedelja;
- Druga faza: gingivektomija;
- Faza zarastanja u periodu od tri meseca;
- Izrada definitivnih porcelanskih faseta za sve zube od levog do desnog drugog premolara;

- Izrada i predaja maksilarnog čuvara zagrižaja (bite guard).

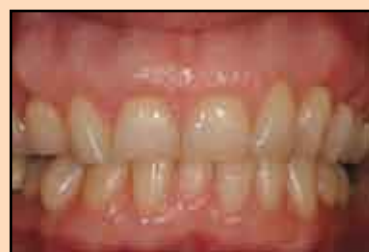Objašnjenje plana terapije

Idealni plan terapije za pacijente sa izraženom visinom maksile podrazumeva saradnju većeg broja medicinskih i stomatoloških specijalista.

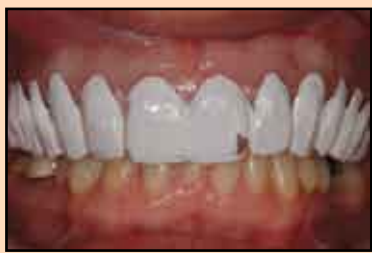U slučaju kao što je ovaj, gde je gingiva ekspanirana čak i do 7



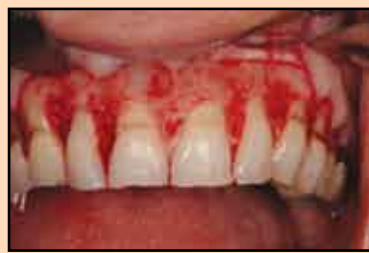Slika 1b. Inicijalni izgled prednjih gornjih zuba prilikom osmehivanja. Kliničke krunice deluju kratko, a prisutna je i atricija.



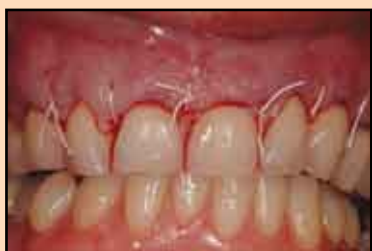Slika 2. Predimenzionirana keratinizirana gingiva, višak mekotkivnih struktura i asimetrična kontura gingive.



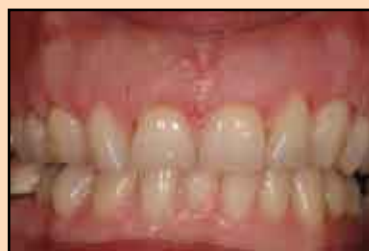Slika 4. Hirurški vodič postavljen u ustima. Idealne konture zuba označene su belom bojom.



Slika 5. Inicijalni izgled reznja pune debljine u prvoj fazi hirurške intervencije. Obratiti pažnju na odnos nivoa alveolarne kosti i gledno-cementne granice.



Slika 7. Kopčasti šavovi postavljeni nakon preoblikovanja kosti. Obratiti pažnju na sličnu visinu i morfologiju same gingive pre i posle prve faze hirurškog tretmana.



Slika 8. Zarastanje deset dana nakon prve faze produžavanja kliničkih krunica zuba. Parodontalni status je sličan kao na početku.

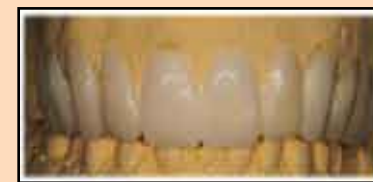mm, ortognatska hirurgija koja bi podrazumevala prelom gornje vilice po tipu Le Fort I dodatno bi mogla poboljšati rezultate ukoliko konvencionalno produženje kliničke krunice zuba nedovoljno podiže ivicu gingive, rezultira neprihvatljivim odnosom dužine krunice i korena zuba, te onemogućava prirodni izgled iz profila zbog previše naglašene korenskih struktura zuba nakon intervencije (3).

Isto tako, neuromuskularna relaksacija gornje usne korišćenjem toksina botulinuma tipa A (BTX-A) spušta gornju usnu, te na taj način maskira višak vidljivih mekotkivnih struktura nakon parodontalne hirurgije (4).

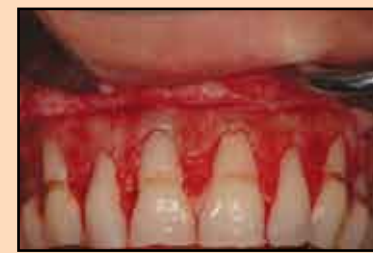Kako je pacijentkinja odbila ortognatsku i plastičnu hirurgiju, doneta je odluka da se sprovede tretman koji će umanjiti vidljivost gingive prilikom osmeha i uspostaviti simetriju osmeha, sprovođenjem dvofazne procedure produženja kliničkih krunica zuba, a zatim izradom porcelanskih faseta na



Slika 3a. Dijagnostički model gornje vilice.



Slika 3b. Idealne restauracije izrađene u vosku na modelu.



Slika 6a. Konačna kontura kosti nakon osteotomije.

pacijentkinje opisane u ovom prikazu) (5).

Remodeliranjem kosti u prvoj fazi, te korigovanjem alveolarnog grebena i dopuštanjem da se u potpunosti završi proces zarastanja, moguće je da se korijuju eventualni zaostaci mekih tkiva postavljenih koronarno tokom druge faze intervencije kada se sprovodi samo gingivektomija. Kada se pripojni epitel u potpunosti remodelira, tri meseca nakon gingivektomije, moguće je cementirati definitivne protetske nadoknade.

Restaurativna razmatranja

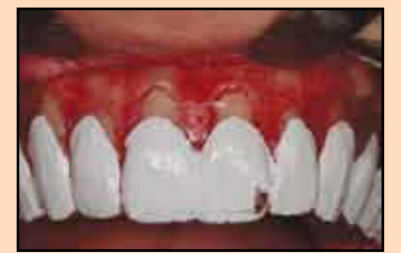Korišćenjem dijagnostičkih modela protetičar je načinio idealan model u vosku, nakon čega je aplikovan vakuumirani matriks kako bi se načinio hirurški vodič (slike 3, 4).

Rekonstrukcija kosti (prva faza)

Prva faza dvofaznog produženja kliničkih krunica zuba maksilarnih frontalnih zuba i premolara uključivala je samo resekciju kosti. Pacijentkinji smo jedan sat pre intervencije ordinirali 0,25 mg triazolama i 600 mg ibuprofena.

Lokalna infiltraciona anestezija aplikovana je i korišćeni su lidokain od 2% sa epinefrinom u razblaženju 1:100.000, i bupivakain od 0,5% sa epinefrinom u razblaženju od 1:200.000.

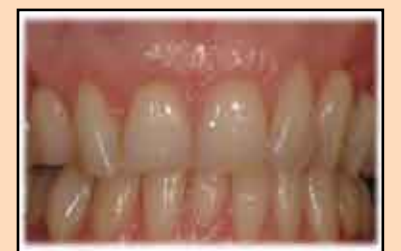Načinjen je bukalni sulkusni rez od levog do desnog drugog gornjeg premolara, kao i verti-



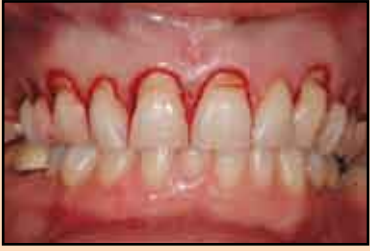Slika 6b. Konačna kontura kosti se nalazi najmanje 3 mm udaljena od očekivanih ivica definitivnih restauracija, kao što se vidi u odnosu prema hirurškom vodiču.

gornjim prednjim zubima i premolarima.

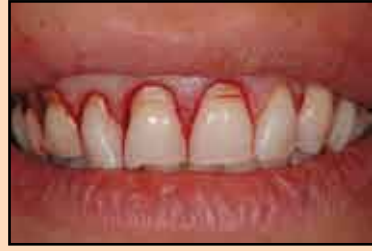Dvofazni postupak produženja kliničke krunice zuba smanjuje koronarno pomicanje gingive u iznosu od 1 do 3 milimetra, koje je tipično za jednofaznu tehniku, naročito kod pacijenata sa širim mekotkivnim pripojem (kao što je slučaj kod



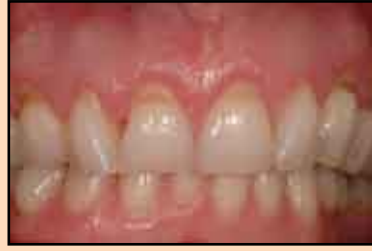Slika 9. Zarastanje šest nedelja nakon prve faze hirurškog produžavanja kliničkih krunica zuba.



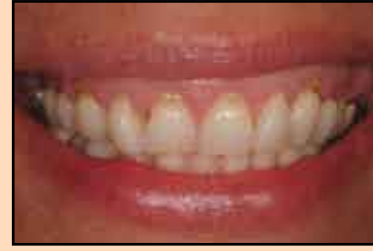Slika 10a. Frontalni izgled neposredno nakon druge faze procedure, gingivektomije.



Slika 10b. Međusobni odnos položaja usne i ivice gingive neposredno nakon druge faze, gingivektomije.



Slika 11a. Frontalni izgled četiri nedelje nakon druge faze procedure, gingivektomije.



Slika 11b. Međusobni odnos položaja usne i ivice gingive četiri nedelje nakon druge faze, gingivektomije.

kalni rezovi od bukomezijalnih i bukodistalnih uglova levog i desnog drugog gornjeg premolara. Podignut je režanj pune debljine (slika 5).

Osteotomija je urađena korišćenjem dleta sa dvostrukom oštricom (Ochsenbein), karbidnih finirera i nojmejevih bore-ra kako bi se alveolarni greben pomakao bar tri milimetra od ivice planiranih protetskih restauracija na svakom zubu, što je verifikovano postavljanjem hirurškog vodiča (slika 6).

Kost je poravnata, tako da nema oštrih ivica ili izbočina, i željeni izgled preostale kosti je očuvan. Režanj je reponiran i ušiven kopčastim šavovima koncem 4-0 na bazi polite-trafluoroetilena (ePTFE) (sli-

ka 7). Gingivalna visina i njen postoperativni izgled bili su slični stanju pre intervencije, čak i desetog postoperativnog dana (slika 8).

Gingivektomija (druga faza)

Kada su meka tkiva zarasla šest nedelja nakon osteotomije (slika 9), izvršena je druga faza produženja kliničkih krunica zuba. Pacijentkinja je sedirana i anestezirana kao za prvu fazu intervencije, što je već ranije opisano.

Sprovedena je definitivna konačna gingivektomija od levog do desnog drugog gornjeg premolara korišćenjem skalpela #15, pomoću hirurškog vodiča koji je obezbeđivao da se gingivektomijom dobiju željene konture zuba (slika 10).

Interdentalne papile ostavljene su intaktnim i nije bilo potrebe za postavljanjem šavova. Nakon perioda zarastanja od četiri nedelje rezultat je bio zaista skladna kontura gingivalne linije (slika 11).

Definitivna protetska rehabilitacija

Postavljanje definitivnih faseta od levog do desnog drugog gornjeg premolara izvršeno je tri meseca nakon gingivektomije (slika 12). Izrađen je i predat štitnik za zube (bite guard) da bi se zaštitile protetske nadoknade.

Kako bi se korigovala asimetrija gornje usne i još više umanjila vidljivost gingive prilikom osmeha, razmotrena je neuromuskularna korekcija (spuštanje) korišćenjem BTX-A, ali pacijentkinja nije želela ovaj tretman.

Šest godina nakon postavljanja faseta, pacijentkinja je još uvek bila zadovoljna funkcionalnim i estetskim rezultatima koji su postignuti samo parodontalnom hirurgijom i izradom protetskih nadoknada.

Postoperativne preporuke pacijentkinji

Nakon svake hirurške procedure pacijentkinji je savetovano da uzima 600 mg ibu-

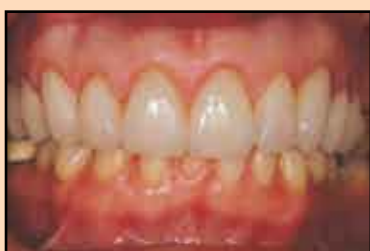profena na svakih 4 do 6 sati, hidrokodon 7.5 mg/acetaminofen 750 mg na svakih 4 do 6 sati, kako bi se kupirali bolovi, i 100 mg doksiciklina u trajanju od deset dana.

Takođe, pacijentkinji je savetovano da ne koristi četkicu za zube u operativnom polju niti u njegovoj blizini, već da umesto toga ispira usta rastvorom hlorheksidina od 0.12% ili

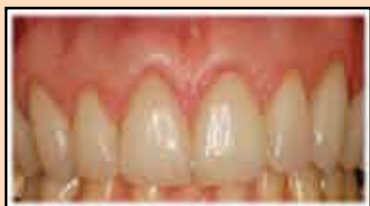fiziološkim rastvorom dvaput dnevno. Takođe, pacijentkinja je instruirana da ne žvače čvrstu hranu u zahvaćenoj regiji tokom bar dve nedelje.

Šavovi su uklonjeni desetog, odnosno četrnaestog postoperativnog dana. **DT**

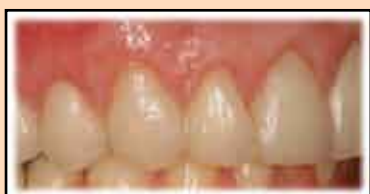Beleška uredništva: Ovaj članak je originalno objavljen u časopisu *DTUS Cosmetic Tribune Vol. 4, No. 4, april 2011.* Kompletna lista referenci dostupna je kod izdavača.



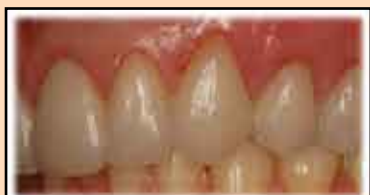Slika 12a. Frontalni izgled definitivnih porculanskih nadoknada od levog do desnog drugog premolara tri meseca nakon gingivektomije.



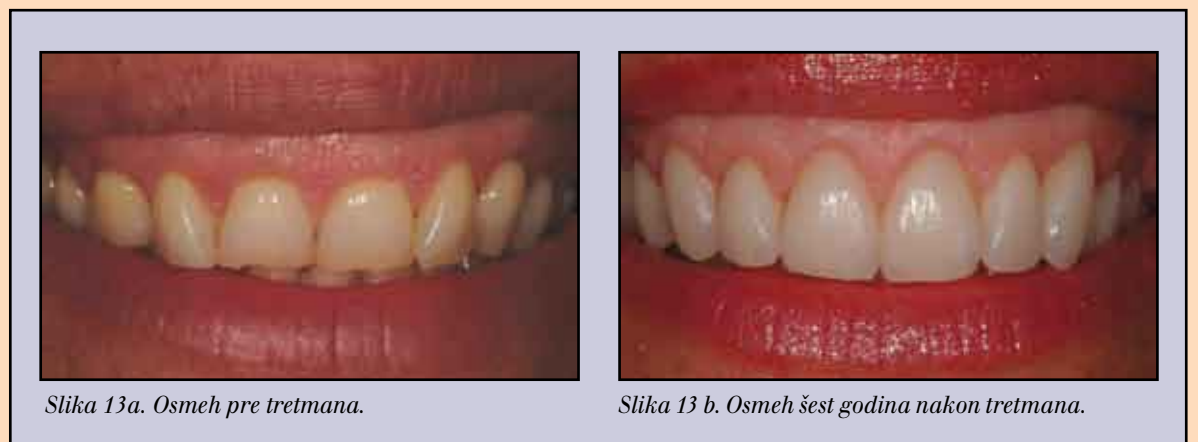Slika 12b. Snimak izbliza definitivnih nadoknada i susednih zuba tri meseca nakon gingivektomije.



Slika 12c. Desni bočni aspekt definitivnih nadoknada od drugog desnog premolara do desnog centralnog sekutića tri meseca nakon gingivektomije.



Slika 12d. Levi bočni aspekt definitivnih nadoknada od drugog levog premolara do levog centralnog sekutića tri meseca nakon gingivektomije.



Slika 13a. Osmeh pre tretmana.

Slika 13b. Osmeh šest godina nakon tretmana.

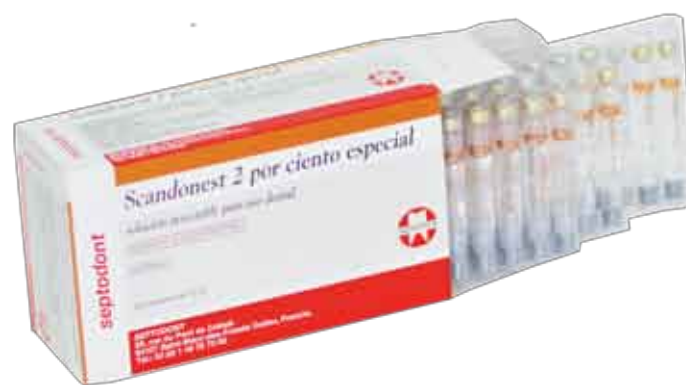Naziv anestezije

Scandonest 2%

Sastav

2% Mepivakain hidrohlorid sa adrenalinom

Anestetik koji je najpribližniji po efikasnosti i toksičnosti Lidokainu 2% s adrenalinom je Scandonest 2% mepivakain s adrenalinom. Vas Novi izbor: Scandonest 2 % special. Potencijal za alergiju ne postoji.



Karakteristike

Protein binding

Scandonest 2%

77%

Lidokain 2%

78%

Rel. activity

4

4

Rel. toxicity

2

1.8

Activity/toxicity ratio

2

2.2

Plasma half-life

96 min

114 min

Limiting dose (adults)

500

400

Concentration

2%

2/3%

Vasoconstrictor

epinephrine

epinephrine

1:50,000-1:100,000

1:66,666-1:100,000

Action duration (pulp)*

60 min

60 min

Action duration (soft tissue)*

180-300 min

120-300 min

Korak po korak kroz svet Ivoclar Vivadenta

Autor: Dr sci. Ivana Radović, Klinika za dečju i preventivnu stomatologiju, Stomatološki fakultet Univerziteta u Beogradu

U svakodnevnom stomatološkom radu, najveći broj rekonstruktivnih zahvata čine kompozitni ispuni. Razvoj i usavršavanje kompozitnih materijala doveli su i do proširenja indikacija za njihovu upotrebu. Zahvaljujući značajnom napretku u adheziji za gleđ i dentin, kao i napretku u fizičkim svojstvima kompozitnih materijala, sve je izraženiji trend primene kompozita i za zbrinjavanje bočnih zuba. Kliničke studije su pokazale da se savremeni kompozitni materijali mogu smatrati alternativom amalgamu u kavitetima srednje veličine na bočnim zubima. Mogu se koristiti hibridni, mikrohibridni, nanohibridni i kondenzabilni kompoziti. Prednosti savremenih kompozitnih materijala su brojne. Zahvaljujući adhezivnim sistemima, kompozitni materijali mogu se postaviti i nakon minimalne preparacije zuba. Obrada i poliranje obavljaju se odmah nakon prosvetljavanja, a pravilno postavljen ispun onemogućava propustljivost na spoju sa gleđi i dentinom. Oštećeni ispuni ne moraju se u celini menjati već se mogu reparirati, što doprinosi sprovođenju minimalno invazivne stomatološke nege.

Od samog početka primene kompozitnih materijala, kompanija Ivoclar Vivadent je stalno prisutna na našem tržištu. Počevši od hemijski polimerizovanog kompozita Isosit, preko Helio Progress i Heliomolara, svaki novi korak u tehnološkom razvoju kompozita bio je praćen novim, još boljim materijalom. O uspehu i širokom prihvatanju Ivoclar Vivadent proizvoda govori i činjenica da se u stomatološkom žargonu kompozitni ispun još uvek često naziva Helio ispun, a uređaj za polimerizaciju Helio lampa. Tehnologija izrade kompozitnih materijala u Ivoclar Vivadentu donela je fantastične mogućnosti za izradu visoko estetskih kompozitnih ispuna, koje je ponekad teško razlikovati od intaktnih zuba. Međutim, izbor materijala zavisi i od finansijskih mogućnosti pacijenta. Kompozitni materijali namenjeni najvišim standardima estetske stomatologije po

ceni su često van dometa pacijenata. Zbog toga je većini stomatoloških ordinacija za svakodnevni rad potreban kvalitetan i pouzdan univerzalni kompozitni materijal koji je istovremeno finansijski pristupačan. Kao odgovor na ove potrebe, Ivoclar Vivadent je nedavno obogatio svoju paletu kompozitnih materijala nanohibridnim univerzalnim kompozitom pod nazivom Evetric (slika 1). Evetric se može se koristiti za ispune na bočnim i prednjim zubima, a proizvodi se u 10 najčešće prisutnih boja: A1, A2, A3, A3.5, B2, B3, C2, T (translucentna), A3.5 dentin i B2 dentin. Zahvaljujući nano česticama, pigmenti su ravnomerno raspoređeni u materijalu i ispun se gotovo neprimetno stapu sa susednim zubnim tkivom. Evetric se veoma lako modeluje, a tokom modelovanja zadržava oblik i ne lepi se za instrumente. Evetric karakteriše i odlična rendgen kontrastnost od 400% Al, što pruža dodatnu kliničku sigurnost i pouzdanost prilikom kontrolnih pregleda.

Tehnika primene kompozitnih materijala je osetljiva. Za dugotrajnost i kvalitet kompozitnog ispuna važna je ispravna indikacija i pravilan postupak postavljanja ispuna, kao i osobine samog materijala. Kako bi postavljeni ispuni bili pouzdani, uz poštovanje svih funkcionalnih i estetskih kriterijuma, Ivoclar Vivadent nudi i brojna pomoćna sredstva koja rad čine kvalitetnijim, lepšim i lakšim: omogućeno je jednostavno i sigurno uspostavljanje suvog radnog polja, postizanje pouzdanih i jakih kontakata kod kaviteta klase II, modelovanje kompozita bez lepljenja materijala za instrumente, brzo i efikasno poliranje ispuna i niz drugih pogodnosti za stomatologa i pacijenta.

Klinički slučaj

Pacijent (35 godina) se javio zbog dotrajalog amalgamskog ispuna klase I na zubu 47 i oštećenog MOD amalgamskog ispuna na zubu 46 (slika 2). Nakon kliničkog pregleda, u dogovoru sa pacijentom doneta je odluka da se umesto amalgamskih postave kompozitni ispuni. Za



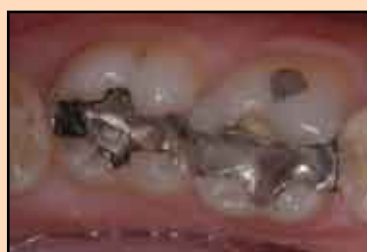Slika 1: Nanohibridni univerzalni kompozit Evetric (Ivoclar Vivadent)

izradu ispuna odabran je kompozit Evetric u boji A3.

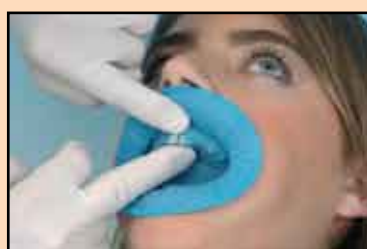Osnovni preduslov za uspešno postavljanje ova dva ispuna bio je uspostavljanje suvog radnog polja. Najsigurnija i najkvalitetnija kontrola suvog radnog polja se bez sumnje postiže postavljanjem koferdama. Koferdam štedi vreme i izrazito olakšava rad. Takođe, osim suvog radnog polja i komfora za stomatologa, postiže se i bezbednost za pacijenta prilikom mnogobrojnih terapijskih postupaka. Osim klasičnog koferdama, danas postoje i jednostavniji i moderniji koferdam sistemi kojima se lakše i brže može uspostaviti suvo radno bolje. Jedan ovakav sistem dolazi iz kompanije Ivoclar Vivadent, pod nazivom OptraDam Plus. OptraDam Plus je anatomski oblikovan koferdam koji se po želji može koristiti i bez metalnih klem. Napravljen je od elastičnog lateksa na kome je odštampana šema zubnih lukova sa unapred precizno određenim mestima

za perforaciju (slika 3). Za razliku od klasičnog koferdama koji se koristi sa metalnim ramom, lateks OptraDama je vezan za dva fleksibilna plastična prstena, tako da se nakon postavljanja OptraDam pruža unutar usne duplje, prateći anatomske strukture (slika 4). Zahvaljujući ovim integrisanim plastičnim prstenovima OptraDam može postaviti jedna osoba, bez pomoći asistenta. Takođe, za razliku od klasičnog koferdama, postavkom OptraDama postiže se se i retrakcija usana i obraza, što dodatno olakšava rad. Fleksibilni materijal od koga je napravljen obezbeđuje komfor za pacijenta i tokom dužih perioda nošenja. OptraDam Plus postavljen je nakon davanja lokalne anestezije. U aproksimalne prostore zuba 46 postavljeni su interdentalni kočici kako bi se postigla blaga separacija zuba i time dodatno olakšalo postavljanje matrice. Zatim su uklonjeni amalgamski ispuni (slika 5).

Nakon zakošavanja rubova oba kaviteta, usledila je izrada



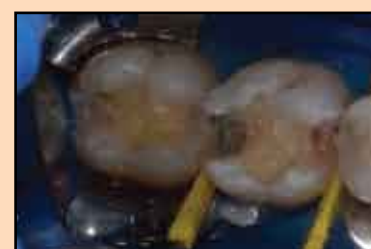Slika 2: Dotrajali amalgamski ispun klase I na zubu 47 i oštećeni MOD amalgamski ispun na zubu 46



Slika 4: Nakon postavljanja OptraDam se pruža unutar usne duplje, prateći anatomske strukture, a za razliku od klasičnog koferdama, postavkom OptraDama postiže se se i retrakcija usana i obraza.



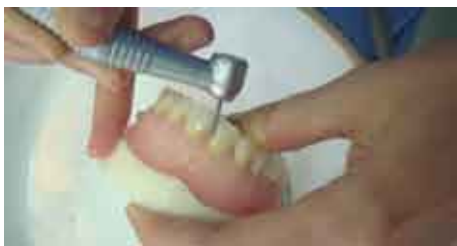Slika 3: Šema zubnih lukova na OptraDam-u sa fabrički određenim mestima za perforaciju



Slika 5: Izgled kaviteta nakon uklanjanja amalgama i cementnih podloga.

ispuna na zubu 47. Jedan od problema sa kojima se stomatolozi susreću nakon postavljanja kompozitnih ispuna je i postoperativna osetljivost. Brojne kliničke studije su upoređivale učestalost postoperativne osetljivosti kod total-etch i self-etch adheziva. Aplikacija total-etch adheziva je zahtevnija i odgovarajući nivo vlažnosti dentina nakon ispiranja ortofosforne kiseline nije uvek lako ostvariti. Smatra se da greška u ovom koraku, tj aplikacija total-etch adheziva na presušen ili suviše vlažan dentin osim ugrožavanja adhezivnog spoja može dovesti i do postoperativne osetljivosti. Sa druge strane, upotreba self-etch adheziva je jednostavnija i tokom ovog postupka nema ispiranja ni procene vlažnosti dentina, zbog čega je očekivano da self-etch adhezivi ređe dovode do postoperativne osetljivosti. Ipak, studije nisu pronašle značajnu razliku između total-etch i self-etch adheziva. Zaključak nekih studija bio je da je za prevenciju postoperativne osetljivosti najverovatnije presudan čitav niz pravilnih kliničkih koraka prilikom postavljanja ispuna, a ne samo vrsta adheziva. Osim maksimalne pažnje prilikom aplikacije adheziva preporučuje se i postavljanje tačnog kompozita u tankom sloju nakon sloja adheziva. Ovaj postupak posebno je važan ukoliko se koriste dvofazni total-etch adhezivi (npr. Excite, Ivoclar Vivadent; OptiBond Solo plus, Kerr) ili jednofazni self-etch adhezivi (AdheSE One F, Ivoclar Vivadent; OptiBond All-In-One, Kerr). Zbog hemijske prirode ovih adheziva postoji mogućnost da se aplikuju u suviše tankom sloju čija kompletna polimerizacija tada biva inhibisana kiseonikom. Kada se na ovakav sloj adheziva aplikuje tačni kompozit u tankom sloju, polimerizacijom tačnog kompozita sa sigurnošću se ostvaruje i kompletna polimerizacija adheziva.

Preparacija zuba za bezmetalne nadoknade – krune, fasete, inleje/onleje



Bezmetalna keramika je vrhunski estetski domet savremene protetske prakse. Transparentija, živost boja, refleksija svetla čine ovakvu nadoknadu kameleonskom među susednim zdravim zubima. Bezmetalna keramika, takođe, omogućava minimalno invazivne zahvate, kao što su promena oblika, boje ili sklada zubnih

nizova. Ovaj kurs daje kompletan uvid u način preparacije zuba za bezmetalne nadoknade, vrste borera, njihovu upotrebu i praktične savete u svakodnevnom radu sa bezmetalnom keramikom.

**Datum: 17. 03. 2012,
12. 05. 2012**

Trening centar Akord Dental, Kragujevac

Treningom do znanja

Kalendar događanja PROLEĆE 2012

Kotizacija kurseva 150 €

Kontakt: dr sci. Danimir Jevremović, mob: 063 425 425, e-mail: dr.danimir@sbb.rs

ivoclar
vivadent®

Savremeni trendovi rekonstruktivne stomatologije

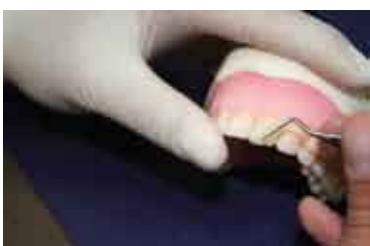Predavači: prof. dr Zoran Vulićević
Prof. dr Aleksandar Todorović
Prof. dr Dragan Beloica
Prof. dr Slavoljub Živković
Doc. dr Danimir Jevremović
Asist. dr Ivana Radović
Asist. dr Miloš Beloica

**Akreditovano za stomatologe i
stomatološke sestre: 5 poena**

Datum: 21.04.2012, Subotica

**Kontakt za prijave na tel:
011/2682 984**

Visokoestetski kompoziti – praktična primena slojevite tehnike modelovanja



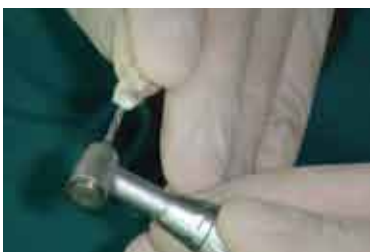Aplikacija kompozita više je od saniranja same lezije. To je, zapravo, veština koja nas, stomatologe, svrstava u rang umetnika. Prelamanje svetla, refleksija i transmisija, čine vizuelni doživljaj restauracije dopadljivim, a naše pacijente svrstava u red ljudi sa uvek prisutnim osmehom.

Zadatak ovog kursa je prikaz filozofije konzervativnog, efikasnog i umetničkog izvođenja direktnih restauracija prednjih i bočnih zuba.

**Datum: 07. 04. 2012,
09. 06. 2012**

**Trening centar
Akord Dental, Kragujevac**

Kompozitni kočici i upotreba kompozitnih cemenata



Restauracija endodontski lečenih zuba u savremenoj praksi podrazumeva upotrebu kompozitnih kočica. FRC postovi su jednostavan, biokompatibilan, estetski i za zub najpovoljniji način ojačanja korena, kao i stvaranja veze korenskog i krunicnog dela. U drugom delu kursa, razmatraju se principi adhezivne stomatologije, upotreba kompozitnih cemenata u trajnom fiksiranju kočica i bezmetalnih kruna, indikacije, način upotrebe i praktični saveti za svakodnevni rad.

**Datum: 31. 05. 2012,
26. 05. 2012**

**Trening centar
Akord Dental, Kragujevac**

Evetric

Evolucija neprimetnih ispuna

**Nanohibridni
pigmenti za
impresivan
kameleonski
efekat**

**Funkcionalni
punioci za
visoku rentgen
kontrastnost**



Nano-optimizirani univerzalni kompozit

www.ivoclarvivadent.com

Ivoclar Vivadent AG Clinical
Bendererstr. 2 | FL 9494 Schaan | Liechtenstein | Tel. +423 / 235 35 35 | Fax +423 / 235 33 60

ivoclar
vivadent®
passion vision innovation

Biodentine™ – nov dentinski supstituent

Autor: Mr sci dr Bojana Vučetić Simić, Srbija

Dosadašnji tradicionalni materijali, koji su se koristili u stomatologiji za restauraciju, mnogobrojni su i različiti za različite namene. Biodentine™ novi je materijal na bazi kalcijum-silikata napravljen bioaktiv tehnologijom i indikovano u svim slučajevima oštećenog dentina kako u krunicnom tako i u korenskom delu zuba. (Tab. 1)

Prah Biodentine™ uglavnom se sastoji od trikalcijum-silikata, kalcijum-karbonata i cirkonijum-oksida, dok Biodentine™ tečnost sadrži kalcijum-hlorid kao akcelerator i sastojak koji smanjuje vodu⁷. Po svom sastavu, ovaj preparat ne sadrži monomer i apsolutno je netoksičan što predstavlja primat njegove biokompatibilnosti sa svim tkivima u oralnoj duplji. Inertan je prema koštanim i parodontalnim tkivima, a nerastvorljiv u oralnim tečnostima. Na biološkom nivou on je savršeno biokompatibilan⁷ i sposoban da pospeši ranu remineralizaciju dentina, stvaranje debelog i homogenog sloja tercijalnog dentina, indukuje ćelijsku diferencijaciju⁸ i stimuliše aktivnost odontoblasta⁴.

Bioaktivnost Biodentine™ zasnovana je na mogućnosti da stvara kristale apatita u kontaktu sa dentinskim tkivom. Laboratorijska ispitivanja in vitro pokazala su da Biodentine™ proizvodi kristale apatita kada je u kontaktu sa fosfatnim rastvorima, kao što je fosfatni puferovani rastvor arteficialne salive (PBS)^{2,5}.

To je bila osnova za dalja ispitivanja in vivo koja su pokazala stvaranje kristalne formacije apatita duž Biodentine – dentin međuspoja.⁵ Ova otkrića vode do mišljenja da formacije apatita doprinose smanjenju mikro-curenja, ne samo popunjavanjem pukotine duž međuspoja, već takođe i pomoću dentinske interakcije, kao što je intrafibrilarno taloženje apatita.

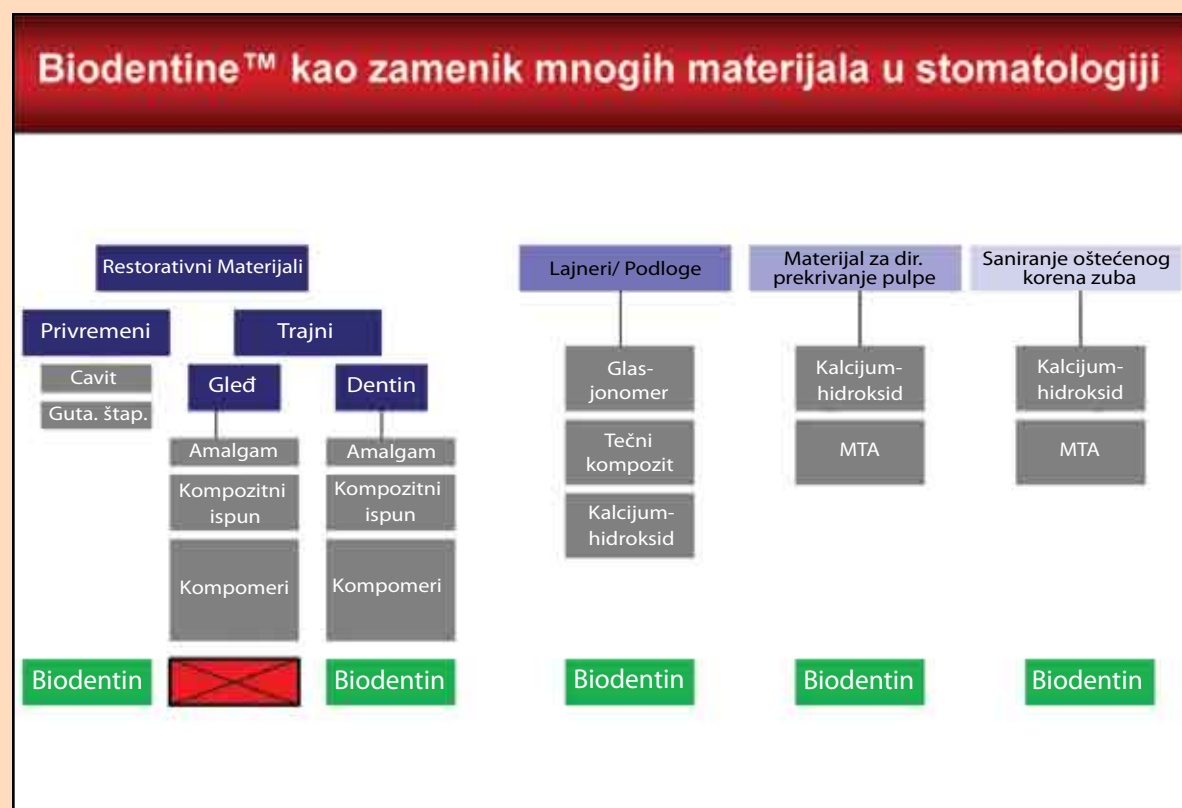


Tabela 1. Biodentine™ kao zamenik mnogih materijala u stomatologiji

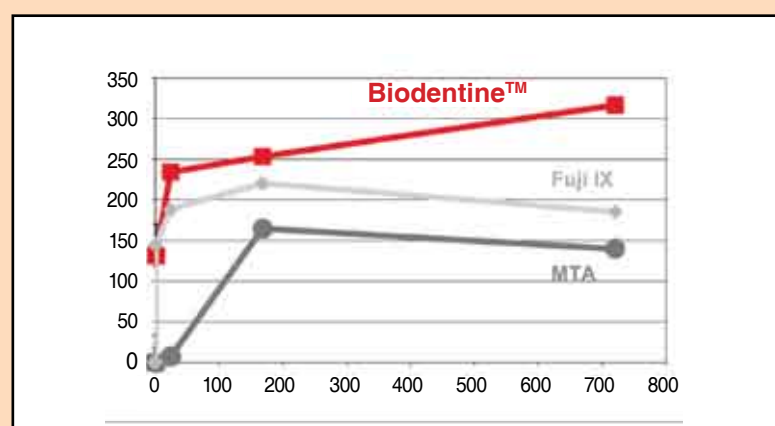
Istraživanja Han I Okija objavljena u prestižnom časopisu „J. International endodontics“ bavila su se poređenjem Biodentine i MTA i pokazala su visok stepen preuzimanja Ca i Si od strane dentina iz oba materijala. Duž međuspoja materijal – dentin, oba materijala formirala su strukturu koja je sastavljena ili od kalcijumovih i fosfornih kristalnih depozita ili od samog materijala. Širina kalcijumom i silicijumom bogatog sloja na međuspoju materijal – dentin pokazuje porast tokom vremena što može rezultovati visokom otpornošću na kiseline i fizičku snagu.⁵

Prezentovani rezultati takođe prikazuju da je širina kalcijumom i silicijumom bogatog sloja značajno veća ($P < 0.05$) kod Biodentina nego kod MTA posle 30 i 90 dana, što ukazuje na to da Biodentin može imati značajniju mogućnost biomineralizacije nego MTA (slika 1).⁵

Kao posledica stvaranja apatita prisutna je i hidrantna reakcija kalcijum-silikatnih materijala, formiranje kalcijum-



Slika 1: SEM mikrografija (a, d) i mapirane slike za Ca (b, e) i Si (c, f) dobijene sa SEM-EPMA. Biodentin (BD)-dentin (a, b, c) i MTA-dentin (d, e, f) međuslojevi, reprezentativnih uzoraka posle 30 dana u PBSu. TS-linijski otisci. Tačkaste linije prikazuju otprilike gde se nalazi međusloj (mera: 20 µm).



Grafikon 1. Otpornost na pritisak

hidroksida i stvaranje visoko alkalne sredine ($\text{pH} = 12$).

Ovo predstavlja vodeći faktor koji se ogleda u procesima bržeg stvaranja većeg broja dentinskih mostića u kontaktu sa pulpnim tkivom u poređenju sa bilo kojim drugim materijalom.⁸ Takođe, kontinuirano stvaranje kalcijum-hidroksida na spoju Biodentina i dentina rezultira bakteriostatskim delovanjem i prevencijom nastanka rekurentne infekcije.⁷

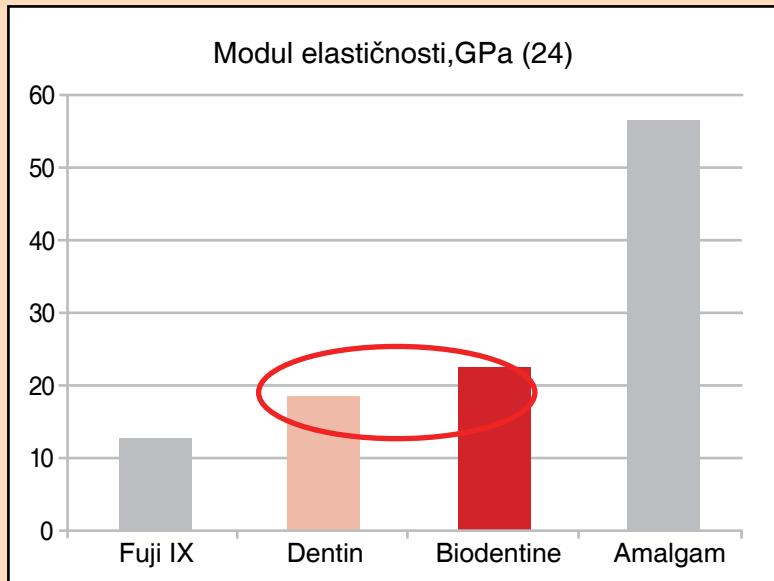
Kristalna rešetka Biodentina i hemijska veza omogućile su to da se ovaj preparat odlikuje visokom postojanošću i dimenzionalnom stabilnošću, a fizičke karakteristike u poređenju sa drugim materijalima kao što su otpornost na pritisak i istezanje, čvrstoća i modul elastičnosti, najbliži su prirodnom dentinu⁴ (grafikon 1 i 2).

Biodentine™ pojavio se sa ciljem da unapredi neke nedostatke MTA kao što su teško rukovanje njime⁶ i dugo vreme vezivanja¹. Sada, i po drugim karakteristikama bolji, Biodentine™ se posmatra kao materijal izbora za različite tretmane kao što su direktno prekrivanje pulpe, pulpotomije, resorpcije korena zuba, apikotomije, perforacije dna pulpne komore, perforacije korena zuba i apeksifikacija, tj. indikovano je u svim slučajevima gde dentin nedostaje.

Prikaz slučaja:

Parcijalna pulpektomija nakon ekspaniranja pulpe pri uklanjanju karijesnih masa na stalnom molaru kod četrnaestogodišnjeg pacijenta.

Nakon uklanjanja ispuna, ekspaniran je distalni rog pulpe. Upotrebom okruglog dijamantskog borera, pri velikoj brzini i irigaciji, uklonjeno je 2 mm pulpe. Sterilnom vaticom posušen kavitet i aplikovan Biodentine™ pripremljen po uputstvu proizvođača. Nakon



Grafikon 2. Modul elastičnosti

dva meseca i kontrole vitaliteta pulpe obraden je Biodentin po standardima za postavku kera-

mičkog onleja kao završne restauracije. **DT**

Biodentine™

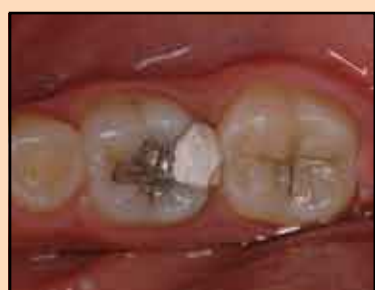1. Dammaschke T, Gerth HUV, Züchner H, Schäfer E (2005) Chemical and physical surface and bulk material characterization of white ProRoot MTA and two Portland cements. Dental Materials 21, 751–8.
2. Gandolfi MG, Pagani S, Perut F et al. (2008) Innovative silicate-based cements for endodontics: a study of osteoblastlike cell response. Journal of Biomedical Materials Research A 87, 477–86.
3. Gandolfi MG, Taddei P, Tinti A, Prati C (2010) Apatiteforming ability (bioactivity) of ProRoot MTA. International Endodontic Journal 45, 917–29.
4. Goldberg M, Pradelle-Plasse N, Tran X et al. (2009) Emerging trends in (bio)material researches. In: Goldberg M, ed. Biocompatibility or cytotoxic effects of dental composites.

Oxford, UK: Coxmoor Publishing, pp. 181–203.

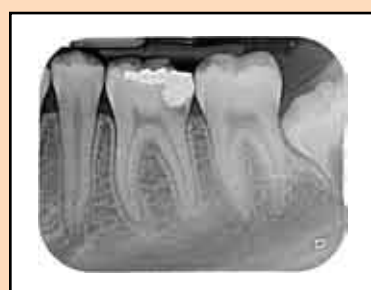5. Han L, Okiji T, (2011) Uptake of calcium and silicon released from calcium silicate-based endodontic materials into root canal dentine, Int Endodontic Journal doi: 10.1111/j.1565-259.2011
6. Johnson BR (1999) Considerations in the selection of a rootend filling material. Oral Surgery Oral Medicine Oral Pathology Oral Radiology & Endodontology 87, 598ns le pulpotomie et coiffage direct sur –404.
7. Laurent P, Camps J, iDe Meó M, De'jou J, About I (2008) Induction of specific cell responses to a Ca3SiO5-based posterior restorative material. Dental Materials 24, 1486–94.
8. Shayegan A2009 RD 94. Etude n PC08-001. Etude de rd 94 comme agent pulpaire dans le cadre de pulpotomie et coiffage direct ur les dent lacteales de cochon. Report RD RA DEV 94-006.



Molimo Vas da nas obavestite o svakoj promeni Vaše adrese ukoliko želite da dobijate redovno Dental Tribune.



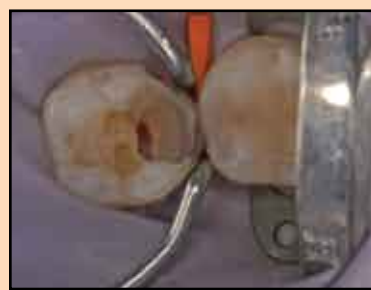Sl. 1. Inicijalni izgled



Sl. 2. Retroalveolarni snimak



Sl. 3. Uklonjen ispun



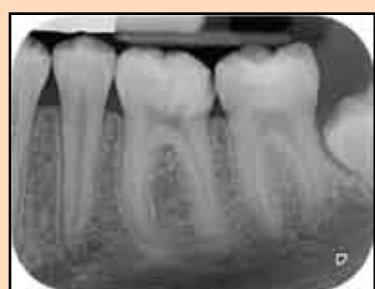Sl. 4. Ekspozirana pulpa tokom uklanjanja karijesnih masa, parcijalna pulpotomija do zdrave pulpe, omogućena hemostaza



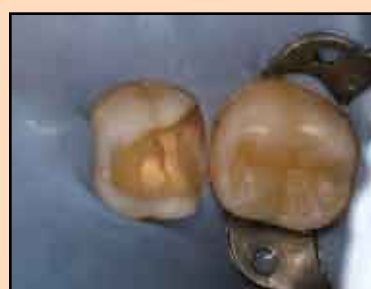Sl. 5. Aplikacija Biodentine™ plastičnom spatulom



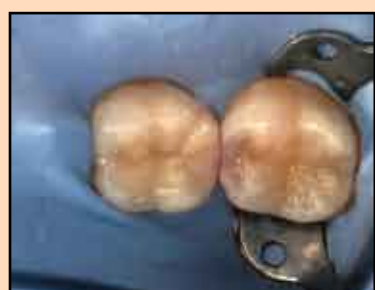Sl. 6. Kompletno rekonstruisan zub sa Biodentine™ kao privremenim materijalom



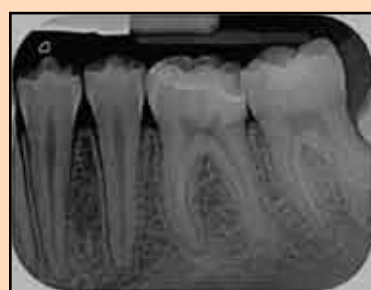Sl. 7. Postoperativni radiogram



Sl. 8. Nakon dva meseca preparacija kaviteta za keramički onlej



Sl. 9. Izgled definitivne restauracije



Sl. 10. RA radiogram dva meseca nakon aplikacije Biodentine™

BioHorizons Regional Meeting

Hyatt Regency Beograd 5-6 May

MODERNA IMPLANT TERAPIJA- MITOVI ILI STVARNOST
Naučno dokazani terapijski algoritmi i upotreba modernih materijala za postizanje uspeha i zadovoljstvo Vaših pacijenata

BIOHORIZONS®

Kliničari za kliničare



KONGRES (5.-6. maj)

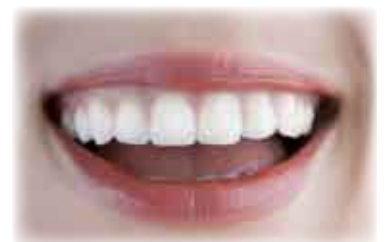

PREDAVAČI:

- | | |
|-------------------|------------------|
| Aleksa Marković | Saša Janković |
| Alen Rajković | Saša Vukotić |
| Božidar Brković | Spyros Botos |
| Marko Jakovac | Vojin Pašić |
| Maurice Salama | Zoran Aleksić |
| Mihael Stanojević | Zoran Kosovčević |

TEME:

- Smile design u implantologiji
- Plan terapije za uspešnu protetsku restauraciju na implantatima
- Hirurški i protetski protokoli za estetsku regiju
- 3D Koštana regeneracija korišćenjem Biomodulatora
- Meko tkivna augmentacija, novi trendovi
- Mobilne nadoknade na implantatima
- Savremeni aspekti u izradi individualnih suprastruktura
- ALL ON FOUR koncept
- Imedijatno opterećenje implantata (novi protokoli)
- Zbrinjavanje komplikacija u svim fazama terapije na implantatima



HANDS ON WORK SHOP (4. maj, sala Budva-Beograd)

- Radionica I Uzimanje otisaka pri izradi protetskih nadoknada na implantatima. Cena: 50 €
- Radionica II Bazični hirurški principi na modelima (s ugradnjom implantata). Cena 120 €
- Radionica III Mobilne protetske nadoknade na implantatima. Cena: 90 €
- Radionica IV Sinus lift i koštana augmentacija na modelima. Cena: 150 €
- Radionica V Postavljanjem terapijskog plana u implantologiji korišćenjem savremenih dijagnostičkih procedura. Cena: 40 €



Dr Maurice Salama
„Jedan od tri najveća svetska predavača u oblasti implantologije, osnivač DentalXP online edukacije koja broji više od 80.000 stomatologa širom sveta i više od 100 predavača, partner u "Goldstein, Garber and Salama" svetski poznate klinike u Atlanti, član istraživačke grupe New York University with Dennis Tarnow.“

KOTIZACIJA ZA KONGRES:

- Za uplate do 15. marta 150 €
- Za uplate posle 15. marta 200 €

Hyatt Regency Beograd

*Za učesnike skupa Hyatt: 120 single room/140 double room

Više informacija na www.dentalant.net ili na tel: 011 32 86 256, mob: 062 830 1831, kontakt Darko Nadjalin