

Новини

DT Study Club Symposia представи за втори път актуални теми

Второто издание на симпозиума среща посетители на изложението „Булмедика/Булдентал“ с български и международни лектори. Кои бяха те и какви нашумели теми представиха пред своята аудитория, ще разберете от поместения фоторепортаж.

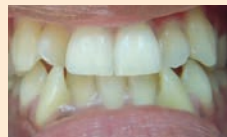

▶ стр. 5

Подходи

Безекстракционна терапия на случай от клас II с липсващ мандибуларен централен резец чрез лингвална CAD/CAM ортодонтична система

Изискванията на ортодонтични възрастните пациенти за естетично и ефективно решение, което да не се отразява значително на социалния им живот, понякога затруднява лекуващия. Четете в броя съветите на г-р Калед Абусаеда за подобен случай, решен чрез безекстракционна терапия.

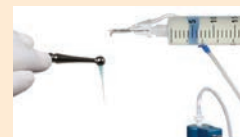

▶ стр. 6

ХИМИЧНА ОБРАБОТКА

Надежден протокол за иригация в ендодонтията

Наблягайки на съвременните подходи за механична обработка на кореновите канали, гори за миг не бива да подценяваме химичната им подготовка. Статията на г-р Филипе Слейман дава ценни насоки относно иригацията при витални и некротични случаи.



▶ стр. 13

„Булмедика/Булдентал 2014“ – доказан форум за медицина

DENTAL TRIBUNE BULGARIA



Преди дни (21–23 май) в Интер Експо Център–София при изключителен посетителски интерес се проведе 48-ата международна изложба „Булмедика/Булдентал“.

Събитието е един от най-мащабните медицински форуми, който среща хиляди специалисти от хуманната и денталната медицина от десетки страни. Това потвърдиха както щандовете на 180 компании, директни изложители, така и проявилите интерес близо 13 хиляди посетители – лекари и дентални лекари, зъботехници, медицински сестри, здравни спе-

циалисти, мениджъри на здравни заведения, хора от бизнеса. Те бяха впечатлени от модерната техника, апарати, иновативен софтуер, ергономично обзаведане и много специализирани продукти, които изпълваха залите.

120 нови продукта и решения от 30 страни привличаха вниманието на медиците към всичко необходимо за по-висок стандарт на здравните грижи. Както е обичайно, и сега 48 компании – нови участници, обогатиха средата и приковаха вниманието към своите експонати.

▶ стр. 4

Националният дентален конкурс „УСМИВКА НА ГОДИНАТА“ награди българските зъболекари за седми път

DENTAL TRIBUNE BULGARIA

Вечерта на 22 май 2014 г. (четвъртък) Sofia Live Club събра елита на родната дентална медицина. Причината: официалната церемония по награждаването в седмото издание на Националния дентален конкурс „Усмивка на годината“. Наградата, отличаваща постиженията на българските лекари по дентална медицина и зъботехници, бе организирана от българското издание на между-

народната дентална медия – в. „Дентал Трибюн“.

На церемонията присъстваха 300 официални гости, между които водещи български зъболекари и зъботехници, представители на дентални търговски компании, гости от чужбина и др.

Кои са носителите на наградите в конкурса тази година, както и всичко от церемонията, вижте в специалното приложение в броя нататък. **DT**



Скъпи четящи,

В края на месец май на официална церемония бяха раздадени седмте награди в Националния дентален конкурс „Усмивка на годината“. Световноизвестното международно жури – Мангани, Бичачо и Йованович, за втори пореден път отличи първенците, а тяхно общо мнение беше, че всички участвали случаи са на световно ниво. Всичко от церемонията четете в специалното приложение на страници 9–12. В предстоящите броеве на вестника ще представим клиничните случаи на всички победители в конкурса.

Броят представя и отзвук от 48-ата международна изложба „Булмедика/Булдентал“, която се състоя от 21 до 23 май. В рамките на събитието бе проведено и второто издание на Dental Tribune Study Club Summit, което се радваше на засилен интерес от посетителите и през двата дни. Всички лекции бяха записани с камера, като видеата ще бъдат публикувани в образователната платформа www.dtstudyclub.bg, и ще бъдат достъпни след безплатна регистрация в сайта. Кои специалисти участваха в програмата и какви бяха тазгодишните теми, четете на стр. 5.

Клиничните статии в настоящия брой са посветени на ортодонтията и ендодонтията. Д-р Калед Абусеага представя предимствата на лингвалната ортодонтия в безекстракционен случай, решен с помощта на CAD/CAM лингвални брекети (стр. 6).

Големият напредък в машинната обработка на кореновите канали измести фокуса към механичната им подготовка. Материалът на д-р Филипе Слейман от Либия напомня обаче, че не по-малко важно е химичното ендодонтско препариране. Незовите съвети ще откриете на стр. 13.

В броя сме поместили и развръзката от случай, който следим от самото му начало – най-машабната трансплантация на цяло лице в света, извършена през март 2012 г. на тогава 37-годишния Ричард Лиу Норис. За нагминатите очаквания и равностметката от последните 9 години, в които лицево-челостни хирурзи успешно даваха нова надежда за нормален живот на 28 пациенти, отзърнете на стр. 16.

Приятни минути с „Дентал Трибюн“!

От Редакцията

DENTAL TRIBUNE

INTERNATIONAL IMPRINT

Licensing by Dental Tribune International
Group Editor Daniel Zimmermann
newsroom@dental-tribune.com
+49 341 48 474 107

Clinical Editor Magda Wojtkiewicz
Online Editors Yvonne Bachmann
Claudia Duschek
Copy Editors Sabrina Raaff
Hans Motschmann

Publisher/President/CEO Torsten Oemus

Director of Finance & Controlling Dan Wunderlich

Business Development Manager Claudia Salwiczek

Event Manager Esther Wodarsk

Media Sales Managers
Matthias Diessner (Key Accounts)
Melissa Brown (International)
Peter Wittczek (Asia Pacific)
Maria Kaiser (North America)
Weridiana Magewski (Latin America)
Hilune Carpentier (Europe)

Marketing & Sales Services Nadine Dehme
Nicole André

Accounting Karen Hamatschek

Executive Producer Gernot Meyer

Dental Tribune International
Holbeinstr. 29, 04229 Leipzig, Germany
Tel.: +49 341 48 474 302 | Fax: +49 341 48 474 173
www.dental-tribune.com
info@dental-tribune.com

Regional Offices

Asia Pacific
Dental Tribune Asia Pacific Limited
Room A, 20/F, Harvard Commercial Building,
105–111 Thomson Road, Wanchai, Hong Kong
Tel.: +852 3113 6177 | Fax: +852 3113 6199

The Americas
Tribune America, LLC
116 West 23rd Street, Ste. 500, New York, N.Y.
10011, USA
Tel.: +1 212 244 7181 | Fax: +1 212 244 7185

ОФИС БЪЛГАРИЯ

Издава Dental Tribune България ЕООД
София 1421, кв. „Лозенец“,
ул. „Крум Попов“ 56-58
тел.: +359 2 416 71 73
office@dental-tribune.net
www.dental-tribune.net
www.dental-tribune.com
Действителен собственик:

Уляна Винчева
Предоставената информация
е съгласно чл. 7а, ал. 3 от ЗЗДПДП.
Главен редактор Уляна Винчева
Отговорен редактор д-р Ива Димчева
Редактори д-р Владимир Ашиков
д-р Надежда Куомджиева
д-р Надежда Куомджиева
Дизайн и преглед Петър Парнаров
Превод д-р Ива Димчева
д-р Александър Апостолов
Иванна Кавръкова
Гая Христова
Коректор Николина Илиева
Реклама тел.: 0897 958 321

Автори в броя
Д-р Филипе Слейман, д-р Калед Абусеага

Печат „Спектър“ АД
Българското издание на Dental Tribune е част от групата Dental Tribune International – международно издание на 20 езика, разпространявано в над 55 държави.
Съдържанието, преведено и публикувано в този брой от Dental Tribune International, Германия, е с авторското право на Dental Tribune International GmbH. Всички права запазени. Публикувано с разрешение на Dental Tribune International GmbH, Holbeinstr. 29, 04229, Leipzig, Германия. Възпроеждано по какъвто и да било начин и на какъвто и да е език, изцяло или частично, без изрично писмено разрешение на Dental Tribune International GmbH и Dental Tribune България ЕООД е абсолютно забранено. Dental Tribune е запазена марка на Dental Tribune International GmbH. Редакцията не носи отговорност за съдържанието на публикуваните реклами в броя.



DENTAL TRIBUNE

The World's Dental Newspaper - Bulgarian Edition

ви очаква на щанда си
по време на научния конгрес
на БЗС в гр. Бургас

12–14 юни



gIDE ONLINE EDUCATION LIBRARY

Dentistry's top video library for current techniques, procedures, literature, CE and opinion leaders.

Over 38 global universities and 1000's of dentists are using this comprehensive resource.

\$995 for 1st year, \$395 Annual Renewals

Top Membership Benefits



400+ LECTURES & CLINICAL VIDEOS

- Implant Dentistry • Esthetic Dentistry
- Restorative • Hard & Soft Tissue
- Surgical



6 LANGUAGES

All Lectures & Clinical Videos subtitled in English, French, German, Italian, Portuguese and Spanish.



6 CERTIFICATE COURSES

Earn certificates for 6 full online certificate programs, each included in your online library.



ONLINE FORUM

Discuss relevant dental topics & publish your cases. Network with gIDE Members and Faculty.



STREAMING TO ALL YOUR DEVICES

Our entire Library streams to iPad, iPhone & Android.



CE CREDITS

Earn your CE Credits Online. gIDE is ADA & AGD certified. Nearly every lecture offers quick online exams.

“Nobody does dental online education better than the gIDE Institute...Nobody! With their combination of lectures and clinical videos, and excellent customer service, I am indebted to gIDE for giving me the skills to help my patients with advanced dental problems.”

– Dr. Joseph Nguyen, General Dentist from Chicago, IL

“After years of trying to find a way to improve and advance my knowledge and skills without leaving my practice, gIDE brought the best dental experts and answers on many questions right to my practice door.”

– Dr. Dijana Kojic, Dubrovnik, Croatia

More info at gidedental.com/Membership



ADA CERP® | Continuing Education Recognition Program

gIDE Institute is an ADA CERP Recognized Provider. ADA CERP is a service of the American Dental Association to assist dental professionals in identifying quality providers of continuing dental education. ADA CERP does not approve or endorse individual courses or instructors, nor does it imply acceptance of credit hours by boards of dentistry.



gIDE Institute is designated as an Approved PACE Program Provider by the Academy of General Dentistry. The formal continuing dental education programs of this program provider are accepted by the AGD for Fellowship, Mastership and membership maintenance credit. Approval does not imply acceptance by a state or provincial board of dentistry or AGD endorsement. The current term of approval extends from 4/1/2012 to 3/31/2014. Provider ID #317053.

Обединението на Zimmer и Biomet: сделката, която разтърси Wall Street



DENTAL TRIBUNE BULGARIA

На 24 април 2014 г. компанията Zimmer, производител на ставни, зъбни, спинални и редица други хирургични продукти, съобщи, че ще закупи конкурента си в производството на ортопедични продукти Biomet Inc. в сделка за повече от 13 милиарда щатски долара. Новината изненада както Wall Street, така и „ортопедичната столица на света“ – Варшава, щата Индиана, САЩ, където се намира седалището на двете корпорации.

Съединяването на Zimmer и Biomet ще постави новообединената компания на челна позиция в производството на ортопедични материали, на второ място след Johnson&Johnson. Цената за изкупуване на Biomet, която включва наличните дялове, е 10.35 милиарда щатски долара в брой и още 3 милиарда щатски долара под формата на дялове на Zimmer. Дълговете на Biomet са на стойност 5.83 милиарда долара.

Очаква се Zimmer да финализира сделката през първата половина на 2015 г. Компанията коментира, че обединението ще разшири продуктовото портфолио за лечение на челюстни кости, колена и бедрена кост, ще увеличи размера на денталните и спиналните поръчки и ще навлезе в малката, но развиваща се област спортна медицина. Спортната медицина включва инструментите за лечение на травми, например при разкъсани сухожилия, а също така и коленни капачки, лигаменти и други продукти, които се използват след злополуки.

Главният директор на Zimmer, Дейвид Дворак, коментира: „Biomet е перфектната компания за нас. Очакваме тази сделка да е от съществено значение и да донесе големи приходи в дългосрочен план“.

Скоро след обединението започна да се забелязва повишаване на продажбите и приходите, които по време на рецесията бяха значително намалели, пациентите отказваха назначените операции, а застрахователите намалиха плащанията.

Компанията ще запази седалището си във Варшава, щата Индиана, и ще продължи да поддържа управлението на регионалните офиси, разположени по цял свят. Дворак коментира още, че обединената компания ще работи много, за да запази всички работни места в продажбите и производствения процес. **DT**

Сливането на стойност 13.35 милиарда долара обедини две фирми – производители на медицински материали

INTRODUCING



DIGITAL
DENTISTRY
SHOW

AT

INTERNATIONAL EXPODENTAL MILAN

16

17

18

OCTOBER 2014

EXHIBITION

LIVE PRODUCT PRESENTATIONS
HANDS-ON WORKSHOPS
PRINTED REFERENCE GUIDE
COFFEE WITH THE EXPERTS

www.DigitalDentistryShow.com

Organized by Dental Tribune International in cooperation with Promunidi.
Dental Tribune International | Holbeinstraße 29 | 04229 Leipzig | Germany
T +49 341 48474 134 | F +49 341 48474 173
E info@digitaldentistryshow.com | W www.DigitalDentistryShow.com





„Булмедика/Булдентал 2014“ ...

► стр. 1

„Изключителният интерес още повече укрепи авторитета на изложбата, затвърди нейното място на важен форум за професионалистите от медицинската общност. Подготовката ни беше сериозна, затова и резултатите са впечатляващи и ни радват.

Още по-радостното е, че лекарите се връщат в своите кабинети обогатени и виждат



своята практика през погледа на съвременната, модерната медицина. Платформата на „Булмедика/Булдентал“ – „Добри възможности за лекарите – качествени грижи за пациентите“, и тази година беше здрава основа за успехите на всички участници“ – споделя Ивайло Иванов, управител на Интер Експо Център-София.

Дългогодишното партньорство със съсловните съюзи, академични организации и авторитетни личности от медицинската сфера позволи на организаторите да предложат на лекари и здравни специалисти през трите дни много полезни инициативи – курсове, семинари, презентации на нови методи и технологии и др.

Участници и посетители на изложбата се информираха по актуални въпроси на здравеопазването на щандовете на Българския лекарски съюз, Българския зъболекарски съюз, Съюза на зъботехниците в България, Клъстер на здравните региони в България, Българския фармацевтичен съюз. Образованието и професионалната кариера бяха теми на разговорите с представители на Медицинския университет-Плевен, а от Медицинския колеж „Йорданка Филаретова“-София разясняваха на студенти и кандидат-студенти какви са възможностите за обучение и бърза реализация на специалисти по здравни грижи.

Професионалната аудитория проследи с голям интерес Dental Tribune Study Club Symposia, където лектори от България, Германия и Русия популяризираха върхови постижения и опит в денталната практика. Впечатляваха презентациите на участниците и победителите в конкурса „Усмивка на годината 2014“.

Асоциация „София Дентал Мийтинг“ проведе успешна кампания – специален уъркшоп корнер, с лектори, клинични демонстрации, презентации. Посетителите също имаха възможност да се включат в конкретни манипулации.

И през трите дни на изложбата се проведе консултации и видеодемонстрации за спасителни и други важни за населението дейности на Българския Червен кръст и безплатни изследвания на социалнозначими заболявания, организирани от Националната пациентска организация.

Интензивният поток от посетители се включваше с анкетни карти до последния ден, когато стана ясно кои medici получават 7 ваучера по 2 хил. лв. и могат да закупят от експонатите на изложбата за своята работа.

Форумът приключи с обещанията на участници и посетители отново да се срещнат в Интер Експо Център-София, на 49-ото издание на „Булмедика/Булдентал“ от 13 до 15 май 2015 г. **DT**



Tribune CME

6 Months Clinical Masters Program in Advanced Implant Aesthetics

17 July 2014 to 22 November 2014, a total of 12 days of intensive live training with the Masters in **Como (IT), Barcelona (ES), Munich (DE)**



Live surgery and hands-on with the masters in their own institutes plus online mentoring and on-demand learning at your own pace and location.

Learn from the Masters of Advanced Implant Aesthetics:



Registration information:

17 July 2014 to 22 November 2014
a total of 12 days in **Como (IT), Barcelona (ES), Munich (DE)**

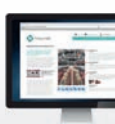Details on www.TribuneCME.com/354

Curriculum fee: € 11,900

contact us at tel.: +359 2 416 7173
email: u.vincheva@dental-tribune.net

Collaborate on your cases

and access hours of premium video training and live webinars



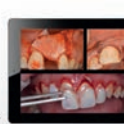University of the Pacific

you will receive a certificate from the University of the Pacific



Latest iPad with courses

all registrants receive an iPad preloaded with premium dental courses



100 ADA CERP C.E. CREDITS

ADA C.E.R.P. Continuing Education Recognition Program

Tribune America LLC is the ADA CERP provider. ADA CERP is a service of the American Dental Association to assist dental professionals in identifying quality providers of continuing dental education. ADA CERP does not approve or endorse individual courses or instructors, nor does it imply acceptance of credit hours by boards of dentistry.

DT Study Club Symposia представи за втори път актуални теми

DENTAL TRIBUNE BULGARIA

Второто издание на DT Study Club Symposia в България премина при засилен интерес от страна на посетителите на изложението „Булмедика/Булдентал“. Програмата предложи на денталните лекари лекции на български и международни специалисти, като по време на втория лекционен ден своите презентации изнесоха няколко от победителите в Националния дентален конкурс „Усмивка на годината“.

Симпозиумът традиционно съпътства много от международните дентални форуми и изложението по цял свят и за втори път се провежда в рамките на „Булмедика/Булдентал“. **DT**



Програмата тази година откри немският имплантолог проф. Шефан Иде, който по интригуващ начин представи протоколи за имедиатно лечение чрез методите на базалната имплантология, заимствани от доказано добрите резултати в травматологията. Използваната от проф. Иде концепция отговаря на изискванията на пациентите за по-бързо възстановяване, едновременно с което дава предвидимост, основана на бикортикалното закотвяне на имплантатите.



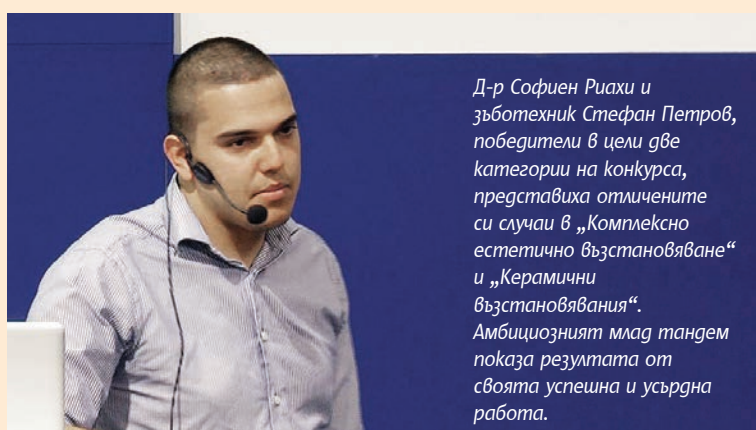Д-р Румен Илиев, ръководител и собственик на дентална клиника „Естетика“ и „3D Рентгенова лаборатория – Илиев Дент“, представи в своята лекция най-новото в 3D-образната диагностика, извършена чрез СВСТ и специализирания софтуер на фирма Planesa. Чрез най-съвременните технологични постижения д-р Илиев представи нови хоризонти за диагностика, изработване и изпълнение на лечебния план.



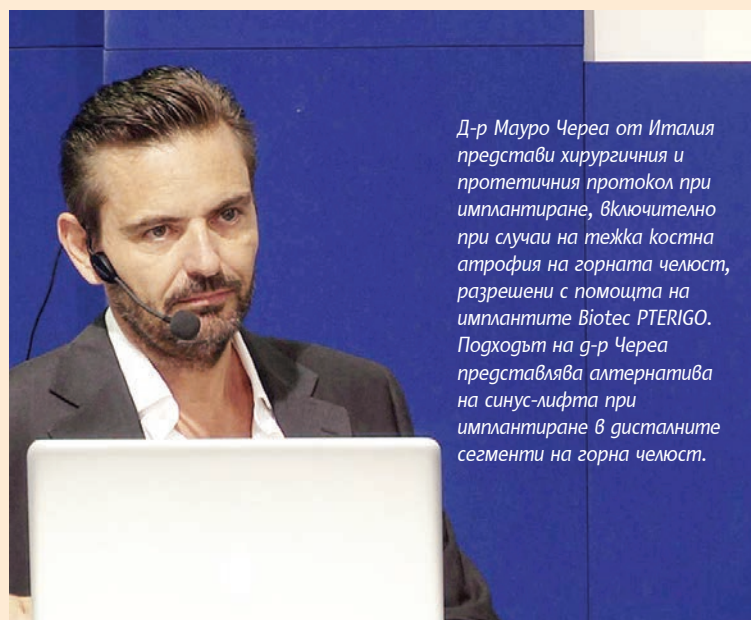Темата за направляваната костна регенерация представи в своята лекция д-р Петър Илиев. Той разисква поведението в различни ситуации на костен дефицит, получен вследствие на разнообразна патология и травми, и представи основните средства за костна аугментация, а също така и регенеративни постекстракционни техники.



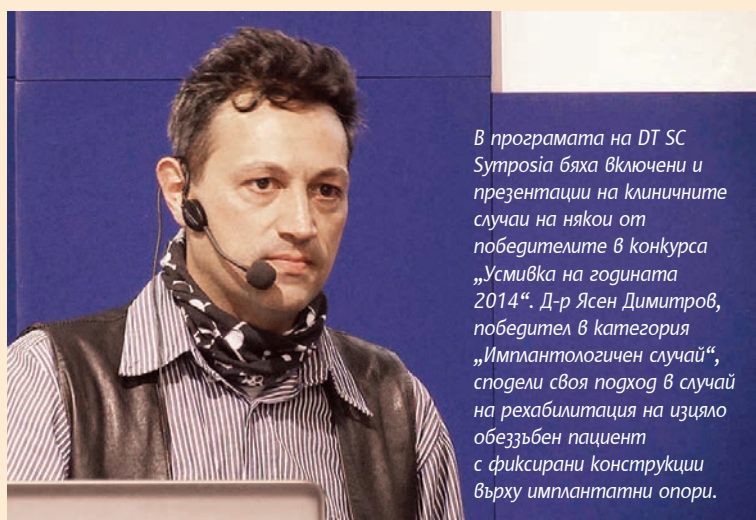Презентацията на д-р Мария Овечкина от Русия показва огромните възможности на метода Plasmolifting в сферата на денталната медицина. Методът използва тромбоцитната автоплазма, собствен продукт на организма, която допринася за подобряване на регенеративните процеси както в костта, така и в меките тъкани. Д-р Овечкина показва резултати след приложение на метода при лечение на пародонтити, костни операции, имплантиране, операции на меките тъкани и естетични интервенции. **SNIMKA OVECHKINA**



Д-р Софиен Риахи и зъботехник Стефан Петров, победители в цели две категории на конкурса, представиха отличните си случаи в „Комплексно естетично възстановяване“ и „Керамични възстановявания“. Амбициозният млад тандем показва резултата от своята успешна и усърдна работа.



Д-р Мауро Черча от Италия представи хирургичния и протетичния протокол при имплантиране, включително при случаи на тежка костна атрофия на горната челюст, разрешени с помощта на имплантите Biotec PTERIGO. Подходът на д-р Черча представлява алтернатива на синус-лифта при имплантиране в дисталните сегменти на горна челюст.



В програмата на DT SC Symposia бяха включени и презентации на клиничните случаи на някои от победителите в конкурса „Усмивка на годината 2014“. Д-р Ясен Димитров, победител в категория „Имплантологичен случай“, сподели своя подход в случай на рехабилитация на изцяло обеззъбен пациент с фиксирани конструкции върху имплантатни опори.



Д-р Красимир Златев от Варна представи своя клиничен случай, с който грабна наградата в категория „Розова естетика“ на конкурса.



Победителят в категория „Композитни възстановявания“ д-р Борислав Рангочев също сподели с аудиторията своя клиничен случай. За денталния специалист от Варна това първо участие в конкурса „Усмивка на годината“ донесе желаната статуетка. **SNIMKA RANGOCHEV**

Очаквайте пълно представяне на всички победили случаи в конкурса в следващите два броя на вестника (юли и август).

ВСИЧКИ ЛЕКЦИИ ОТ ТАЗГОДИШНОТО ИЗДАНИЕ НА СИМПОЗИУМА БЯХА ЗАПИСАНИ НА ВИДЕА, КОИТО ЩЕ БЪДАТ ДОСТЪПНИ СЛЕД БЕЗПЛАТНА РЕГИСТРАЦИЯ В ОБРАЗОВАТЕЛНАТА ПЛАТФОРМА DTSTUDYCLUB.BG.

Безекстракционна терапия на случай от клас II с липсващ мандибуларен централен резец чрез лингвална CAD/CAM ортодонтска система

Д-Р КАЛЕД АБУСЕАДА, САУДИТСКА АРАБИЯ



Фиг. 1 Различни етапи в производството на системата Incognito.

Пациентите, кандидатите за възрастова ортодонтия, настояват за естетични лечебни апарати, които минимално да повлияват работата и социалния им живот. Прозрачните алайнери са отлична лечебна възможност, която често пасва добре в ортодонтския лечебен план. Вероятно знаете, че подборът на подходящите случаи е много важен, тъй като някои движения са твърде трудни или невъзможни за сменяемите алайнери. Лингвалните брекети Incognito (3M ESPE) са идеална лечебна възможност за пациенти в зряла възраст, за които най-добрият избор е фиксираната техника, а държат да бъдат лекувани със системи за невидима ортодонтия. Те също така са перфектни за пациенти, които не желаят лечение със сменяеми алайнери. Лингвалните брекети са външна иновация в ортодонтското лечение, която се търси от пациентите. Бих искал да представя накратко системата за лингвални брекети Incognito, както и дискусия върху клиничен случай, който лекувах с лингвални брекети, и обяснението защо избрах тази система¹.

Апаратът Incognito се произвежда с помощта на съвременните CAD/CAM технологии. Първата стъпка от процеса е снемането на точни отпечатъци от поливинилсилоксан и оклузален регистрат, отново от поливинилсилоксан. Следва изработването на гипсов работен модел и диагностичен восъчен моделаж (wax-up) според предварително указанията от мен инструкции. Финалният модел ми бе изпратен в дигитален формат за оценка. Това ми даде възможност да направя серия от промени до момента, в който съм доволен от резултата. След това крайният модел се сканира с помощта на 3D сканер, а дизайнът на брекетите се изработи с помощта на компютърна програма. Брекетите и дъгите представляват изцяло индивидуализирани компоненти. Основата и телата на брекетите, позицията на тялото върху основата, ориентацията на слота по отношение на брекета (подобно на панделка), посоката на въвеждане на дъгата (вертикална или хоризонтална) и

геометрията на дъгата се подбират индивидуално за всеки зъб според наличната малоклузия и инструкциите на ортодонта. Използва се бърза прототипна технология за изработване на лингвалните брекети. След като те са проектирани, се отливат от златна сплав, монтирани в зъбна основа за индиректно фиксиране, и се изпращат в кабинета, за да бъдат поставени на пациента. Директно им фиксиране също е възможно благодарение на по-големите индивидуални основи. Огъването на дъгите е една от най-трудните задачи в ортодонтията. При тази система се използва направлявано с компютър огъване на дъгите, извършено от роботи. Така те се оформят много прецизно. Дори изключително еластичните дъги могат да бъдат прецизно оформени. Това спомага за разрешаване на три големи проблема в ортодонтията:

1. Дискомфортът на пациента по време на фазата на адаптация – апаратът е проектиран така, че да бъде колкото е възможно по-плосък, немного по-висок от фиксиран ретенционен апарат, което значително подобрява комфорта на пациента.

2. Трудностите при презапелване на брекет – индивидуалната основа на брекета покрива голяма част от лингвалната зъбна повърхност и по този начин позволява директното повторно фиксиране (при нужда) без необходимост от допълнителни позициониращи средства.

3. Неточностите в завършващата фаза – неточностите в слота вследствие на производствения процес и произлизащата от това разлика в торка вече са част от миналото благодарение на Incognito. Измерванията показват различия от не повече от 0.008 мм между слотовете. Прецизно оформените дъги също правят лесно постижимо подготвянето на елементи с висок стандарт^{2,3}. Фигура 1 показва различните стъпки в производството на брекетите със системата Incognito. Настоящият клиничен случай описва лечение на пациент със скелетен клас II малоклузия, дължаща се на ретрогнатна мандибула и преразвита горна че-

ПОКАНА ЗА ЕДНОДНЕВЕН СЕМИНАР

ЧЕСТО СРЕЩАНИ ГРЕШКИ И УСЛОЖНЕНИЯ В ДЕНТАЛНАТА ИМПЛАНТОЛОГИЯ

Д-р Офир Фромович,
16 август 2014 г.,
Варна, хотел Голдън Тюлип

По покана на Медина Био ООД през август България ще посети емблематична фигура в световната дентална имплантология – д-р Офир Фромович. Този изключителен специалист и харизматичен лектор ще изнесе едnodневен семинар, посветен на грешките и усложненията в денталната имплантология и различните подходи за тяхното избягване или неутрализиране, в случай че са вече факт.

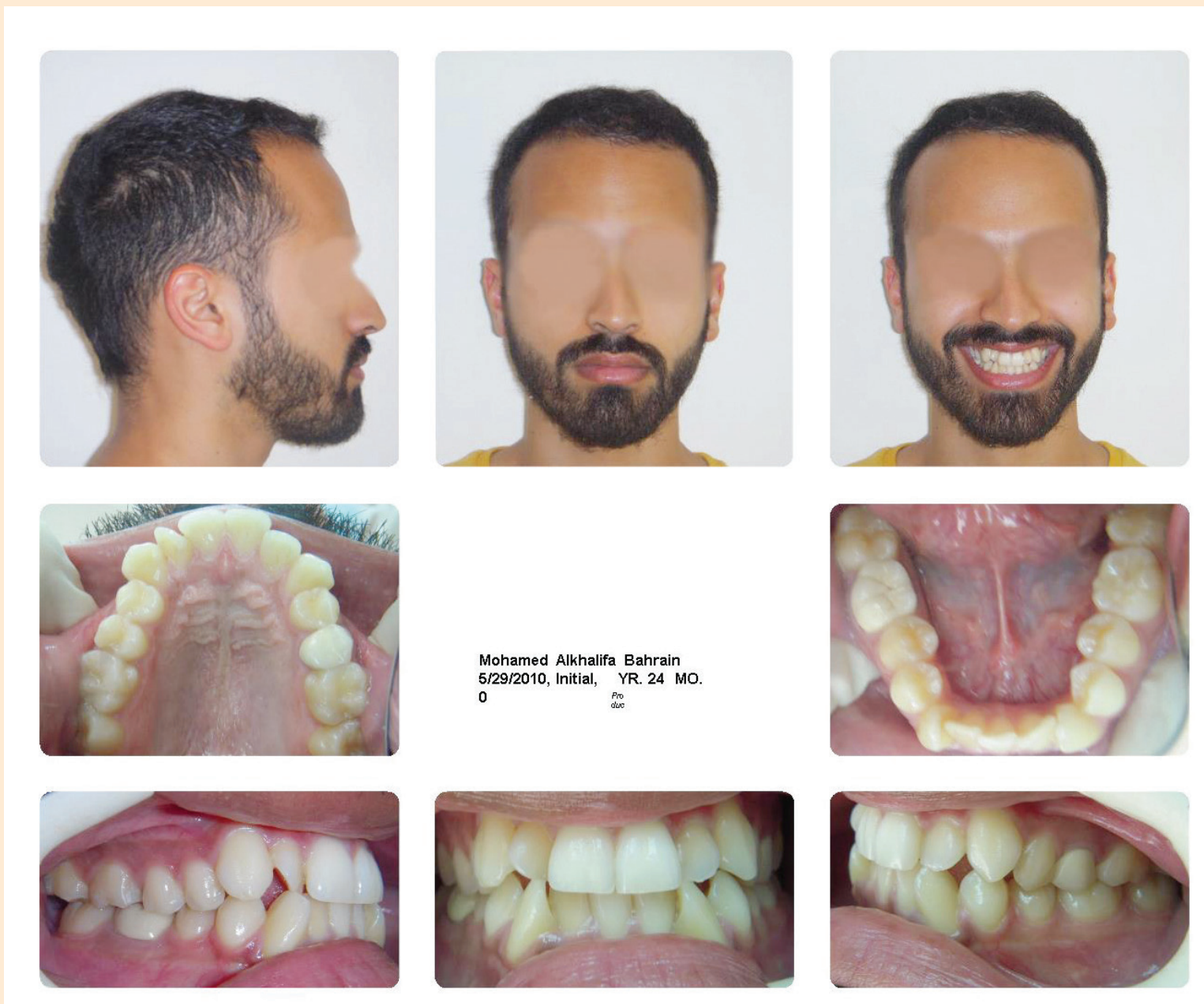Цена за участие: 480 лв.

Лекциите ще бъдат на английски език, но ще има осигурен симултантен превод.

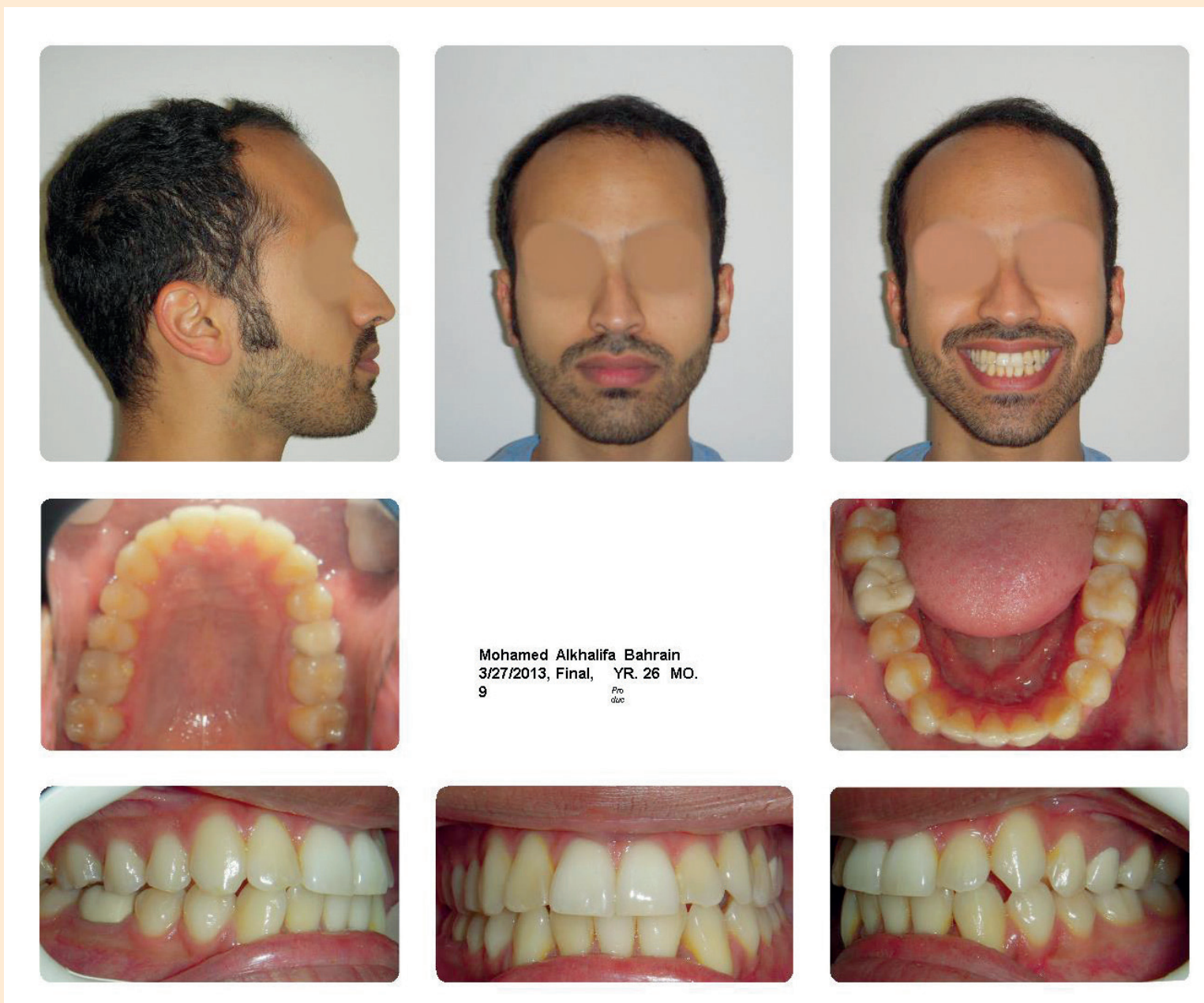
За гостите, които желаят да отседнат в х-л Голдън Тюлип, има осигурени преференциални цени за нощувка.

За допълнителна информация и записване: тел. 0899 145 801 или e-mail: medina2007@mail.bg

Всичко за семинара и лектора ще намерите в интернет на адрес: www.meditina-bio.com



Фиг. 2 Екстраоралните и интраоралните снимки преди лечението показват тежко струпване и ретрудирана долна уста.



Фиг. 3 Финалните снимки показват нормално вертикално покритие и сагитално съотношение във фронта, елиминирани на струпването във фронта и подобряване на лицевия профил.

люст. Той също така имаше вродена хиподонтия на долен ляв централен резец. Екстракцията на единичен долен резец би могла да бъде компромисно решение при определени малоклузии, в случай че крайният резултат задоволява очакванията за здраво съзъбие, което е функционално и естетически хармонизирано по отношение на заобикалящите структури⁴. В този случай резецът липсваше и екстракция не се налагаше. Клас II скелетната малоклузия бе коригирана с безекстракционно ортодонтико лечение с фиксирана лингвална техника, изработена с помощта на CAD/CAM (Incoognito). Клас III при моларите не беше променен в края на лечението, но се постигна клас I при канините; лицевият профил също се подобри благодарение на новата позиция на долните резци по отношение на мандибуларната равнина, което повлия положението на долната уста.

ДИАГНОЗА И ЕТИОЛОГИЯ

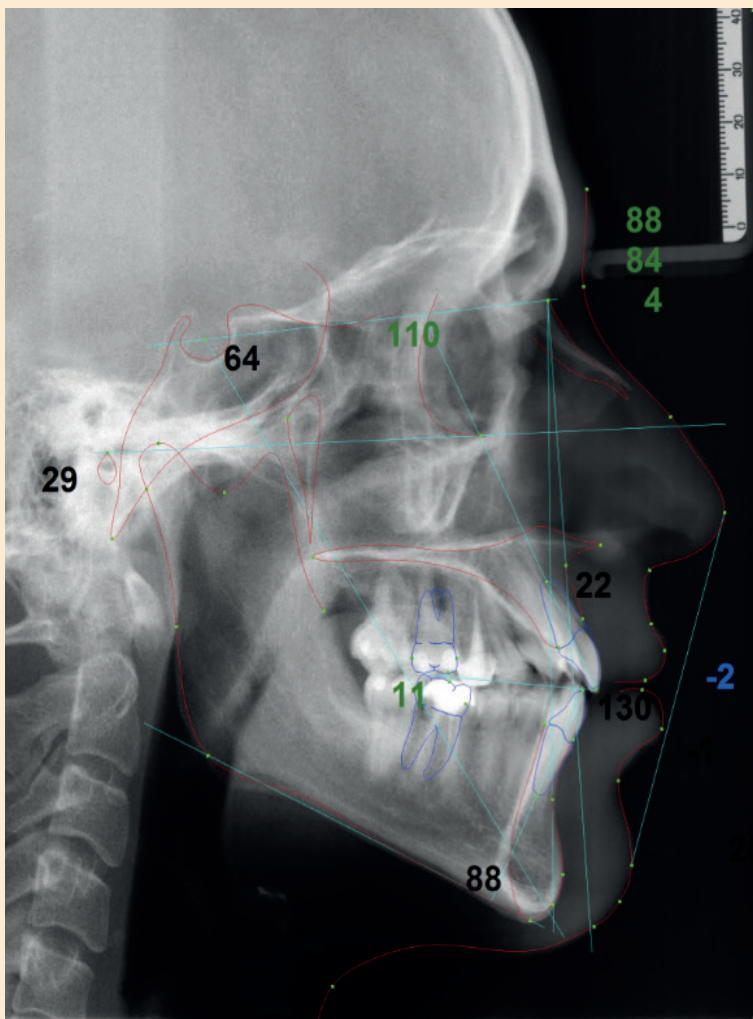
Пациент на 23 години и 9 месеца дойде с основно оплакване струпване на горни и долни предни зъби. Двустранно той имаше III клас отношения при моларите и канините, сагитално отстояние във фронта (овърджет), 4 мм вертикално покритие и хиподонтия на долен ляв централен резец. Горната средна линия съвпаднаше със сагиталната равнина, а средната линия на долна челюст беше изместена вляво. В горна челюст се наблюдаваше около 7 мм струпване, а в долната – около 8 мм, изключвайки ширината на липсващия мандибуларен резец. При анализ на оклузията латералните резци на горна челюст бяха в кръстосана оклузия (фиг. 2). Според анализа на телерентгенографията се наблюдаваше скелетен клас II съотношение между челюстите и нормална вертикална височина на лицето. Пациентът беше в добро общо здраве; в медицинската му история нямаше контраиндикации за ортодонтико лечение (фиг. 3).

ЦЕЛИ НА ЛЕЧЕНИЕТО

Лечебните цели включваха корекция на максиларното и мандибуларното струпване, подобряване на дентоалвеоларните и челюстните съотношения, подобряване на лицевата естетика, постигане на стабилна оклузия и по-красива усмивка.

АЛТЕРНАТИВИ НА ЛЕЧЕНИЕТО

На пациента бяха предложени три лечебни възможности. Първата от тях включваше класически вестибуларна фиксирана техника, осъществена с метални или прозрачни брекети. Втората въз-



Фиг. 4 Измервания и анализ на телерентгенография преди лечението.

можност беше лингвалната ортодонтия, тъй като естетическите изисквания на пациента бяха много високи, а с прозрачните алайнери нямаше да е възможно постигане на желаните резултати. Първите две възможности бяха безекстракционни терапии. Третият възможен подход беше да се екстрахират четирите първи премолара, което обаче би влошило лицевия профил. След подробна дискусия с пациента се спряхме на втората възможност – безекстракционна терапия с помощта на лингвални брекети.

Лечението започна с поставянето на индивидуализирана, предварително ажустирана фиксирана лингвална техника, изработена чрез CAD/CAM система (0,5588 мм слотове). Фиксирането се осъществи за горна и долна зъбна дъга с помощта на индиректно позициониране. Нивелирането, подреждането и разширяването на дъгата бяха постигнати с помощта на топлинно активирана, супереластична индивидуална дъга (14, 16, 16 x 22 и 18 x 25). Последни корекции в подреждането и завършващата фаза бяха извършени с помощта на 16 x 22 стоманена дъга и дъга Beta III

Titanium 18.2 x 18.2. Общото време на активно лечение беше 17 месеца. Сътрудничеството на пациента беше добро. За ретенция бяха поставени ретенционни апарати за горна и долна челюст. Изработен беше и ретенционен апарат Essix за носене през нощта.

РЕЗУЛТАТИ ОТ ЛЕЧЕНИЕТО

Екстраоралните фотоснимки след края на лечението показваха общо подобряване на лицевия профил. Интраоралните кадри след лечението показваха задоволително подреждане на зъбите, клас I оклузални съотношения при канините и клас III при моларите, нормално вертикално покритие и сагитално отношение при оклузия. В допълнение горните и долните фронтални зъби склочваха нормален ъгъл благодарение на интерпроксималната редукция на горната зъбна дъга. Фигура 5 показва колко точен е бил моделът в сравнение с крайния резултат в двете дъги. В края на лечението бяха постигнати нормална морфологична и функционална оклузия и инцизивно водене в латерална посока и протрузия. Беше постигнат клас I оклузални съотношения при канините от двете страни. Доброто междузъбно съотношение спомогна за добре балансиран лицев профил с подобрена позиция на устните.

ДИСКУСИЯ

Лечебните цели бяха постигнати с безекстракционен протокол на работа и CAD/CAM лингвална фиксирана техника. Очевидно резултатите показват ефекта не само от проклинацията на долните фронтални зъби, но също и от корекцията на струпването в двете дъги. Вижда се добре и точността на предварителния мо-

дел в пресъздаването на крайния резултат (фиг. 5). Все пак трябваше да извършим интерпроксимална редукция в горната зъбна дъга, за да постигнем нормално покритие на фронталните зъби във вертикална посока и контакт в сагитално направление с клас I оклузални съотношения при кучешките зъби. Друга лечебна възможност би включвала екстракция на горните и долните първи премолари. Това обаче не беше предпочитан вариант поради очаквания негативен ефект върху лицевия профил. Лингвалната ортодонтия за всеки пациент в средностатистическата ортодонтична практика вече е реалност. Лечебните резултати са на високо ниво, поради което много пациенти биха проявили интерес към тези невидими апарати. С тяхна помощ могат да се преодолее съществуващите преди проблеми, като дискомфорт, затруднения в говора, неточности в завършващата фаза и особена зъбна анатомия⁵.

Екстракцията на мандибуларни резци представлява терапевтична алтернатива при лечение на определени зъбно-челюстни аномалии. Тя не е стандартен подход при симетрично лечение на повечето малоклузии. В някои ситуации обаче целите на лечението се уточняват спрямо индивидуалните нужди на пациента дори когато това означава постигнатата крайна оклузия да не е идеална. Добре обмислената екстракция на мандибуларен резец в някои ситуации може да позволи на ортодонта да подобри оклузията и зъбната естетика с минимално ортодонтиско лечение. Във всички тези случаи обаче се изискват диагностични гипсови модели, за да може прецизно да се определят оклузалните възможности⁶.

ЗАКЛЮЧЕНИЕ

Ключът към успеха в лингвалната ортодонтия по отношение на удовлетворението както на ортодонта, така и на пациента е практиката и обучението. Системата Incognito може да се използва при всички видове малоклузии със същата прецизност като вестибуларните брекети. Възможността за екстракция на долен резец трябва да бъде част от предлаганите техники на всеки практикуващ клиницист. Ако тя е внимателно планирана и подходящо извършена, екстракцията може да бъде ефективен начин за удовлетворяване на определени лечебни цели. **DT**

Редакционна бележка: Пълен списък с използваната литература е на разположение в издателството.

Информация за автора:



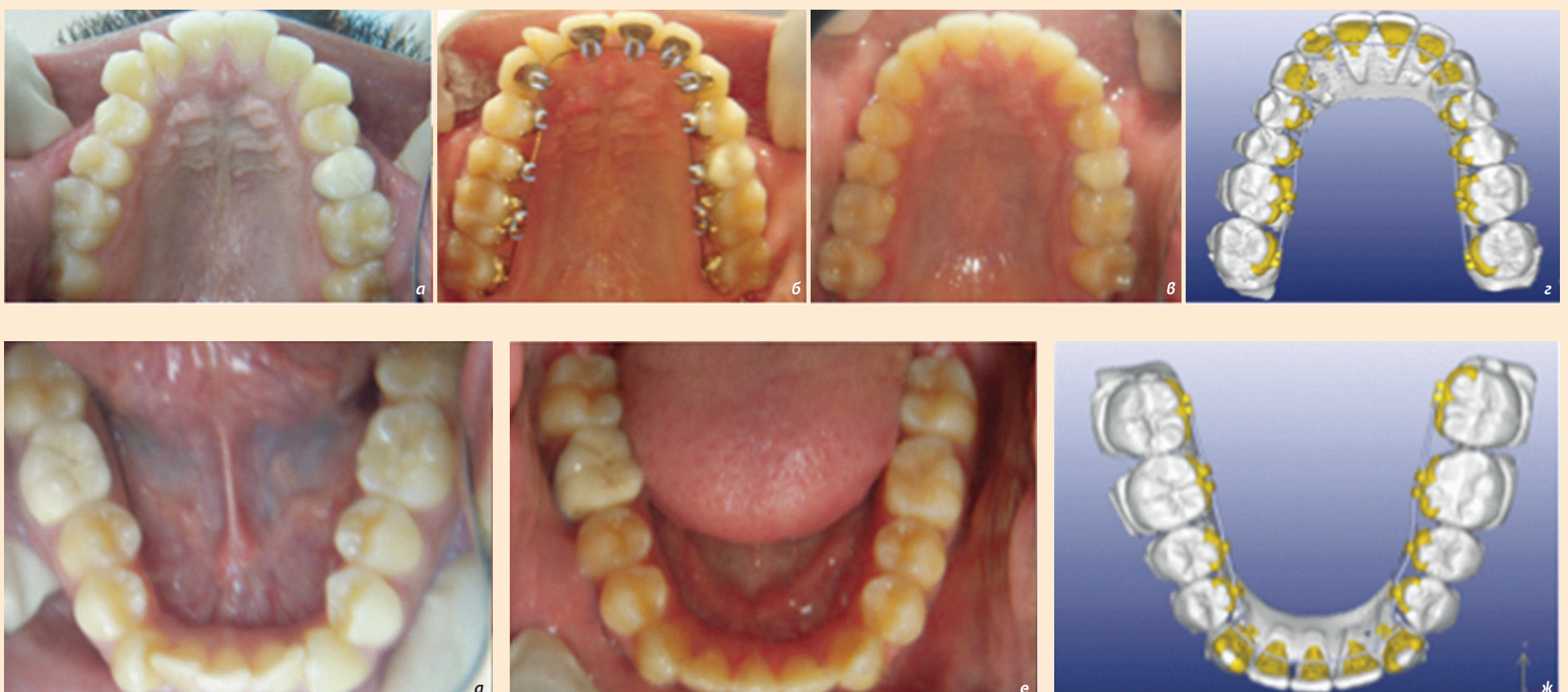Д-р Калед Абусеада

е ортодонт и консултант, работещ в частни практики

в Саудитска Арабия, Бахрейн и Египет. Преподавател е в Batterjee Medical College и Specialized Academy for Medical Training. Изнасял е лекции по време на редица международни дентални и ортодонтиски форуми. Сертифициран е за обучение по CAD/CAM ортодонтия. Участва в редакционната колегия на Dental Tribune Middle East. Печели наградата I Love My Dentist през 2010–2012 година и наградата на MENA „Най-добър ортодонтиски слушач“ за 2010–2012 година.

За контакти:
Dr Khaled M. Abouseada
Asnani Dental Clinic
P.O. Box 122721
Jeddah 21332
Saudi Arabia
khaled@khaledabouseada.com

ЛЕЧЕБЕН ПРОЦЕС



Фиг. 5 а–ж Горна и долна зъбна дъга в началото и в края на лечението, съответно сравнени с изработения set-up.

УСМИВКА на годината

2014

НАЦИОНАЛЕН ДЕНТАЛЕН КОНКУРС



В напревартата тази година взеха участие 21 клинични случая, създадени от 37 специалисти от различни сфери на денталната медицина, които съгласно регламента на конкурса се състезаваха в шест категории: „Комплексно естетично възстановяване“, „Керамични възстановявания“, „Композитни възстановявания“, „Розова естетика“, „Ортодонтички случай“ и „Имплантологичен случай“.

Тримата световноизвестни участници в авторитетното жури – проф. Нитцан Бичачо от Израел, д-р Саша Джованович от САЩ и проф. Франческо Мангани от Италия, определиха победителите във всяка от категориите чрез анонимен

вот, който беше осъществен онлайн.

Всички наградени дентални специалисти получиха красиви дизайнерски статуетки и множество материални и образователни награди, осигурени от партньорите на проявата.

Партньори на събитието „Усмивка на годината 2014“ избраха да бъдат компаниите: Ivoclar Vivadent (генерален спонсор на проявата), Mi Plant (партньор на всички издания на конкурса от неговото създаване), италианската компания за импланти biotec, фирма UniBiomed, предлагаща имплантната система IDE DENTAL, и „Аксис България“ – българският официален представител на швейцарската компания със същото име.

**ПОБЕДИТЕЛИ,
ОРГАНИЗАТОРИ
И ПАРТНЬОРИ НА
КОНКУРСА
„УСМИВКА НА
ГОДИНАТА
2014“.**

С ПОДКРЕПАТА НА:

**ivoclar
vivadent**
passion vision innovation

ГЕНЕРАЛЕН СПОНСОР



СПОНСОРИ

unibiomed
medical trade company

btk  the smile system®

AXIS
dental SWISS QUALITY