

# DENTAL TRIBUNE

— The World's Dental Newspaper • Croatian & BiH Edition —

HRVATSKA

RUJAN/SEPTEMBAR 2010.

BR. 3/GOD. 3



## Trendovi i tehnike

Prednosti suvremenih otisnih masa u implantologiji - Affinis Precious

•VIŠE NA STRANICI 14



## Management

Osnovna pravila komunikacije elektronskom poštom

•VIŠE NA STRANICI 18



## Prikaz slučaja

Kombinirana endo/implantološka terapija

•VIŠE NA STRANICI 16

## Dental Media Grupa širi svoje poslovanje na Sloveniju

Časopis Dental Tribune International uskoro dostupan i na slovenskom jeziku.

Zahvaljujući poslovnoj suradnji marketinške agencije „Dental Media Grupa“ i tvrtke „K.T. Prezent d.o.o.“ iz Ljubljane te velikom interesu od strane slovenskih stomatologa, uskoro će se za slovensko tržište pojaviti i specijalno izdanje vodećeg stručnog časopisa „Dental Tribune International“ dijelom na slovenskom jeziku.

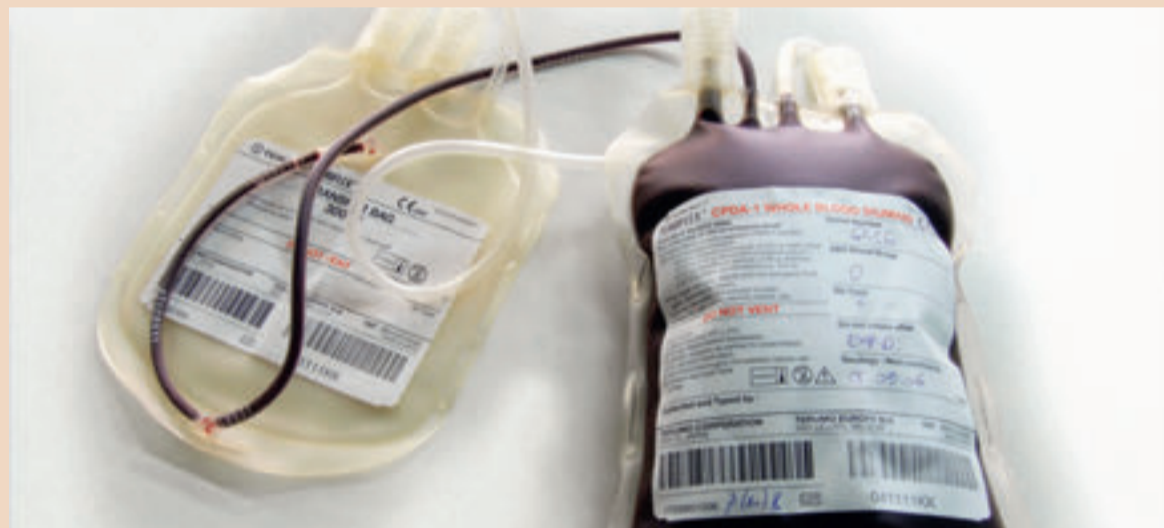„Već duže vremena razmišljamo o tom iskoraku proširenja našeg izdanja na slovenski jezik. Interes postoji ne samo od strane stomatologa za kvalitetnim stručnim sadržajem, već i od distributera koji su prepoznali naš časopis kao novi način komunikacije s kupcima. Uvjereni sam da ćemo tržištu ponuditi kvalitetan i prepoznatljiv proizvod. Slovensko izdanje dio je naše strategije da postanemo vodeći stomatološki časopis u regiji“, istaknula je Sanela Drobňak, direktorica „Dental Media Grupe“.



DENTALMEDIAGRUPA

# Plazma bogata trombocitima pomaže nakon vađenja zuba

Plazma bogata trombocitima povećava brzinu formiranja kosti i skraćuje vrijeme oporavka unutar dva tjedna



Prema članku nedavno objavljenom u *Journal of Oral Implantology*, službenom izdanju Američke akademije za dentalnu implantologiju i Američke akademije za implantološku protetiku, čini se da upotreba plazme bogate trombocitima (PRP) pri vađenju zuba ubrzava zacjeljivanje i formiranje kosti.

Kada se zub ukloni, slabo zacjeljivanje može dovesti do prevelikog gubitka čeljusne kosti koje može usporiti nadomještanje zuba ili može zahtijevati skupu rekonstruktivnu operaciju (prema članku „Plazma bogata trombocitima za pomoć pri zacjeljivanju rana nastalih uslijed vađenja zuba“)- dostupno na [www2.allenpress.com/pdf/ORIM36.1FNL.pdf](http://www2.allenpress.com/pdf/ORIM36.1FNL.pdf).

Članak tvrdi da bi „pacijenti i doktori mogli imati koristi ako bi jeftina, jednostavna tehnika bila dostupna kako bi smanjila vrijeme zacjeljivanja kosti i povećala mogućnost predviđanja povoljnih rezultata“.

Tijekom istraživanja na pacijentima su korištene tehnike radiografskog snimanja kako bi se otkrile promjene na kostima nakon operacije uklanjanja kutnjaka – konkretno, obostrano trećeg donjeg kutnjaka. Svakom pacijentu jedna strana usta tretirana je PRP-om dok druga strana nije pa je služila kao kontrola. Tri su pacijenta primila PRP na desnoj, a tri na lijevoj strani usta.

Pacijenti su se vratili nakon operacije na evaluaciju. Napravljen je vizualni pregled kako bi se procijeni-

lo koliko je tkivo otvoreno, koliko je krvarenje, upala, edem na licu i bol. Rana radiografija otkrila je značajno povećanje gustoće kostiju

na strani usta tretiranoj PRP-om. Članak tvrdi da je „PRP tretman imao pozitivan utjecaj na gustoću kosti odmah nakon vađenja zuba“.

Pacijenti nisu uočili značajne razlike u percepciji boli, krvarenju, utrnulosti, edemu lica ili temperaturi između obje strane lica.

Prema članku, brže formiranje kosti moglo bi koristiti pacijentima kojima je hitno potrebna proteza ili implantat jer bi se šest mjeseci čekanja koliko je trenutno potrebno moglo smanjiti na dva do četiri mjeseca u slučaju kad se koristi PRP.

Općenito, članak tvrdi da PRP povećava brzinu formiranja kosti i skraćuje vrijeme oporavka tijekom inicijalna dva tjedna nakon operacije, pomažući pacijentima da se što prije vrate u „puni pogon“.



DENTALMEDIAGRUPA

SAZNAJTE NOVOSTI IZ SVIJETA STOMATOLOGIJE...

...I OSIGURAJTE VAŠEM PACIJENTU ČASOPIS KOJI ĆE GA INFORMIRATI!



ZA VIŠE INFORMACIJA NAZOVITE +385/1 62 51 990 ILI KLIKNI TE NA [WWW.DENTALMEDIA.HR](http://WWW.DENTALMEDIA.HR)



## „Ušmrkajte“ daleko od boli??

Američki kliničari otkrili su da intranasalne droge putuju kroz glavne živce u licu i u velikim koncentracijama se skupljaju u zubima, čeljusti i strukturama usta. To otkriće moglo bi dovesti do učinkovitije i ciljanije metode za tretiranje dentalne boli, neuralgije trigeminusa i drugih stanja.



# Društvo oralnog zdravlja kritizira "opasnu kulturu slatke hrane"

1 od 10 pacijenata razvio je toliki strah da je odustao od tretmana dentalne medicine

Britanska zaklada oralnog zdravlja (BDHF) želi da poruke o oralnom zdravlju vezane uz prehranu i četkanje zuba budu specifično usmjerene na djecu. Društvo oralnog zdravlja izrazilo je svoju zabrinutost nakon što je novo istraživanje istaknulo probleme vezane uz „kulturu konzumiranja slatke hrane“.

BDHF tvrdi da je taj izvještaj naglasio težak nedostatak podrške roditeljima, s istraživanjem koje pokazuje da im je jako teško odbiti konstantne zahtjeve djece za slatkima, kolačima i čokoladom u društvu gdje su slatki zalogaji tako lako dostupni. Izvršni direktor BDHF-a, dr. Nigel Carter, rekao je da istraživanje naglašava potrebu za strožim

mjerama kako se zdravlje djece ne bi i dalje pogoršavalo. Rekao je: „Istraživanje naglašava borbu koju roditelji vode u današnjem društvu gdje su slatkiši i hrana bogata šećerom postali pravilo. Također nam daje uvid u to zašto je oralno zdravlje djece u UK-u tako loše usprkos našem konstantnom naporu da informacije učinimo dostupnima javnosti.“

Dodao je: „UK je općenito razvilo vrlo nezdravu kulturu prehrane, čineći još težim za nas da unaprijedimo prehrabene navike djece. Ukidanje slatkiša i hrane bogate šećerom u školama je početak i korak o čijem uvođenju vlada mora ozbiljno razmisliti.“


Istraživanje „Život u kulturi slatkog: teškoće na koje nailaze

roditelji u Škotskoj pri održavanju oralnog zdravlja djece“ provelo je sveučilište Dundee Dental Health Services and Research Unit.

Istraživanje je provedeno na roditeljima različitog socijalnog statusa s djecom od tri do dvanaest godina koja su morala vaditi zube. Mnogi roditelji su priznali da koriste slatkiše kako bi „kontrolirali napade bijesa svoje djece“ i pisali su molbe školi da zabrane slatkiše jer su bili na svakom koraku. Također su utvrdili da imaju nepotpuno znanje o održavanju oralne higijene. Dr. Carter je dodao: „Djeca po prirodi nisu sladokusci, ali vrlo često to postanu kada im roditelji, djedovi i bake nude slatkiše kao nagradu. Neki drugi oblik nagrade mogao bi biti prednost za oralno i općenito

zdravlje djece.“

BBC1 je u nedavnoj emisiji Panorama posebno naglasio epidemiju karijesa s kojom se djeca u UK-u danas suočavaju. Dokumentarac je

prikazao petogodišnju Kaitlyn koja je uklonila osam kutnjaka zbog karijesa. Njena majka Sharon je rekla da su krivci za to ljubav njene kćeri prema slatkim i umaku od rajčice. 

## UVODNIK, NE BAŠ RELAKSIRANI...




Kad ponedjeljom ujutro ustanete iz toplog kreveta ne baš pretjerano sretni s rasporedom koji vas čeka za taj tjedan, poželite li možda da barem ponekad niste svjesni što se dešava oko vas? Bilo da se radi o privatnom ili poslovnom životu? Nervoza koja vas obuzima pri pomisli na prometnu gužvu i mobitel s nekoliko propuštenih poziva već odmah ujutro i kosa vam se diže na glavi. Vaš vjerni klijent praktički je brojao sekunde do trenutka kad vas može nazvati u 8.00 sati.

Što mislite kako bi lijepo bilo da vas netko čim ustanete „svjesno sedira“ jednom malom „pikicom“ na nekoliko sati i pomogne vam da sa snješkom i bez stresa odradite ono što svaki dan radite, od „da dragi/draga“ do „da šefe“ (tko ga ima), od prometne gužve do svakodnevnih postupaka u ordinaciji i do automatskog povratka kući. Uh, baš sam ga zakomplicirala! Morate priznati - to bi bilo pregenijalno! No za sada takvu privilegiju mogu imati samo vaši pacijenti. Pročitajte članak o Svjesnoj sedaciji u stomatologiji (dentalnoj medicini) kojeg je napisala dr. Marija Gabelica, doajen anesteziologije u Hrvata. Duga je lista prednosti koje za dugotrajnije postupke u ordinaciji ima tehnika za koju vam je potreban specijalist anesteziolog. No, na kraju je najbitnije da imate potpuno relaksiranog pacijenta koji se ne meškolji u stolcu, ne zatvara usta, manje slini, ne lamače nekontrolirano jezikom, ne povraća pri pogledu na žlicu s masom za otiske i nema pojma što se dešava oko njega. Za vas to automatski znači manje stresa i brži završetak postupka.

Svjesna sedacija svakako nije naj-

bitnije o čemu sam htjela nešto napisati u uvodniku, ali je bila dobra inspiracija. Između ovog i posljednjeg broja Dental Tribune Internationala Hrvatsko i BiH izdanje događa nam se Konferencija o neuspjesima u stomatologiji u organizaciji SD Informatike i projekt Dental Media Grupe Žene u stomatologiji. Obje su konferencije specifične, jedna je usko povezana sa stomatologijom, a druga je za žene stomatologe i nema direktnog doticaja sa strukom. Programe za obje konferencije možete pronaći na web stranicama [www.sdinformatika.hr](http://www.sdinformatika.hr) i [www.dentalmedia.hr](http://www.dentalmedia.hr). Konferencija o neuspjesima koncipirana je za samo 100, a radionice za samo po 10 sudionika. Radionice traju 4 sata, naglasak je na individualnom pristupu, svatko će raditi sa svojim instrumentarijem i trajati će dokle got svi polaznici ne budu zadovoljni. Žene u stomatologiji imaju slični koncept, ali radionice su za 20 polaznica. I da ne zaboravim - na VIP party-u bi trebalo biti, barem se tako priča, jako vruće!!!

Na kraju, nadam se da će vam sadržaj ovog broja biti dovoljno interesantan da i dalje čitate ovu novinu ili da, ako to već niste, postanete pretplatnik. Jer, moramo biti svjesni (a ne sedirani) da nas pretplata i marketing tjeraju da idemo dalje (molim da se ove zadnje dvije riječi krivo ne shvate) 

## International Imprint

Licensing by Dental Tribune International

Publisher Torsten Oemus

<b>Group Editor</b>	Daniel Zimmermann	<b>Marketing &amp; Sales Services</b>	Nadine Parczyk
<b>Managing Editor</b>	newsroom@dental-tribune.com	<b>License Inquiries</b>	Jörg Warschat
<b>DT Asia Pacific</b>	+49 541 48 474 107	<b>Accounting</b>	Manuela Hunger
<b>Editorial Assistants</b>	Claudia Salwiczek	<b>Business Development Manager</b>	Bernhard Moldenhauer
	c.salwiczek@dental-tribune.com	<b>Executive Producer</b>	Gernot Meyer
<b>Copy editors</b>	Sabrina Raaff	<b>Production &amp; Ad Disposition Manager</b>	
	Hans Motschmann	<b>Project Manager Online Designer</b>	Alexander Witteczek Franziska Dachsel
<b>Publisher/President/CEO</b>	Torsten Oemus		
<b>VP Sales &amp; Marketing</b>	Peter Witteczek		
<b>Director of Finance &amp; Controlling</b>	Dan Wunderlich		

## International Editorial Board

Dr Nasser Barghi, USA - Ceramics	Dr Edward Lynch, Ireland - Restorative
Dr Karl Behr, Germany - Endodontics	Dr Ziv Mazor, Israel - Implantology
Dr George Freedman, Canada - Aesthetics	Prof Dr Georg Meyer, Germany - Restorative
Dr Howard Glazer, USA - Cariology	Prof Dr Rudolph Slavicek, Austria - Function
Prof Dr I. Krejci, Switzerland - Conservative Dentistry	Dr Marius Steigmann, Germany - Implantology

## Dental Tribune International

Holbeinstr. 29, 04229 Leipzig, Germany  
Tel.: +49 541 4 84 74 502 | Fax: +49 541 4 84 74 175  
Internet: [www.dental-tribune.com](http://www.dental-tribune.com)  
E-mail: [info@dental-tribune.com](mailto:info@dental-tribune.com)

## Regional Offices

**Asia Pacific**  
Dental Tribune Asia Pacific Limited  
Room A, 26/F, 589 King's Road, North Point, Hong Kong  
Tel.: +852 5118 7508 | Fax: +852 5118 7509

**The Americas**  
Dental Tribune America, LLC  
215 West 35th Street, Suite 801, New York, NY 10001, USA  
Tel.: +1 212 244 7181 | Fax: +1 212 224 7185

© 2010, Dental Tribune International GmbH. All rights reserved.

Dental Tribune makes every effort to report clinical information and manufacturer's product news accurately, but cannot assume responsibility for the validity of product claims, or for typographical errors. The publishers also do not assume responsibility for product names or claims, or statements made by advertisers. Opinions expressed by authors are their own and may not reflect those of Dental Tribune International.

## Croatian & BiH edition

<b>Vlasnik licence</b>	Dental Media Grupa d.o.o. Zagrebačka 77 10410 Velika Gorica	<b>Direktor</b>	Sanela Drobnjak
<b>Izdavač</b>	Dental Media Grupa d.o.o.	<b>Glavni urednik</b>	Tanja Milošak, DDM, MSc
<b>Telefon</b>	+385 (0)1 6251 990	<b>Grafika</b>	Fingere d.o.o.
<b>E-mail</b>	<a href="mailto:info@dentalmedia.hr">info@dentalmedia.hr</a>	<b>Prijevod</b>	Miljena Giroto, DDM, MSc
<b>Internet</b>	<a href="http://www.dentalmedia.hr">www.dentalmedia.hr</a>	<b>Lektor</b>	Ivana Antolović, prof.
		<b>Marketing</b>	Dental Media Grupa d.o.o.
		<b>Tisak</b>	Radin print d.o.o.
		<b>Naklada</b>	6000 primjeraka

Slijedeće izdanje Dental Tribune-a izlazi u studenom/novembru 2010.

Posjetite nas na [www.dental-tribune.com](http://www.dental-tribune.com)

## DTI - vlasnička struktura

**Tvrtka, nakladnik:** Dental Media Grupa d.o.o.  
**Matični broj:** 02293749, OIB: 82547088036  
**Odgovorna osoba nakladnika:** Sanela Drobnjak  
**Sjedište nakladnika:** Zagrebačka 77, 10410 Velika Gorica  
**Telefon i telefaks nakladnika:** 01/ 6251 990; fax: 01/ 7897 008  
**E-pošta i web-stranica nakladnika:**  
[www.dentalmedia.hr](http://www.dentalmedia.hr), [info@dentalmedia.hr](mailto:info@dentalmedia.hr)  
**Vlasnik nakladnika i postotak udjela u vlasništvu:**  
Dental Media Grupa d.o.o., 100% vlasništvo  
**Naziv medija:** Dental Tribune  
**Vrsta medija:** tiskani



# Igle oslobađaju pacijente od anksioznosti

Sedativi, tehnike relaksacije i hipnoza, pokazali su se od pomoći u tretmanu nemirnih pacijenata. Jeste li isprobali akupunkturu?


Novo istraživanje iz Danske i UK-a navodi da bi korištenje akupunkture moglo pomoći stomatolozima pri liječenju vrlo anksioznih pacijenata. U istraživanju objavljenom od britanske medicinske grupe časopisa u ožujku, znanstvenici s fakulteta Copenhagen i Sheffield otkrili su da gađanje dvije specifične akupunkturne točke na vrhu glave kod odraslih pacijenata smanjuje prosječni Beck Anxiety Inventory (BAI) za više od pola.

Otkrića tog istraživanja temeljila su se na ispitivanju 16 žena i 4 muškarca iz 8 stomatoloških ordinacija u UK-u. Svi su sudionici bili u četrdesetim godinama života i pokušavali su savladati svoju anksioznost glede stomatologa između 2 do 30 godina. Akupunkturu su izveli stomatolozi,

svi članovi Britanskog udruženja stomatološke akupunkture.

Prema nedavnim istraživanjima, trećina svih stomatoloških pacijenata u razvijenim zemljama pati od nekog oblika anksioznosti prema stomatologiji. Jedan od deset pacijenata toliko se boji stomatologa da izbjegava popravljanje zuba uopće.

Autori studije rekli su da su se sedativi, tehnike relaksacije i hipnoza, među ostalim metodama, pokazali od pomoći u prevladavanju problema, ali oni često dugo traju i zahtijevaju znatne psihoterapeutske sposobnosti. Oni upozoravaju da su potrebna daljnja veća istraživanja kako bi se potvrdila vrijednost akupunkture pri kontroli anksioznosti od stomatologa te navode da bi mogla značiti jednostavnu i jeftinu metodu liječenja. [\[1\]](#)



## Jeste li za šalicu?

Reći ćete da smo opsjednuti čajem. Ali što činiti kad ta tekućina ima ljekovita svojstva, a i pomlađuje!

Nedavno istraživanje pokazalo je da šalica čaja sadrži fluorid koji pomaže pri suzbijanju propadanja zuba. Istraživanje koje je objavila nutricionistica dr. Carrie Ruxton i kolege s londonskog fakulteta King, oslonilo se na objavljena istraživanja o zdravstvenim učincima konzumiranja čaja.

Otkrila je da je ispijanje tri ili više šalica čaja dnevno jednako dobro kao i konzumiranje velike količine vode, a možda čak ima i dodatne dobrobiti za zdravlje. Studija objavljena u European Journal of Clinical Nutrition otkrila je da čaj štiti od zubnog plaka i propadanja jer sadrži fluorid. Čaj ne samo da

rehidrira jednako dobro kao i voda, već može štiti od bolesti srca (ispijanje tri do četiri šalice čaja dnevno može smanjiti šanse od srčanog udara) i nekih oblika raka.

Stručnjaci vjeruju da su flavonoidi ključni sastojak u čaju koji utječe na zdravlje. Ti polifenolni antioksidansi nalaze se u raznoj hrani i biljkama uključujući listiće čaja, a pokazalo se da pomažu u prevenciji oštećenja stanica.

Dr. Ruxton je rekla: „Ispijanje čaja bolje je nego ispijanje vode. Voda u osnovi nadomješta tekućinu. Čaj nadomješta tekućinu i sadrži antioksidanse, a to su dva razloga zašto piti čaj. Također, šalica čaja sadrži fluorid koji je dobar za zube,“ dodala je. [\[2\]](#)

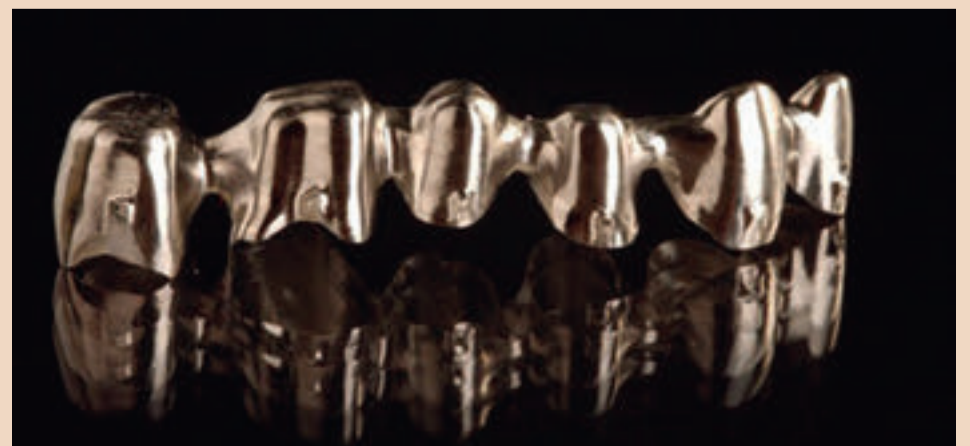## NobelProcera- Precizno frezane protetske konstrukcije

Nobel Biocare ponudio je tržištu „state-of-the-art“ CAD/CAM NobelProcera pojedinačne krunice i mostove do 6 članova, od sada izrađene od osnovne metalne legure kobalt kroma. Osnovna metalna legura kobalt krom je certificirani materijal za CAD/CAM freziranje NobelProcera i predstavlja odličnu alternativu u slučajevima gdje klinička situacija postavlja ograničenja konstrukcijama od cirkon oksida. NobelProcera osnovna metalna legura kobalt kroma je biokompatibilna i osigurava čvrstu osnovu za protetska rješenja koja se cementiraju na zube ili nadogradnje na implantatima.

Konstrukcijama izrađenim od osnovne metalne legure kobalt kroma, NobelProcera

sada nudi novi standard za bilo koju indikaciju protetskim radovima izrađenim na metalu koji se cementiraju u ustima. Krunice i mostovi dizajniraju se i naručuju putem intuitivnog NobelProcera softvera obogaćenog naprednim protetskim alatima. Jednim klikom miša, narudžbe se šalju u tvornicu gdje se izrađuju i vraćaju u zubotehnički laboratorij kao precizno frezane konstrukcije s 100%tnim nasjedanjem, izuzetnom čvrstoćom i u potpunosti obrađene.

NobelProcera krunice i mostovi izrađeni od osnovne metalne legure kobalt kroma su frezane iz biokompatibilnog monobloka kobalt kroma i certificirane za CAD/CAM freziranje. Legura ne sadrži nikal, kadmij, berilij niti željezo. [\[3\]](#)



NobelProcera most izrađen iz osnovne metalne legure kobalt kroma (DTI/Photo ljubaznošću Stefan Holsta i dentalX)



# Krenite "zeleno" za vašu budućnost

Smanjivanje ispuštanja CO<sub>2</sub> bio bi mudar i dobar ulog za zaštitu buduće prodajne moći vaše prakse



Andy Acton

**Kakva god bila njihova osobna »zelena« uvjerenja, većina je stomatologa čula priču o kopenhaskom klimatskom samitu nedavnih mjeseci. No, bilo da ste eko-ratnik u dobroj vjeri ili vjerujete da su klimatske promjene samo teret toplog zraka, sjednite i poslušajte.**

Odluke koje proizlaze iz ovih razgovora utjecat će na sve nas. Energetska učinkovitost svih komercijalnih vlasništva sada je vladina crta bojišnice. Od 1. listopada 2008. godine sve komercijalne građevine koje imaju više od 50 metara kvadratnih trebaju imati, prema zakonu, komercijalni Certifikat o energetske učinkovitosti (Energy Performance Certificate (EPC)) bez obzira grade li se tek, modificiraju, iznajmljuju ili prodaju. Prema The Carbon Trustu, ovo jednostavno nije dovoljno ako želimo postići vladin cilj da se smanji ispuštanje CO<sub>2</sub> za 80 % do 2050. godine. Trust sada poziva na masovni napor za unaprjeđenje energetske učinkovitosti komercijalnih građevina, uključujući nametanje nacionalnih minimalnih standarda za poboljšanje razine energetske učinkovitosti građevina od stupnja E do stupnja C do 2020. godine i do stupnja A do 2050. godine.

## Neučinkovite nekretnine

Velika Britanija ima inventar jed-

nih od najstarijih i najmanje energetske učinkovitih zgrada u Europi. Te su zgrade odgovorne za skoro polovicu cjelokupne emisije CO<sub>2</sub> u državi. Mnogi stomatolozi rade u ovakvim energetske neučinkovitim nekretninama. Ako se ne ogluše na Carbon Trustove pozive, praktičari će se morati pripremiti za neke značajne prilagodbe svojih praksi. Ovo sve možda zvuči kao da je potrebno previše truda i troškova, osobito s toliko mnogo pravila o kontroli infekcije koje stupaju na snagu (što je samo po sebi sporno pitanje).

## Smanjivanje ispuštanja CO<sub>2</sub> bio bi mudar i dobar ulog za zaštitu buduće prodajne moći vaše prakse

Međutim, praktičari bi trebali uzeti u obzir i dobiti koje EPC može donijeti njihovim praksama dentalne medicine. Svi komercijalni posjedi će ih trebati, ali postoje neki specifični izuzetci, detalji koji se mogu pronaći u dokumentaciji vladinih uputstava. EPC-ovi se moraju podastrijeti u dokumentima za prodaju i kao takvi čine katalizator za poboljšanje energetske učinkovitosti nekretnine.

## Ocjenjivanje građevina

EPC pokazuje energetske učinkovitost zgrade kroz »ocjenjivanje građevina« u skupinama od »A«, kao

najučinkovitijeg stupnja, do najmanje učinkovitog »G« stupnja. Certifikat također daje brojčani pokazatelj energetske učinkovitosti za svaku zgradu koji se temelji na njegovoj standardiziranoj uporabi. »Izveštaj o preporukama« (Recommendation Report) nastao je kao dio procesa EPC- računalno generiranog popisa preporučenih izmjena koje mogu poboljšati stupanj učinkovitosti građevine. Procjenjivač energije (Energy Assessor) može osigurati savjet i vodilju o tome kako najbolje unaprijediti stupanj građevine na-

kon procjenjivanja imovine. Većina vlasnika obrta zastrašena je procesom ostvarivanja EPC-a. Softverski model izračunava energetske učinak građevine korištenjem podataka pribavljenih inspekcijom prostora, crtežima, specifikacijama i priručnicima. Tada se kreira »matriks zona« za svaki kat koji u obzir uzima grijanje, hlađenje, rasvjetu i ventilaciju. Ovo, zajedno s oblikom i veličinom svake zone i kata, kao i detalji o konstrukcijskim materijalima zgrade, unosi se u softverski model. Energetski model generira se korištenjem pomoćnog programa pojednostavnjenog građevinskog energetskog

modela (Simplified Building Energy Model (SBEM)) koji je vlada odobrila za ovu namjenu. Glavna prednost za vlasnike prakse koju The Carbon Trust želi promovirati jest da bolji stupnjevi učinkovitosti znače više procijenjene vrijednosti na tržištu koje je sve više ekološki osviješteno. Instaliranjem učinkovitije rasvjete, bolje izolacije i modernih bojlerskih sustava koji poboljšavaju učinkovitost zgrade, stomatolozi bi, teoretski, trebali imati kraće periode nezauzetosti prostora i više prihoda za prodajne cijene.

## Mudar potez

S obzirom na pritisak na vladu da se prihvati obveze smanjenja ispuštanja ugljičnog dioksida, smanjivanje emisije CO<sub>2</sub> vaše prakse bio bi mudar i dobar ulog za zaštitu buduće prodajne moći vaše prakse.

Za one praktičare koji žele stvari podignuti na viši stupanj održavanja, sljedeća je razina primjenjivanje tehnologije s niskim otpuštanjem ili potpuno bez ugljika. S cijenama goriva koje stalno rastu, iznimna važnost ovih poboljšanja u financijskom smislu vrlo je lako pojmljiva. S EPC-om, potencijalni kupci ili najmoprimci bit će u mogućnosti dobiti nepristran izvještaj o vjerojatnim budućim energetske troškovima i troškovima zgrade. Ovo pojednostavnjuje usporedbu mogućih energetske troškova s ostalim naizgled sličnim zgradama. Komercijalni

EPC također će omogućiti prodavačima i najmodavcima da dobiju uvid u područja njihovih nekretnina koja mogu povećati svoju energetske učinkovitost. Međutim, neovisno o tome hoće li se vrijednost prakse zaista povećati ovim stupnjevanjem ili ne, stomatolog nema izbora nego stupnjevati svoju praksu i logirati se u vladinu centralnu bazu podataka budući da je komercijalni EPC uvijek neophodan prije nego što možete zakonski završiti prodaju ili najam nekomercijalnog prostora.

Kazne za neposjedovanje EPC-a mogu biti između £500 do £5,000, ovisno o vrijednosti imovine.

Kupnja ili prodaja prakse dentalne medicine zadatak je koji se ne smije uzeti olako jer je mnogo potencijalnih spoticanja i prepreka na putu. Dodatak nove ekološke dimenzije prodaji komercijalnog vlasništva čini dodatnu komplikaciju. [□](#)

## O autoru

### Andy Acton

direktor je tvrtke Frank Taylor & Associates, neovisnih procjenjivača i konzultanata za dentalnu profesiju. Andy je pomogao mnogim bankama specijaliziranim za dentalnu profesiju razviti njihove usluge, uključujući NatWest i Bank of Ireland. Za više informacija nazovite 08456123434, e-mail team@ft-associates.com ili posjetite www.ft-associates.com.



# Mozak je nesposoban lokalizirati zubobolju

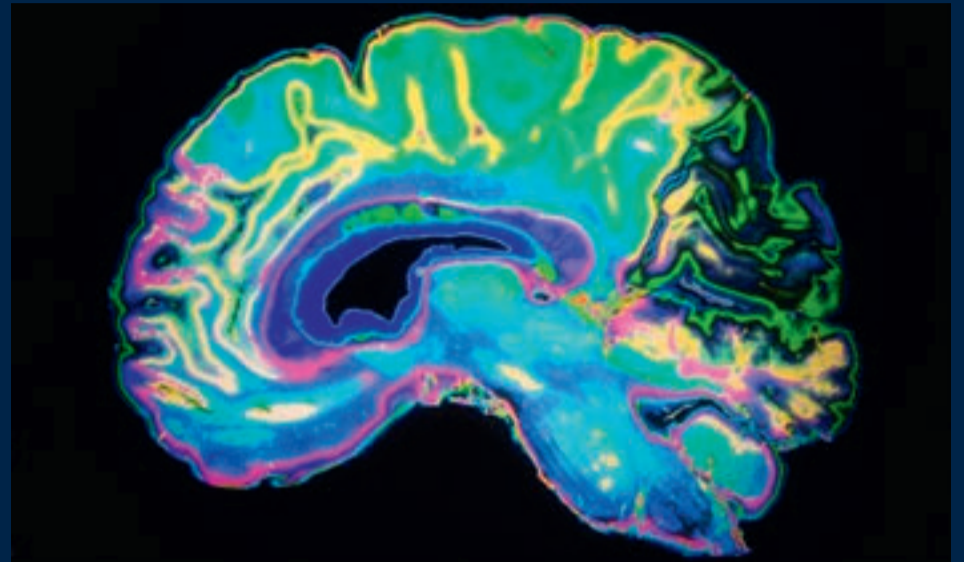
Istraživači su otkrili da mozak nije sposoban zapaziti razliku između boli na gornjem i boli na donjem zubu. Rezultati tog novog istraživanja, koji će biti objavljeni u časopisu *Pain*, mogli bi pomoći da se osmisle bolji tretmani za akutnu zubobolju, karijes ili infekciju te za kronična stanja kao što je fantomska bol nakon što je zub izvađen.

Istraživači vođeni profesorom Clemensom Forsterom na sveučilištu Erlangen-Nuremberg u Njemačkoj analizirali su aktivnost mozga kod zdravih volontera kao da su iskusili bol u zubu. Dajući im kratke električne pulseve na gornjem lijevom ili donjem lijevom očnjaku, potaknuli su osjećaj boli sličan onome kao kada zagrizete kocku leda. Da bi vidjeli kako mozak reagira na bol koja proizlazi iz različitih zuba, istraživači su koristili funkcionalnu magnetsku rezonancu (fMRI)

za praćenje promjene u aktivnosti kada su stimulirani gornji ili donji zubi.

„U početku smo očekivali dobru razliku, ali to se nije dogodilo“, rekao je Forster. Mnogi dijelovi mozga reagirali su na bol gornjeg i donjeg zuba – signali su nošeni iz dvije različite grane n. trigeminusa na jednak način. N. maxillaris (V2) donosi signale boli s gornje čeljusti, a n. mandibularis (V3) donosi signale boli s donje čeljusti.

Istraživači su otkrili da su se svi dijelovi moždane kore, uključujući somatosenzorni korteks, insularni korteks i cingularni korteks, ponašali jednako kod obje zubobolje. Poznato je da ti dijelovi mozga igraju važnu ulogu u sistemu projekcije boli, ali niti jedan nije pokazao velike razlike između dvije zubobolje. „Aktivacija je bila više manje jednaka“, rekao je Forster, iako, dodao je, „naši su eksperimenti možda propustili suptilne razlike koje bi mogle pokazati zašto se neka



zubobolja može lokalizirati.“

S obzirom da su isti dijelovi mozga bili aktivni kod obje zubobolje, mozak – i osoba – nisu mogli reći od kuda bol dolazi. „Stomatolozi bi trebali biti svjesni da pacijenti

nisu uvijek sposobni locirati bol“, kaže Forster. „Postoje psihološki i anatomske razlike za to.“

## Ponoćni zalogaji loši su za zube

Probudite se usred noći, nešto vam fali, barem malo čokolade kako biste lakše zaspali! Je li vam to trebalo?

Prema američkim i danskim istraživačima, kasni noćni zalogaji doprinose gubitku zubi bez obzira koju vrstu hrane konzumirali. Mogući razlog tome mogla bi biti promjena u protoku sline što je važno za otklanjanje ostataka hrane u ustima.

Istraživači na fakultetima u Missouriju, Kansas i Kopenhagenu ispitali su podatke 2.217 muškaraca i žena između 30 i 60 godina koji su sudjelovali u medicinskoj studiji svjetske zdravstvene organizacije poznatoj kao MONICA (praćenje trendova i determinanata kardiovaskularnih bolesti).

Oni su kod sudionika procjenjivali oralno zdravlje, prehrambene navike, opće zdravlje i druge karakteristike 1987./88. godine i ponovo 1993./94. godine i otkrili da bi se 8 posto sudionika (173 osobe) moglo klasificirati kao osobe koje jedu po noći. Osobe koje

jedu po noći konzumiraju četvrtinu ili više dnevnih kalorija nakon večere i bude se te jedu usred noći najmanje dva puta tjedno.

Istraživači su otkrili da su osobe koje jedu po noći izgubile više zubi u kasnijoj fazi istraživanja od osoba koje ne jedu tijekom noći, čak i kada je uzet u obzir utjecaj faktora kao što su dob, pušenje, količina šećera ili karbohidrata u njihovoj prehrani.

S obzirom da stomatolozi nisu u mogućnosti zaustaviti svoje pacijente od gozbe usred noći, dr. Jennifer Lundgren i kolege kažu da bi oni svoje pacijente trebali upoznati s rizikom. „Stomatolozi bi trebali biti svjesni utjecaja noćnih zalogaja na oralno zdravlje. Kod takvih pacijenata trebali bi povećati preglede i više ih educirati o oralnom zdravlju te ih uputiti na daljnje preglede kada je to potrebno.“

Istraživanje će biti objavljeno u kolovozu u izdanju *Eating Behaviors*. □




www.generalturist.com

### ... prepustite nam organizaciju:

poslovnih putovanja,  
stručnih skupova i kongresa,  
konferencija, seminara, prezentacija proizvoda,  
incentive putovanja,  
team building programa,  
te putovanja na kongrese i sajmove u inozemstvu.

### Uz tradiciju i nova partnerstva, idemo snažno dalje!

**Generalturist – profesionalno, inovativno  
i prilagođeno potrebama klijenata.**



## SJAJ OSMJEHA U NEW YORKU!

*Greater New York Dental Meeting* je jedan od najposjećenijih svjetskih dentalnih kongresa na svijetu koji će i ove godine predstaviti najnovija tehnološka i znanstvena otkrića u dentalnoj struci. Kongres nudi i prošireni edukativni program uz obilje novosti, seminara i radionica iz dentalnog medicinskog područja, a integralni dio kongresa je upravo njen izložbeni dio na kojem će nekoliko stotina izlagača iz cijelog svijeta predstaviti suvremene i sofisticirane novitete presudne za zdravlje i ljepotu zuba.

No, ovu priliku za posjetiti *Veliku Jabuku* ne propuštaju ni ostali: putovanje na prestižni njujorški sajam organiziran je u kombinaciji s razgledom grada, zbog čega je putovanje popularno i među onima koji nisu u dentalnoj profesiji. Program je kreiran kako bi se zainteresirani za sajam posvetili struci, dok ostali mogu uživati u blagodatima jednog od najvećih gradova svijeta.

The 2010  
**Greater  
New York  
Dental Meeting**  
For Better Dentistry.

### 86th ANNUAL GREATER NEW YORK DENTAL MEETING

New York, 28.11.- 3.12., 6 dana zrakoplovom, od 6.525 kn  
+ pristojbe zračnih luka 2.595 kn

ROK ZA PRIJAVU: do 25. rujna 2010. ili do popunjenja mjesta.



**Za sve zainteresirane grupe izrađujemo program po mjeri!**

Generalturist d.o.o., Odjel kongresa i sajmovi, e-mail: kongresi-sajmovi@generalturist.com

PRIJAVE I REZERVACIJE NA: tel.: 01/ 4805 549, faks: 01/ 4805 412

Sve informacije o ostalim kongresima potražite na: www.generalturist.com



# Korištenje resorptivnih membrana za veću predvidljivost ishoda prekrivanja recesija korijena

David Hoexter i suradnici opisuju jedan od mogućih načina terapije za prekrivanje recesija

dr. David L. Hoexter, Nikisha Jodhan  
i Jon B. Suzuki

**Gingivalna recesija definira se smještajem ili pomicanjem marginalne gingive apikalno od cemento-caklinske granice (CCG) (cementoamel junction (CEJ)). Recesija je ekspozicija korijenske površine što rezultira u zubu koji se čini duljim. Iz pacijentove perspektive, recesija znači neestetski izgled povezan sa starenjem.**

Makroskopski, gingiva se sastoji od slobodnog i pričvrsnog gingivnog tkiva. Slobodna marginalna gingiva, koja se nalazi koronalno od pričvrstne gingive (PG), okružuje zub i nije pričvršćena na površinu zuba. PG je keratinizirani dio gingivalnog tkiva (KG) koja je gusta, točkaste površine i čvrsto vezana za parodont, zub i kost koji se nalaze ispod nje. U idealno zdravih, najkoronalniji dio PG-a smješten je na CCG-u, dok je najapikalniji dio na mukogingivalnoj granici (MGG). MGG predstavlja prijelaz između PG-a (keratinizirane) i alveolarne mukoze (nekeratinizirane).<sup>2</sup>

## Uzroci nastanka recesija

Postoje brojni etiološki faktori koji mogu rezultirati recesijom. Općenito, etiologija se može kategorizirati na mehaničke razloge ili kao posljedica progresije parodontne bolesti. Recesija se obično zbiva radi lošeg postava zuba<sup>3-5</sup>, radi re-

sorpcije alveolarne kosti<sup>6,7</sup>, visokog pripoja mišića i tenzije frenuluma<sup>8</sup> i jatrogenih faktora vezanih uz restorativne postupke i posljedice parodontne terapije.<sup>3,9</sup> Neželjene posljedice recesija uključuju kompromitiranu estetiku, povećanu osjetljivost korijena na temperaturne i taktilne stimuluse, povećanje podložnosti karijesu korijena radi izlaganja cementa. Stoga je osnovni terapijski cilj eliminacije recesije prekrivanje površine korijena da bi se zadovoljilo estetski aspekt i spriječila osjetljivost korijena zuba. Miller je klasificirao recesijske defekte u četiri kategorije:

- **Klasa I:** recesija marginalne gingive ne prelazi MGG
- **Klasa II:** recesija marginalne gingive seže do MGG-a bez gubitka interdentalne kosti
- **Klasa III:** recesija marginalne gingive seže do ili prelazi MGG; gubitak interdentalne kosti je apikalno od MGG, ali koronalno od apikalne granice recesije marginalne gingive
- **Klasa IV:** recesija marginalne gingive proteže se preko MGG-a; interdentalna kost je apikalno od recesije marginalnog gingivnog tkiva.<sup>10</sup>

Mogući načini terapije za prekrivanje recesija uključuju restorativno/mehaničko prekrivanje korijena poput restauracija kompozitom. Ovaj tretman može učinkovito riješiti problem osjetljivosti zuba kao i karijesa korijena. Međutim, takav tretman znači dugoročni

kompromis s estetskog stajališta. Kompozitne restauracije vremenom promijene boju, a bilo koji otvor na rubu ispuna može dovesti do sekundarnog karijesa, povratka osjetljivosti zuba, i/ili lokalnih upalnih promjena. Dodatno, usklađivanje boje može biti teško i takve restauracije mogu uključivati neželjeno uklanjanje vitalne strukture zuba radi stvaranja primjerenog retencijskog oblika. Stoga kliničari moraju odrediti jesu li restorativne koristi veće od estetskih nedostataka i je li moguće primijeniti neku drugu terapijsku opciju koja ima manje ili uopće nema funkcijskih i estetskih nedostataka.

## Mukogingivna kirurgija

Druga terapijska opcija za tretman recesija je mukogingivna kirurgija. Mukogingivna kirurgija odnosi se na procedure parodontalne kirurgije koji su osmišljeni za korekciju nepravilnosti morfologije, pozicije i/ili količine i vrste gingivnog tkiva koje okružuje zub.<sup>23</sup> Na početku razvoja mukogingivne kirurgije kliničari su vjerovali da postoji određeni, specifični minimum koronalno-apikalne dimenzije PG-a koja je potrebna za održavanje parodontnog zdravlja. No međutim, uslijedila su klinička<sup>12-15</sup> i eksperimentalna istraživanja<sup>16,17</sup> koja su pokazala da ne postoji potreba za minimalnom numeričkom vrijednosti.

Međutim, iz estetskog aspekta poželjna je ujednačena boja i

količina PG-a uokolo susjednih zuba.<sup>18</sup> Neke od najranijih tehnika za korigiranje recesija uključivale su zahvate produblivanja vestibuluma.<sup>19</sup> Posljedice cijeljenja obično bi rezultirale povećanjem količine PG-a. Međutim, unutar šest mjeseci bilo je gotovo 50% ponovnih pojava promjena pozicija mekih tkiva.<sup>20, 21</sup> Stoga ove tehnike nisu primjereno rješavale problem recesija.

U cilju poboljšanja estetike i povećanja količine KG-a u procedurama prekrivanja korijena, trenutne tehnike parodontne kirurgije naveliko koriste transplantate gingive. Postoje različite kirurške tehnike koje se razlikuju s obzirom na odnos davateljskog i primateljskog mjesta. Procedure gingivalnih transplantata uključuju ili a) transplantate mekih tkiva bez pomicanja koji imaju održan krvotok ili b) slobodne autogene transplantate mekih tkiva. Tehnike koje uključuju b) tip transplantata zahtijevaju pripremu dva kirurška mjesta: jedno za uzimanje tkiva koje će se transplantirati i jedno za pripremu primateljskog mjesta. U ovom slučaju, autogeni transplantat mekog tkiva ima zasebnu opskrbu krvlju od primateljskog mjesta. Kombinacije tipova a) i b) kirurških tehnika također su moguće.<sup>22-24</sup>

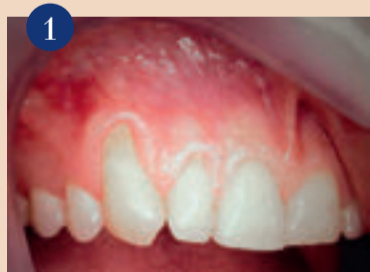## Transplantati mekih tkiva

Transplantate mekih tkiva bez pomicanja prvo su opisali Grupe i Warren 1956. godine.<sup>25</sup> Ovo je uključivalo podizanje režnja pune

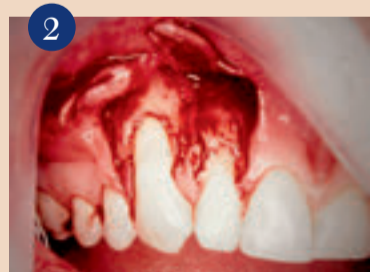debljine i lateralni pomak te zašivanje donorskog režnja na željeno mjesto koje je u blizini, dok bi opskrba krvlju bila održana putem peteljke. Ova tehnika i ostale koje su je slijedile osmišljene su za povećanje zone PG-a. Kasnije modifikacije ove tehnike uključivale su tehniku režnja dvostruke papile<sup>26</sup> koju su predstavili Cohen i Ross 1968. godine – kosi rotacijski režanj<sup>27</sup> i rotacijski režanj.<sup>28</sup> Drugi tip pomaknutog režnja gingive opisan je kasnije kao koronalno pomaknuti režanj.<sup>29</sup> Ova tehnika podrazumijeva mobiliziranje režnja pune debljine i repositioniranje tkiva na CCG-u te na taj način prekrivanje ekspanzije recesije.

Korištenje slobodnih gingivalnih transplantata opisali su 1960-tih Sullivan i Atkins.<sup>30</sup> Slobodni autogeni transplantat može se sastojati ili od epitelizirane gingive ili vezivnog tkiva. U početku je terapijski cilj bio povećati zonu KG-a. Klinički cilj sada je postao prekrivanje ekspanziranog korijena zonom pričvrstne keratinizirane gingive. Ovo se može postići jednofazno ili u dvije faze. Na početku, 1968. godine, Sullivan i Atkins opisali su jednofaznu proceduru. Njezin je cilj bio povećati zonu KG-a bez prekrivanja recesije korijena. U 1980-ima predložena je dvofazna modifikacija za prekrivanje korijena koja se pokazala uspješnijom i s boljom predvidljivošću ishoda.

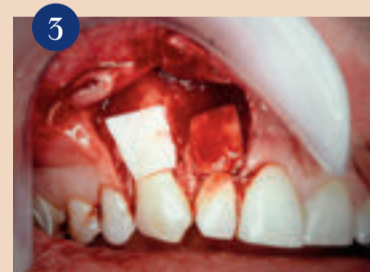Ovo uključuje najprije postavljanje slobodnog gingivalnog tran-



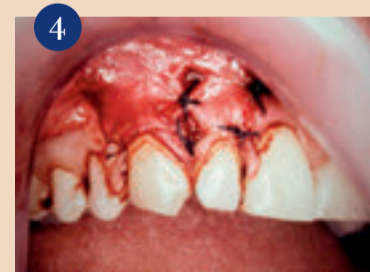Pogled prije operacije prednjih zuba vestibularno: recesije na zubima #13; #12 okružene malom, dostatnom zonom keratiniziranog tkiva apikalno.



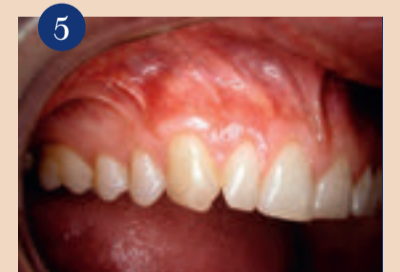Podignuti režnjevi očuvanih aproksimalnih tkiva što održava krvnu opskrbu i sprječava nastanak 'crnih' trokuta (neestetskih aproksimalnih prostora).



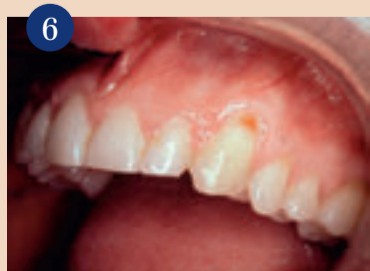GTR membrana oblikovana je i postavljena preko površina korijena zuba #13 i #12.



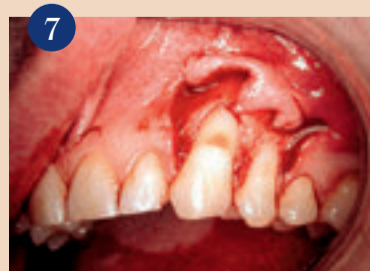Gingivno tkivo pomaknuto je koronalno, prekrivajući tako membrane i korjenove zuba #13 i #12 te je sašiveno na mjesto.



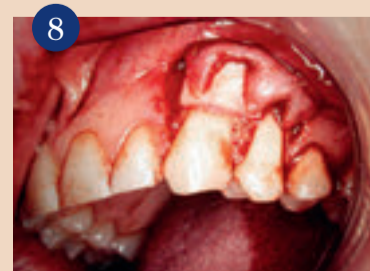Post-operacijski snimak: prethodne recesije korijena zuba #13 i #12 prekrivene su keratiniziranom, pričvršćenom, rozom gingivom; sondiranjem nije utvrđeno postojanje džepova.



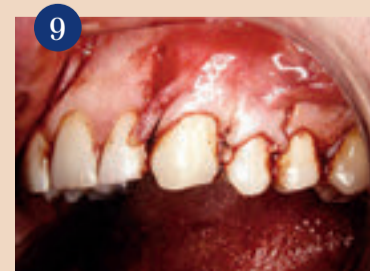Pogled na prednje zube prije operacije vestibularno.



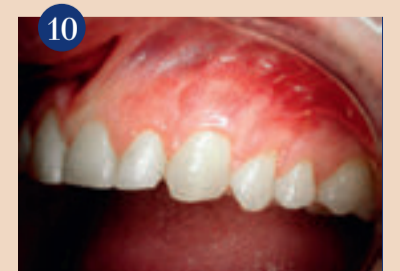Cervikalni urez na zubu #23 je solidan, tvrd i bez karijesa.



GTR membrana postavljena samo preko površine zuba #23; membrana nije postavljena na površinu recesije zuba #24.



Gingivno tkivo pomaknuto koronalno radi prekrivanja GTR membrane na zubu #23 i zubu #24.



Post-operacijski snimak.



splantata ili slobodnog vezivnog transplantata apikalno od područja recesije i korištenje tehnike koronarno pomaknutog režnja nakon cijeljenja.

### Autogeni transplantati

Slobodni autogeni transplantati uglavnom se uzimaju s nepca. Nedavno su predstavljani i drugi materijali. U tehnici vođene regeneracije tkiva (GTR) pokazalo se da korištenje acelularnog dermalnog matriksa daje pozitivne rezultate u prekrivanju korijena.<sup>31,32</sup> Ovaj materijal može osigurati pacijentu manje invazivnu alternativu od korištenja nepca kao donorskog mjesta za postizanje prekrivanja korijena. Procedure koje kombiniraju i slobodne i vezane transplantate također su opisane u detalje. Na primjer, prilikom korištenja vezivnog transplantata, on se postavlja subepitelijalno s koronarnim pomicanjem tkiva koje ga prekriva. GTR-tehnike su se također nedavno razvile.

Godine 1992. Pino Prato i sur. opisali su kombinaciju tehnike subepitelijalnog postavljanja membrane, poput e-PTFE<sup>33</sup>, s koronalnim pomicanjem režnja. Funkcija je membrane održavanje mjesta tijekom perioda cijeljenja da bi moglo doći do regeneracije tkiva. S pacijentovog gledišta, biorazgradljive membrane s GTR-om mogle bi biti

bolji izbor u cilju izbjegavanja druge operacije za uklanjanje membrana. Cilj je ponovo uspostaviti gingivalno zdravlje, boju i estetiku prekrivanjem izložene površine korijena na predvidljiv način zdravim gingivnim tkivom i na taj način smanjiti osjetljivost zuba. Korištenjem GTR-a i koronalno pomaknutih tehnika postižemo predvidljivo prekrivanje korijena.

### Ostali postupci

Raznolikost mukogingivnih procedura razvila se primjenom različitih materijala za tretiranje površine korijena za njezinu biomodifikaciju. Ovi zahvati poboljšavaju proces regeneracije novog vezivnog pričvrstka. Novi klinički pričvrstak neophodan je za povećanje prekrivanja korijena. Biomodifikacija površine korijena uključuje tretiranje površine limunskom kiselinom ili EDTA-om za uklanjanje zaostalog sloja i otvaranje dentinskih tubula te na taj način olakšavanje stvaranja novog fibroznog pričvrstka. Derivat caklinskog matriksa na bazi caklinskih proteina koji potpomaže cijeljenje inducirajući stvaranje acelularnog cementa, parodontnog ligamenta i alveolarne kosti također je dostupan u spektru materijala za biomodifikaciju površine korijena. Sljedeći prikaz slučaja uzima u obzir predvidljivo estetsko prekri-

vanje uspoređujući GTR-tehniku s ne GTR-tehnikom u ustima istog pacijenta.

### Prikaz slučaja


Mladi se pacijent javio s bilateralnim recesijama u gornjoj čeljusti. Gornji desni kvadrant imao je značajne recesije na području zuba #13 i #12 (sl. 1). Gornji lijevi kvadrant imao je slične recesije na zubima #23 i #24. Dodatno, zub #23 imao je cervikalni urez koji je bio pigmentiran, ali tvrd i bez dekalifikacija. Nakon lokalne anestezije lidokainom, napravljen je željeni dizajn režnja. Prije tretmana postojala je dostatna zona KG-a koja je sačuvana i koronarno pomaknuta. Nakon podizanja režnja bio je vidljiv cjelokupni doseg recesija (Sl 2). Uslijedio je debridman i uklanjanje granulomatoznog tkiva. Oblikovana je resorptivna membrana i postavljena je na ekspanzirane korjenove. Membrana je prvo postavljena na zub #13 i stoga se zub činio tamnijim jer je ona upijala krv. Potom je postavljena membrana na zub #14 i tako u vrijeme fotografiranja još nije vidljiva apsorpcija krvi pa je u tome ključ razlike boja u ovom trenutku. Koronalno pomaknuti režanj zašiven je na mjesto tako da prekriva potopljene membrane i prethodne recesije (sl. 3,4). Stavljene su parodontni zavoj (Coe-Pak, GC)

za učvršćivanje tretiranog područja. Skinut je nakon tjedan dana istovremeno sa skidanjem šavova. Pacijent se tada vratio normalnom održavanju oralne higijene, u početku vrlo pažljivom. Kad je cijeljenje završilo i uspostavljeno je ponovno oralno zdravlje, recesija je bila prekrivena i izliječena. Nakon parodontnog sondiranja nisu otkriveni džepovi (sl. 5).

Konači pogled prikazuje vizualnu simetriju zdravlja i boje koji su održivi. Recesije su također bile prisutne na lijevoj strani maksile (zubi #23 i #24; sl. 6). Nakon lokalne anestezije ovih područja, napravljen je mukoperiostalni režanj pune debljine. To je otkrilo opseg recesijskih defekata (sl. 7). Zub #23 je tretiran budući da je bio na drugoj strani usne šupljine korištenjem GTR-tehnike s acelularnom vezivnotkivnom membranom da se održi prostor potreban za regeneraciju. Zub #24 tretiran je na isti način osim što nije bila korištena niti resorptivna niti neresorptivna membrana (sl. 8,9).

Stoga, GTR-tehnika nije primijenjena na zubu #24. Na oba zuba napravljen je koronalno pomaknuti režanj za prekrivanje recesije korijena koji je bio zašiven na razini CC-spojišta. Obje strane bile su pokrivene parodontnim zavojem. Prepisani su antibiotici (tetraciklin) i analgetici (Tylenol-Codeine) u prvom tjednu

nakon operacije. Tjedan dana nakon kirurške faze skinuti su šavovi i parodontni zavoj, a usta su bila podvrgnuta lavi. Uspostavljena je dobra oralna higijena te je uslijedio period cijeljenja koji je trajao više od dva mjeseca. Na pregledu, zub #23 na kojem je primijenjena GTR membrana, imao je ponovo uspostavljenu zdravu gingivu. Korijenska recesija i pigmentirana cervikalna brazda bile su prekrivene. Nasuprot tome, zub #24, na kojem nije primijenjena tehnika GTR-a i prekrivanja membranom, imao je istu recesiju kao i prije operacije (sl. 10).

Zaključno, tehnika eksperimenta u istim ustima pokazala je da je korištenje acelularne resorptivne membrane za postizanje prekrivanja recesija korijena zuba predvidljivijeg ishoda od prekrivanja recesija bez postavljanja takve membrane. 

### O autoru

#### Dr. David L. Hoexter



654 Madison Avenue  
New York, NY  
Autora možete kontaktirati na broj telefona: +1 212 355 0004 ili email: drdavidlh@aol.com. Potpuna lista literature dostupna je od Dr Hoexter.

# Kako održati funkcionalnim odnos s referalnim stomatolozima

„Broj pacijenata kojima ste preporučeni u direktnoj je korelaciji s učestalošću direktne komunikacije s restaurativnim stomatologom“

Dr. Roger P. Levin

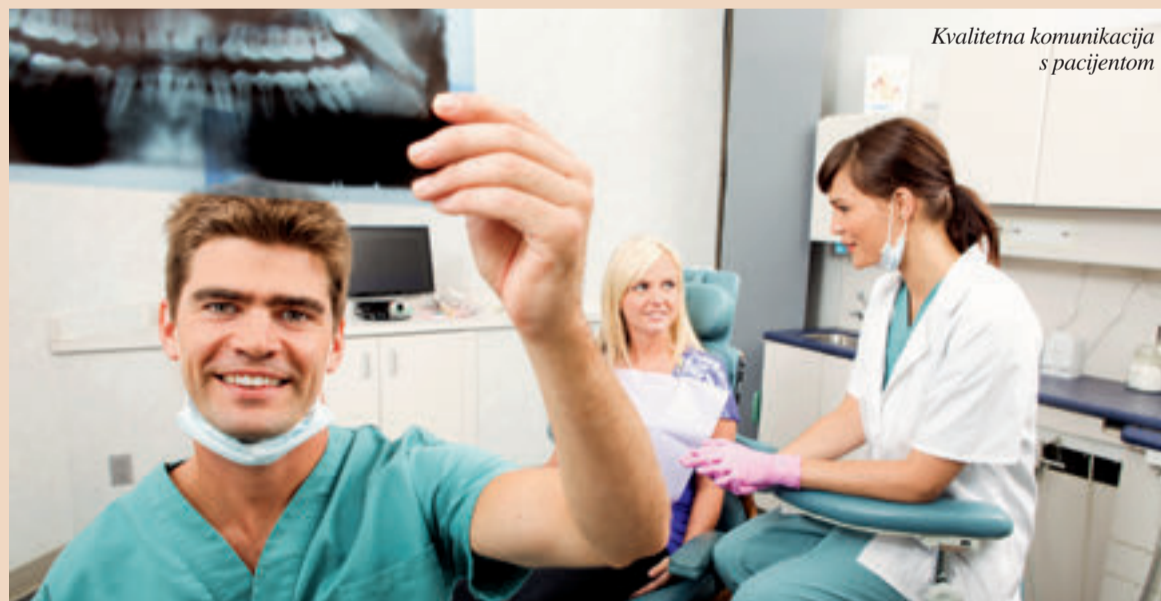Kada odnos između stomatologa koji radi implantate i restaurativnog stomatologa dobro funkcionira, svi imaju koristi. Pacijenti uživaju u stvarno odličnoj njezi i iskuse kvalitetnu uslugu dok obje ordinacije mogu uspješno povećati promet.

Kako bi odnos između implantologa i restaurativnog stomatologa održali produktivnim, implantolog bi trebao uzeti u obzir sljedeće:

- **Od odsutnosti srce ne raste!**
- **Ne budite usamljeni jahač.**
- **Budite vrijedan izvor pomoći.**
- **Marketing „preporuke“ vaša je budućnost.**

### Od odsutnosti srce ne raste

Sastanci licem u lice par puta godišnje sa stomatolozima koji koriste usluge vaše ordinacije ojačat će vaš odnos s njima. Broj pacijenata kojima ste preporučeni u izravnoj je korelaciji s učestalošću izravne komunikacije s restaurativnim stomatolozima. Implantolozi bi se trebali potruditi da se tijekom godine redovito sastanu



Kvalitetna komunikacija s pacijentom

čak i s onim stomatolozima koji upućuju par pacijenata godišnje.

### Ne budite usamljeni jahač

Implantolozi ne mogu sve učiniti sami. Tu dolazi koordinator implantološkog tretmana. On rukovodi većinu komunikacije s pacijentom omogućujući vam da više vremena provedete uz pacijenta kada je na stolcu, a manje vremena na obveze vezane uz administraciju i marketing.

Dobar koordinator može pomoći vašoj ordinaciji da izgradi čvršći odnos sa svim ordinacijama koje koriste vaše usluge. To jako puno znači. Stupanj komunikacije između dvije ordinacije često rezultira uspješnim tretmanom i zadovoljstvom pacijenta.

### Budite vrijedan izvor pomoći


Edukacijski seminari, koji se održavaju u lokalnom hotelu ili

nekom drugom mjestu, mogu pružiti vrijedne informacije doktorima koji upućuju pacijente dok daju implantologu priliku da se sastanu s njima. Implantološke tvrtke odlični su izvori govornika o posljednjim napretcima u implantologiji i restaurativnim tehnikama. Ovaj oblik edukacije osobito je od koristi za restaurativne stomatologe koji su zainteresirani za značajno unapređenje svog znanja o implantologiji

i proširenju implantološke usluge. Osim toga, takvi događaji stvaraju ogromnu količinu naklonosti i do brog ugleda za vašu ordinaciju.

### Marketing preporuke vaša je budućnost

Uspješan program marketinga preporuke temelji se na dosljednom i trajnom kontaktu s restaurativnim doktorom. Ispravne marketinške strategije tijekom dužeg vremena mogu:

- **Ojačati odnos s doktorima koji vas preporučuju**
- **Pretvoriti povremene preporuke u redovite**
- **Voditi prema većoj proizvodnji i profitabilnosti.** 

### O autoru

#### Dr. Roger P. Levin

predsjednik je i izvršni direktor Levin grupe, vodeće menadžerske tvrtke za implantološke ordinacije. Levin grupa pruža Total Implant Success, prvo sveobuhvatno savjetovanje i rješenja za cjeloživotni uspjeh implantologa u Sjedinjenim Američkim Državama i diljem svijeta.



# Zašto kompozit?

Savjet Marka Roacha, vlasnika dentalnog laboratorija u Velikoj Britaniji, svim dentalnim laboratorijima

Mark Roach, britanski dentalni tehničar

Mark je tražen među velikim dentalnim tvrtkama kako bi radio kao njihov konzultant i savjetnik. Iz tog razloga ga je Heraeus, vodeća svjetska tvrtka u tehnologiji dentalnih kompozita, uposlila da djeluje kao referentna točka u Velikoj Britaniji obavljajući posao tehničkog specijalista i trenera. Ovaj istaknuti pojedinac prepoznaje važnost dentalnog tima i posvećuje svoje usluge dobrobiti klijenata i pacijenata. U ovom članku Mark razmatra poslovni aspekt pri odluci o odabiru novih proizvoda za dentalne restauracije.



## Signum Composite. uspjeh u mojem poslu

Sve keramičke i bezmetalne restauracije smatraju se korakom naprijed u dentalnoj tehnologiji, osiguravajući njezin trajan uspjeh. Nama, vlasnicima dentalnih laboratorija, to znači da je maksimiziranje profita bez ulaganja više tisuća eura u najmanju ruku zadatak koji je sve teže postići. Svi vlasnici laboratorija suočavaju se s dilemom u koji sustav uložiti kako bi postizali margine profita bez masivnih financijskih izdataka. Zirconia skeleti zahtijevaju skupe skenere, ali koji od njih odabrati? Otvoreni sustav, zatvoreni sustav, ili čak i glodalicu? Hoće li se softver razvijati toliko brzo da će kupljeni skener zastarjeti u kratkom vremenu pa ćemo morati uložiti dodatni novac u nadogradnju softvera? Ostaje i pitanje vanjskih usluga, u slučaju da samo kupimo skener.

Prešana keramika može biti opcija, ali početni financijski izdatak je opet izdašan, a potrošni materijal nije jeftin. Radni proces je intenzivan i može biti osjetljiv na korištenu tehniku. Nitko ne može poreći kako danas, s dostupnom tehnologijom, moramo ulagati ako želimo održati korak s konkurencijom. Naš je zadatak nuditi opsežnu uslugu koja ispunjava naše očekivanje najviše kvalitete i dobiti zadovoljne klijente.

No, hoće li kupovina novog sustava umanjiti vrijednost sustava kojeg već imamo u laboratoriju? Ovo pitanje sam si često postavljao. Došao sam do zaključka da postoji alternativni sustav, dostupan već neko vrijeme. Zove se indirektni kompozit! Ne tvrdim da indirektni kompozit može ono što Zirconia, metalna ili prešana keramika mogu u svim slučajevima. Ali može upotpuniti ono što kao laboratorij već pružamo.

Pri nabavci je sustav indirektnog kompozita relativno jeftin, a cijena potrošnog materijala je usporediva s onom kod konvencionalne keramike. Nema skupih dodataka ili komponenti za kupiti, niti je potrebno kupiti skupe setove čiji sadržaj biste rijetko koristili. Sve možete sami izraditi kada vam zatreba, na način koji vam odgovara.

Početni financijski izdatak se vraća u kratkom do srednjem roku ako

ranja i privatnom sektoru može biti jako velika, kada je u pitanju kvaliteta. Uočio sam prazninu na tržištu i odlučio kako postoji potreba da se popuni. Nudeći indirektni kompozit kao alternativu u srednjem segmentu između restauracija preko zdravstvenog osiguranja i restauracija u privatnom sektoru, postupno sam dobar dio radova koje pokriva zdravstveno osiguranje prebacio u profitabilnija bezmetalna rješenja

## Nedostatak kromatoznosti je tipičan problem mnogih sustava indirektnog kompozita.

se proizvod oglašava na pravilan način. Često me pitaju na koji način se to radi. Odgovor dajem objašnjenjem kako sam to sam učinio. Naš cilj nije uzimanje udjela profitabilnom segmentu bezmetalnih restauracija, već upotpunjavanje i eksploatacija njegovih povremeno unosnih aspekata. U nekim slučajevima je indirektni kompozit bolja alternativa od svih ostalih opcija. Keramika je ponekad isuviše krta i neelastična. Također treba uzeti u obzir i napredak u razvoju dvostruko polimerizirajućeg materijala za brtvljenje zadnjih godina, koji je razvijen kao pomoćno sredstvo u konzervativnoj stomatologiji. Kod odluke koji materijal koristiti kako bi se dugoročno ostvario najbolji rezultat, važno je uzeti u obzir marginalni integritet, mikro-propuštanje, mikrofrakture, trošenje antagonista, stabilnost boje te koeficijent termičke ekspanzije. Kompozit udovoljava svim navedenim faktorima.

Razlika u standardima između restauracija preko zdravstvenog osigu-

srednjeg segmenta.

U današnjim uvjetima morate razmotriti cijene dentalnih legura i imati na umu da pacijenti imaju veća očekivanja, posebno kod zamjene prednjih zuba. Ne želimo iskusnim keramičarima uzeti kist iz ruke, kako bismo manje zarađivali radeći s kompozitima, niti je potrebno uposliti više iskusnih „kompozitaša“ (moj termin). Ono što bismo trebali razmotriti kako se segment metalnih restauracija smanjuje je što učiniti s iskusnim i cijenjenim „metalcima“. Koje su njihove mogućnosti sada kad ulažemo u skenere i eksternaliziramo podstrukture?

Pogodili ste? Ponovna edukacija i trening te prelazak „metalaca“ u „kompozitaše“. Kao i svaki dentalni tehničar, oni razumiju anatomiju i morfologiju zuba, okluziju i navoštavanje potpune konture. Edukacija i trening su ključ uspješnog stvaranja i razvoja kompozitnog segmenta tržišta iz vlastite baze klijenata te učinkovitije korištenje postojećeg kadra. Nije potrebno tražiti nove

klijente kako bismo se prilagodili i opravdali kupnju kompozitnog sustava. On se može vrlo jednostavno uklopiti u laboratorij uz nešto promišljanja i odgovarajuću cijenu. Potrebno je zapamtiti kako viša cijena kompozitnih punjenja nije ključna, važno je promisliti o troškovima rada. Pretvaranjem zlatnih „inlaya“ i kruna u kompozit može se udvostručiti profit!

## Zašto izabrati Signum liniju indirektnih kompozita?

Kao korisnik kompozita više od 10 godina, s razvojem i stalnom evolucijom tehnike kako bih se prilagodio sustavu koji pati od nedostatka kromatoznosti, ipak sam bio više nego zadovoljan prednostima implementacije kompozitnog sustava. Nedostatak kromatoznosti je tipičan problem mnogih sustava indirektnog kompozita. Znam to jer me tijekom godina većina proizvođača tražila da iskušam njihove kompozitne materijale. Inače jednostavan proces usklađivanja tonova boje postao je poprilično kompliciran. Ipak, s odabranim sustavom sam postizao dosta dobre rezultate. Proizvođač je potom odlučio promijeniti i poboljšati formulu. Rezultat je bio kompozit s previše kromatoznosti pa su, unatoč višemjesečnom trudu prilagođavanja moje tehnike, restauracije koje sam izrađivao izgledale kao da se radi o krunama od metal keramike – neprikladno za restauracije koje sam oglašavao kao bezmetalne, pristupačne cijene i živog izgleda. Navodno je nova formula bila prilagođena američkom i njemačkom tržištu, ali kako se to odrazilo na mene? Biti na pravom mjestu u pravo vrijeme može vam promijeniti život. Tako se pokazalo i za mene kada mi je dobar prijatelj spomenuo da je Heraeus Kulzer razvio sustav indirektnog kompozita nazvan Signum (za vezanje na metal, idealan za implantate) i Signum Ceramis (bezmetalni).

Osim toga, prijatelj je radio za Heraeus, tako da sam dogovorio da isprobam cijeli Signum sustav. Bio je i ostao pravo otkriće. Više nisam morao koristiti opakni dentinski materijal i modifikatore kako bih ispravio i prilagodio tonove boje. Dramatično sam pojednostavio svoju tehniku, skraćujući vrijeme potrebno za izradu restauracije. Ako to mogu ja, može i bilo tko drugi. Time se također riješio problem uspošljavanja mojih „metalaca“ koji nisu morali brinuti o prilagođavanju i postizanju tonova boje. Pomoću Signuma, A2 punjenje iz štrcaljke će reproducirati

A2 restauraciju. Nakon iskušavanja, odlučio sam uložiti novac u Signum. Ovo je uključivalo i napredni uređaj za svjetlosnu polimerizaciju. Stari uređaj iz prethodnog sustava s kojim sam radio se još uvijek mogao koristiti, ali s novim sam mogao ostvariti potpunu polimerizaciju restauracija u tri minute. Nevjerojatno!

Jedino što može iziskivati zamjenu je žarulja koja ima očekivani životni vijek od 500 do 800 sati. Uzimajući ovo u obzir, izračunao sam da možemo proizvesti od 15,000 do 24,000 restauracija prije nego bude potrebna zamjena. Poprilično učinkovito po pitanju troškova, rekao bih. Indirektni kompozit je prisutan mnogo godina, a siguran sam da će ostati važan i profitabilan element mog laboratorija, kao prilagodljiv i relativno jeftin sustav. U mojem slučaju je isplatio svoju vrijednost stotinama puta. Isto može učiniti i za vas, ako imate viziju da to prepoznate.

Prelazak na Signum nosi mnoge prednosti za dentalni laboratorij. Kao registrirani Signum laboratorij, mogu potvrditi svojim doktorima dentalne medicine i pacijentima da dobivaju dugotrajne restauracije najviše kvalitete po cijeni prilagođenoj njihovim potrebama. Primitio sam da je Signum dodatno poboljšao reputaciju mog laboratorija budući da sad mogu ponuditi indirektni kompozit za metalne i bezmetalne restauracije, što prije nisam ni pokušavao.

Mnoge su tehničke prednosti korištenja Signuma pa se neću ni truditi sve ih navoditi. Nepotrebno je reći da u svrhu proširenja poslovanja morate ciljati na segment tržišta koji vam je prethodno predstavljao problem, uz potporu zdrave etičke prakse i stručnosti. Telefonski poziv Heraeusu može biti idealno rješenje. Slobodno pokušajte, znam da će Signum nadmaštiti vaša očekivanja. [\[1\]](#)

## O autoru

Mark Roach



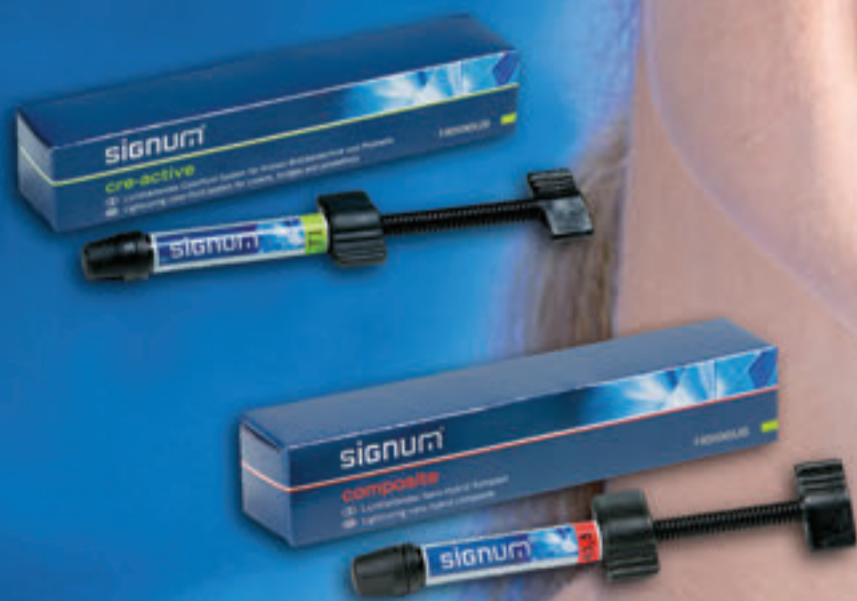je britanski dentalni tehničar, nacionalni i međunarodni specijalist za kompozite i vlasnik

prestižnog dentalnog laboratorija. U dentalnoj struci je više od 30 godina, svjedočeći mnogim promjenama materijala i tehnika potrebnih kako bi usmjerio svoje poslovanje maksimalnom povećanju profita, ali uvijek uz zadržavanje najviše kvalitete svojih radova.



# Heraeus

Izrada restauracija pomoću Signuma  
- ako su remek djela vaša strast



## signum®

Heraeus Kulzer Hungary Kft  
Predstavništvo u RH

Jarušćica 11  
Tel./Fax.: 01 888 7031

Vaš Heraeus Kulzer  
partner je:

Božica Andrašek  
091 242 2853

Tehnički savjetnik za Hrvatsku

Tomislav Pezelj  
044 540 066  
091 2008 157

Ovlašteni distributeri:

Maico d.o.o. 042 261 330  
Sanitaria d.o.o. 01 6181 178  
Dentalexpress d.o.o. 01 3886 278