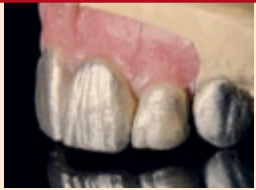

ПРАКТИКА → СТР. 6



Естетична реконструкция на трансплантиран премолар
Статия на екип от автори представя една госта неконвенционална концепция – алтернативен подход за поставяне на липсващи предни зъби.

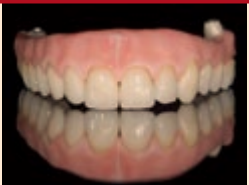ТЕОРИЯ → СТР. 8



Зъбна оклузия/темпоромандибуларна става и общо здравословно състояние

Статията прави преглед на подценяваните взаимовръзки между зъбната оклузия и общото здравословно състояние. Предложена е концептуална теория за обяснение на този механизъм.

ЗЪБОТЕХНИКА → СТР. 12



Протетични възстановявания с цирконий

Поглед отблизо към системата на Zirkonzahn, която направи възможна изработката на всякакъв вид дентални възстановявания – върху всякакъв вид абатмънти.

МЕНИДЖМЪНТ → СТР. 17



Повече правила – по-малко проблеми

Денталните лекари твърде често гледат на въпросите на човеиците ресурси като разход, а не като необходима инвестиция. Такава логика има опасност да нанесе много материални и морални щети. Авторката Сали Маккензи ни показва с жив пример това.

Студената плазма – експлозия за зъби

ДАНИЕЛ ЦИМЕРМАН ЗА DTI

Скоро в САЩ се очаква да започнат опити върху хора на революционен метод за кавитетна препарация. В колаборация с Nanova Inc., базирана в Колумбия компания, изследователски екип от Университета в Мисури (МУ) ще тества устройство, за което се смята, че удря живота на пломбите чрез третиране с поток от изстуден йонизиран газ.

„Плазма четката“ получи първото си признание през 2009 г., когато програмата на американското правителство за малки бизнес иновации и изследвания присъди 157 000 долара на Nanova за разработване на устройството. Според представителя на компанията Менг Чен първите лабораторни



местове с метода са успешни и без странични ефекти.

Технологията използва свойствата на нетермичната плазма, наричана още студена плазма поради ниската си температура, която се прилага и в други индустриални сектори, като хранителната промишленост за хигиенизиране на чувствителни повърхности, например на плодове. Чрез подобен процес изследователският екип на МУ установява, че плазмата дезинфектира оралните кавитети чрез отделянето на свободни кислородни радикали, които унищожават биологични микро-

организми посредством нарушаване целостта на мембраните им.

Освен това студена плазма засилва връзката между естествената зъбна повърхност и различни обтуровъчни материали чрез промяна на дентиновата повърхност чрез химическа реакция. „Нашето изследване показва, че обтурациите са с 60% по-здрави с плазма четката, което би удължило живота на пломбите“, споделя Хао Ли, професор в Инженерния колеж на Университета в Мисури.

Чен смята, че когато опитите покажат клинични данни, потвърждаващи първоначално установеното, апаратът може да се предлага на зъболекари до края на следващата година в зависимост от сертифицирането. DT

Иновации в медицината на „Булмедика/Булдентал 2012“

От 15 до 18 май 2012 г. изложбени зали на Интер Експо център-София отново ще се превърнат в модерно обзаведени здравни заведения.

На „Булмедика/Булдентал“, успоредно с новите модели медицинска техника, апарати и продукти за лечение, ще бъдат демонстрирани най-новото оборудване, апаратура и инструменти за дентални и козметични кабинети, за зъботехнически лаборатории, стоматологични и зъботехнически материали и консумативи, обзаведане за рентгенови и зъболекарски кабинети, продукти за оралната хигиена и др.

„Булмедика/Булдентал 2012“ се радва на изключителен интерес от страна на чуждестранни изложители, като освен традиционни участници в предстоящото издание се включват и нови

компании от Хърватска, Румъния, Гърция, Унгария, Полша, Германия, Русия, Китай, Словения, Турция, Италия, Австрия, Пакистан и други държави.

Своята активност запозват медицински и дентални фирми от Република Южна Корея, които за четвърта година прилагат модела за национално участие с общ щанд.

Тази година Агенцията за промотиране в чужбина и интернационализация на италианските предприятия (ИЧЕ) и агенция „Булгарреклама“ организират дебют на колективното представяне на фирми от здравната сфера от Италия.

„Булмедика/Булдентал“ е очакван форум за контакти и делови инициативи – дискусии, демонстрации, фирмени презентации и семинари по актуални теми.

→ стр. 11

15-18 МАЙ
БУЛМЕДИКА
БУЛДЕНТАЛ

www.bulmedica.bg



ИНТЕР ЕКСПО ЦЕНТЪР • ИЕС

Скъпи четящи,

Стартира натовареният в делови аспекти деннален период. Няма лошо. Така се уморихме от гълагата, нищонеслучваща зима, че с пълни шепи грабим от всички възможности, които Пролетта на денталния ни (а и човешки) живот ни предоставя.

И тъй като, както често обичаме да казваме в едиториалите си, „нашето издание е огледало на всичко, което се случва в бранша ни“, ви представяме един богат на материали, новини и събития брой.

Една от статиите при-

надлежи на екип от трима автори, които представя неконвенционална концепция за поставяне на липсващ преген зъб (стр. 6).

Поместваме и статия, посветена на силно актуалната особено напоследък тема „Оклузия“. В нея авторите правят преглед на поценяваните взаимовръзки между зъбната оклузия и общото здравословно състояние с референции към публикации, преминали през пийр ревью (оценка от независими рецензенти), като предлагат концептуална теория за обяснение на този меха-

низъм (стр. 8).

В традиционната вече рубрика „Зъботехника“ избраната от нас статия е „Протетични възстановявания с цирконий“, която е поглед отблизо към системата на Zirkonzahn и възможностите, които дава работата с нея (стр. 12).

От статията „Повече правила – по-малко проблеми“ (стр. 17) ще разберете и защо е важно да създадете ясни правила в практиката си по отношение на екипа си, което от своя страна ще редуцира възможностите за евентуални скъпо

струващи ви проблеми впоследствие.

Нашият екип застана зад инициативата „Дари усмивка“ на Фондацията за социална промяна и включване (стр. 20). Каним и вас – българските зъболекари, да подкрепите инициативата. Необходимо е само да отделим малка част от работното си време. Не е толкова много, ако ще погарите усмивка. Изберете сами.

Приятна среща с в-к „Деннал Трибюн“!

От Редакцията

International Imprint

Licensing by Dental Tribune International
Publisher Torsten Oemus
Group Editor
Daniel Zimmermann
newsroom@dental-tribune.com
+ 49 341 48 474 107

Editors
Claudia Salwiczek
Editorial Assistant
Yvonne Bachmann
Copy Editors
Sabrina Raaff
Hans Motschmann

Publisher/President/CEO
Torsten Oemus

Sales & Marketing
Peter Witteczek
Matthias Diessner
Vera Baptist

Director of Finance & Controlling
Dan Wunderlich

Marketing & Sales Services
Nadine Parczyk

License Inquiries
Jörg Warschat

Accounting
Manuela Hunger

Business Development Manager
Bernhard Moldenhauer

Project Manager Online
Alexander Witteczek

Executive Producer
Gernot Meyer

International Editorial Board
Dr Nasser Barghi, USA – Ceramics
Dr Karl Behr, Germany – Endodontics
Dr George Freedman, Canada – Aesthetics

Dr Howard Glazer, USA – Cariology
Prof Dr I. Krejci, Switzerland – Conservative Dentistry

Dr Edward Lynch, Ireland – Restorative
Dr Ziv Mazon, Israel – Implantology

Prof Dr Georg Meyer, Germany – Restorative

Prof Dr Rudolph Slavicek, Austria – Function

Dr Marius Steigmann, Germany – Implantology

© 2012, Dental Tribune International GmbH. All rights reserved.

Dental Tribune makes every effort to report clinical information and manufacturer's product news accurately, but cannot assume responsibility for the validity of product claims, or for typographical errors. The publishers also do not assume responsibility for product names or claims, or statements made by advertisers. Opinions expressed by authors are their own and may not reflect those of Dental Tribune International.

Dental Tribune International
Holbeinstr. 29, 04229 Leipzig, Germany

Tel.: + 49 341 4 84 74 302

Fax: + 49 341 4 84 74 173

Internet: www.dental-tribune.com

E-mail: info@dental-tribune.com

Regional Offices

Asia Pacific
Dental Tribune Asia Pacific Limited
Room A, 20/F, Harvard Commercial Building, 111 Thomson Road, Wanchi, Hong Kong

Tel.: + 852 3113 6177 | Fax: + 8523113 6199

The Americas
Dental Tribune America
116 West 23rd Street, Ste. 500, New York, N.Y. 10011, USA

Tel.: + 1 212 244 7181

Fax: + 1 212 224 7185

Офис България

Издава Dental Tribune България ЕООД
София 1421, жк „Лозенец“, ул. „Луна“ 2, ет. 1, ап. А

меа./факс: + 359 2/963 000 9

office@dental-tribune.net

www.dental-tribune.net

www.dental-tribune.com

Действителен собственик:

Уляна Винчева

Представената информация е съгласно чл. 7а, ал. 3 от ЗЗДЦП.

Главен редактор

Уляна Винчева

Редактори

г-р Владимир Ашиков

г-р Надежда Куюмджиева

Дизайн и предпечат

Антоанета Велева

Превож

г-р Надежда Куюмджиева

г-р Александър Аносполов

Коректор

Гая Христова

Реклама

Николина Илиева 0897 958 321

Автори в броя

Проф. Даниел Еделхоф, Бьорн Майер,

г-р Хела Илоф, г-р Йонг-Кеун Ли, г-р

Хийунг-Йо Мун, Ксабьер Балме, Сали

Маккензи, Рагмила Христова

Печат: „Снекър“ АД

Българското издание на Dental Tribune

е част от групата Dental Tribune

International – международно издание

на 20 езика, разпространявано в над

55 държави.

Съдържанието, преведено и публику-

вано в този брой от Dental Tribune

International, Германия, е с авторското

право на Dental Tribune International

BGACDBULGARIAN ACADEMY OF
COSMETIC DENTISTRY

представя на българската дентална общност

**Форум по
естетика
и функция****22-23 юни 2012**
София, Рейнбоу Плаза

Тема:

Видове оклузални шини

Лектор:

г-р Ян Бакъл, BDS**THE DAWSON ACADEMY**

за повече информация и регистрация:


Тел. 0878 554 288 – Силвия Николова

www.bgacd.com

Тема:

**Адхезивни възстановявания
във фронталната област
Биомиметичен подход**

Лектор:

г-р Паскал Мание, DMD, MSc, PhD

Д-р Мание е автор на над 200 клинични и изследователски публикации в областта на естетичната и адхезивна дентална медицина и е международно признат лектор в тази сфера. Д-р Мание е съавтор на книгата „Bonded Porcelain Restorations in the Anterior Dentition – A Biomimetic Approach“, която е преведена на 11 езика и се счита за една от най-забележителните монографии в областта на адхезивната и естетичната дентална медицина.

с медийната подкрепа на:

DENTAL TRIBUNE

спонсори:

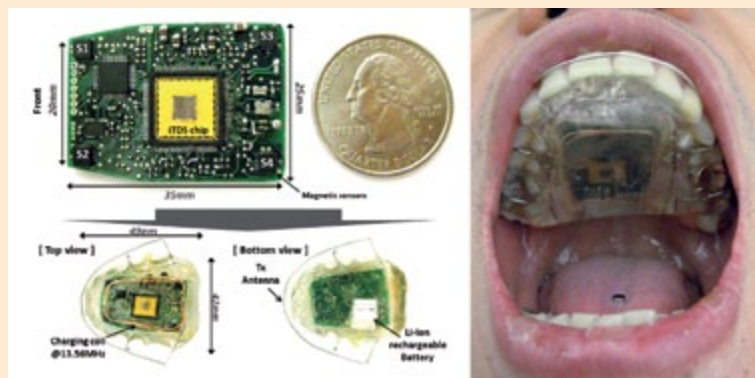


фирма Роми Дент

фирма ЕТ Евгени Стефанов

Интраорален апарат управлява електрическа количка за инвалиди

DENTAL TRIBUNE INTERNATIONAL



Безжичният интраорален апарат дава възможност на пациентите с гръбначномозъчно увреждане на високо спинално ниво да управляват електрическа количка за инвалиди чрез движения на езика. (DTI/Снимката е любезно предоставена от Технологичния институт на Джорджия)

Изследователи от Технологичния институт на Джорджия усъвършенстваха последната версия на системата, която се управлява с език и е интегрирана в интраорална пластинка. Системата дава възможност на хора с гръбначномозъчни увреждания на високо спинално ниво да управляват самостоятелно електрическа количка за инвалиди. Необходимо е само свободно движение на

езика.

Най-новият прототип на системата позволява на потребителите да носят интраорален апарат, наподобяващ небцова пластинка. В клинични условия на пациента се поставя пиърсинг на езика, с чиято помощ той може да контролира магнитните сензори, монтирани в четирите ъгъла на пластинката. Сензорите улавят относителното положение на магнитния пиърсинг и прехвърлят безжично данните към iPod или iPhone. Компютърна програма, инсталирана на тези устройства, интерпретира положението на езика на пациента и придвижва количката в съответната посока.

„Пренасяйки сензорите в устната кухина, създадохме система за придвижване с повишена механична устойчивост и комфорт, която е почти незабележима за окол-

ните“, сподели Масам Гованло, доцент в института.

В по-ранните версии сензорите бяха монтирани на екстраорално устройство, подобно на слушалки. „Един от проблемите, с които се сблъскахме при варианта слушалки, беше, че те се разместваха върху главата и имаха нужда от често рекалибриране“, заяви Гованло. Новият апарат приляга плътно към небцето, защото е изработен по отпечатъци от двете челюсти. Тъй като се поставя в устата, той е предпазен от подобни смущения и е трудназабележим от околните.

Новото устройство включва литиево-йонна батерия и индукционна спирала за зареждане на батерията. Изработено е от дентална акрилна пластмаса и е облицовано с изолиращ водоустойчив материал.

Изследователите са раз-

работили и многофункционален интерфейс, в който се поставя iPod-ът и който получава и изпраща данни от сензорите, зарежда iPod-а, както и интраоралния апарат през нощта. Системата може да бъде свързана към всяка стандартна електрическа инвалидна количка.

Гованло и неговият екип планират скоро да започнат тестване на системата при здрави доброволци, след което да преминат към клинични изпитания. На 20 февруари новата интраорална управлявана от езика система беше представена на International Solid-State Circuits Conference на IEEE в Сан Франциско. Откритието е подкрепено от различни институции, включително от Националните институти по здравеопазване, Националната научна фондация и фондацията „Кристофър и Дейна Рийв“. DT

Те виждат кървящи венци, Вие виждате по-значимия проблем

parodontax Extra 0.2% chlorhexidine

- медицинска вода за уста, която лекува гингивит и помага при справяне с пародонтит
- несравним ефект при предотвратяване на повторното натрупване на плаката¹
- несравним ефект при предотвратяване на бактериалното разпространение в сравнение с други води за уста, които съдържат етерични масла²
- ненадмината трайност^{3,4,5} - остава в устната кухина до 12 часа⁶
- подходяща за интензивно лечение максимум 4 седмици

Източници: 1. Brex M, et al. J Clin Periodontol. 1990; 17: 292-297. 2. Haffajee AD, et al. JADA. 2008; 139: 606-611. 3. Sellmann H. Plaquekontrolle und Chemotherapie. Published in: Hetz. G. Aktueller Stand der Parodontologie. Spitter Verlag, Balingen, 2004. 4. Elworthy A, et al. J Periodontol. 1996; 67: 572-576. 5. Roberts WR. J Clin Periodontol. 1981; 8: 295-310. 6. Rosin M, et al. J Clin Periodontol. 2002; 29: 392-399.

Първата интелигентна четка за зъби с Bluetooth технология

DENTAL TRIBUNE INTERNATIONAL

Вeam Technologies, нова компания за производство на дигитални продукти за орално здраве, разработи първата четка за зъби, снабдена с Bluetooth технология. Наречената Veam Brush четка за зъби анализира орално-

хигиенните навици и изпраща данните към програма на смартфон.

Новото средство за орална хигиена представлява стандартна четка за зъби, в която са вградени сензори, регистриращи навиците за миене на зъбите на потребителя, и която изпраща дан-

ните посредством Bluetooth връзка. Потребителят трябва да инсталира съответната програма на своето мобилно устройство с операционна система Android или iOS. След установяване на връзка с четката приложението изгражда индивидуален профил на потребителя



Четката за зъби Veam Brush изглежда като стандартна четка за зъби, но интелигентният ѝ накрайник може да предава информация за навиците за миене на зъбите на потребителя към смартфон посредством Bluetooth технология. (DT/Снимката е любезно предоставена от Veam Technologies)

въз основа на отчетените продължителност и честота на използване.

Четката използва сменяеми накрайници. По такъв начин към един смартфон могат да бъдат свързани няколко четки, което е особено полезно за родителите, желаещи да контролират орално-хигиенните навици на своите деца. Освен това приложението предупреждава потребителя, когато е време да се смени главата на четката. Допълнителни накрайници могат да бъдат поръчани и директно от телефона.

Приложението има различни функции, като например Veam Goals, която позволява на потребителя да задава свои индивидуални цели. Производителът обещава интуитивен интерфейс с лесни за използване функции, достъпни както за деца, така и за лица в напреднала възраст. Потребителите имат възможност и да изпращат информацията за миенето на зъбите си до своите дентални лекари.

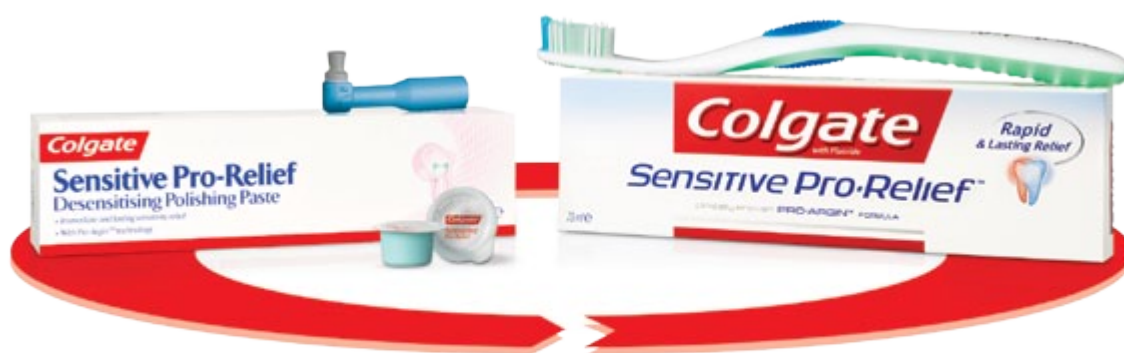Според производителя среднестатистически продължителността на миене на зъбите е едва 46 секунди, но има вероятност 50 процента от хората да продължат с почистването на зъбите си до пълните 2 минути с помощта само на обикновен хронометър. Ето защо приложението е конфигурирано за двукратно миене на зъбите на ден по две минути. Програмата може да бъде настроена да възпроизвежда на телефона песен по желание по време на миене на зъбите. Предполагаемият период на експлоатация на батерията е около 90 дни.

Очаква се четката да бъде на пазара през лятото на 2012 година с препоръчителна цена на дребно 50 щатски долара. Ориентираната цена на сменяемата глава е 3 щатски долара. „Първоначално ще се предлага само на пазара в Щатите, но планираме да започнем продажби в Европа преди края на 2012 година. Продажбите ще реализираме отчасти самостоятелно, но ще търсим и сътрудничество с дистрибуторски мрежи в Европа“, заяви Алекс Фромийър, главен изпълнителен директор на Veam Technologies.

Veam Technologies е нова компания за производство на дигитални продукти за орално здраве, основана през 2012 година. DT

Sensitive Pro-Relief™

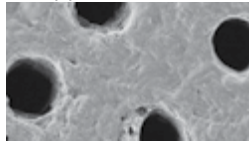
ЛЕЧЕБНА ПРОГРАМА



Представяме Ви незабавно* облекчение на чувствителността, което пациентите могат да вземат ВКЪЩИ

Революционна Pro-Argin™ технология

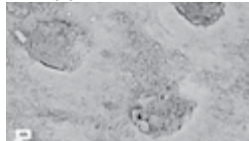
ПРЕДИ¹



In vitro SEM на нелекувана дентинова повърхност

Тубулите, които причиняват чувствителност са отворени

СЛЕД¹



In vitro SEM на дентинова повърхност след апликация

Тубулите са запушени за незабавно и продължително облекчение

С Pro-Argin™ технологията най-накрая осигуряваме незабавно* и продължително облекчение на дентиновата свръхчувствителност, използвайки лечебната програма на Colgate® Sensitive Pro-Relief™.

- Десенситизираща полирна паста за професионална употреба
- Паста за зъби за ежедневна домашна употреба

Pro-Argin™ технологията работи посредством естествени процеси на запушване на дентиновите тубули като привлича аргинина и калциевия карбонат върху дентиновата повърхност формирайки защитен слой, който предоставя незабавно облекчение.²

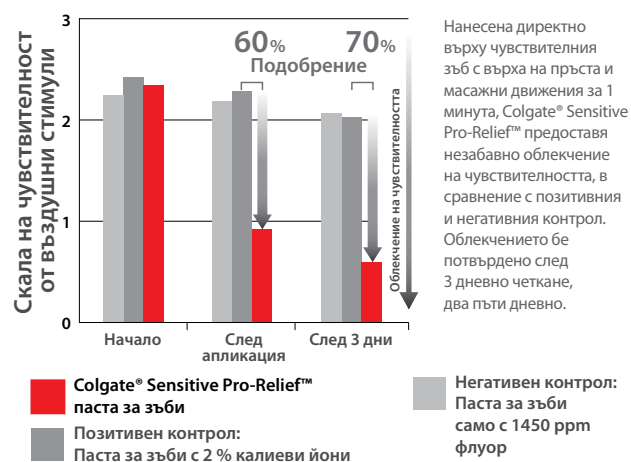
*Незабавно облекчение постигнато чрез директна апликация на пастата за зъби чрез масажиране на чувствителния зъб за 1 мин.

Цитирани научни изследвания:

1. Petrou I et al. J Clin Dent. 2009;20(Spec Iss):23-31.
2. Cummins D et al. J Clin Dent. 2009;20(Spec Iss):1-9.
3. Nathoo S et al. J Clin Dent. 2009;20(Spec Iss):123-130.

Революционни резултати

Незабавно облекчение, постигнато с директна апликация на пастата за зъби посредством втриване върху чувствителния зъб за 1 минута и продължително облекчение с четкане на зъбите два пъти дневно³



Нанесена директно върху чувствителния зъб с върха на пръста и масажни движения за 1 минута, Colgate® Sensitive Pro-Relief™ предоставя незабавно облекчение на чувствителността, в сравнение с позитивния и негативния контрол. Облекчението бе потвърдено след 3 дневно четкане, два пъти дневно.

Посетете www.colgateprofessional.co.uk за да научите как незабавното облекчение на дентиновата свръхчувствителност може да повлияе на вашата практика.

Colgate

YOUR PARTNER IN ORAL HEALTH

www.colgateprofessional.co.uk

BULDENT

Правилният продукт е от значение!

Официален дистрибутор на десенситизираща полирна паста Colgate Sensitive Pro-Relief

Булдент ООД
ул.Демир капия 56
0700 16 101
т/ф: 02 / 936 06 44
www.buldent.eu

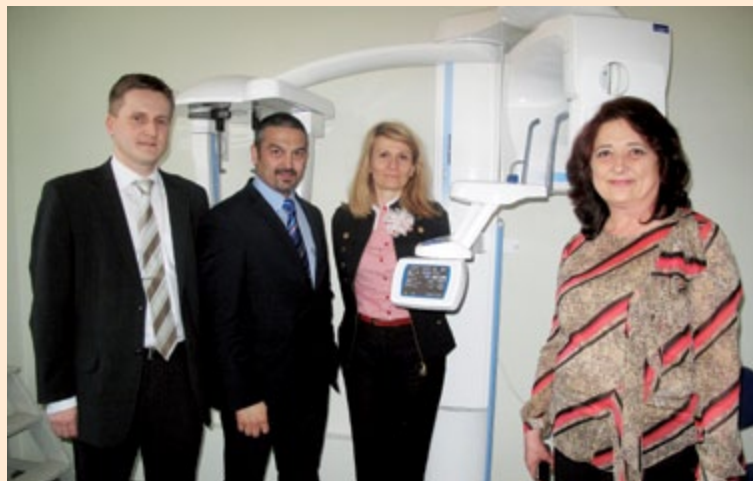Велико Търново се сгоди с последно поколение скенер за глава

На знаковия за град Велико Търново ден – 22 март, когато градът чества своя официален празник, „Дентален център I Велико Търново“ тържествено откри своя обновен сектор по образна диагностика.

Официални гости на събитието, домакинствано от г-р Майя Грашкіна – управител на денталния център, бяха: кметът на гр. В. Търново Даниел Панов, управителят на РЗОК – гр. В. Търново, г-р Иван Иванов, проф. г-р Андон Филчев – декан на Факултета по дентална медицина, МУ–София, доц. г-р Цветан Тончев – декан на Факултета по дентална медицина, МУ–Варна, Клаус Хухтала – мениджър във фирма Planmesa, доставила иновативния апарат. На събитието присъстваха и управители на медицински и дентални центрове, лекари по дентална медицина от града и страната, медици.

Звездата на събитието бе Planmesa ProMax 3D – интелигентният и мултифункционален рентгенов апарат последно поколение, монтиран и работещ в една от залите на денталния център.

Лентата на обновения център прерязаха управите-



(От дясно на ляво): г-р Майя Грашкіна – управител на „Дентален център I Велико Търново“, Мария Стоянова и Красимир Денчев – управители на фирмата вносител „ДеМаКом“, и Клаус Хухтала – представител на фирмата Planmesa, позираят до новата придобивка на денталния център.

усмивка отговаря, че качествената дентална медицина изисква големи инвестиции в технологии, и добавя: „Ако ние, зъболекарите, не сме в крак с времето, отиваме в безвремето, а там нищо не се случва.“

Всъщност един от най-известните дентални центрове във В. Търново не е еднолична собственост. Създаден е през 2001 г., когато е обявен за приватизация и приватизиран. Преди това е бил поликлиника, в която са работили г-р Грашкіна и почти всички акционери в дружеството, някои от които работят до днес с нея.

Тя инициира сключването на 10-годишен приватизационен договор, който успяват да изпълнят за 8 години. В момента клиниката е собственост на АД, като г-р Грашкіна е двигателът на дейността му. Споделя ни, че най-ценното за нея е работата в екип от всички 12 дентални специалисти в различни специалности, които практикуват в денталния център – терапевти, ортодонти, лицево-челюстни хирурзи, поливалентни лекари по дентална медицина, лекари по детска дентална медицина, пародонтолози.

Професионалистите в центъра се нуждаят от качествена диагностика, която ще изведе практиката на центъра на още по-високо ниво, и това обяснява закупуването на новата придобивка Planmesa ProMax 3D.

Всички гости на откриването на центъра имаха възможност да присъстват на демонстрация на начина на работа на новия апарат.

С помощта на уникалния Planmesa ProMax 3D апарат могат да бъдат направени всички възможни лицево-челюстни изследвания – панорамни, цефалографски и 3D. Наличието на различни обеми на реконструкции, както и на така нареченото съединяване на обеми, при което се достига обем 14 x 14 см (диаметър x височина), дава възможност за получаване на максимална информация за анатомията на паци-

ента. Дигиталният сензор обхваща цялата дентална област, давайки изключително детайлна и точна информация за горна и долна челюст.

Този апарат по отношение на образната диагностика е възможно най-оптималното решение за ортодонти, пародонтологични, както и за изследвания на temporomandibular стави и синуси. Изключително широко приложение намира и в имплантологията и в лицево-челюстната хирургия.

Planmesa използва така наречената технология Cone Beam Volumetric Tomography (CBVT). Постига се значително намаляване на дозата на облъчване за пациента в сравнение с алтернативни методи на изследване.

Друга много важна и характерна само за апаратите на Planmesa е SCARA технологията (Selectively Compliant Articulated Robot Arm) – роботизирано „С-рамо“ с три центъра на ротация, патентовано от Planmesa. Апаратът няма ограничения при механичното сканиране на паци-

ента. Формата на фокусния слой се базира на научни данни за формата на човешката челюст, което се задава софтуерно. Практически може да бъде описана кривата на всяка челюст като форма и големина.

Уникална в бранша е и програмата „Автофокус“ – със специален алгоритъм позиционира предните зъби във фокусния слой. С динамичния контрол на експозицията (DEC) се постига едновременно контрол на параметрите на лъчението и чувствителността на сензора за елиминиране на области с почерняване или неоекспониране. **DT**

За повече информация: фирма „ДеМаКом“ ООД – вносител на Planmesa за България, тел.: 02 481 4721, 0885 205 792/3

DeMaKom DMK

today

БИЗНЕС ГАЙДЪТ НА **БУЛМЕДИКА**
БУЛДЕНТАЛ

15-18 май

10 000
копия,
безплатно
разпространени

Вложен в следващия брой на в-к „Дентал Трибюн“ разпространяван на входа и в централното фоайе на Интер Експо Център през трите дни на изложбата



Световноизвестният бизнес гайд за посетители и изложители, обслужващ IDS и големите дентални изложения по света, за втори път се реализира в България.

Излиза от печат 2 седмици преди началото на изложбата.

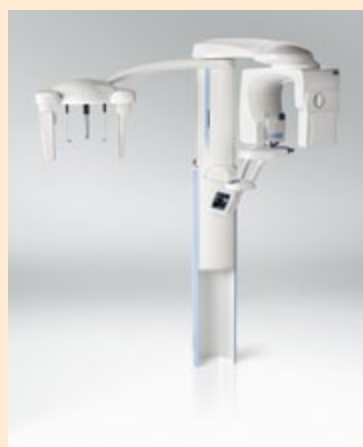Безплатно
двуезично
издание

Запазете своята
реклама до 16 април
на тел.: 02 963 0009

Съвместен проект на:

DENTAL TRIBUNE
— The World's Dental Newspaper • Bulgarian Edition —

bulgaria
reklama



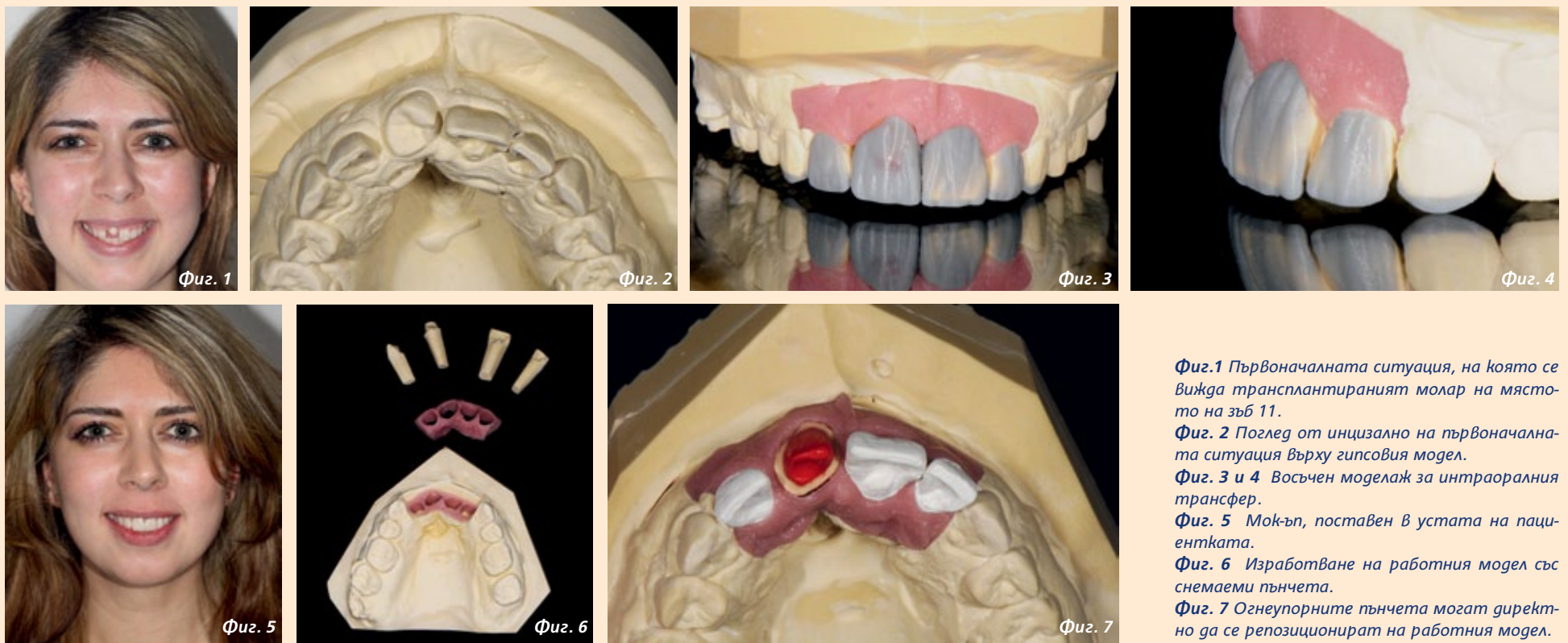
Новият апарат Planmesa ProMax 3D.

лям на РЗОК на гр. В. Търново г-р Иван Иванов и представителите от фирмата Planmesa Клаус Хухтала. Съпътстващата програма включваше и лекция на тема „Основи на СВСТ/3D образната диагностика“, представена от г-р Димитър Йовчев от Катедра по образна и орална диагностика, Факултет по дентална медицина МУ–София. По българска традиция откриването на обновения сектор бе съпроводено с осветяване от отец Асен, както и от последващи коктейл и вечеря, гадени от домакините.

Инициативата за сканера придобивка в „Дентален център I Велико Търново“ принадлежи на неговата дейна управителка г-р Майя Грашкіна, която непрекъснато инвестира в скъпи технологии. На зададения от нас въпрос, как се е решила на тази смела инвестиция, тя с

Естетична реконструкция на трансплантиран премолар

ПРОФ. ДАНИЕЛ ЕДЕЛХОФ, БЪОРН МАЙЕР – МАЙСТОР ЗЪБОТЕХНИК, Д-Р ХЕЛА ИЛОФ, ГЕРМАНИЯ



Фиг. 1 Първоначалната ситуация, на която се вижда трансплантираният молар на мястото на зъб 11.

Фиг. 2 Поглед от инцизално на първоначалната ситуация върху гипсовия модел.

Фиг. 3 и 4 Восъчен моделаж за интраоралния трансфер.

Фиг. 5 Мок-ъп, поставен в устата на пациентката.

Фиг. 6 Изработване на работния модел със сменяеми пънчета.

Фиг. 7 Огнеупорните пънчета могат директно да се репозиционират на работния модел.

Съществуват няколко терапевтични подхода за възстановяването на липсващи предни зъби. Сред най-често използваните са поставянето на импланти и изработването на композитни адхезивни мостове. Друга опция е трансплантацията на зъб. В тази статия е представена една доста неконвенционална концепция – алтернативен подход, който осигурява подходящо възстановително решение за млада жена, загубила преден зъб.

За генталния екип възстановяването на горните предни зъби е голямо предизвикателство. За всеки случай трябва индивидуално да се оценят критерии като естетика, функция и здравина. Поради напредъка в областта на генталните материали днес генталните екипи имат на разположение разнообразни изцяло керамични възстановителни опции, като се започне от скелет на базата на циркониев оксид и се стигне до прес-керамика и послойна керамика за индивидуално нанасяне върху огнеупорни пънчета. Из-

борът на материали за генталните възстановявания е огромен.

Базираната на лишиев гисуликат IPS е.мах прес-керамика (Ivoclar Vivadent) се е доказала като идеален материал за случаите, при които е необходимо възстановяване на единичен зъб в зона с високи естетични изисквания. С този продукт восъчният моделаж може да се възпроизведе прецизно с керамичния материал. Изцяло анатомичното възстановяване се индивидуализира с боички и след това се изпича. Още по-точна опция е cut-back техниката, при която върху оклузалните и инцизалните повърхности на пресования скелет се нанасят материалите Impulse и Incisal. Чрез нанасянето на малко количество от тези материали само в няколко стъпки могат да се получат високоестетични възстановявания.

Същият принцип важи и за изработването на керамични фасети. Въз основа на восъчния моделаж частично или изцяло анатомичните възстановявания се пресоват от керамика и впоследствие се индивидуализират с

помощта на боички и материали за послойно нанасяне. Индивидуалното изграждане на фасетите с послойните материали от гамата на IPS е.мах Ceram върху огнеупорни пънчета отнема повече време и усилия. Но крайният резултат оправдава усилията.

Пациентката обсъди с нас загубата на зъб 11 вследствие на ендодонтски усложнения. При екстрахирането на този зъб зъб 15 бе трансплантиран на мястото, освободено от зъб 11, и мястото бе запазено посредством ортодонтия (фиг. 1).

След успешното оздравяване 32-годишната жена пожела трансплантираният зъб да бъде модифициран до получаването на безупречен естетичен вид. Ние използвахме преоперативни модели, за да визуализираме случая, и обсъдихме различните варианти с помощта на восъчен моделаж. Както се вижда от фигура 2, трансплантираният премолар бе с подчертан вестибуларен наклон поради специфичната си анатомия. Това усложняваше постигането на нашата цел за хармоничен краен резултат.

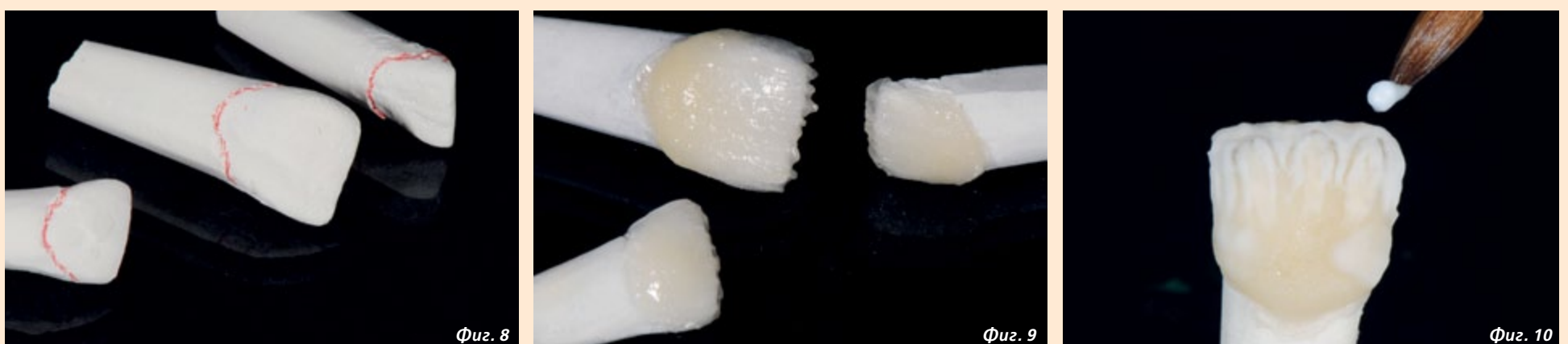
При оценка на преоперативния модел бе установено, че ортодонтски модифицираното разстояние е прекалено голямо в сравнение с ширината на зъб 21. Най-бързото решение, обсъдено от възстановителния екип, бе да се добави композит по медуалната повърхност на зъб 12, за да се възстановят хармоничните съотношения между централните резци.

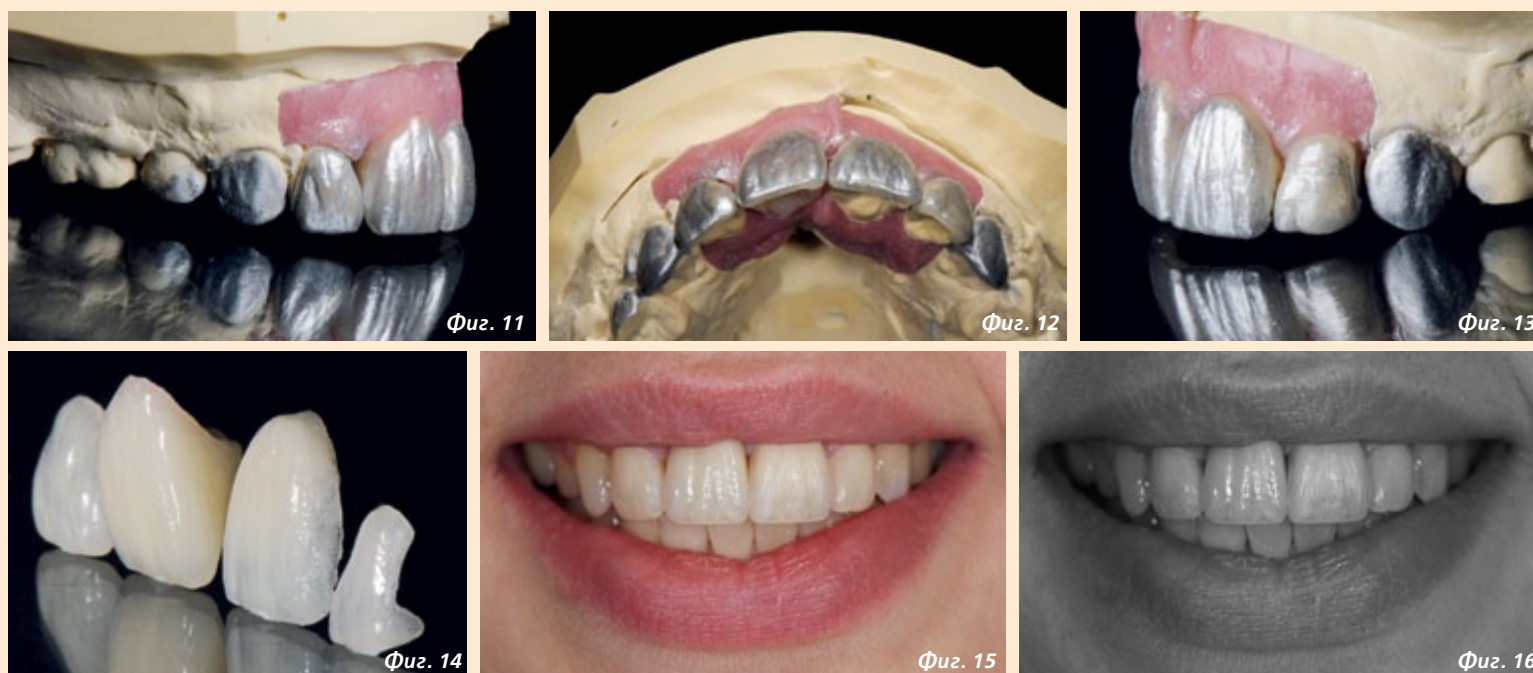
За съжаление тази процедура щеше да доведе до дисхармония на латералните резци. Друг критерий бе съотношението дължина/ширина на предните зъби. За да се постигне хармоничен вид, съответстващ на възрастта на пациентката, инцизивните ръбове на предните зъби трябваше да се угължат с 1 до 1.5 мм. Тези аспекти бяха обсъдени с пациентката и онагледени с помощта на различни модели и восъчен моделаж. Уточнихме крайната терапевтична цел и решихме да изработим една корона (зъб 11) и три фасети (зъби 12, 22 и 21). Восъчният моделаж бе променен съответно плана и бе постигнат естетичен краен резултат (фиг. 3 и 4). За да

се добие по-добра представа за възстановяванията, финалният восъчен моделаж бе пренесен на мок-ъп с помощта на шаблон. Така пациентката доби по-детайлна представа за планирания краен резултат, преди да се започне самото лечение (фиг. 5). На базата на този мок-ъп тя се съгласи да преминем към изработването на окончателните възстановявания.

Когато трябва да се изработи възстановяване в една като цяло здрава гъвкателна система като тази, остава въпросът, как да се изработи то. Винаги когато това е възможно, първият ни избор трябва да бъде адхезивно циментирано консервативно изцяло керамично възстановяване. Фасети от послойна керамика, като нанофлуоропатитната глас-керамика IPS е.мах Ceram, върху огнеупорни пънчета могат да се направят много тънки и с приятни оптически ефекти. Ако се предприеме неинавзивен подход, този тип възстановяване позволява на клиницистите да използват целия му потенциал по отношение на естетика и функция. В този слу-

Фиг. 8 Върху огнеупорните пънчета бяха отбелязани препаративните граници на фасетите; Фиг. 9 Печене на керамичните маси върху огнеупорните пънчета; Фиг. 10 Създаване на мамелоните.





Фиг. 11–13 Отделено бе много внимание за създаване на повърхностната текстура; фиг. 14 Завършените възстановявания преди поставяне; фиг. 15 и 16 Крайният резултат съответстваше прецизно на лечебния план и се хареса както на пациентката, така и на лечебния екип.

чай зъб 11 бе препариран според морфологичните насоки и подготвен за поставянето на изцяло керамична корона, която бе индивидуално насложена в инцизалната област.

След препаратията и снемането на отпечатъка възстановяванията бяха изработени върху модели. Тъй като се нуждаехме от огнеупорни пълнети за завършване на индивидуално насложените фасети, бе подготвен и модел със сменяеми пълнети (фиг. 5). Така бе възможно да се репозиционират прецизно дублираните пълнети в модела от първоначалната ситуация след изпичане на материала. Изключително важно е пълнетата да са изработени с максимална прецизност и на всяка цена да се предотвратят подмоливите. За оптимално пасване на пълнетата върху модела бяха оформени паралелни повърхности, които изключват всякаква възможност за въртене. Така отпадна необходимостта от улей водач (фиг. 7). Ако работата се извърши прецизно, този метод позволява висока точност на напасването. След гланциращото изпичане окончателното възстановяване бе с точно пасване във вертикална посока от самото начало.

Информацията, събрана в предварително изработения восъчен моделаж, бе пренесена върху работния модел с помощта на силиконов шаблон, който допълнително бе ажустиран към ситуацията. След това друг силиконов шаблон бе изработен, за да се използва като ориентир за последващото наслагване на керамиката.

В зависимост от използвания материал огнеупорните пълнети се оставят да изсъхнат без допълнително загряване за един ден след изработването им. Ако се налага, те може да се обезвъздушават. Много важно е да се махнат пълнетата от силиконовата матрица след времето за втвърдяване от 45 минути, тъй като материалът може да започне да разтваря силикона. След това се маркират препаративните граници на фасетите с огнеупорен молив и се извършва уш-печене (фиг. 8). Нанася-

нето на материала в тънък слой гарантира, че керамиката е в равномерен и хомогенен слой, което е важно за пасването на фасетите. Използван бе безцветен, транспарентен материал за уш-печене, като IPS e.max Ceram Transpa clear или IPS e.max Ceram Add-On Incisal. За да се сведе до минимум свиването или то да остане колкото се може по-постоянно по време на основното печене, може да се създаде истмус с керамичния материал. В този случай такава структура бе оформена в цервикалната област (фиг. 9).

След това бяха нанесени слоеве с равна дебелина. Като се започна от цервикалната област, първо бяха използвани гентинови маси. Инцизалната част бе създадена според ситуацията при пациентката и бе допълнена от подходящи материали Incisal и Transpa (фиг. 10). Тази процедура бе използвана за създаване на индивидуалните характеристики (например мамелони, опалесцентни области) на транслуцентен фон. Интензивният на материалите може да се контролира прецизно, без те да се влияят от опаковкия ефект, който понякога оказва подлежащият гентинов слой.

Короната на зъб 11 бе изработена чрез cut-back техниката. Скелетът от IPS e.max литиев дисиликат изискваше короната да се изработи едновременно с фасетите. Впоследствие инцизалната трета на скелета бе покрита с IPS e.max Ceram керамика. С тази процедура се постигна оптимално интегриране на възстановяването с околните зъбни тъкани и цветови ефект, идентичен с този на фасетите.

След изпичане на гентина, при което бе ажустиран цветът, короната и фасетите бяха напаснати върху модела. Бяха оформени апроксималните контакти и бяха създадени формата и повърхностната структура на възстановяванията според ситуацията с помощта на сребърни прахове (фиг. 11–13). Послойното нанасяне на керамиката завърши с окончателното глазиращо печене.

Опаковъчната маса бе почистена със стъклени полирни зърнца с размер 50 μ при налягане 0.5 бара или 7.25 psi.

За фиксиране на обработеното с песъкоструйник възстановяване върху модела бе използван водноразтворим гел, който изгаря без остатък. Този метод ни позволи да проверим страничните и протрузивните движения и да се ажустират възстановяванията с гумички. Като се вземат предвид функционалните аспекти, заложените във восъчния моделаж, канините бяха изградени с композит. Така гарантирахме основна оклузия, която облекчава предните възстановявания.

Преди поставяне фасетите бяха ецвани с хидрофлуорна киселина и внимател-

но изплакнати след 20 секунди. След това възстановяванията бяха силанизирани и поставени в устата съгласно внимателно обмислен протокол за циментиране. На контролния преглед след седем дни зъбите бяха рехируратирани и меките тъкани се бяха възстановили от интервенцията (фиг. 15 и 16).

ЗАКЛЮЧЕНИЕ

Описанием в тази статия случай демонстрира, че сложните терапевтични концепции могат да се прилагат систематично от генталния екип при едно детайлно планиране. Благодарение на интензивното обсъждане с пациентката и с помощта на трансфер на mock-up в устата ÷ постигнахме висококачествен естетически удовлетворяващ резултат. **DT**

Информация за авторите:



Проф. Даниел Еделхоф работи като доцент в Катедрата по протетично гентално

лечение на университета Ludwig-Maximilians в Мюнхен, Германия. Можете да се свържете с него на Daniel.edelhoff@med.uni-muenchen.de.



Бьорн Майер е майстор зъботехник към Катедрата по протетично гентално

лечение на университета Ludwig-Maximilians в Мюнхен, Германия. Можете да се свържете с него на info.bjoern-maier.com



Д-р Хела Илоф е академичен ръководител на поликлиниката по ортогонтия

на университета Ludwig-Maximilians в Мюнхен, Германия. Можете да се свържете с нея на Daniel.edelhoff@med.uni-muenchen.de.

Удоволствието да се усмихваш



PURE е професионална система за избелване на зъбите, разработена съвместно с най-добрите специалисти. За да задоволим всички потребности и от уважение към клиентите ни, предлагаме пълна гама продукти за лечение у дома и в зъболекарския кабинет. Работи без лампа. Сертифицирана и клинично тествана. Не предизвиква свръхчувствителност.

Швейцарското качество на продуктите **PURE** е гаранция за оптимален резултат и блестяща усмивка в дългосрочен план.

ЗА ПОРЪЧКИ:

”Аксис България“
гр. София, Бизнес център ”Сердика“
бул. ”Акад. Иван Гешов“ №2Е,
офис 312, 313
тел: 0700 17 750
Незабавна доставка.
office@axisbulgaria.com
www.axisbulgaria.com


PURE
Smile and Whiteness

Един продукт на **AXIS** dental
SWISS QUALITY

Зъбна оклузия/темпоро-мандибуларна става и общо здравословно състояние

Клинични данни и механизми на една подценявана взаимовръзка

Д-Р ЙОНГ-КЕУН ЛИ И Д-Р ХИЙУНГ-ЙО МУН, ЮЖНА КОРЕЯ



бъгат разглеждани като система от зъбчати колела, затквени в костите на горната и долната челюст, които са свързани помежду си посредством ТМС³.

Причините за заболяванията на ТМС могат да бъдат обособени в пет категории: дентални, травматични, предизвикани от житейски навици, стресови житейски ситуации и емоционални фактори⁴.

Травмата може да бъде под формата на камшичен удар, да е породена от екстраорални апарати и удари в областта на главата, лицето или челюстта. Има съобщения за сигнификантна травма на ТМС след хиперекстензия на шийната част на гръбначния стълб⁵. По отношение на жизнените навици като причини се посочват лошата стойка, нергномичната работна среда, вредните орални навици и придобитите рефлексии в детството, както и нездравословната диета и тежките физически усилия, като вдигане на тежести и др.⁴.

Миофасциалната болка, произхождаща от тригерни зони в скелетната мускулатура и фасции, често е продължителна и локализирана⁶. Миофасциалният компонент обикновено се възприема за част от болкови синдроми, ангажиращи ТМС. Тригерните точки в гъвкател-

яние на организма. Наред с другите резултати, беше установено, че уврежданията на гъвкателните мускули или на денто-алвеоларните лигаменти могат да причинят смущения във визуалния контрол на стабилността на позата и така да предизвикат дисбаланс на стойката⁷. Положението и функцията на долната челюст също оказват ефект върху центъра на тежестта^{8,9}.

При лица в напреднала възраст зъбната оклузия корелира със слабост в долните крайници, ограничена подвижност и нарушен баланс на позата¹⁰. Установено е, че правилната функционална оклузия на естествените или изкуствените зъби играе важна роля в генерирането на адекватен постурален рефлекс¹⁰. Подгрупите общи състояния, свързани с ТМС, могат да бъдат класифицирани в следните три категории:

1. Синхронизация на мускулите на главата и челюстта с други мускули

Съществува загължителна системна синхронизация на мускулите на главата и на челюстта с други мускули на тялото за поддържане на желаната поза на тялото. Функционалната съгласуваност между стоматогнатната система и мускулите на шията е добре изучена. Пациентите, страдащи от

...уврежданията на гъвкателните мускули или на денто-алвеоларните лигаменти могат да причинят смущения във визуалния контрол на стабилността на позата.

При лечението на симптомите, произхождащи от темпоро-мандибуларната става (ТМС) и оклузията, е било установено, че възстановяването на нормалното състояние на ТМС е свързано с промяна в общото здравословно състояние, най-често в благоприятна посока. Поради подобни съобщения беше предположено наличието на взаимовръзка между състоянието на ТМС

и общото здравословно състояние. Въпреки това подлягащият механизъм на подобна корелация остава неясен. В настоящата статия се прави преглед на взаимовръзките между зъбната оклузия/ТМС и общото здравословно състояние с референци към публикации, преминали през пийр ревью (оценка от независими рецензенти). Предложена е концептуална теория за обяснение на този механизъм.

ТМС И МИОФАСЦИАЛНА БОЛКА

Зъбната оклузия представлява взаимоотношението между зъбите на горната и долната челюст при контакта между тях¹. ТМС е уникална с това, че е единствената билатерална става, която преминава срединната линия². Тъй като целта на денталното лечение е постигането на хармоничен баланс в цялата стоматогнатна система, зъбите могат да

ни мускули вероятно са следствие от малоклузия, нарушени оклузални съотношения и парафункции на гъвкателната система, патологични позиции на главата и шията или от травма⁶.

ВЗАИМОВРЪЗКА МЕЖДУ ТМС И ОБЩОТО ЗДРАВΟΣЛОВНО СЪСТОЯНИЕ

Проведени са няколко изследвания върху връзката между оклузията/ТМС и общото здравословно състо-

оклузални или темпоро-мандибуларни нарушения, често съобщават за дисфункции и болка в шийната мускулатура^{12,13}. Небалансираната активност на стерноклейдомасоидните мускули, често водеща до болка в областта на шията, може да бъде предизвикана от едностранна загуба на оклузална поддръжка¹⁴.

Установено е наличието на биомеханично въздействие върху шийните прешлени по време на гъвчене, което по-

Очаквайте DTSTUDYCLUB.BG

интерактивния сайт за дентално обучение

твърждава, че промените във височината на оклузията могат да повлияят на разпределението на натоварването в шийната част на гръбначния стълб¹⁵. Има съобщения за възможна връзка между асиметрията на тялото и шията с лицевата асиметрия¹⁶. Така например е установено, че зрителният контрол е от най-голямо значение за ориентиране на главата във фронталната равнина¹⁶.

Предполага се и наличие на връзка между зъбната оклузия и контрола на позата на тялото¹⁷.

2. ТМС и стабилността на позата на тялото

Състоянието на зъбната оклузия/ТМС оказва влияние върху стабилността на позата на тялото. Изправеното положение на тялото е една относително нестабилна за хората поза; ето защо неговото поддържане е свързано с флукуации в центъра на тежестта, които се контролират от информация от зрителния апарат, трите полуокръжни канала във вътрешното ухо и от антигравитационните мускули¹⁸.

Предполага се, че оклузията и позицията на главата повлияват на центъра на тежестта, като отклоненията в нормалното им състояние са свързани с повишен риск от загуба на равновесие и падания¹⁹. Незадоволителната или липсваща зъбна оклузия може да намали проприоцептивните усещания от тази зона, което се отразява на поддържането на устойчива позиция на главата и тялото⁷. Предполага се, че загубата на зъби е рисков фактор за неустойчивост на позата²⁰. Физиологично механичните рецептори в периодонталното пространство контролират движението на долната челюст и координират гъвкателната функция²¹, което е свързано с дъгавателната активност на мускулите на шията²².

Колебанията в центъра на тежестта, предизвикани от промени в площта на оклузалните контакти, са били изследвани в експериментални условия, като резултатите потвърдили, че оклузалните контакти оказват влияние върху флукуацията на центъра на тежестта и че адекватната оклузия с поддържане на равномерни оклузални контакти в дисталната област е от ключово значение за флукуацията в центъра на тежестта²³.

3. ТМС и физически постижения

Състоянието на ТМС може да окаже влияние върху показателите за физическа активност. Треньорите често съветват спортистите да носят оклузални (препазни) шини по време на състезание, за да повишат физическите си постижения²⁴. Има и съобщения, че подготвящото стискане на зъбите има благоприятен ефект за подобряване на физическите показатели²⁵.

Била е изследвана връзката между наличието на оклузална поддръжка при пациенти с обеззъбени челюсти и техния физически капацитет, като било напра-

вено заключението, че възстановяването на оклузалната поддръжка е от значение не само за нормализиране на гъвкателната функция, но и за поддържане на добра физическа форма²⁶.

МЕХАНИЗЪМ НА ВЗАИМОВРЪЗКАТА МЕЖДУ ТМС И ОБЩОТО ЗДРАВΟΣЛОВНО СЪСТОЯНИЕ, ОСНОВАНА НА МИОФАСЦИАЛНАТА АКТИВНОСТ

Първата хипотеза, изразена в тази статия, отразява становището, че ТМС и останалите части на тялото са свързани помежду си посредством фасциите, преставащи обединяващ елемент между различни анатомични структури²⁷, много наподобяващ на триизмерна мрежа, разпростираща се из цялото тяло^{28,29}. Тази мрежа може да се разтегне при контракция на подлежащите мускули и да прегаде напрежението на разстояние^{30,31}.

Фасциалните тъкани са организирани във вертикално направление по формата на четири преплитани се на-

пречни фасциални листа, които се кръстосват на различни нива в тялото. Ето защо при възникване на увреждане, болка и дисфункция в една част на организма те могат да се разпространят из цялото тяло³².

МЕХАНИЗЪМ, ОСНОВАВАЩ СЕ НА ЕНЕРГИЯТА „КИ“ И НА СИСТЕМАТА ОТ МЕРИДИАНИ

Според втората хипотеза ТМС и останалите части на тялото са свързани посредством система от меридиани, изградена от фасции.

Традиционно се смята, че

меридианите в акупунктурата образуват мрежа в целия организъм, като свързват периферните тъкани помежду им³³. Изследванията, разглеждащи системата от точки и меридиани в акупунктурата от гледна точка на Запада, се концентрират основно върху идентифицирането на определени хистологични особености, отличаващи акупунктурните точки от заобикалящите ги тъкани³⁴. Една от хистологичните и анатомичните асоциации с меридианите е междумускулната или вътре-



Наука и иновация, посветени на денталното изкуство

Delta Cube ЛАЗЕР

Единственият дентален лазер с 3 дължини на вълната



Иновация, произведена във Франция

- 4 лазера в един
- безконтактен разрез
- удобен интерфейс с автоматично разпознаване на крайника
- нискоенергийна лазерна терапия
- широко приложение в ендодонтията, пародонтологията, хирургията, имплантологията, естетичната стоматология (избелване и др.), лечение на хиперсензитивност, кръвоспиране и др.

ТЕХНИЧЕСКА ХАРАКТЕРИСТИКА:

Дължини на вълната:

1064 nm Nd:YAG

915 nm- диоден лазер

650 nm -

405 nm -

Максимална мощност: 15 W (LLLT : 500 mW)

Фреквенция: 10, 50, 100 Hz & 20KHz

Форми: Continuous или pulsed от 2,5 μs до 50ms

Тегло: 9кг.



официален представител
DENTACON

Пловдив, бул. „Васил Априлов“ 92, тел.: 032/ 263 263, 644 552, 0888/ 983 483;
София, бул. Черни връх 47 (в бизнес център „Витоша“), тел.: 02/ 953 03 20; 0888450667
Варна, ул. „Васил Кънчев“ 11, тел.: 052/ 64 50 65, 0885/ 16 18 93;
dentacon@yahoo.com; www.dentaconbg.com; www.dentalasers.info