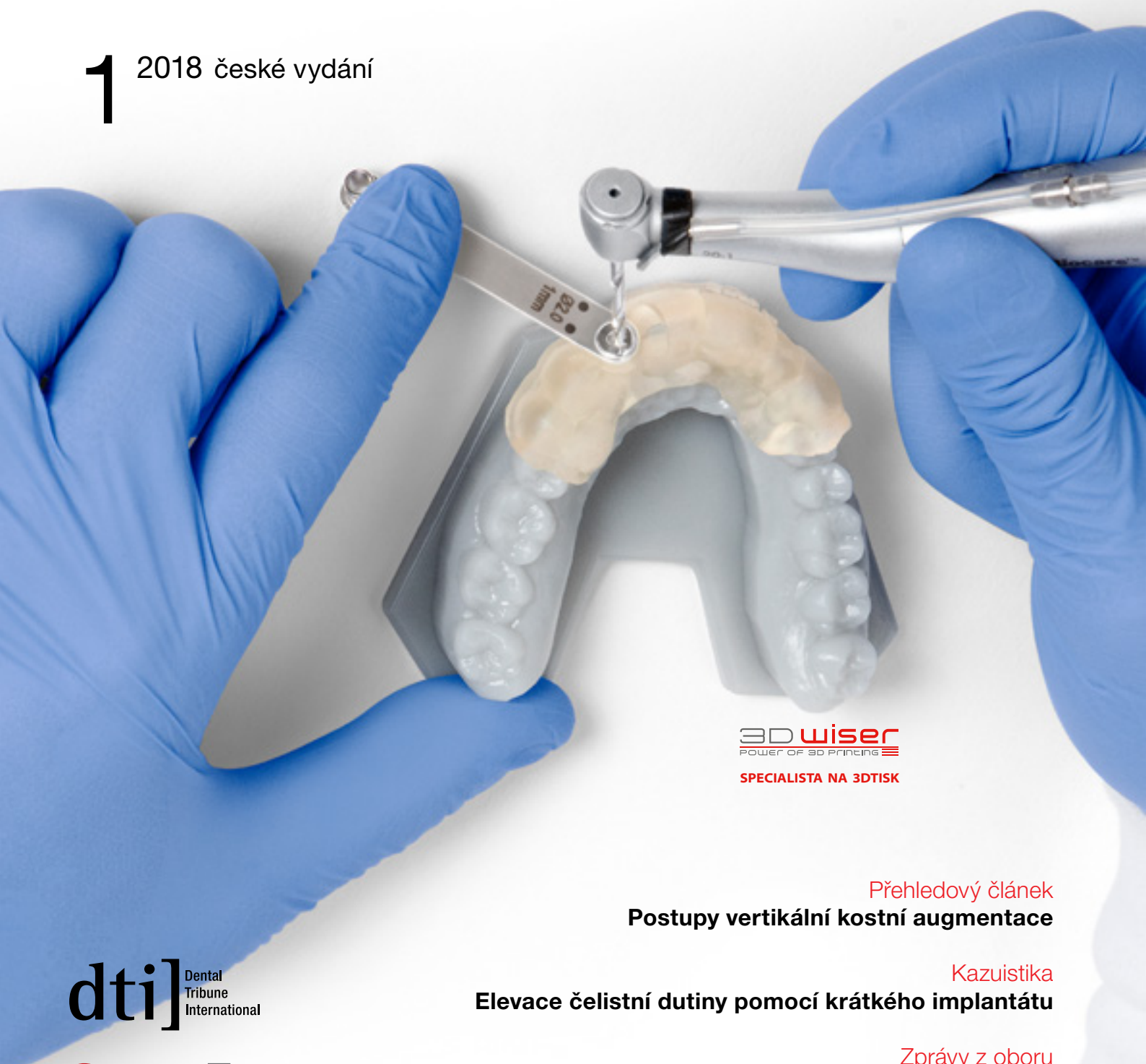

implants

international magazine of oral implantology

1 2018 české vydání



3D wiser
POWER OF 3D PRINTING
SPECIALISTA NA 3DTISK

Přehledový článek
Postupy vertikální kostní augmentace

Kazuistika
Elevace čelistní dutiny pomocí krátkého implantátu


Zprávy z oboru
Digitální implantologie se stolní 3D tiskárnou

dti Dental
Tribune
International

StomaTeam



OsteoBiol[®]
by Tecnos



Nejoblíbenější membrána u českých stomatologů

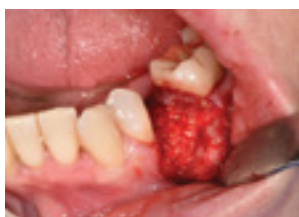

Původ tkáně:
Heterologní mezenchymální tkáň

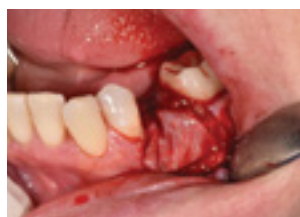Vysušená membrána s jednou hladkou stranou a jednou mikrozdrcněnou stranou pro stabilitu a dlouhotrvající ochranu podloženého augmentátu. Vyniká maximální přizpůsobivostí ke kostní tkáni a měkkým tkáním. Je nejlepší styčnou plochou mezi membránou a kostí a membránou a okosticí. Hladkou stranou přikládáte k měkkým tkáním, mikrozdrcněnou k augmentátu – zamezíte tak pohybu membrány při zákroku.

Reference – MDDr. Ondřej Kříž, klinika Supradent Brno:

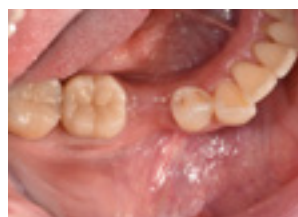Extrakce dolního premoláru pro frakturu kořene, augmentace materiálem OsteoBiol mp3 a membránou Evolution standard, kontrola po 2 měsících od augmentace a následná implantace do augmentované kosti po 4 měsících od augmentace. Na fotkách je hezky vidět nově tvořená kost a nárůst hmoty alveolu. S materiály jsem byl velmi spokojen.



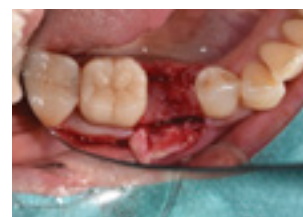Augmentace alveolu materiálem mp3



Augmentát je překrytý membránou Evolution



Kontrola po 2 měsících od augmentace



Kontrola po 4 měsících před implantací

Vážení čtenáři,

implantologie patří k velmi progresivním oborům a vývoj na tomto poli je někdy až překotný. Do druhého česko-slovenského vydání časopisu *Implants* (první vyšlo loni) bylo tedy opět z čeho vybírat.

Úvodní článek, zpočátku poněkud více teoretický, ve zkratce objasňuje postupy a některá úskalí vertikální kostní augmentace. V příspěvcích *Triumfy a tragédie v implantologii* a *Explantace a okamžitá implantace autoři* nastiňují, jak je leckdy hranice mezi úspěchem a neúspěchem úzká. I v tomto vydání věnujeme prostor CAD/CAM technologiím, které masivně pronikají do zubního lékařství. V jedné z kazuistik nás autoři obeznamují s problematikou ošetření krátkými implantáty a jeden z přehledových článků nabízí zajímavé informace o implantátech keramických. Kromě uvedeného naleznete uvnitř vydání i další zajímavé informace týkající se dění na poli soudobé implantologie.

Věříme, že se nám podařilo vybrat témata, která vás zaujmou, obohatí vaše odborné i všeobecné znalosti a podpoří vás v běžné praxi.

Přejeme tedy obohacující čtení a doufáme, že nám zachováte svou přízeň.

S pozdravem

MUDr. Michal Žitňanský
šéfredaktor




Michal Žitňanský

ZÍSKEJTE ZDARMA a SNADNO

ZDARMA si můžete objednat elektronickou verzi všech našich časopisů a navíc získat tištěný časopis *Implants*. Stačí jen vyplnit formulář v příslušné sekci na webu www.stomateam.cz (.sk).

Více informací na www.stomateam.cz
nebo telefonicky na +420 601 221 125

implants

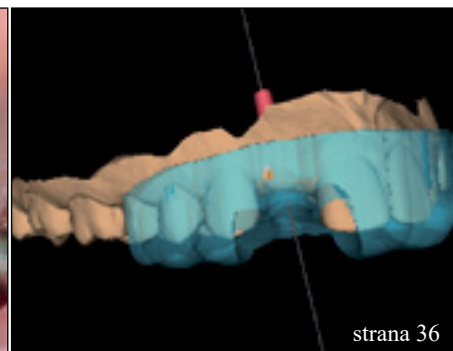
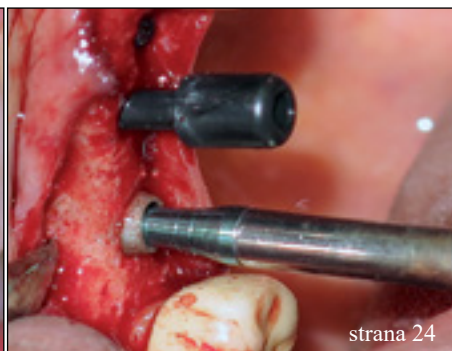
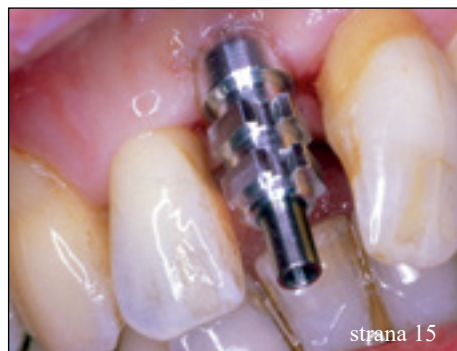mezinárodní implantologický časopis

Nebo si můžete za celkovou cenu 720 Kč (30 €) objednat roční předplatné všech našich časopisů.

Získáte tak až jedenáct tištěných časopisů, dva katalogy *Dental Choice* a celou řadu výhod předplatitele.

StomaTeam

Váš průvodce dentálním světem



| Editorial

01 Michal Žitňanský

| Přehledový článek

04 **Postupy vertikální** kostní augmentace
prof. Dr. Dr. Florian G. Draenert, Dominic Hützen

15 **Triumfy a tragédie** v implantologii
Dr. Georg Bach

49 **Keramické implantáty:** Včera vize,
dnes reálná výzva?
Dr. Jochen Mellinghoff

| Kazuistika

24 **Elevace čelistní dutiny** pomocí krátkého
implantátu
prof. Dr. Mauro Marincola, prof. Dr. Dr. Rolf Ewers,
prof. Giorgio Lombardo, prof. Miguel Simancas
Pallares

53 **Zubní implantáty** – od týmového plánování
k esteticky úspěšnému výsledku
Dr. Thomas Verbeck, Wilfried Kapusta

| Zprávy z oboru

36 **Digitální implantologie** se stolní 3D tiskárnou
Daniel Whitley, DDS, Sompop Bencharit, PhD, DDS,
MS, FACP

44 Jak dostává koncepce **ošetření All-on-4®** lékaře
v oboru do popředí
MUDr. et MUDr. Filip Donev

| Krátké sdělení

30 **Explantace a okamžitá implantace**
kombinací reverzního krouticího momentu
a trepanační frézy
Roman Šmucler

| Kapitola z monografie

33 Kdy **parodontolog předá pacienta**
implantologovi?
prof. MUDr. Antonín Šimůnek, CSc., doc. MUDr. Ivo
Dřížhal, CSc., MUDr. Dana Kopecká, Ph.D.

| Ergonomie práce

58 **Osvětlení zubních ordinací**
Opomíjené požadavky na osvětlení
stomatologických provozů
Ing. Antonín Fuksa, Bc. Filip Svoboda

CAD MEETING CAM

KONFERENCE

ZAMĚŘENÁ NA CAD/CAM TECHNOLOGIE A 3D TISK

PŘEROV

V. SETKÁNÍ UŽIVATELŮ DIGITÁLNÍCH TECHNOLOGIÍ VE STOMATOLOGII

7. — 8. 9. 2018

PARTNEŘI
KONFERENCE



Dentamed



VITA



Zirkonzahn



ORGANIZÁTOŘI KONFERENCE

DENTALPREMIUM
DIGITÁLNÍ ESTETICKÁ ZUBNÍ LABORÁTOR

StomaTeam

- špičkoví přednášející
- prezentace nejnovějších přístrojů, materiálů a služeb z oblasti CAD/ CAM technologií a 3D tisku
- 2 konferenční sály, řada workshopů, prezentace partnerů
- Dostatek prostoru na vzájemnou výměnu názorů (coffee breaky, večerní party)
- Vše ve dvou dnech na jediném místě.
- Kongresový hotel Jana, Přerov (ubytovat se také můžete v nedalekém hotelu Fit)

WWW.CADCAMMEETING.CZ

Postupy vertikální kostní augmentace

Autoři: prof. Dr. Dr. Florian G. Draenert & Dominic Hützen, Německo

Úspěch implantologického ošetření ve velké míře závisí na objemu kosti a na podpoře měkkých tkání. Komplexní augmentační postupy kladou i v dnešní době vysoké nároky na lékaře a stále je třeba provést mnoho výzkumu v této oblasti. Následující článek se zabývá základy implantologie, které se vztahují ke kostní augmentaci a prezentuje přehled komplexních augmentačních technik. Článek byl původně publikován na pokračování ve dvou samostatných částech – poznámka redakce.

Část I.

Základy

Kostní morfologie

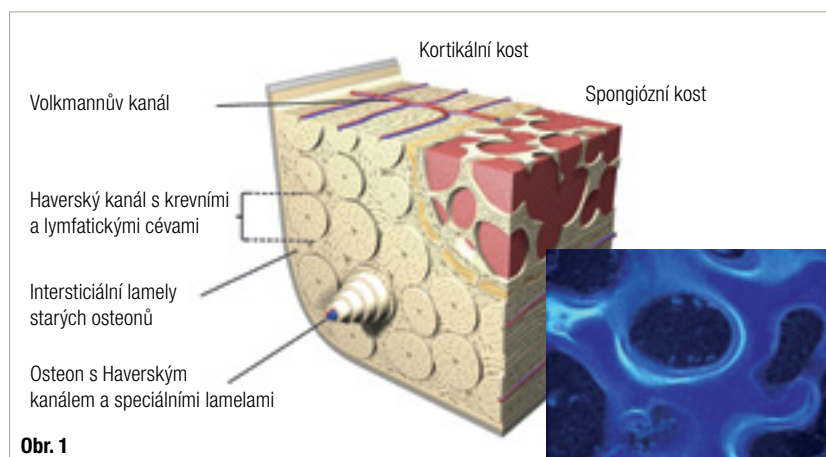
Histomorfologie kosti rozlišuje mezi lamelární kostí s komplexní strukturou a vláknitou (plexiformní) kostí.¹ Vláknitá kost umožňuje rychlé hojení a růst, ale vytváří jen jednoduché struktury ortogonálního primárního osteonu s celkovou mechanickou slabostí a má tedy jen malou relevanci u velkých organismů. Je tedy často přítomna u malých savců jako myš, krysa a částečně u králíků. Větší savci jako prasata, psi a lidé mají komplexní lamelární strukturu. Ontogeneze kosti u lidí začíná embryonálními vláknitými (plexiformními) kostními strukturami vedoucími k vyzrálé kosti se sekundárními osteony (Haverský systém). Rozlišujeme dvě morfologické formy kosti – kompaktní a spongiózní. Spongiózní kost má trabekulární strukturu s vnitřním lumenem

obsahujícím kostní dřeň, která má mnoho funkcí a obsahuje pluripotentní kmenové buňky a cévy. Hojení začíná lamelárně z kostní dřeně. Kortikální kost je kompaktní, tužší struktura s vyšší mechanickou stabilitou, bez možnosti vnitřní přestavby. Interní struktura obou kostních tkání je lamelární – jak bylo popsáno výše. Osteony s centrálním Haverským kanálem obsahující osteocyty a cévy obklopené mineralizovanou matrix lamel jsou principem struktury kompaktní kosti a jsou obklopeny intersticiálními lamelami (obr. 1). Osteocyty jsou vzájemně propojeny mezerovými spoji skrz Canaliculi ossei. Kostní část spongiózní kosti je strukturálně podobná. Periost odděluje kost od okolní pojivové tkáně a skládá se ze dvou složek – Stratum fibrosum (vnější) a Stratum osteogenicum (vnitřní), které obsahuje nervy, cévy a také osteogenní progenitorové buňky, které umožňují chemotaktickou migraci během kostního hojení. Kostní tkáň se skládá z buněk a matrix (ossein). Ossein obsahuje anorganické minerály, především hydroxyapatit a organické molekuly, především kolagen typu I. Organická matrix také obsahuje několik dalších molekul s komplexní funkcí, například proteoglykany jako je aggrecan s jeho glykosaminoglykanovými výběžky a multiadhezivní proteiny, a také s jeho jádry s kyselinou hyaluronovou nebo nově objevenými fibrilami a jiné struktury, které jsou momentálně zkoumány.³⁻⁵

Hojení kosti

Hojení augmentovaných kostních transplantátů a biomateriálů na styčné ploše je analogní k hojení defektní zlomeniny^{1, 6-16}: aseptický zánět a chemotaktická migrace buněk, volný předchůdce tkáně (měkký kalus), mineralizovaná nezralá kost (tvrdý

Obr. 1: Augmentace kosti s kompaktní a spongiózní (vlevo). Sekvenční značení tetracyklinem u králíka ve dvou různých fázích znázorní kostní strukturu podobnou skořápce.



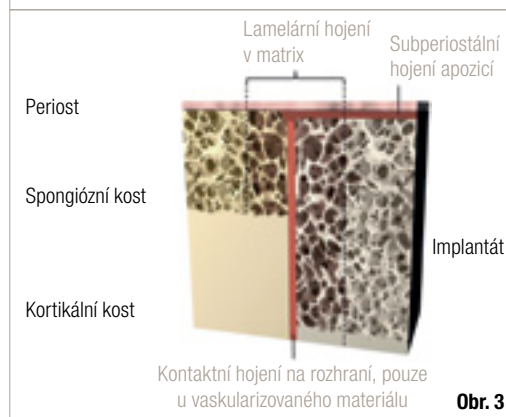
kalus), remodelace vedoucí k plně funkční kosti (obr. 2)¹⁷. Tento způsob hojení se týká všech volných avaskulárních transplantátů včetně řízené kostní regenerace (GBR – guided bone regeneration) a augmentace bloku. Kontaktní hojení se tedy neděje u žádné z těchto augmentací a vyžadovalo by, aby na obou hojících se stranách byla vaskularizovaná, vitální kostní tkáň (obr. 2). Mezerovité hojení u kostní augmentace zahrnuje lamelární hojení na styčné ploše a na periostu. Buňky jsou rekrutovány z krve, kostní dřevě a periostu v závislosti na lokální anatomii (obr. 3). Toto rekrutování buněk zahrnuje i lokální osteoblastické progenitory (buňky odvozené z lidské trabekulární kosti – HTB) a buňky CD34 pozitivního embryogenního progenitoru (EPC) odvozené z krve.¹⁸⁻²¹ Diferenciace lokálních dospělých kmenových buněk není ještě zcela prozkoumána, ale EPC následuje postupnou změnu v osteoblastu, zatímco ztrácí pluripotentní schopnosti EPC s vysokými hodnotami CD34 pozitivních buněk. Je následována stadiem „cirkulující buňky z linie osteoblastů“, pokračuje směrem ke „krevní mezenchymální prekursorové buňce“ (BMPC) až na diferenciaci v osteoblastu, zatímco se stále zvyšuje procento CXCR4 receptoru stromálního faktoru 1 derivovaného z buněk (SDF-1).^{22,23} Naproti tomu osteoklasty jsou částí mononukleárního fagocytárního systému a jejich syncytia jsou derivována z těchto buněčných linií.²⁴ Viscerokraniální kost obličejové oblasti je mesektodermální tkáň odvozená z branchiálního oblouku, spíše než kost vycházející z mezenchymální tkáně, jak to vidíme jinde v kostě.²⁵⁻²⁸ Tento aspekt nebývá vždy brán v potaz při diskuzích o kosti lebky.

Indukce buněk v kostní tkáni: osteoindukce a neoangiogeneze

Průběh kostního hojení je ovlivněn mnoha faktory jako jsou stabilita a morfologie transplantátu nebo pletivového štěpu s biomateriálem a také biologickými faktory. Těmito faktory jsou osteokonduktivita, osteoinduktivita/vasoinduktivita a osteogenita přítomné v kostěném loži implantátu a štěpu nebo pletiva. Osteokonduktivita se týká makro- a mikromechanických a morfologických vlastností, které podněcují specifickou aktivitu kostní tkáně a diferenciaci včetně interakcí buněk matrix, ale také povrchových vlastností, velikostí pórů a propojeností pórů v biomateriálech a kostních štěpech, navíc hrají roli ještě externí mechanické vlivy jako jsou například šokové vlny.²⁹⁻³⁴ Osteoindukce vede ke kostnímu růstu a diferenciaci přes specifickou ligand-dependentní aktivaci buněk růstovými faktory a jinými molekulami, které jsou většinou příbuzné TGF- β linii, jako jsou BMP (kostní morfogenní proteiny), například BMP-2 nebo BMP-7 nebo základní FGF a VEGF.^{16, 35-44} Poslední jmenované jsou



Obr. 2



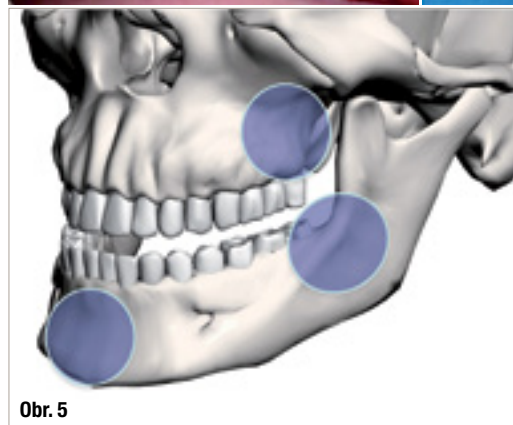
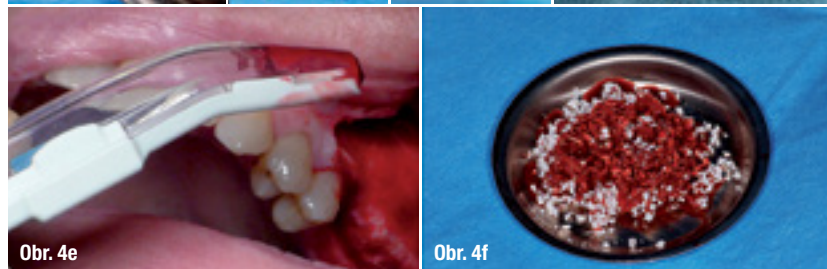
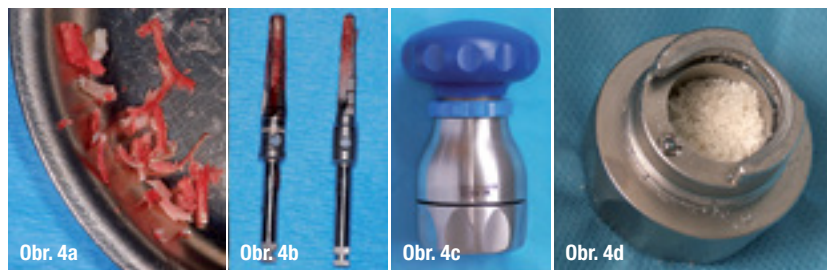
Obr. 3

Obr. 2: Shrnutí typů kostního hojení:

kontaktní hojení (vlevo), defektní hojení (vpravo)

Obr. 3: Souhrn hojení subperiostálního implantátu

také silné vasoinduktivní faktory. Existuje mnoho přístupů k aplikaci růstových faktorů v klinické praxi,⁴⁵⁻⁵³ avšak tato aplikace zůstane limitována pouze pro specifické problematické podmínky kvůli následujícím důvodům. Na jedné straně je hojení tkání limitováno aktivitou buněk, včetně již popsaných fází hojení s buněčným rekrutováním, chemotaxí, diferenciací a produkcí specifické buněčné matrix, které nemohou být urychleny nad biologické limity a externí růstové faktory tedy nejsou relevantní i přesto, že určité efekty mohou být ukázány jak in vitro, tak in vivo.^{17,54} Na druhé straně faktem je, že aplikace růstových faktorů s sebou nese příslušné riziko karcinogenní transformace.^{55,56} Osteogenní vlastnosti se týkají kontinuity živoucích kostních buněk po transplantaci. To může být dosaženo malými kostními částičkami kombinovanými s rychlou revaskularizací (např. částicová kostní augmentace), metodou press-fit při hojení spongiózy (klinicky nerelevantní v orální a maxilofaciální chirurgii) a mikrovaskulárními transplantáty jako jsou fibulární štěpy. Hlavní převod signálů v kostních buňkách zahrnuje klasické hlavní elementy jako Ras a MAP kinázy, ale také Smad-dependentní cesty a integrin-asociovanou signalizaci.⁵⁷⁻⁶⁰ Smad-dependentní signalizace zahrnuje specifické druhé posly jako RunX2 a je složena



nou receptory) a osteogenní (obsahují živoucí kostní buňky nebo jejich prekurzory). Nejčastější částicové materiály jsou kostní chipy z místa implantace, namleté kostní bloky, škrábané kostní chipy, pletivové štěpy a aloplastické materiály (obr. 4). Růstové faktory a tkáňové inženýrství budou volbami budoucnosti při kompromisním kostním hojení a komplexních chirurgických rekonstrukcích.^{18, 22, 39, 41, 44–47, 75–81} Objevují se ale koncepční problémy, pokud tyto nové techniky neřeší riziko karcinogeneze a cenu růstových faktorů.^{18, 22, 45, 47, 76, 82, 83} Dentální implantologie tedy nabízí jen omezené indikace pro tyto techniky.

Odběrová místa kostních transplantátů

Zvolení vhodného odběrového místa pro kostní transplantát je dalším krokem po analýze defektu a naplánování augmentace. Nejčastější odběrová místa jsou:⁷⁴

- Mandibula (brada, úhel, linea obliqua, corpus mandibulae)⁸⁴
- Maxila (tuber, spina nasalis, crista zygomaticoalveolaris)
- Calvaria (tabula externa)
- Hrana kosti kyčelní
- Tibia

Lokální odběrová místa jsou ve zvláštním zájmu pro použití v orální a maxilofaciální chirurgii. Intraorální odběrová místa se ukazují být pro pacienty méně bolestivá (obr. 5).⁸⁵ Velké defekty ale vyžadují extraorální odběrové místo, většinou z regionu hrany kosti kyčelní. Kvalita a hojící vlastnosti různých kostních transplantátů se týkají zejména jejich ontologického původu. Zatímco lokální lebeční kost je branchiální tkáň mesektodermálního původu, pelvická kost a většina ostatních kostních transplantátů jsou mezenchymální tkáň.^{25–28} Mandibulární kost je nejčastější transplantát v zubním lékařství s mnoha donorovými oblastmi: brada, linea obliqua, úhel, corpus, lingvální exostózy.^{69, 74, 85, 86} Kost je odebrána jako blok buď pro imediátní transplantaci nebo vytvoření částecek v kostním mlýnku nebo podobném zařízení.^{84, 87} Použití škrabky je moderní způsob jak přímo vytvořit kostní chipy.⁸⁷ Region brady s sebou nese více problémů s morbiditou kvůli připojení mentálního svalu a měl by být limitován pouze na augmentace v této dané oblasti, abychom se vyhnuli druhému operačnímu místu, nebo v jiných závažných indikacích.⁸⁵ Oblast linea obliqua nabízí univerzální odběrové místo s malým rizikem a komplikacemi pokud je dostatečně pečlivě zhodnocena anatomie alveolárního nervu.⁷⁴ Oblast úhlu mandibuly je dalším místem ve stejné oblasti a s podobnou obtížností a riziky pro lokální nerv jako lingvální exostózy.

z komplexního systému subelementů závisících na asociovaném systému ligandů. BMP aktivují komplex Smad 1,5 a 8, který spojuje Smad 4 a jiné do DNA vazebného komplexu.^{58–60} Integriny na druhé straně reprezentují element aktivace přenosu signálu skrz vazbu se specifickou matrix.^{32–34}

Běžné augmentační materiály

Obr. 4a: kostní chipy z lože implantátu, **Obr. 4b:** kostní fréza na dělení bloků, **Obr. 4c:** kostní mlýnek, **Obr. 4d:** namletá kost, **Obr. 4e:** kostní škrabka, **Obr. 4f:** komerční biomateriál

Obr. 5: Místa odběru kosti na čelistech: crista zygomaticoalveolaris a tuber maxillae, brada, linea obliqua a úhel mandibuly

Biomateriály a transplantáty

Kostní transplantáty a aloplastické biomateriály

Nebudeme se v hloubce zabývat rozsáhlým oborem biomateriálů, protože to již bylo publikováno jinde.^{61,62} Materiály pro kostní augmentaci se rozdělují na aloplastické (umělé) biomateriály a transplantáty, a na přírodní xenogenní, alogenní a autologní deriváty.^{63–73} Nejčastější aloplastické materiály jsou β -trikalciumfosfát⁷², bioaktivní skla⁷¹ a hydroxyapatit.⁷³ Kostní materiál může být dále charakterizován jako autologní (čerstvý nebo zmražený), alogenní (např. DBM – demineralizovaná kostní matrix) a xenogenní. Důležitými vlastnostmi materiálu týkající se kostního hojení jsou velikost pórů a interkonektivita, resorbovatelnost bez závažného zánětu a makrostabilita materiálu částic.⁷⁴ Některé z těchto faktorů jsou hodnoceny vědecky, jako například velikost pórů a povrchové vlastnosti, zatímco jiné faktory jsou hodnoceny na základě klinické zkušenosti – jako makrostabilita.^{29,30} Materiály mohou být dále charakterizovány jejich potenciálem k ovlivnění kostního hojení⁶ na osteokonduktivní (podporují vrůst kosti), osteoinduktivní (indukují vytváření kostní tkáně skrze aktivaci buněk zprostředkova-

Maxila nabízí pouze omezené množství kostního materiálu. Ale použití kosti tuberu nebo naškrábání chipsů z přední stěny v kombinaci se sinus liftem může být dobrou terapeutickou možností. Odběr kosti z hrany kyčle je metoda volby pro většinu indikací vyžadujících velké množství autogenní kosti díky limitovanému riziku a dobrému přístupu.⁸⁸⁻⁹⁰ Existuje přední a zadní přístup.^{88, 89, 91} Komplikacemi této donorové oblasti jsou bolest, krvácení, nervové léze (N. cutaneus femoris lateralis) a zlomeniny kyčelní kosti.⁸⁸

Literatura



Použitá literatura k první části článku: použijte QR kód s odkazem nebo si seznam literatury můžete vyžádat u vydavatele.

ginální kosti. Avšak správně vhojené moderní Bone Level implantáty mohou dosáhnout adekvátního úspěchu, a tedy paušálně dominují na trhu.⁸ Ne všechny systémy ale splňují ideální požadavky na zachování marginální kosti. K tomuto přispívá 5 základních elementů:

1. Kónický spoj, který je prevencí microleakage
2. Trojí ošetření povrchu k optimálnímu přechodu od primární k sekundární stabilitě
3. Použití různých platforem k úpravě biologické šíře
4. Zúžený design přechodu fixtury na abutment, který napomáhá kontrakci gingivy
5. Prospektivní klinické testy, které dokumentují výsledky

Tato série případů popisuje aplikaci BLT systému značky Straumann.

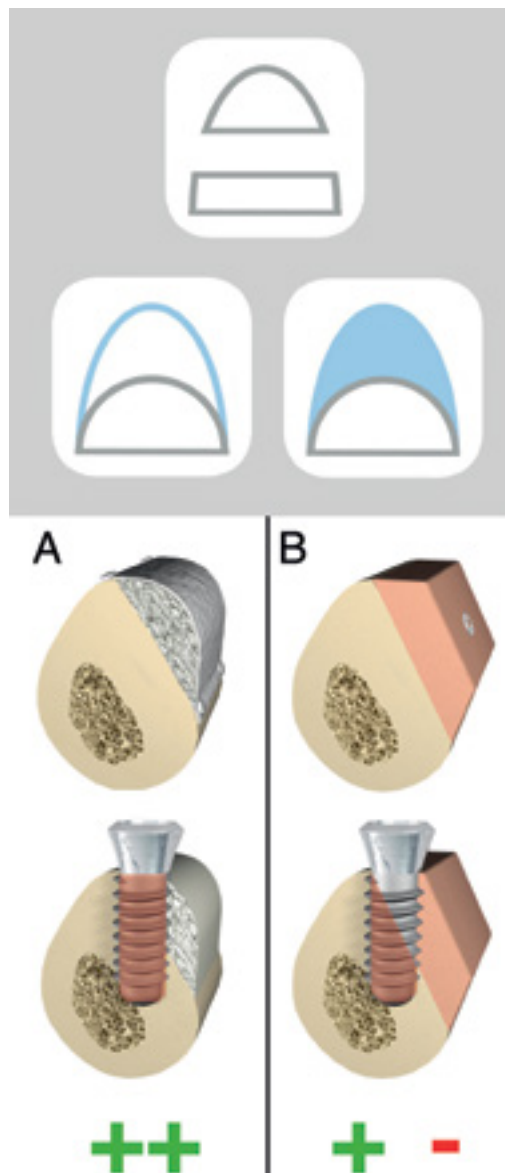
Část II.

Institut Straumann AG je jedna z mála globálních firem, která byla spolu se skandinávci průkopníkem v oblasti dentální implantologie. Straumann nabízí klasickou řadu Tissue Level implantátů a moderních Bone Level implantátů. Implantáty od této firmy jsou jedny z mála, které mají vědecky potvrzenou vylepšenou trojí povrchovou technologii – ke standardnímu pískování a leptání kyselinou se přidává povrch SLActive. To poskytuje lepší osseointegraci skrz hydrofilizaci.⁴

Je to jediná firma, která nabízí tuto trojí technologii pro všechny implantáty. Firma také nabízí Roxolid – kovovou slitinu z titanu a zirkonium-oxidu se zvýšenou odolností k fraktuře a také s dobrou osseointegrací.⁵

Na IDS v roce 2015, firma představila druhou verzi Bone Level implantátů s identickým protetickým spojem jako předchozí verze. BLT – Bone Level Tapered implantát byl představen jako doplněk řady BL implantátů. Na základě desetiletých zkušeností s BL implantáty je apex implantátu kónický, což vede ke zvýšené primární stabilitě bez navýšení tlaku na okrajovém rozhraní implantátu.⁶ Úhel apexu byl zvolen tak, že kónicita 5 mm je delší než u jiných kónických implantátů, a tedy dosahuje lepší stability proti místnímu uvolnění. Zbytek fixtury má paralelní stěny a umožňuje výpočet místního tlaku u situací s komplexní augmentací.

Koncepty Tissue Level jsou již dobře známy.⁷ Tento koncept má ale nevýhodu možného supragingiválního okraje materiálu, kterému se nelze spolehlivě vyhnout. Má klasický design, který dosahuje výborného a dlouhodobého zachování mar-



Obr. 1: Srovnání krycí (shell) techniky (A) a techniky s blokem (B)