

ESTHÉTIQUE TRIBUNE

The World's Esthetic Newspaper • Édition Française

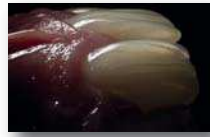MARS 2016 – Vol. 8, No. 3

www.dental-tribune.fr

PHOTOGRAPHIE

La photographie nous permet de découvrir des caractéristiques anatomiques et optiques qu'il serait sinon impossible de mettre en évidence. Le Dr F. Rey Duro nous livre ses astuces pour manipuler et choisir le bon flash de son appareil. A vos clics l'choisir.

► Pages 26 | 27



ZOOM

Coller c'est sceller ? Quel terme utiliser ? Comment s'y retrouver et quels sont les paramètres à prendre en compte lors de la mise en place d'une prothèse ? Florilège des choix et protocoles à notre disposition aujourd'hui.

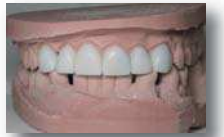► Pages 28 | 29 | 30



NOUVELLE TECHNOLOGIE

Le mock-up est une maquette de prévisualisation en composite qui permet de valider en bouche le projet prothétique du point de vue fonctionnel, esthétique et psychologique. Le Dr Y. Harichane vous initie en images aux différentes étapes. Laissez vous guider.

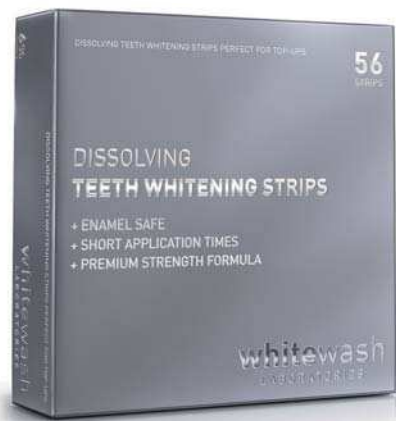► Pages 32 | 33



▷ Dissolving Teeth Whitening Strips BISICO

Strip teeth !

Les strips d'éclaircissement résorbables par dissolution Dissolving Teeth Whitening Strips sont à base de peroxyde d'hydrogène à 6 %. Ils ont été développés pour procurer une méthode d'éclaircissement dentaire offrant une application simple, conviviale et sans contrainte, sans nécessité de retrait des strips à l'issue de chaque application. Ils sont sûrs pour l'émail et permettent de réaliser un éclaircissement dentaire en toute sécurité et confort. Leur agréable goût mentholé aide par ailleurs à rafraîchir l'haleine. Ils s'appliquent une ou deux fois par jour et se dissolvent en 20 minutes. Ils peuvent s'employer en tant que traitement d'éclaircissement initial complet, et sont idéals pour les renouvellements de traitements visant à entretenir l'éclat du sourire (tous les 12



mois ou utilisation de 4 à 6 strips chaque mois en alternative). Les **Dissolving Teeth Whitening Strips** sont conditionnés en recharge de 56 strips pour un traitement complet des deux arcades (modèle unique haut ou bas), ou sous différents kits combinés, incluant dentifrices éclaircissants et brosses à dents de la gamme.

▷ ceram.x gloss DENTSPLY DE TREY

Système de finition et polissage à usage unique

ceram.x gloss est un système abrasif à usage unique en deux étapes pour finir et polir des restaurations en composite et en compositore. Les instruments de finition et de polissage ne contiennent pas de latex et sont fabriqués avec du caoutchouc synthétique et de la poudre de diamant micro-fine. Le design en lamelles de la partie abrasive offre une grande flexibilité d'utilisation et s'adapte à toutes les formes de dents (zones interproximales, occlusales ou surfaces plates). **ceram.x gloss** s'utilise sous spray à eau et dans le sens de rotation inverse des aiguilles d'une montre à une vitesse maximum de 15 000 tours/minute. Le protocole est simple et rapide : il n'est pas né-

cessaire de changer d'instrument selon les surfaces dentaires (disques, pointes, cupules ou brosses) et une séquence de polissage de 20 secondes offre un résultat clinique satisfaisant supérieur à 40 unités de brillance (valeur clinique considérée comme satisfaisante par l'ADA, 2010).



▷ Snap-On Smile TBR

Avec la gamme esthétique, retrouvez le sourire !



TBR annonce le lancement d'une nouvelle division esthétique et devient le fournisseur exclusif de Snap-On Smile. Très populaire aux USA, le bridge provisoire Snap-On Smile est utilisé à des fins cosmétiques et fonctionnelles pour :

- L'implantologie : solution provisoire
- L'alignement des dents
- Corriger les diastèmes et la couleur des dents

Cet appareil amovible complet ou partiel, se pose sans adhésif et sans crochets sur la denture existante. Pour de plus amples renseignements, un conseiller se tient à votre disposition au numéro spécialement dédié : 05.62.16.71.04 ou consultez la page Snap-On Smile : dental.tbrimplants.com/nos-solutions-tbr/snap-on-smile

Des performances supérieures à celles de tous les ciments de scellement que vous avez utilisé

ET NOUS POUVONS LE PROUVER !

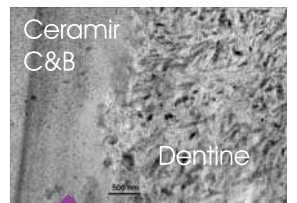
CERAMIR® C&B est un ciment de scellement permanent totalement révolutionnaire. Sa formule à base de céramique bioactive (aluminat de calcium) permet la formation d'hydroxyapatite pour assurer un scellement, rétentif, étanche, biomimétique et protecteur.^{1,2}

☑ Formation d'hydroxyapatite qui s'intègre aux tissus dentaires et matériaux prothétiques

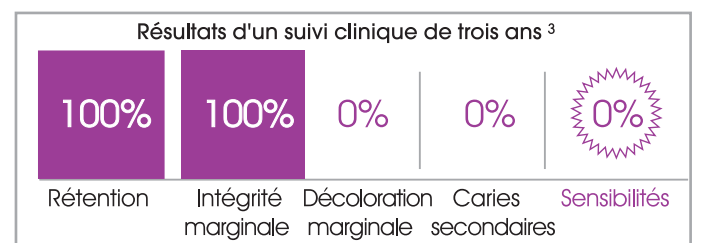
- Scellement hautement rétentif et parfaitement étanche.
- Sans rétraction de prise ni dégradation chimique.
- Parfaite biocompatibilité. Les mêmes propriétés mécaniques que la dent.

☑ Maintient un pH alcalin

- Résiste aux attaques acides et bactériennes.
- AUCUNE sensibilité³. (alcalin, antibactérien, sans rétraction)



Les cristaux d'hydroxyapatite formés par CERAMIR® C&B ont fusionné avec la dentine.



Disponible en France à partir du 6 avril 2016

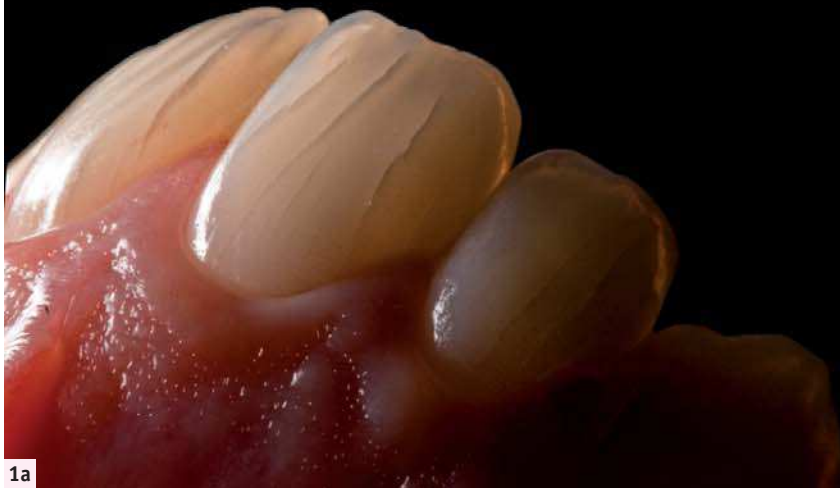

(1) Kraft L., J Dent Res 2009; 88(A): 1333. (2) Parmejer CH, J. of Dental Research, 2008; 87(B):3097 (3) Jefferies SR et al. Compend Contin Educ Dent. 2013;34 Spec No 1:2-9.

Dispositif médical de classe IIa selon la Directive 93/42 CEE, uniquement destiné aux chirurgiens dentistes. Lire attentivement le mode d'emploi et les recommandations avant utilisation. Fabricant Doxa - Uppsala, Suède.

Photographie dentaire numérique

Dr Fernando Rey Duro, Espagne



1a

La dentisterie dispose aujourd'hui d'une foule d'innovations, tant sur le plan des technologies que des matériaux, qui ont contribué à l'essor et au perfectionnement de notre profession. La photographie numérique est l'une de ces nouveautés et elle est devenue un outil indispensable en pratique quotidienne.

La photographie nous offre bien des avantages, notamment de fixer en image la situation initiale de nos patients, la progression de notre traitement et son suivi dans le temps. Elle représente l'ultime outil de communication et son utilité est incontestable pour discuter avec les patients, les collègues et autres spécialistes des différents choix thérapeutiques. À un niveau avancé, elle nous permet en outre d'enregistrer et d'analyser les caractéristiques optiques des dents, afin de mieux les cerner et de les reproduire dans nos traitements de restauration.

Mais que signifie tout ceci au juste ?

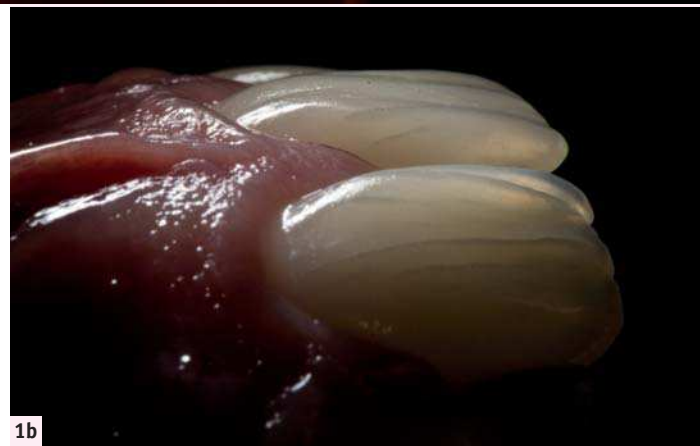Simplement que la photographie nous permet de découvrir des caractéristiques anatomiques et optiques qu'il serait sinon impossible de mettre en évidence (Figs. 1a-c). L'art dentaire nous met au défi de photographier quelque chose d'extrêmement complexe, les dents. La difficulté réside dans leurs dimensions réduites, leur couleur, presque blanche avec pourtant une richesse de tonalités chromatiques et de zones translucides, et enfin leurs surfaces dont les différents angles anatomiques et structuraux produisent une réflexion spéculaire de la lumière suivant différentes directions. Cette complexité nous contraint-elle à devenir des photographes professionnels pour enregistrer toutes ces caractéristiques ? Évidemment non, mais il serait bon d'apprendre à maîtriser les rudiments de notre matériel photographique et les systèmes de flashes, pour tirer le meilleur de notre équipement.

Quoi observer ?

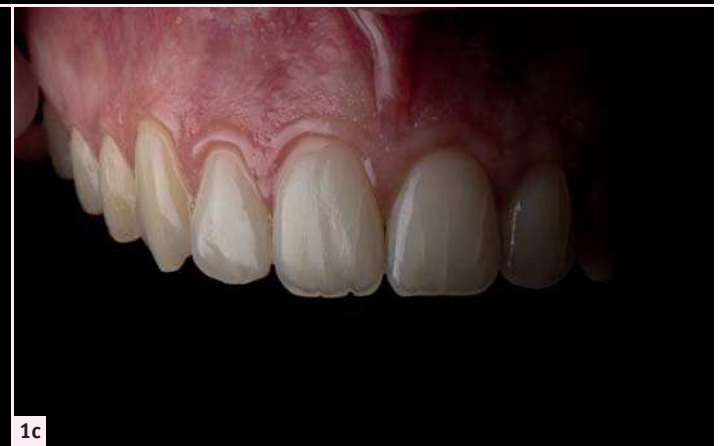Pour analyser la couleur des dents et mieux la comprendre, il nous faut étudier les divers éléments qui la composent individuellement. Traditionnellement, la littérature les décrit en termes de teinte, saturation, luminosité, opalescence, translucidité, fluorescence, iridescence et texture de surface.

Comment éclairer ?

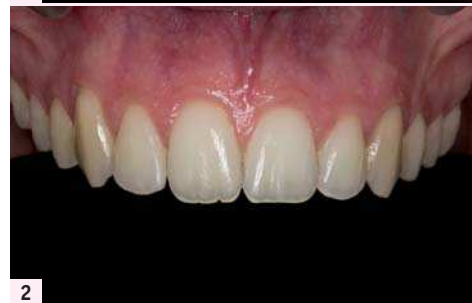Nous déterminons le système d'éclairage selon ce que nous voulons observer et c'est



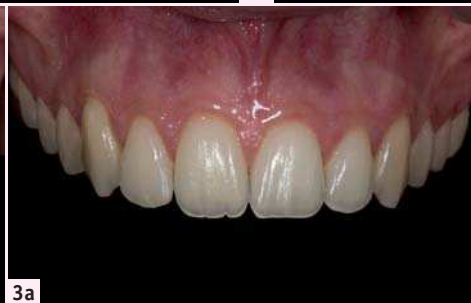1b



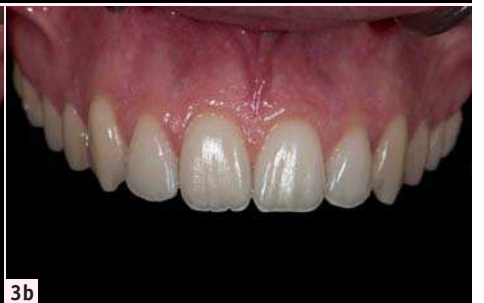1c



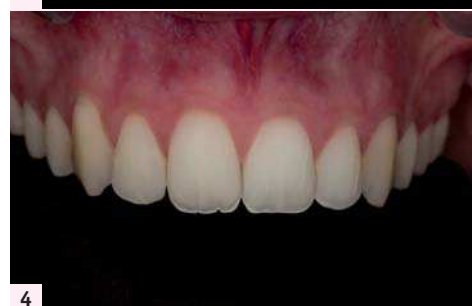2



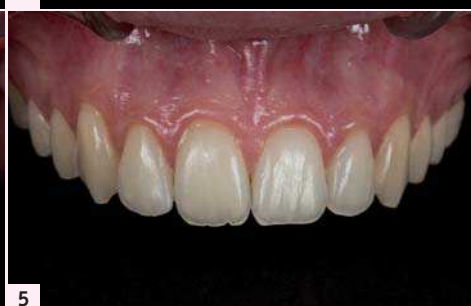3a



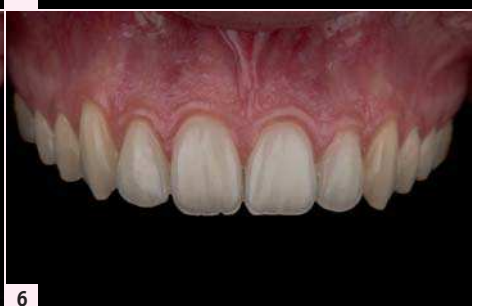3b



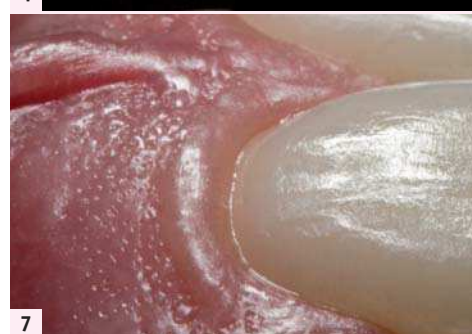4



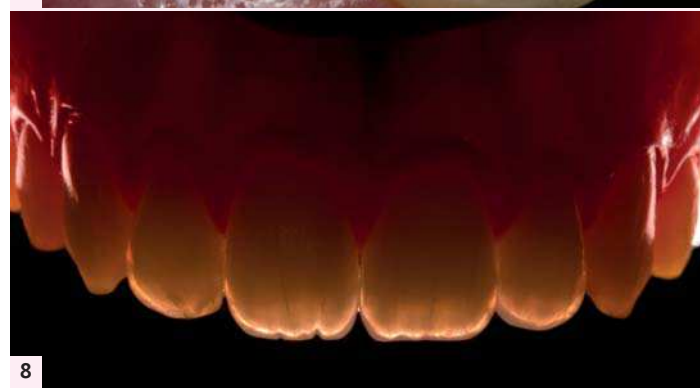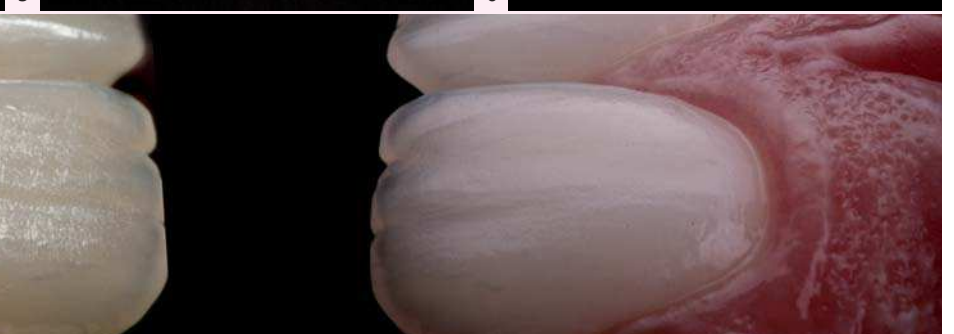5



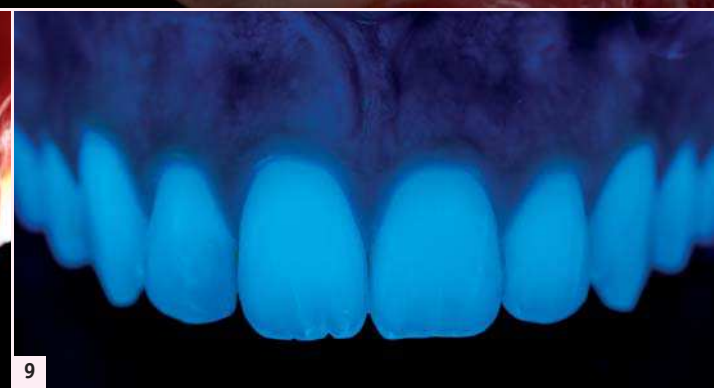6



7



8



9

Le Pacific,

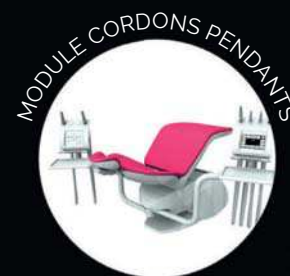la nouvelle vision du confort pour votre quotidien et vos patients.

Le nouveau PACIFIC est maintenant en version **ambidextre**,



LE FAUTEUIL MONOCOQUE

Avec plus de 300 couleurs au choix, plus de 8 configurations possibles et un grand nombre d'instruments disponibles



Le fauteuil monocoque Pacific propose, pour vous, une ergonomie de travail optimale, et pour vos patients, un confort inégalé.



Plus d'informations sur www.airel-quetin.com

Airel Quetin • 917, Rue Marcel Paul • 94500 Champigny-sur-Marne • Tél : 01 48 82 22 22 • commercial@airel.com
Dispositif médical - Classe IIa - Mai 2015 - Organisme notifié : SNCH (0499) - Fabricant : Airel, France
Pour toute information complémentaire, se référer à la notice d'utilisation

que la transillumination et la fluorescence, qui nous permettent respectivement d'observer la transmission de la lumière et son interaction avec la lumière ultraviolette (UV) (filtre fluor_eyes - Emulation [Figs. 8 et 9]).

Équipement photographique

La connaissance de notre équipement dans les moindres détails nous permet d'en tirer le meilleur parti. Notre matériel dentaire est constitué de trois éléments de base : boîtier reflex mono-objectif (SLR), objectif macro et système de flash macro. Notre choix doit être en fonction du type de capteur dont est équipé le boîtier SLR, de la qualité optique de l'objectif macro et en particulier des systèmes de flashes disponibles pour notre équipement. L'utilisation d'un flash annulaire et/ou un flash à double réflecteur dépend des besoins professionnels.

Un protocole fondé sur la standardisation et l'étalonnage de notre appareil photo permet de simplifier le travail. La standardisation concerne la composition et le cadrage (Figs. 10a-c), et l'étalonnage correspond à la quantité de lumière nécessaire pour obtenir une photo correctement exposée (Figs. 11a-c).

Comment gérer l'exposition ?

Elle dépend du type d'équipement photographique que nous utilisons et des quatre facteurs suivants :

- vitesse d'obturation
- diaphragme
- sensibilité (ISO)
- éclairage

Conclusion

Il est important de comprendre et d'analyser les différentes caractéristiques optiques des dents, de façon à tenter de les reproduire dans nos traitements de restauration. Il nous faut donc obtenir le meilleur rendement de notre équipement

et la clé pour y parvenir est de savoir comment le manipuler, et surtout de faire le bon choix du flash, selon notre spécialité.

Remerciements : l'auteur tient à remercier le Dr Isabel Magro et le Dr Ana Rey pour leur appui et leur remarquable contribution aux résultats photographiques obtenus dans cet article.

Article paru dans DTStudyClub France n°3 2015



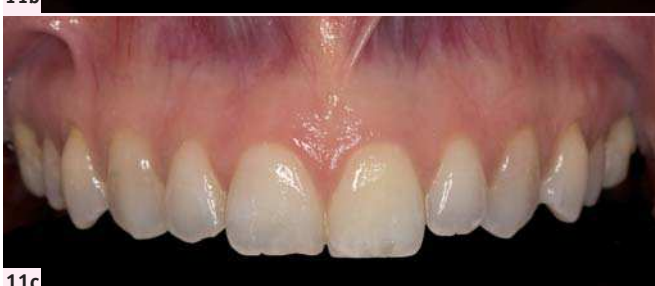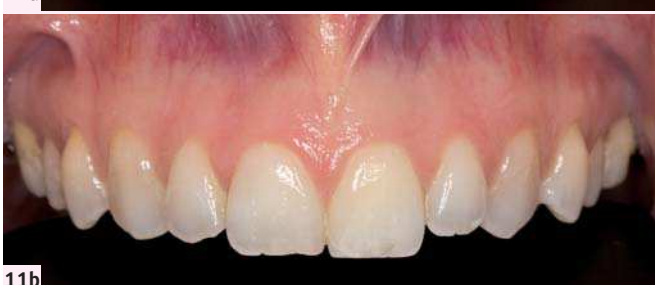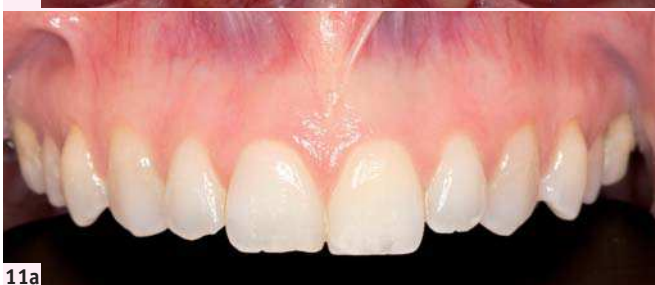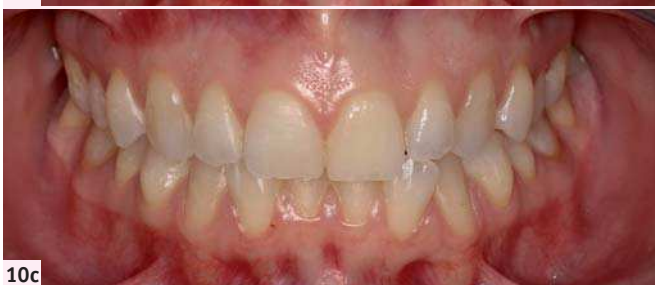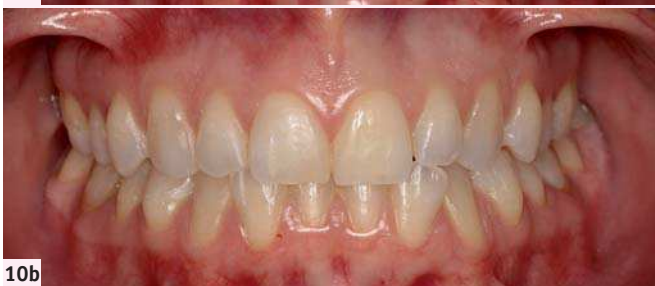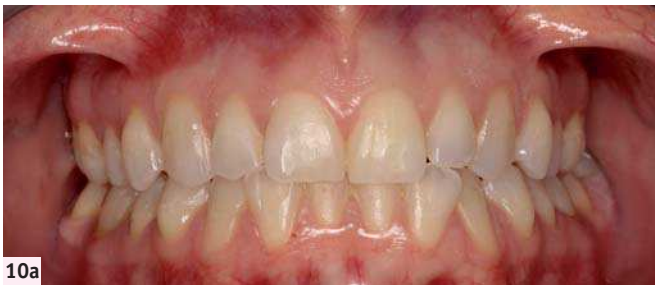Dr Fernando Rey Duro

a obtenu son diplôme en 2003 à l'université européenne de Madrid. Il s'est spécialisé en dentisterie esthétique à l'université Complutense de Madrid (2006-2009) et en parodontologie à l'université européenne de Madrid (2011-2013). Il est membre du groupe Bio-Emulation (2012). Il exerce également une activité de formateur en photographie dentaire www.fotografidentalfr.com

pourquoi nous travaillons avec différents systèmes de flashes. Dans la pratique quotidienne, tout système de flash annulaire se révèle utile et c'est en fait l'équipement photographique le plus simple à utiliser dans toutes les spécialisations dentaires (parodontologie, chirurgie, orthodontie, dentisterie restauratrice, laboratoire, etc. [Fig. 2]).

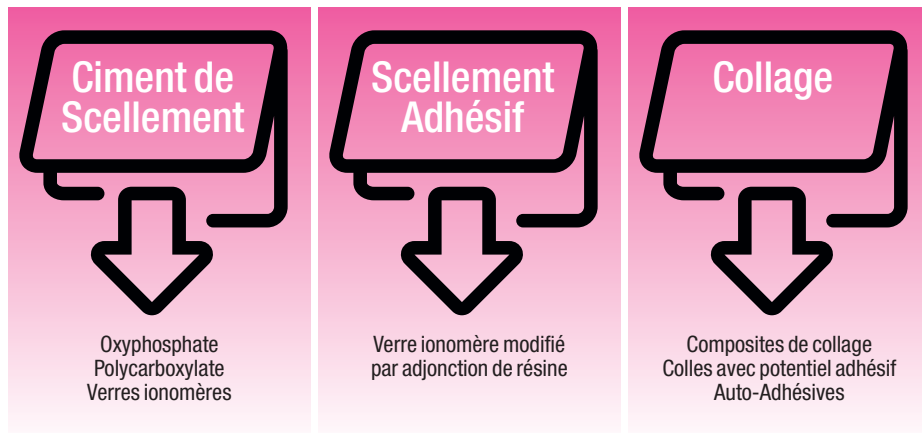
Mais pour examiner en détail les caractéristiques internes de la couleur des dents, il est nécessaire de créer des jeux d'ombres et de lumières latérales, tels ceux que peuvent produire les systèmes de flashes à double réflecteur (Figs. 3a Canon et 3b Nikon). Par ailleurs, nous pouvons peaufiner l'analyse de la couleur des dents en utilisant la technique de polarisation croisée (filtre polar_eyes - Emulation [Fig. 4]).

Lorsque nous voulons analyser la surface dentaire, sa texture et sa microtexture, nous pouvons jouer avec la direction de la lumière et utiliser différents diffuseurs lumineux. Les résultats que nous pouvons obtenir sont très intéressants (Figs. 5-7). Nous disposons également de techniques particulières, telles



Opérations d'assemblage : Coller c'est sceller ?

Le choix d'un matériau d'assemblage pour la mise en place de restaurations indirectes dépend de nombreux facteurs. Quel terme utiliser ? Comment s'y retrouver et quels sont les paramètres à prendre en compte lors de la mise en place d'une prothèse ? Florilège des choix et protocoles à notre disposition aujourd'hui.



Le scellement

Les ciments de scellement

Ciments de scellement	Adhésion	Indications	Contre-Indications
Oxyphosphates de Zinc	Pseudo-adhésion par micro-clavetage	Prothèses de grande étendue, avec piliers sur dents dépulpées et/ou faux-moignons métalliques coulés.	- A éviter sur dents vivantes - Couronne clinique de faible hauteur et un manque de rétention
Polycarboxylates	Adhérence à la dentine et à l'émail par le pouvoir chélateur des groupements carboxyles vis-vis du calcium.	<i>Action peu irritante pour la pulpe</i> - L'âge du patient - Proximité. Pulpaire - Une couronne clinique de faible hauteur - Une faible rétention - le scellement (inlay-onlay, coiffes, prothèse implanto-portée) - Obturation intermédiaire : obturation provisoire ou fond de cavité - Scellement des alliages non précieux.	
Verres ionomères	La force d'adhésion est comparable à celle de certains agents de collage dentinaire. Elle est due aux interactions ioniques dipolaires (COOH) et aux liaisons métalliques plus fortes (Ca). Les CVI entraînent la chélation du calcium.	- L'âge du patient - Proximité. Pulpaire - Une couronne clinique de faible hauteur - Une faible rétention	Mauvaise adhésion - Pour les alliages précieux - Pour les céramiques

Protocoles

Oxyphosphates de Zn (exemples : Crown and Bridge/Dentsply, Zinc cement/SSWhite)

- Le temps de prise augmente quand la T° diminue
- Plus la granulométrie est fine plus la réaction est rapide
- Le temps de prise augmente quand la Vitesse d'incorporation diminue

Ces ciments doivent être mélangés lentement. On partage la poudre en 1/2, 1/4, 1/8 et 1/16. Le 1/16 est incorporé lentement dans le liquide en quelques secondes, puis le deuxième 1/8, puis le 1/4, puis le 1/2 incorporé partiellement de façon à régler la fluidité. Le ciment doit couler de la spatule. Il est déconseillé de travailler sur une plaque de verre froide car en raison de la condensation d'eau sur la plaque de verre entraînant des modifications au niveau de l'hydrolyse des acides phosphoriques.

Polycarboxylates (exemples : Carbociment/R&S, Durelon/3M-ESPE, Poly F Plus Bondex/Dentsply)

Prélevez le liquide juste avant utilisation (sinon évaporation de l'eau du liquide). Incorporez la poudre au liquide. Le rapport poudre/liquide peut varier de 1 à 2. Spatulez rapidement de 30 à 40 secondes.

Le ciment doit avoir un aspect « lustré » pour son utilisation. Le temps de prise de 5 à 9 minutes diminue quand la température augmente.

Verres ionomères (exemples : Fuji 1/GC, Ketac Cem/3M-ESPE, Meron AC/Voco, Riva Luting/SDI, Vivaglass/Ivoclar-Vivadent)

La force d'adhésion est améliorée par mordantage (acide polyacrylique) 40 % pendant 10 secondes puis rinçage à l'eau. Utiliser les systèmes pré-dosés. Eviter tout contact précoce avec la salive.

Le ciment de scellement adhésif (exemples Fuji Plus, FujiCEM2/GC, KetacCem Plus/3M-ESPE, Meron Plus AC/Voco, RivaLutingPlus/SDI, Ultracem/Ultradent)

Le ciment de scellement adhésif	Adhésion	Indications
CVIMAR	Doublee/CVI traditionnels	Cariostatiques par libération d'ions Fluor Couronnes métalliques Inlay core en métal Céramiques infiltrées Céramiques polycristallines (Alumine, Zircon)

Protocole

Scellement d'une couronne e.max® avec le FujiCEM2® .Cas clinique du Dr Lucile Dahan .Prothèse réalisée par A.Bonnichon du laboratoire LNT, Paris

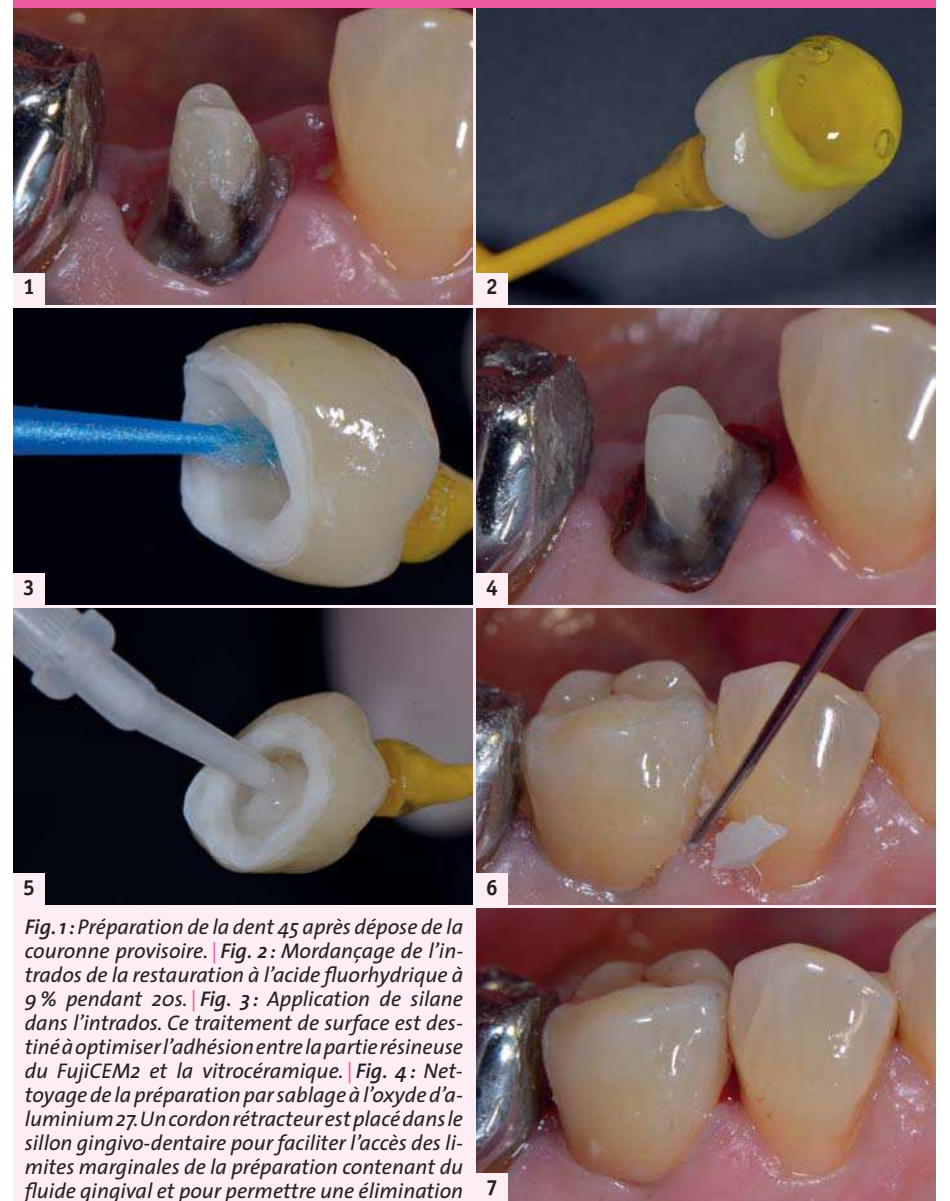


Fig. 1 : Préparation de la dent 45 après dépose de la couronne provisoire. | Fig. 2 : Mordantage de l'intrados de la restauration à l'acide fluorhydrique à 9 % pendant 20s. | Fig. 3 : Application de silane dans l'intrados. Ce traitement de surface est destiné à optimiser l'adhésion entre la partie résineuse du FujiCEM2 et la vitrocéramique. | Fig. 4 : Nettoyage de la préparation par sablage à l'oxyde d'aluminium 27. Un cordon rétracteur est placé dans le sillon gingivo-dentaire pour faciliter l'accès des limites marginales de la préparation contenant du fluide gingival et pour permettre une élimination aisée de l'excès de ciment. | Fig. 5 : Éliminez les premières pâtes expulsées de la cartouche avant l'application du FujiCEM2 puis l'appliquer dans l'intrados de la prothèse. L'embout mélangeur GC FujiCEM2 Mixing Tip SL pour l'endo permet une application précise et aisée. | Fig. 6 : Scellement de la couronne. Lorsque le ciment prend une consistance caoutchouteuse, l'excès de matériau est facilement éliminé au moyen d'une sonde 6. | Fig. 7 : Vue finale de la couronne e.max sur 45 en matériau tout céramique.

- Les verres ionomères sont proposés en capsules pré-dosées, mais ils doivent être impérativement isolés d'un environnement hydrique pendant leur prise, par l'intermédiaire de vernis ou de colles photo-polymérisables.

Le collage

Les colles	Adhésion	Indications	Contre-Indications
Composites de collage	Traitement des surfaces à encoller et bonding.	Céramiques vitreuses (feldspathiques modifiées ou non et vitrocéramiques) ¹	Céramiques infiltrées

Les colles	Adhésion	Indications	Contre-Indications
Photopolymérisable Chémopolymérisable			Pièce prothétique > 1 mm Bridge grande portée car le temps de prise est court
Polymérisation duale			Restaurations esthétiques car la couleur du joint est instable
Colles avec potentiel adhésif	Fort degré d'adhésion avec traitement des surfaces à encoller	Bridges et attelles métalliques collées Inlay core en Zircon Céramiques polycristallines Zircon	
Colles auto-adhésives	Aucun traitement de la surface prothétique ni de la dent	Céramiques infiltrées Céramiques polycristallines (Alumine, Zircon) ²	En cas d'absence de rétention mécanique

¹ Empress 2 (Ivoclar), IPSe.max, Celtra Duo Dentsply, SUPRINITY Vita, inCoris Zlmeso Sirona

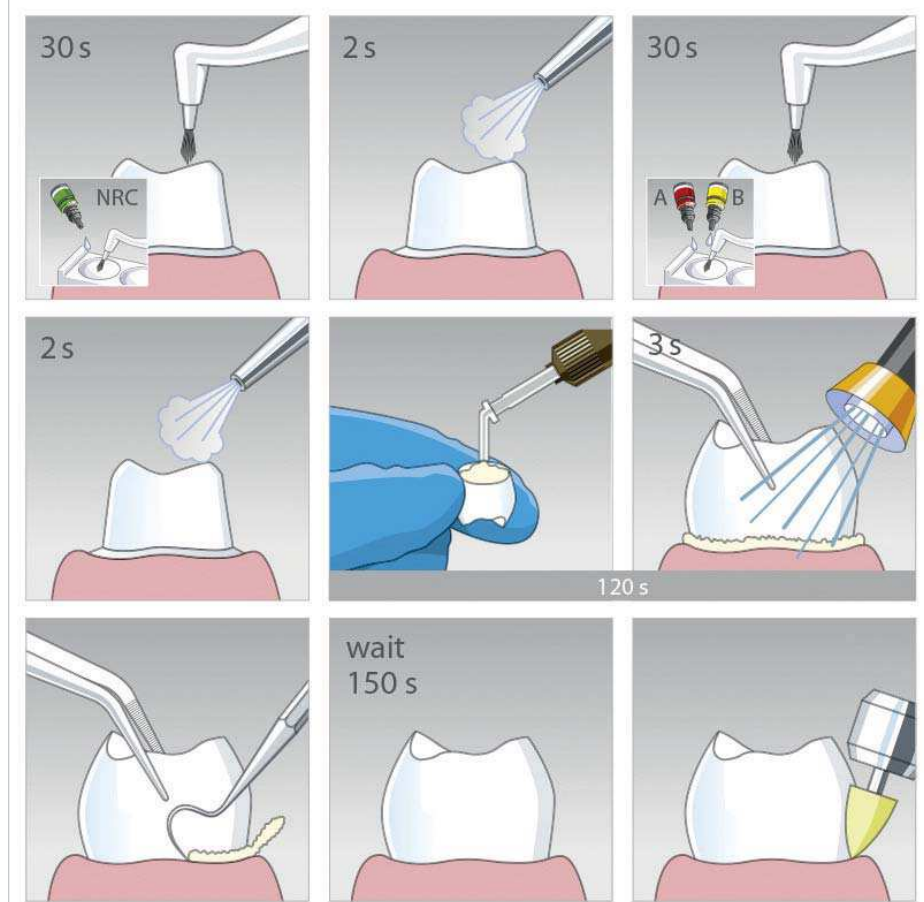
² In-Ceram Vita, Procera, Nobel Biocare, Everest kavo, Zirconelava 3M-ESPE, Initial GC

Protocoles

Composites de collage (exemples : Calibra/Dentsply, Choice/Bisico, Multilink Automix, Vario-link/Ivoclar Vivadent, Nexus3/Kerr-Hawe, DuoCem/Coltene, Relyx Ultimate/ 3M-ESPE)

- Traitement de la dent
Mordançage de l'émail et de la dentine. Application d'un adhésif sur l'émail et la dentine
- Traitement de l'intrados prothétique
La vitrocéramique :
Acide fluorhydrique entre 20 et 60 s selon le type de céramique + Rinçage à l'eau vive + Séchage + Conditionneur d'intrados (Silane) 60 s et laisser sécher.
Le métal :
Sablage de l'intrados avec de l'alumine à 50 µm et 3 bar + Conditionneur d'intrados (Silane) 60 s et laisser sécher.
La Zircon :
Pas d'acide Fluorhydrique, pas de sablage
Conditionneur d'intrados (Silane) 60 s et laisser sécher.

Scellement d'une couronne avec DuoCem®



Colles avec potentiel adhésif (M Bond/Tokuyama, PanaviaF2/Kuraray, Super Bond/Sun Medical/Générique International)

- Traitement de la dent
Application d'un conditionneur sur les tissus dentaires

Colles auto-adhésives (exemples : Bifix SE/Voco, Breeze/SD2, G-Cem/ GC, Icem/Heraeus Kulzer, Max Cem Elite/Kerr-Hawe, PanaviaSACement Plus/Kuraray, RelyX Unicem 2/3M-ESPE, Secure/Sun Medical, Smartcem2/Dentsply, SpeedCem/Ivoclar Vivadent, Set/SDI, TotalCem/Itena)

- Traitement de la dent
Pas de mordançage de l'émail et de la dentine. Pas d'adhésif
- Traitement de l'intrados prothétique

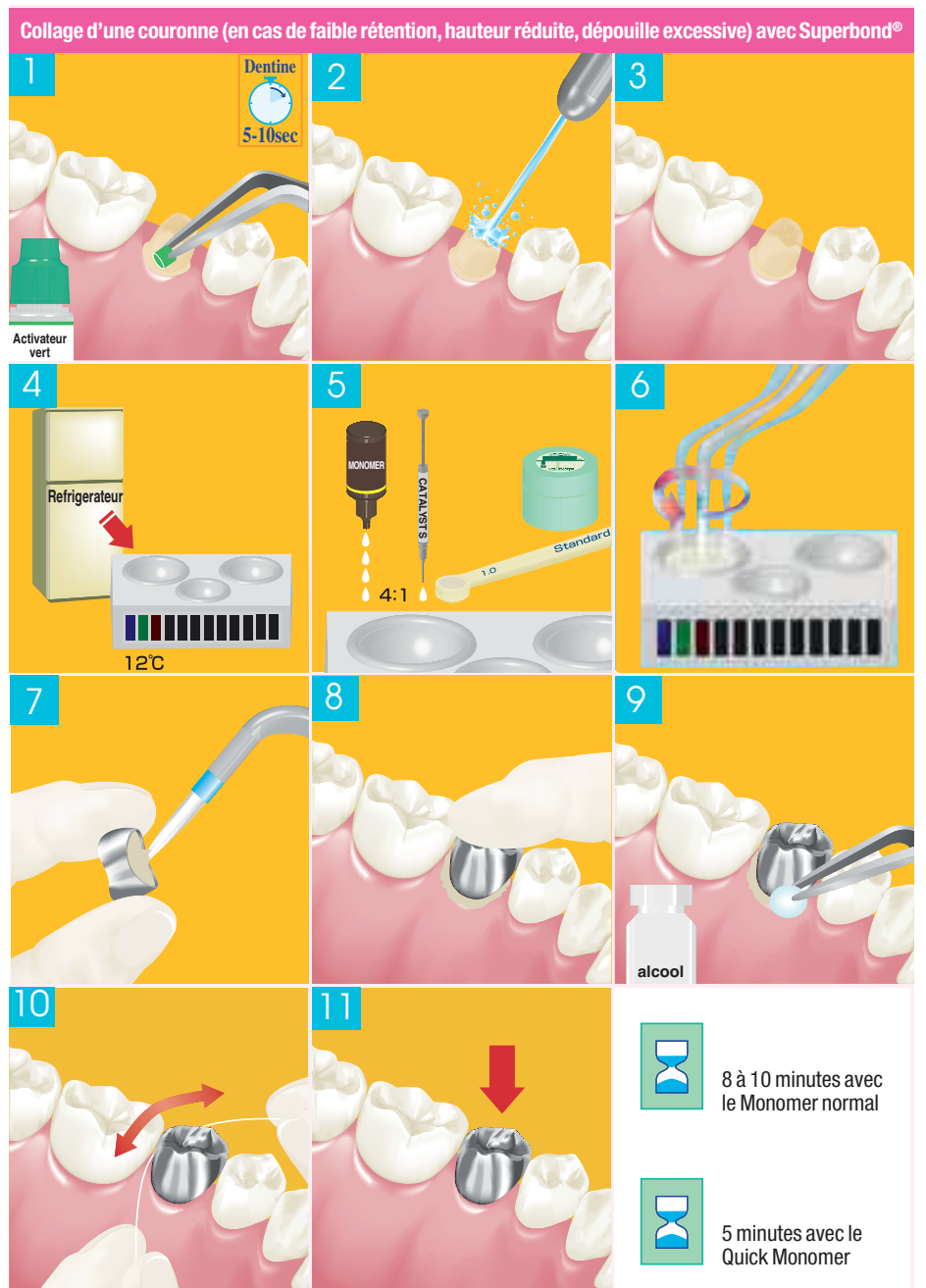


Fig. 1: Mordançage de la dentine avec l'activateur vert. | Fig. 2: Rinçage. | Fig. 3: Sécher modérément. | Fig. 4: Sortir le godet de mélange du réfrigérateur. L'essuyer. | Fig. 5: Dosage 4 gouttes de Monomer + 1 goutte Catalyseur + 1 petite dose de la cuillère standard. | Fig. 6: Mélanger rapidement (3-5 sec). | Fig. 7: Appliquer le mélange. | Fig. 8: Mise en place. | Fig. 9: Retirer les excès avec un coton alcoolisé. | Fig. 10: Retirer les excès au fil de soie dans les espaces inter-proximaux. | Fig. 11: Attendre la prise complète du produit.

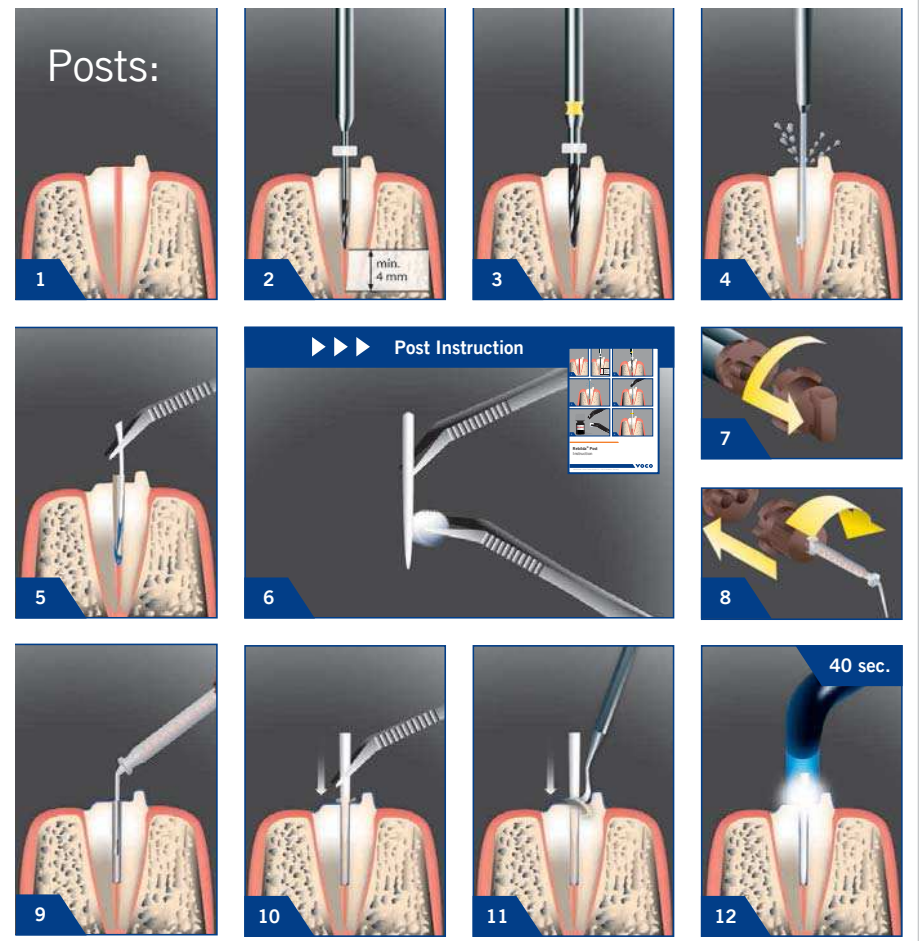
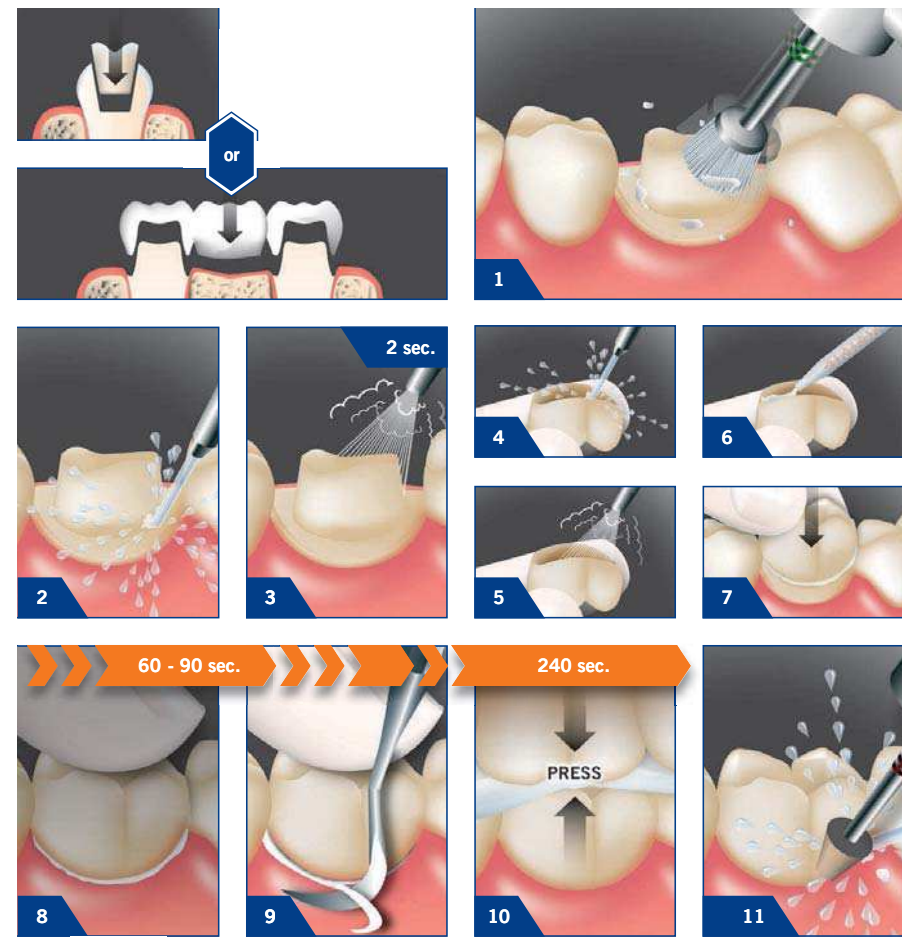
Scellement d'un bridge avec TotalCem®

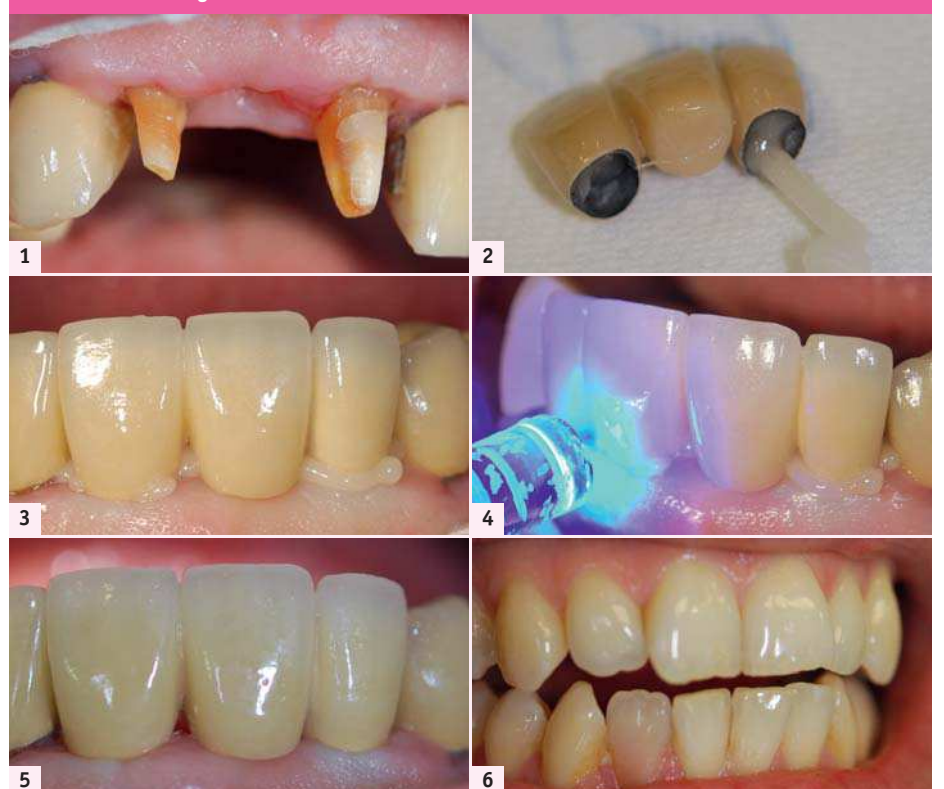

Fig. 1: Moignons reconstitués. | Fig. 2: Remplir le bridge avec TotalCem/Itena. | Fig. 3: Mettre en place le bridge et maintenir l'élément prothétique pendant 30s. | Fig. 4: Faire un flash de photopolymérisation pendant 3 à 4s et nettoyer les excès devenus caoutchouteux. Photopolymériser 20s. TotalCem est un matériau à prise duale, le joint sera donc pris par la photo-polymérisation et à l'intérieur de la couronne, c'est la phase auto-polymérisante qui va compléter la polymérisation. | Figs. 5 et 6: Vues finales.

← Suite de la page 29

Scellements avec Bifix SE®



Pour mémoire retrouvez le ZOOM sur les céramiques dentaires dans l'édition de DENTAL TRIBUNE de mars 2015 P 34, téléchargeable directement sur notre site.

PRINT
DIGITAL
EDUCATION
EVENTS

ESSENTIAL DENTAL MEDIA

www.dental-tribune.com

The DTI publishing group is composed of the world's leading dental trade publishers that reach more than 650,000 dentists in more than 90 countries.

dti | Dental Tribune International

Nouveau !

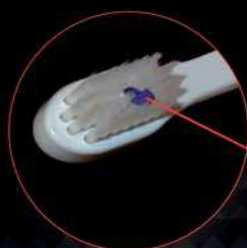Le système d'éclaircissement professionnel le plus rapide

2 minutes au lieu de
6/8 heures par jour

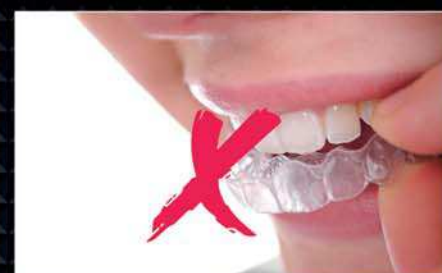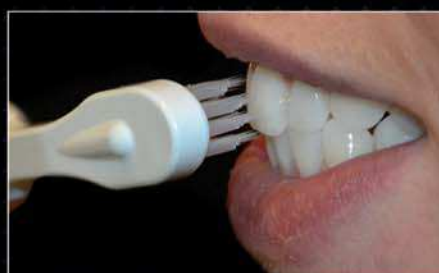
- Sans gouttières
- 15/20 jours de traitement
- Peroxyde d'hydrogène à 6 %
- Accélérateur spécial XS151™



ENA WHITE 2.0



La brosse à dents spéciale munie d'un dispenser contient le gel d'éclaircissement, d'une quantité suffisante pour un traitement d'environ 20 jours.



The fastest professional home bleaching



Fabricant :
Micerium S.p.A.
Via Marconi, 83 - 16036 Avegno (GE) Italy
Tel. : +39 0185 7887 880
Fax : +39 0185 7887 970
hfo@micerium.it



Distibué par :
Bisico France
120, allée de la Coudoulette
13680 Lançon de Provence
svce.commercial@bisico.fr
www.bisico.fr

N° Vert 0 800 247 420

Le mock-up, un outil quotidien en esthétique dentaire

Dr Yassine Harichane, France

Introduction

Le wax-up, ou cire de diagnostic, consiste à réaliser à l'aide de cire de laboratoire, un projet esthétique sur un modèle en plâtre du patient. Toutefois, les validations esthétiques et fonctionnelles sont limitées. Au niveau esthétique, la cire ne reproduit pas exactement la teinte dentaire, elle permet une visualisation de la forme et de la position des dents dans le projet esthétique ; au niveau fonctionnel, il est difficile de reproduire tous les mouvements manducateurs avec un articulateur, si performant qu'il soit.

Le mock-up, ou maquette de prévisualisation en composite, est une technique trop peu utilisée par les praticiens car méconnue, mais qui permet de rendre service dans de nombreuses situations cliniques au quotidien. Cet outil donne une prévisualisation du résultat esthétique potentiel et joue donc un rôle important dans la planification du traitement.^{1, 2, 3} L'étape du mock-up suit la validation du wax-up, c'est l'essai en bouche du projet esthétique, après validation sur le modèle en plâtre.^{4, 5} Il s'agit de transférer les informations du wax-up depuis le modèle du patient jusqu'au milieu buccal.^{6, 7} L'intérêt est de pouvoir essayer en bouche le projet prothétique pour le valider sur le plan esthétique, fonctionnel et psychologique. Ce dernier point est fondamental car il introduit un concept important dans l'acceptation du patient : pouvoir essayer et pouvoir se décider. Le patient participe alors pleinement au processus décisionnel et la communication s'en trouve améliorée.⁸

Il ne faut pas non plus oublier que la communication avec le prothésiste est également optimisée, pour faciliter la cohésion entre la clinique et le laboratoire. Sur le wax-up, peu de corrections peuvent être directement réalisées, alors que sur le mock-up le

praticien peut réaliser des modifications esthétiques et fonctionnelles par addition ou soustraction, à l'aide des matériaux présents au cabinet dentaire.⁹ L'occlusion peut d'ailleurs être contrôlée avec le mock-up en bouche, pour confirmer la précision du wax-up. Après les corrections éventuelles, un duplicata du mock-up est envoyé au laboratoire, le prothésiste dispose alors de plus d'informations, pour obtenir un résultat prévisible et esthétique.

Plan de traitement

Le mock-up est adapté aux projets esthétiques impliquant le secteur antérieur, nécessitant une correction par addition de la forme des dents, et dans une moindre mesure la modification de leur position. Les indications principales sont donc les pertes de substance sur dent vivante, les édentements unitaires, les diastèmes, ou encore les déficiences congénitales esthétiques, permettant une approche bioesthétique.¹⁰

Une fois le diagnostic posé et la proposition thérapeutique choisie, le praticien demande la réalisation d'un wax-up à partir des modèles dentaires du patient. Bien évidemment, il faut préciser au prothésiste du laboratoire quelles sont les attentes en termes de forme, de position mais pas encore de teinte. Le wax-up est d'abord validé sur le modèle par le praticien, qui peut y apporter les corrections nécessaires directement au cabinet avec des matériaux adaptés, il apparaît utile de demander au prothésiste d'envoyer un échantillon de cire pour les corrections par addition. Le wax-up est ensuite montré au patient avec toutes les explications inhérentes (il s'agit d'une simulation tridimensionnelle du projet esthétique) ainsi que les réserves à émettre (la teinte dentaire naturelle est impossible à reproduire sur un wax-up), tout en comparant le

wax-up avec le modèle du patient sans wax-up, pour mieux objectiver les améliorations. Une fois le wax-up validé par le patient et après d'éventuelles corrections, le projet esthétique est transféré du modèle en plâtre à la bouche du patient, pour réaliser en intrabuccal la simulation du traitement. Nous décrivons ces étapes dans le paragraphe « temps par temps ».

Le mock-up est présenté au patient pour déterminer la longueur optimale des dents et les proportions générales du nouveau sourire. À ce stade, la proposition thérapeutique peut être corrigée. Après d'éventuelles corrections, le mock-up est validé par le praticien et le patient, un isomoulage est réalisé pour être envoyé au prothésiste et servir ainsi de référence, lors de la conception finale du projet prothétique.

Matériau

La réalisation au quotidien d'un mock-up est permise à condition de disposer du matériel nécessaire et de maîtriser préalablement le matériau. Nous décrivons dans cet article une technique mise au point en détournant l'indication d'un matériau utilisé couramment, à savoir le composite autopolymérisable à froid (Structur 3, VOCO, Fig. 1) servant à la réalisation de couronnes, bridges et inlays/onlays provisoires. En effet, ce matériau présente des propriétés optiques qui permettent de reproduire la teinte naturelle des dents (dans une gamme suffisamment large allant de A1 à A3,5 en passant par les teintes B, C et Bleach Light) contrairement à la cire de laboratoire utilisée pour le wax-up. La résistance mécanique du matériau permet de valider en bouche la fonction occlusale du mock-up. Le composite autopolymérisable est de même nature que le composite photopolymérisable traditionnel, il est donc possible de coller du

composite sur ce mock-up, afin de combler un défaut ou de modifier la forme par addition (rallonger une dent, bomber la face vestibulaire, réaliser un cutback incisif...). La rétention est d'ordre mécanique, le ciment n'est donc pas indiqué. Enfin, contrairement à une couronne provisoire, la dépose est destructive.

Temps par temps

Dans le cas clinique utilisé ici pour la description du protocole, le motif de consultation est d'ordre esthétique. Le patient souhaite améliorer considérablement son sourire sans avoir recours à des techniques invasives (nous nous limiterons à la réalisation d'un mock-up au maxillaire). Une série simple de photographies est réalisée pour analyser la situation clinique avec le patient (Figs. 2-5).¹¹ Un modèle dentaire en plâtre sert de support à la réalisation du wax-up (Fig. 6). Un isomoulage du wax-up est réalisé (Figs. 7 et 8) et servira de guide en bouche pour la réalisation du mock-up.

Le guide est essayé en bouche et des retouches sont effectuées si nécessaire à l'aide d'un bistouri. La teinte du composite autopolymérisable (teinte A1, Structur 3, VOCO) est ensuite sélectionnée selon les attentes du patient et la teinte des dents naturelles. L'isomoulage est rempli avec la résine composite (Fig. 9) puis placé en bouche (Fig. 10). Après au moins 1 minute 30 après le début du mélange, l'isomoulage est retiré (Fig. 11), il faut cependant attendre 4 minutes pour commencer les finitions. La forme est ajustée soit par soustraction : fraisage sous irrigation comme pour un composite traditionnel, soit par addition : du composite fluide (Grandio Flow, VOCO) peut être appliqué dans les défauts (Figs. 12-14). Enfin, l'occlusion est contrôlée en statique et en dynamique.

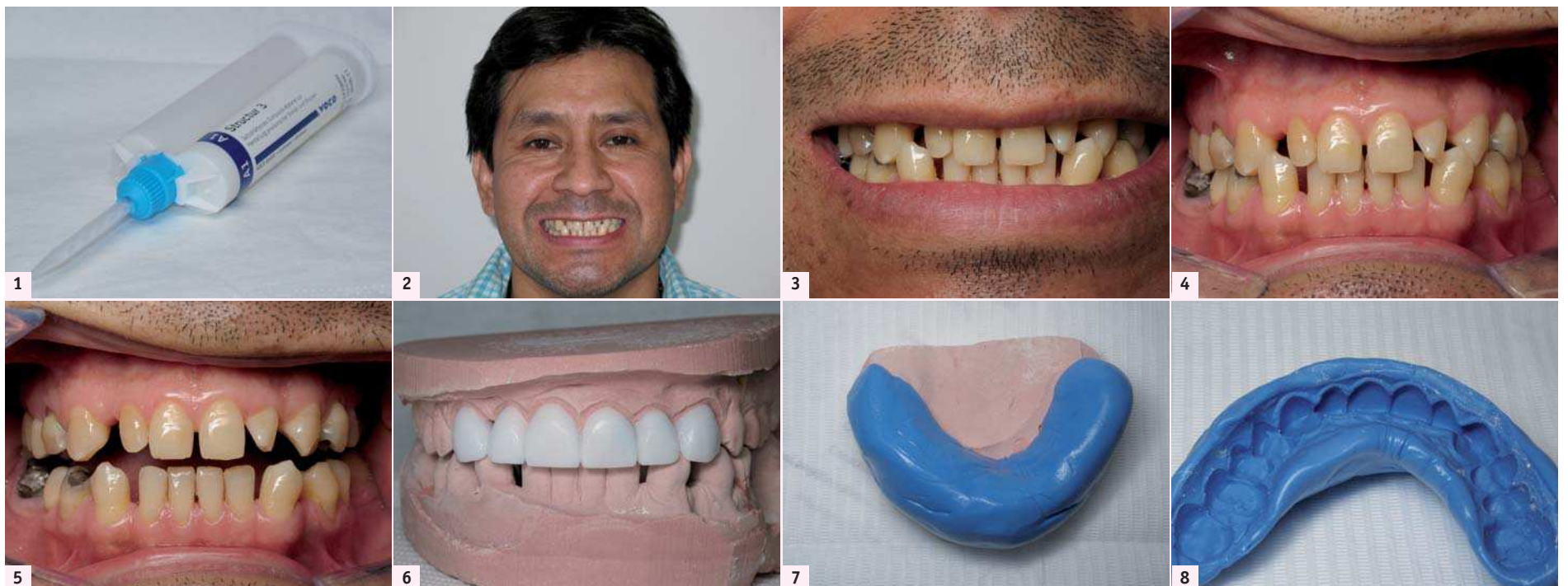

Fig. 1 : Cartouche de composite autopolymérisable (Structur 3, VOCO). | Fig. 2 : Photographie préopératoire du portrait. | Fig. 3 : Photographie préopératoire du sourire. | Fig. 4 : Photographie préopératoire intrabuccale en occlusion. | Fig. 5 : Photographie préopératoire intrabuccale en désocclusion. | Fig. 6 : Wax-up réalisé sans préparation des dents. | Fig. 7 : Isomoulage en silicone du wax-up. | Fig. 8 : Contrôle de la précision de l'isomoulage du wax-up.

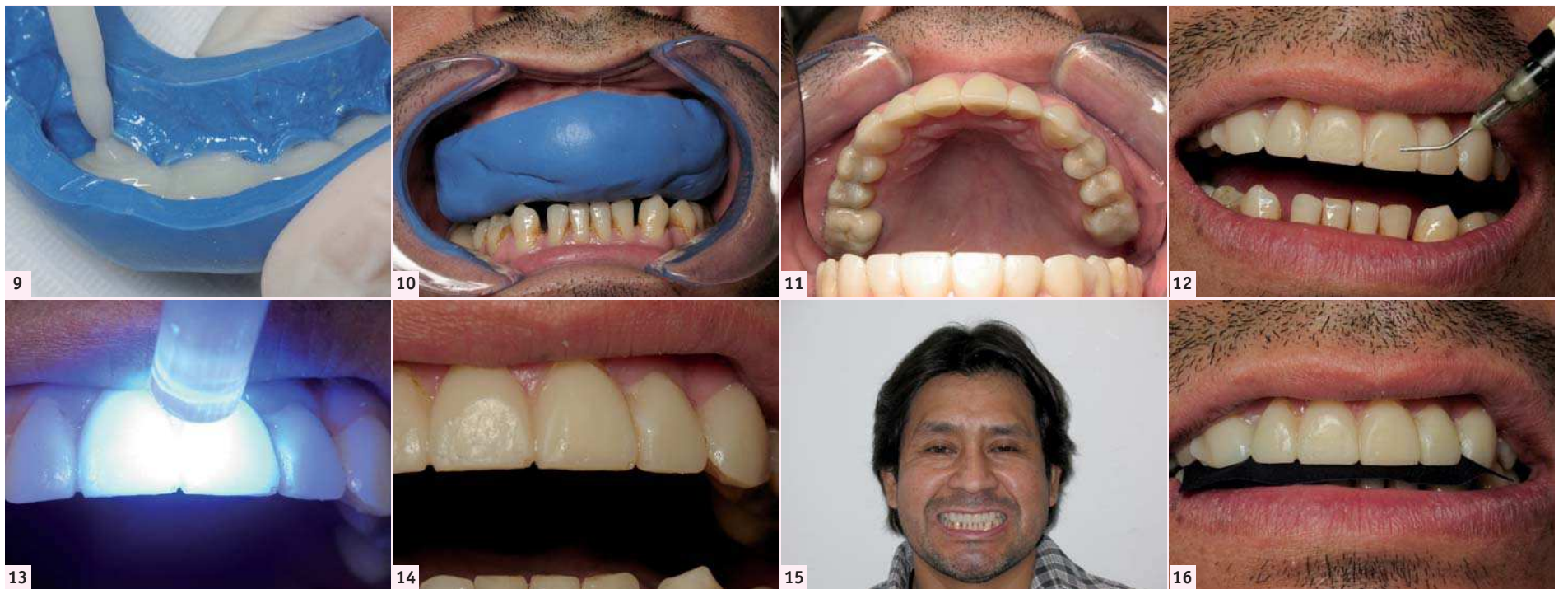

Fig. 9 : Remplissage de l'isomoulage à l'aide de composite autopolymérisable (Structur 3, VOCO). | Fig. 10 : Mise en bouche de l'isomoulage chargé en composite autopolymérisable. | Fig. 11 : Vue occlusale du mock-up après désinsertion de l'isomoulage et retrait des excès. | Fig. 12 : Comblement d'une bulle au niveau du mock-up à l'aide de composite fluide (Grandio Flow, VOCO). | Fig. 13 : Photopolymérisation du composite fluide. | Fig. 14 : État de surface du mock-up au niveau de 21 après comblement du défaut. | Fig. 15 : Photographie postopératoire du portrait. | Fig. 16 : Photographie postopératoire lors du contrôle de l'occlusion.

Une fois tous les ajustements effectués, le mock-up est présenté au patient pour validation esthétique : forme, position et teinte dentaire. De nouveaux ajustements peuvent être effectués si nécessaire de la même manière, c'est-à-dire soit par fraisage soit par montage de composite. Les informations sont alors transmises au laboratoire sous forme de photographies : portrait, sourire et intrabuccal (Figs. 15 et 16), un isomoulage du mock-up et l'analyse du sourire. Le prothésiste de laboratoire disposera alors des éléments nécessaires et suffisants pour préparer le projet esthétique, en harmonie avec la demande du patient et du praticien.¹²

En fin de séance se pose la question du devenir du mock-up, deux choix s'offrent au praticien. Le mock-up est déposé et le patient repart avec sa situation clinique de départ. Aucun acte invasif ou irréversible a été pratiqué, le patient ne peut que se réjouir d'avoir pu essayer son futur sourire sans avoir à sacrifier du tissu biologique, ni à subir une anesthésie. L'alternative consiste à laisser repartir le patient avec son mock-up, qui pourra ainsi le montrer à son entourage proche pour valider socialement ce nouveau sourire. Le patient pourra également vérifier au quotidien la phonation et la mastication. Rappelons à ce sujet que le matériau est adapté à ces situations car conçu pour la réalisation de couronnes provisoires.⁴ Il est de la compétence du praticien de décider de la durée pour laquelle le patient restera avec son mock-up en bouche, en veillant bien évidemment à une excellente hygiène orale par exemple avec une brosse à dent électrique (brossette 3D White, Oral-B). Néanmoins, une durée d'une semaine est préférable pour une bonne intégration psychologique et une déprogrammation de la situation initiale.^{4,5}

Discussion

De nombreux avantages sont en évidence dans la technique de mock-up. Cette méthode rapide et économique permet au patient de visualiser en bouche son projet esthétique.¹³ Auparavant, le patient suivait aveuglément le praticien dans le plan de traitement, ce qui pouvait aboutir à un résultat inattendu, source de conflits. L'étape de temporisation avec les provisoires permet de valider le projet prothétique, mais n'est pas indiquée dans les cas cliniques

avec une approche conservatrice ou non-invasive. Désormais, le patient peut essayer son nouveau sourire pour mieux l'intégrer, et même repartir avec pour le valider sur le plan esthétique, psychologique et fonctionnel. L'adhésion du patient se trouve augmentée, il peut suivre plus sereinement et assidûment le plan de traitement.¹⁴

En plus de l'amélioration de la communication au patient, c'est la communication au prothésiste dentaire qui se trouve renforcée. Grâce à l'isomoulage et aux photographies du mock-up en bouche, le laboratoire dentaire dispose d'informations indispensables qui autrefois n'étaient pas systématiquement transmises.¹² Le prothésiste dentaire peut non seulement éprouver son wax-up du point de vue fonctionnel (occlusion statique et dynamique, position du bord libre pour la phonation, soutien des lèvres) mais également esthétique (teinte dentaire, forme et volume des dents, symétrie du sourire, alignement du sourire par rapport à l'esthétique faciale). La facilité d'utilisation du matériau rend cette technique réalisable au quotidien. Le praticien pourra mettre en oeuvre cette technique aussi facilement qu'il réalise des couronnes provisoires. Il n'est pas non plus nécessaire de travailler sous digue, la réalisation du mock-up se fait dans les mêmes conditions que les couronnes provisoires. De plus, cette technique non-invasive nécessite ni préparation, ni rétention, ni collage, ni anesthésie.

Le patient appréciera cette approche respectueuse des tissus biologiques. La séance de traitement devient une séance de découverte pour le patient.⁶ Des limites sont bien sûr à prendre en compte dans le champ d'application du mock-up. Les indications sont restreintes aux projets prothétiques du secteur antérieur avec des contre-indications en cas de fortes malpositions (les dents peuvent alors se retrouver en dehors des limites de la forme du wax-up) et/ou si une améloplastie est nécessaire (dent trop longue, trop bombée).

La réalisation d'un mock-up nécessite une certaine dextérité, il est préférable de s'entraîner d'abord sur un modèle en plâtre pour simuler le patient avant de passer en bouche. La prise en charge thérapeutique d'un patient pouvant être très longue, l'étape de mock-up bien qu'étant très informative et utile à la communication au patient,

reste une étape supplémentaire facultative. Enfin, les praticiens n'utilisant pas les composites autopolymérisables pour provisoires peuvent considérer l'achat de ce matériau comme un surcoût dans leur pratique. Toutefois, il faut relativiser dans le sens où le mock-up pourrait permettre d'augmenter considérablement l'adhésion du patient dans un traitement global et donc rentabiliser cette prise en charge. Rien n'est plus frustrant pour un praticien que de passer du temps à établir un plan de traitement long et complexe, et essayer un refus du patient qui ne visualise pas les résultats escomptés.

Conclusion

Le mock-up est une technique simple et réversible, réalisable quotidiennement au cabinet dentaire. Cette maquette de prévisualisation en composite permet de valider en bouche le projet prothétique du point de vue fonctionnel, esthétique et psychologique. C'est une dimension nouvelle qui est offerte au patient qui va pouvoir essayer son futur sourire et mieux visualiser le résultat final. L'adhésion du patient est augmentée et la relation praticien-patient devient plus sereine.

Du point de vue du laboratoire dentaire, le prothésiste dispose alors d'informations supplémentaires. Le travail proposé pourra répondre exactement aux attentes du patient et du praticien. L'amélioration de la communication renforce la triade praticien-patient-prothésiste.

L'auteur tient à remercier le Dr Sylvia Jarchow (VOCO, Allemagne) et Armando Leal (VOCO, France) pour leur soutien logistique et amical. L'auteur déclare l'absence de conflit d'intérêt. Note de la rédaction : Une liste complète des références est disponible auprès de l'éditeur.


Article paru dans DTStudyClub France n°3 2015



Dr Yassine Harichane

est diplômé de la faculté de chirurgie dentaire de l'université Paris Descartes et a suivi un parcours de recherche. Yassine Harichane est titulaire d'un PhD. Il est membre du DCSG – Dentisterie cosmétique study group – rattaché à l'université Paris Descartes.

yassine.harichane@gmail.com
www.dentisterie-cosmetique.fr



DENTAL TRIBUNE

RECHERCHE des
CORRESPONDANTS
LOCAUX

Parce que :

- Vous êtes impliqués dans votre région
- Vous souhaitez découvrir et tester en avant-première de nouveaux produits et matériels
- Nous pouvons vous aider avec nos partenaires à organiser vos réunions professionnelles

DENTAL TRIBUNE,
c'est aussi le miroir de nos régions !

Contactez le
Dr Laurence Bury :
l.bury@dental-tribune.com