

# CAD/CAM TRIBUNE

The World's Dental CAD/CAM Newspaper • Édition Française

OCTOBRE 2016 – Vol. 8, No. 10

www.dental-tribune.fr

## CAS CLINIQUE

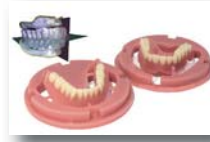La prothèse complète amovible est le dernier domaine de l'odontologie à être concernée par les avancées récentes de la CFAO dentaire. Prévisibilité du résultat final, peu de retouches, Pour le Dr O. Landwerlin le temps de rédiger et c'est déjà obsolète!



► Pages 26 | 28 | 29 | 30

## INTERVIEW

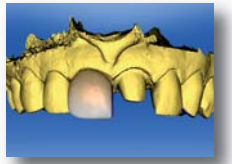
Rencontre avec Mr W. Tratter, responsable du développement de logiciels chez ZirkonZahn. Cette entreprise fabrique chaque élément qui intervient dans le processus de la CFAO. Le futur proche ? le travail analogique et numérique qui se complètent.



► Pages 31 | 32

## CAS CLINIQUE

La chirurgie dentaire est entrée dans une ère nouvelle, numérique, où la technologie devient omniprésente. La CFAO constitue une véritable révolution. Illustration par le Dr R. Acker d'une réhabilitation esthétique antérieure.



► Pages 33 | 34

## ConnectDental Campus, une nouvelle plateforme française d'e-learning

Henry Schein France a lancé la plateforme d'e-learning en ligne ConnectDental Campus, où des webinaires sur demande, webinaires en direct et vidéos tutoriel sont mis à disposition au sujet des processus de

travail numériques, au cabinet et au laboratoire. Le contenu pédagogique est polyvalent, en plus d'être facilement accessible en



Trusted Digital Solutions

tout lieu et à tout moment. Le Campus ConnectDental fait partie de la démarche globale ConnectDental d'Henry Schein. Elle

permet d'accompagner les praticiens et les prothésistes dans leur parcours de dentisterie numérique : du plus grand choix de

solutions numériques éprouvées, à l'intégration transparente de ces solutions en cabinet ou laboratoire, jusqu'à la formation et le soutien nécessaires pour aider les praticiens et prothésistes à tirer le meilleur parti de leur investissement en solution numérique et à assurer l'efficacité d'un flux de travail continu.

degré K  
www.degrek.com

La santé de vos yeux,  
notre priorité!

SPECTRES LED  
SÉCURISÉS

Plafonniers et Scialytiques à LED sécurisées pour salles de soins dentaires.

Spectres LED «Blue Control» : technologie LED biphosphore et LED complexe | Normes européennes EN NF 12464-1 ; EN 62471 (sécurité photobiologique) ; ISO 9680 ; illuminant D65 ; ISO 11664-2 | Swissmade & Made in France | Scialytiques : DM Classe 1  
Lire les instructions de la notice.

Degré K | 4, rue de Jarente 75004 Paris  
Tél. : 01 71 18 18 64 | commercial@degrek.com

Passage à la technologie LED en toute sécurité pour les yeux

albédo n8LED

La perfection !  
Reproduction de la lumière naturelle du jour au fauteuil.  
D65 Certifié

albédo LEDd65

Vos yeux préservés et vos composites épargnés !

lolé 2

Large spot multiprogrammes reproduisant la lumière naturelle du jour.

lolé 4

BLUE CONTROL



# La prothèse adjointe complète assistée par ordinateur

Dr Olivier Landwerlin, France

Depuis de nombreuses années, la prothèse complète amovible n'a bénéficié que de peu d'amélioration quant à son protocole, tant auprès des praticiens ou des prothésistes que dans les recherches et développements de la part des fabricants. Ainsi, il semble que nous travaillons depuis plusieurs décennies de façon identiques.

Pour la réalisation d'une prothèse complète amovible, on estime le temps de travail au fauteuil de 2 h 30 à 3 h réparti en 5 étapes cliniques et de 6 à 8 h au laboratoire en 4 phases de travail. Pourtant nous vivons actuellement un changement radical dans la conception et la réalisation des prothèses, qui nous permet désormais de travailler plus vite et plus efficacement, d'une part en concentrant la transmission des données, d'autre part en accélérant l'essayage et la réalisation finale par l'usinage ou le prototypage rapide par impression 3D. Ces étapes devraient permettre de réduire au maximum les « réglages » finaux, souvent chronophage pour le praticien et source d'insatisfaction pour le patient. La conception et la fabrication assistée par ordinateur (CAO/FAO) s'applique désormais aux prothèses complètes amovibles, à travers différents systèmes que nous allons décrire, avec d'une part un aperçu des possibilités offertes par différents centres de production spécialisés en prothèses complètes CAD/CAM, et d'autre part au travers d'un cas clinique, nous démontrerons comment il est désormais possible de travailler avec un laboratoire équipé, pour la réalisation de prothèses complètes amovibles assistées par ordinateur.

## Solutions proposées pour réaliser des prothèses amovibles complètes par CFAO (Fig. 1)

Plusieurs sociétés présentées à l'IDS 2015, comme AvaDent®, DENTCA, Pala Digital denture System (Heraeus), Baltic Denture System (Merz Dental) proposent la réalisation d'une prothèse complète en 2 ou 3 rendez-vous (Fig. 2).

Elles associent la vente du matériel nécessaire à certaines étapes cliniques et la réalisation en centre de production, en gérant toutes les étapes. Des kits « clé en main » comportant au choix porte-empreintes, matériaux d'empreinte, jauges, systèmes de prise d'empreinte et de transfert d'occlusion réglables sont fournis au praticien.

En travaillant avec un centre de production spécialisé en prothèse complète, tout va être fait pour diminuer le nombre d'étapes et transmettre l'intégralité des informations au centre de production. Les empreintes primaires et secondaires se font dans une seule séance (méthode similaire à la « wash technique » utilisée en prothèse conjointe).

Les deux porte-empreintes sont solidarisés dans le sens frontal par une vis, qui permet de bloquer et d'enregistrer la dimension verticale d'occlusion.

Chez DENTCA et Paladent, les porte-empreintes sont sectionnés dans leur partie postérieure, pour faciliter la réinsertion. Enfin, un silicone est injecté toujours entre les deux porte-empreintes, pour « fixer » l'enregistrement de la relation centrée (Fig. 3).

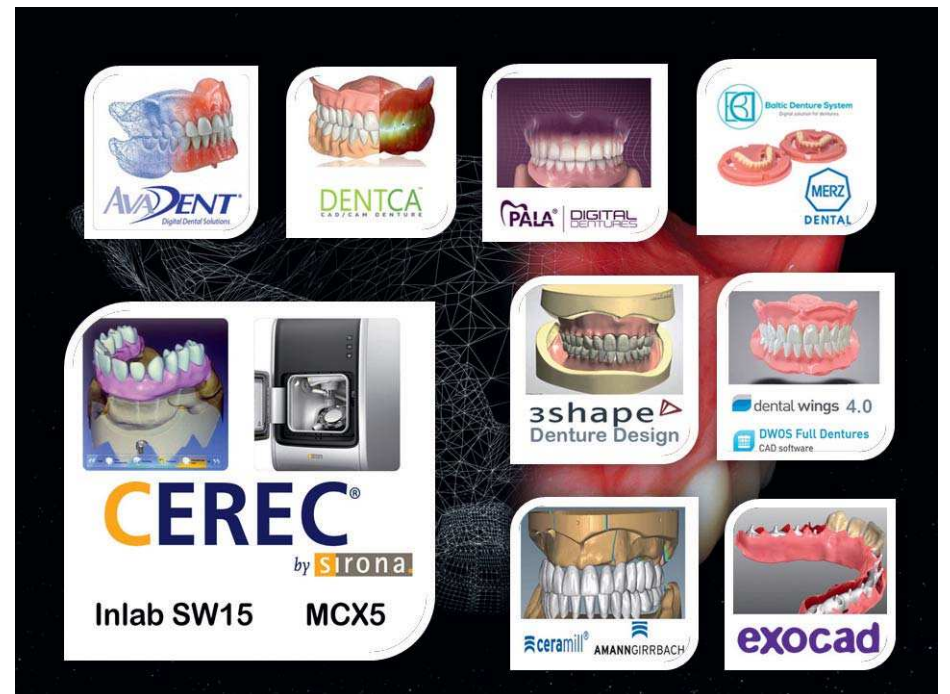

Fig. 1 : Systèmes de conception et fabrication de prothèse amovible assistés par ordinateur disponibles en 2015 : centres de production AvaDent, DENTCA, Paladent (Heraeus), Baltic Denture System (Merz Dental) et solutions de CAO pour usinage en laboratoire avec CEREC InLab SW15 et MCX5, 3Shape Denture Design, Dental Wings, Ceramill, Exocad.

Des gabarits à usage esthétique précisent le positionnement souhaité des collets des dents et de leur hauteur, en fonction de la position des lèvres (AvaDent, DENTCA). Une fois qu'il a reçu le travail, le laboratoire procède le scan 3D de l'ensemble (empreintes sur porte-empreintes solidarisés et mordu en silicone) sans coulée. Les étapes de CAO se font sur logiciel propriétaire (Fig. 4).

– L'articulation digitale est automatique. Ces logiciels spécialisés en prothèses complètes amovibles, prennent en compte les différents paramètres transmis par l'intermédiaire de ces kits de transfert.

- La sélection intelligente du positionnement de l'arcade dentaire, en utilisant un algorithme qui se base sur les données provenant de l'analyse du modèle numérique.
- L'alignement automatique des arcades dentaires, basé sur les informations obtenues à partir des kits de transfert de l'occlusion et de la relation centrée.
- La possibilité au cours de la phase de conception, d'adaptations individuelles liées à la position de l'axe de symétrie de la face, du plan d'occlusion ou de la ligne du sourire.
- La possibilité de changer la forme des dents (arrondies, carrées, triangulaires...)

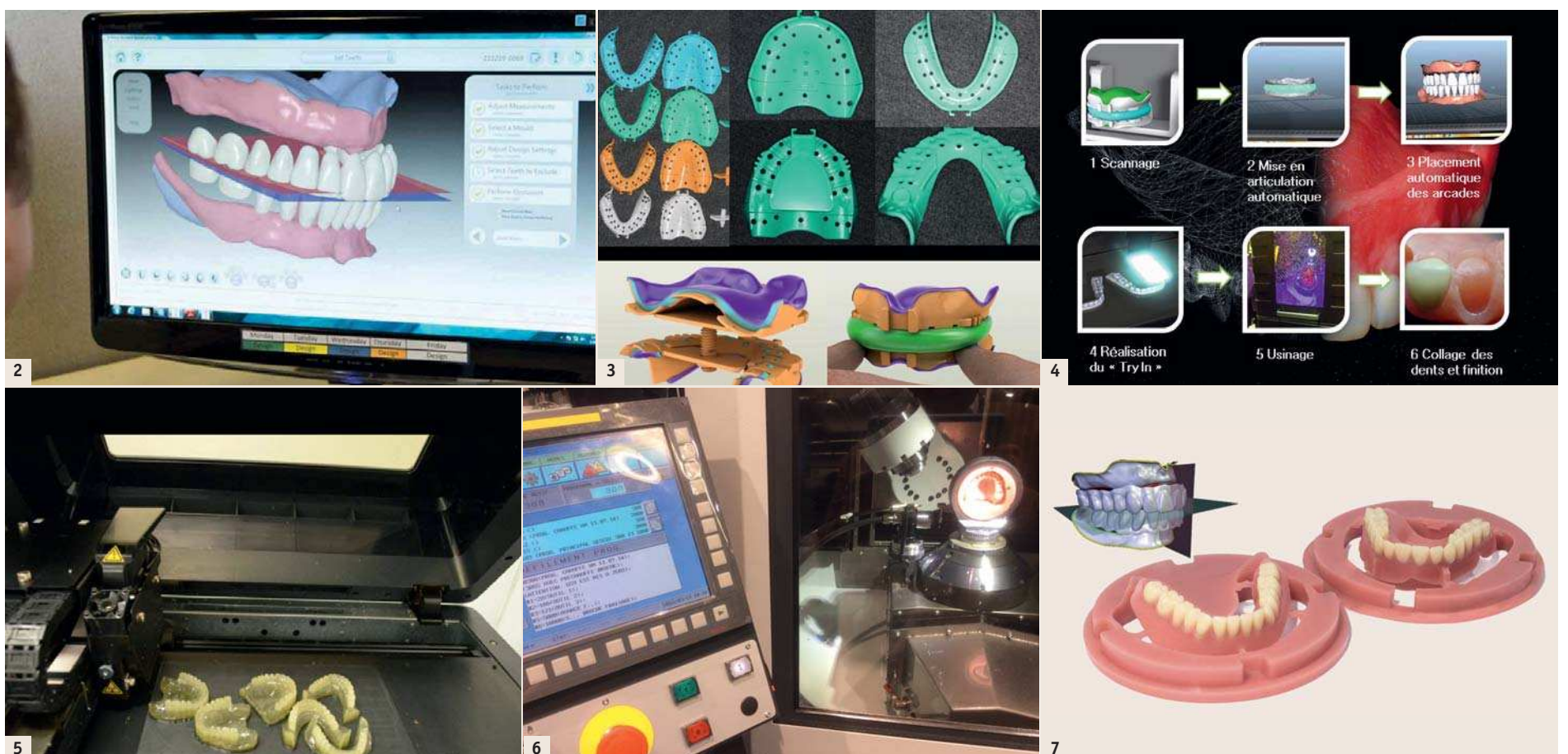
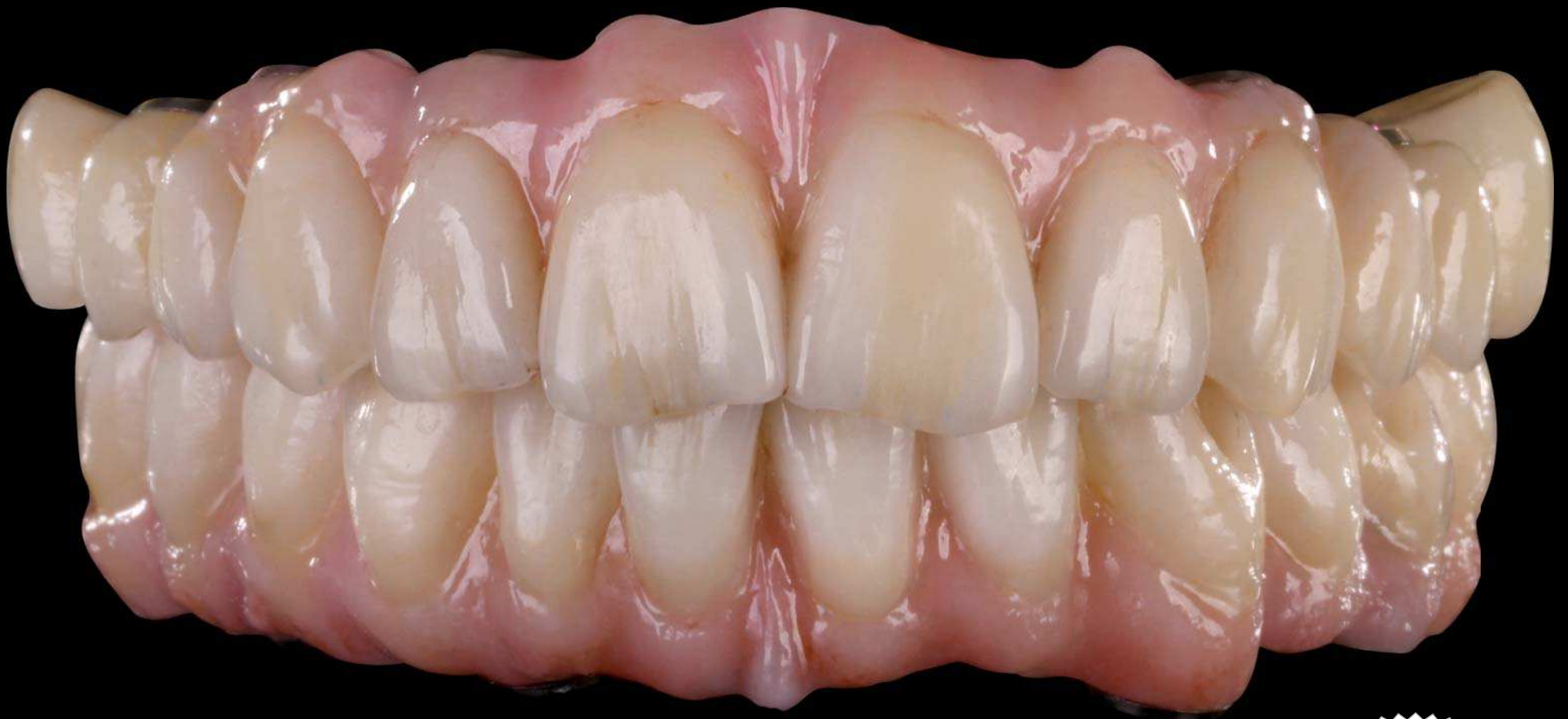

Fig. 2 : CAO en centre de production de prothèse complète (Image AvaDent). | Fig. 3 : Pour réalisation de la prothèse complète bimaxillaire : principe d'enregistrement de la dimension verticale et de la relation centrée, par porte-empreinte sectionné réglable (Image DENTCA). | Fig. 4 : Phases laboratoire réalisées en centre de production. | Fig. 5 : « Try In » en impression 3D (Image DENTCA). | Fig. 6 : Usinage de disques de résine PMMA (Merz Dental) présenté à l'IDS 2015. | Fig. 7 : Disques PMMA de la société Baltic Denture System (Merz).





## RESTAURATION COMPLÈTE MANDIBULAIRE ET MAXILLAIRE AVEC ZIRCONE PRETTAU®

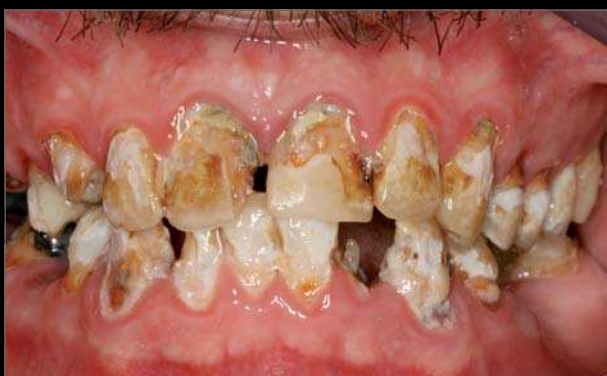*Un patient de 43 ans s'est présenté chez son dentiste avec d'importantes caries de toutes les dents et de nombreux résidus de racines. Le patient avait besoin d'une solution fixe, indolore, fiable et durable lui permettant de réaliser les activités quotidiennes basiques comme manger et effectuer le nettoyage. Une restauration complète mandibulaire et maxillaire en Zircon Prettau® sur des implants était la meilleure solution pour ce cas, car seule une prothèse fixe était acceptée par le patient. La Zircon Prettau® de Zirkonzahn a été choisie en raison de sa grande longévité et de sa résistance élevée à la plaque, permettant au patient de maintenir son hygiène buccodentaire sans nettoyage professionnel chez le dentiste.*

*Dr. Bjørn Gunnar Benjaminsen – Melhus Tannhelse, Melhus (Norvège)*

*Mpd Bjørn Borten – Art in Dent, Trondheim (Norvège)*

*Pd Stein Aanerud – Art in Dent, Kongsvinger (Norvège)*

*Mpd Antonio Corradini – Education Center Brunico, Tyrol du Sud (Italie)*

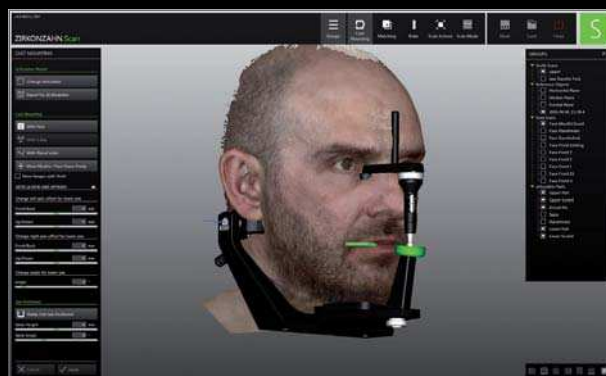



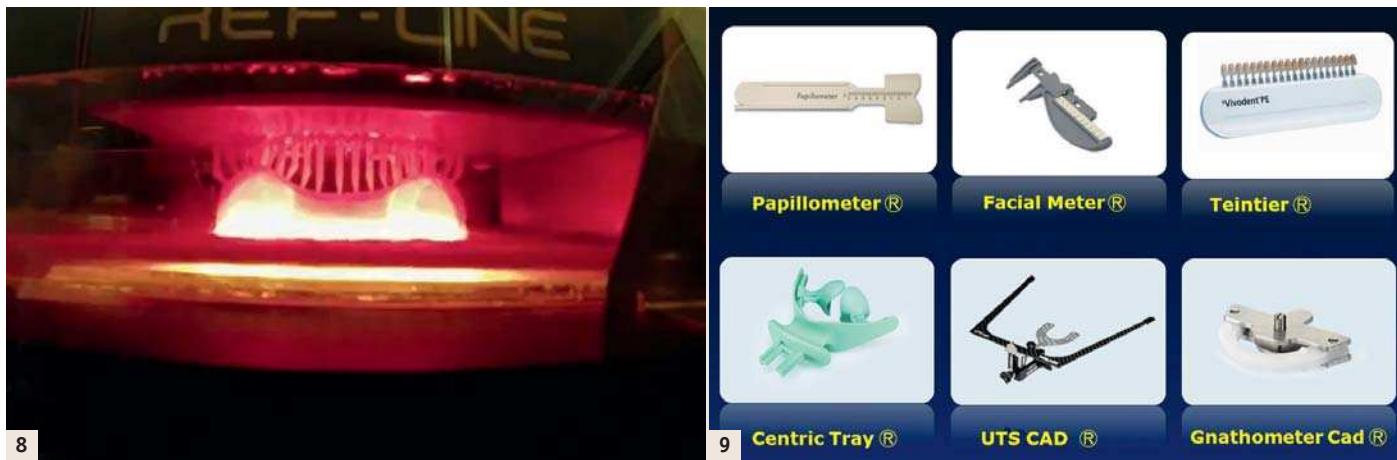


Fig. 8 : Impression 3D d'une base définitive en résine (Image REF-LINE). | Fig. 9 : Instruments pour prothèse complète assistée par CFAO.

aussi des dents en matériaux composites (Edent100) collées individuellement dans leurs emplacements correspondants.

Parallèlement à ces centre de productions spécialisées, les fournisseurs de solution de CFAO dentaire comme 3Shape, Sirona, Dental Wings, ont récemment fait évoluer leurs logiciels de CAO et leurs systèmes d'usinage, pour intégrer la réalisation des prothèses complètes dans de plus petites structures laboratoires

### Protocole de Prothèse amovible Complète assistée par ordinateur

Fin 2015, les fabricants Ivoclar Vivadent, Wieland et 3shape ont proposé un protocole complet de fabrication de prothèse assisté par ordinateur comprenant des système de transferts des relations intermaxillaires et des repères esthétique du patient comprenant plusieurs instruments permettant de saisir les données obtenues dans l'add on Digital Denture Professionnel de la suite logicielle 3Shape.

Le PEI est usiné dans des disques de résine blanche en environ une heure. Une sélection de dents prothétique Ivoclar Vivadent et Candulor est disponible dans la bibliothèque logicielle. Des disques Zenotec de résine PMMA rose (IvoBaseCAD) pour les bases, blanche (Tray Disc) pour l'essayage, et en cire (Pro Art Wax disc) sont disponibles à l'usinage. Les dents peuvent être pressées en IPS e.max® à partir de disques de cires ou usinées en Emax Cad.

### Présentation du cas clinique

Une patiente de 60 ans se présente pour refaire sa prothèse maxillaire qui ne lui donne pas entière satisfaction.

#### Cas clinique, état initial (Fig. 10)

La rétention de la prothèse actuelle et la hauteur de crête suffisante avec peu de perte osseuse ainsi qu'un palais haut, nous rendent optimistes pour la rétention de la future prothèse. En revanche, la patiente est insatisfaite de sa prothèse d'usage sur plusieurs points.

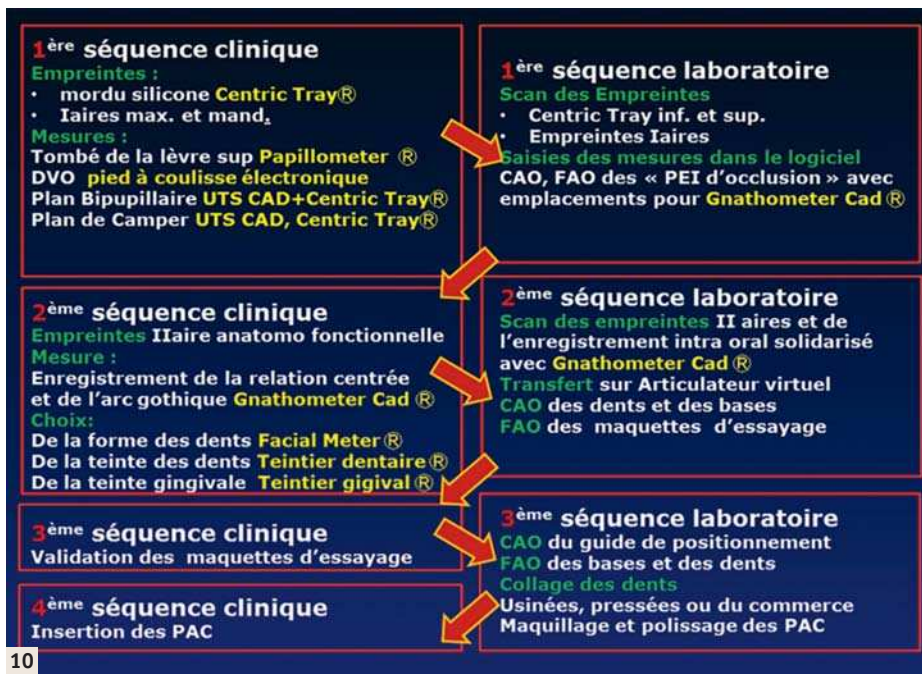


Fig. 10 : Protocole de prothèse complète assistée par CFAO.

Après validation des étapes de CAO, une maquette de « try-in » (essayage) est réalisée soit par usinage ou par impression 3D en résine semi-transparente (DENTCA), et livrée au cabinet. (Fig. 5)

Pour pouvoir usiner la base prothétique finale, il faut disposer d'une machine 5 axes pouvant usiner des disques en mode « humide » (PMMA) ou à sec (PEEK). L'usinage d'une base en PMMA avec une fraiseuse

Sirona nécessite impérativement le logiciel CEREC InLab SW 15 et l'usineuse de laboratoire MCX5. Ces logiciels sont dotés d'articulateurs virtuels. Ils intègrent la possibilité de réaliser un PEI, de réaliser des bases par usinage ou impression 3D.

Pour l'usinage, nous avons plusieurs matériaux à notre disposition : un usinage dans un disque de PMMA (polyméthylméthacrylate [Figs. 7]); un usinage d'une armature en PEEK ; une méthode plus complexe associant la résine PMMA pour extrados et le PEEK pour la fausse gencive.

Les dents sont des dents du commerce en résine, mais les logiciels permettent aussi l'usinage individuel par CFAO de chaque dent séparément, dans le bloc de son choix.

Pour accélérer encore la fabrication en passant outre l'étape d'essayage, Baltic Denture System propose des disques de résine PMMA standardisés en 3 tailles (S, M, L) incluant les arcades. Seuls l'intrados et l'extrados sont usinés, les dents étant déjà solidarisées à la base. Ce procédé est valable pour la prothèse complète bi-maxillaire uniquement et bien entendu, laisse peu de place à la personnalisation esthétique.

L'impression 3D de la base en résine, a été présentée récemment par REF-LINE (Fig. 8).

EnvisionTEC, fabricant de machines d'impression 3D, propose des solutions pour imprimer non seulement une base de prothèse complète en matériaux propriétaires, mais

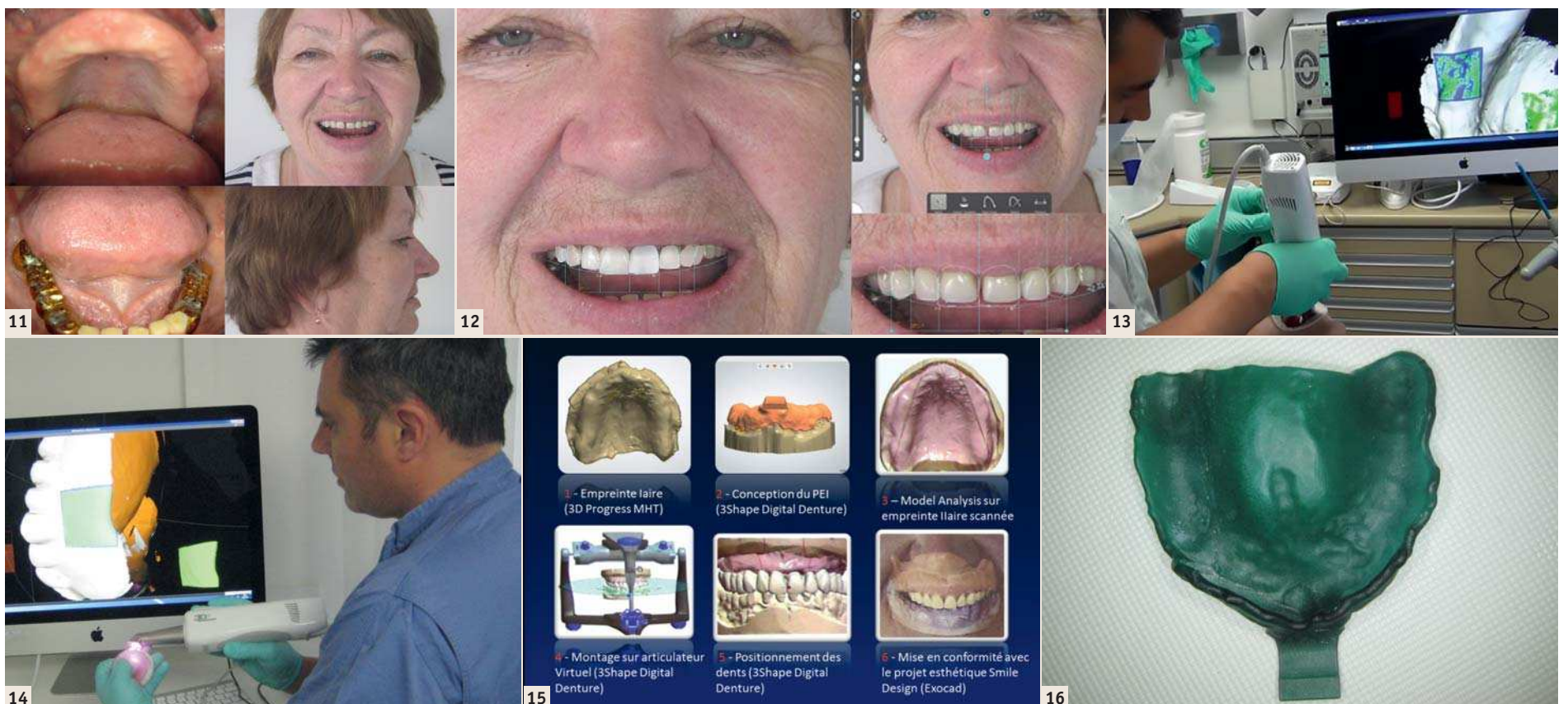


Fig. 11 : Cas clinique, état initial. | Fig. 12 : Proposition du sourire à la patiente d'après analyse esthétique au Smile Designer Pro, et quantification des modifications à effectuer. | Fig. 13 : Empreinte maxillaire pour prothèse amovible complète au scanner intra-oral 3D Progress IOS. | Fig. 14 : Scan de la prothèse adjointe complète existante. | Fig. 15 : Etapes de modélisation : Images Christophe Sireix (Laboratoire Siriscan). | Fig. 16 : PEI en résine réalisé par impression 3D.



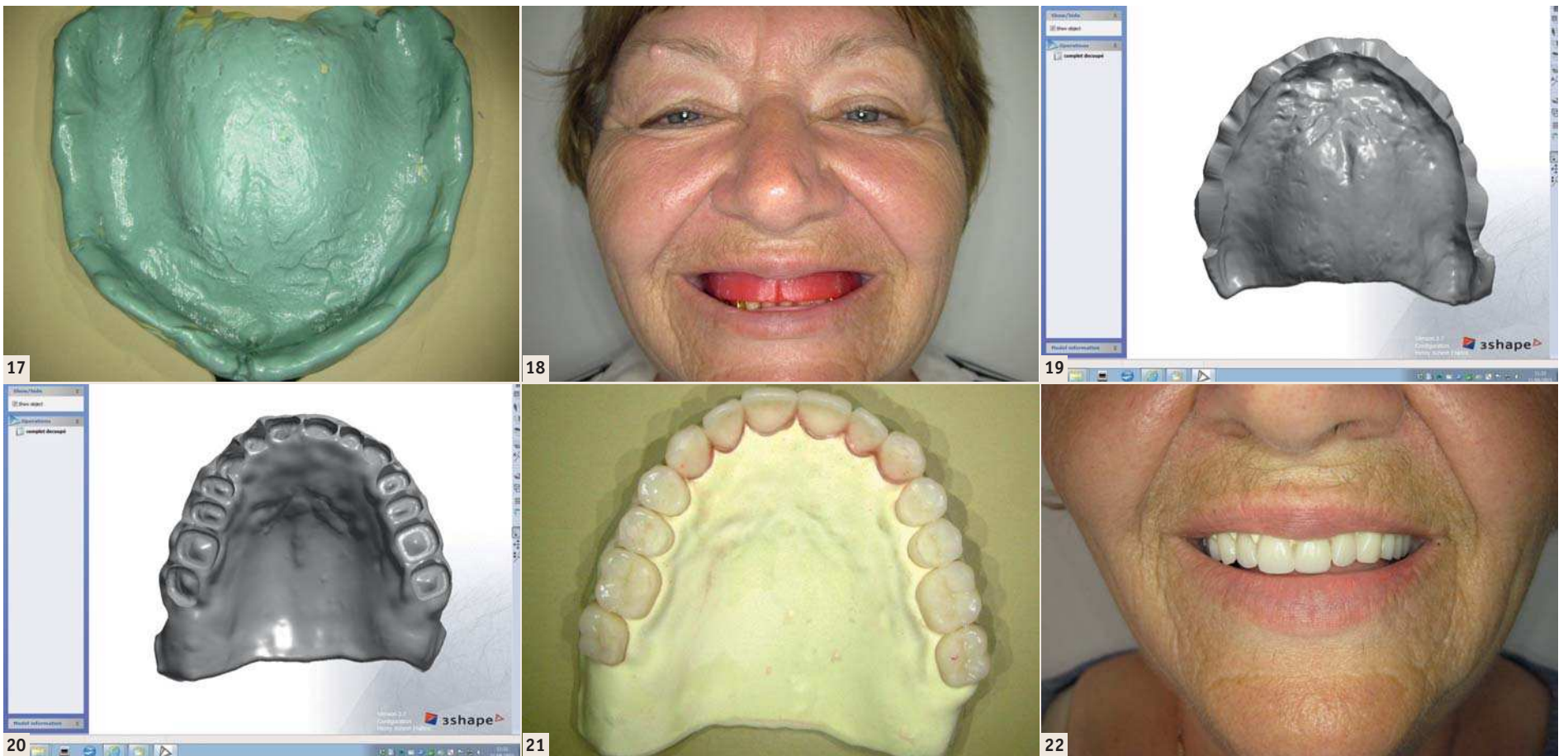


Fig. 17 : Méthode d'enregistrement de l'occlusion et transfert des informations au laboratoire. | Fig. 18 : Tracé de repères sur le bourrelet maxillaire, l'axe médian, les lignes prolongeant les ailes du nez et la ligne de projection de la lèvre supérieure sur le bourrelet. | Fig. 19 : Modélisation du complet maxillaire : vue de l'intrados de la plaque et visualisation des épaisseurs. (Image Christophe Sireix, laboratoire Siriscan). | Fig. 20 : Modélisation du complet maxillaire : vue de l'extrados de la plaque et visualisation des emplacements destinés au collage des dents (Image Christophe Sireix, laboratoire Siriscan). | Fig. 21 : Maquette d'essayage usinée avec dents du commerce. | Fig. 22 : Validation de la maquette en bouche.

Elle a subi déjà deux fractures et une fissure en moins de 5 ans. Au niveau esthétique elle voudrait combler le diastème inter-incisif créé par des réparations successives et avoir un sourire d'apparence moins uniforme. La patiente souhaiterait un aspect des dents « plus féminin » et une teinte plus claire. Après avoir pris note de ces desideratas, nous décidons de procéder à une analyse esthétique.

#### Analyse esthétique (Fig. 11)

L'analyse esthétique réalisée à l'aide de plusieurs photos et du logiciel Smile Designer Pro, permet de dégager plusieurs orientations de travail. Nous allons tracer successivement les lignes de références, le plan horizontal correspondant à la ligne bipupillaire, le plan vertical correspondant à la ligne médiane de la face. Nous traçons également la ligne des collets, la courbe du sourire, et les courbes des lèvres supérieures et inférieures.

Avec les critères décrits dans la littérature on va pouvoir établir les proportions et le positionnement idéal du contour des dents du projet prothétique.

La calibration du logiciel permet de quantifier les modifications à effectuer et de les

transmettre au prothésiste. Si le plan de symétrie est globalement correct, la courbe du sourire est « plate » et ne correspond pas à un positionnement idéal des bords libres des dents maxillaires. Dans le sens frontal nous conserverons la ligne de symétrie et la ligne des collets. Réintégrer les bords libres des centrales et latérales dans une ligne du sourire optimum, en augmentant en particulier la hauteur des 11 et 21 de 0,6 mm. Dans le sens sagittal, il s'agit de créer un peu plus de soutien de la lèvre supérieure, pour compenser l'affaissement du maxillaire supérieur.

#### Empreinte optique intrabuccale (Fig. 12)

Afin de faire réaliser le porte-empreinte individuel, nous effectuons une empreinte optique intrabuccale de l'arcade édentée au maxillaire, à l'aide du scanner intra-oral 3D Progress IOS (MHT), qui permet l'acquisition des données volumiques sans poudrage, par la microscopie confocale parallèle associée à la détection par effet Moiré, en lumière laser infrarouge (808 nm). Dans la même séance, nous numérisons l'intégralité de la prothèse de la patiente. (Fig. 13)

#### Éléments numériques initiaux à transmettre

Avec les images numériques de l'analyse esthétique, on transmet par Internet, au format STL, les fichiers suivants :

- L'empreinte numérique maxillaire
- Le fichier exporté issu de l'analyse par Smile Designer Pro.
- Le scan 3D de la prothèse actuelle d'usage. (Fig. 15.2)

#### Porte-empreinte individuel réalisé par impression 3D

Au laboratoire, le PEI est modélisé dans le logiciel 3Shape à partir de l'empreinte laire importée. (Fig. 15.2)

L'épaisseur des matériaux, la position, les dimensions de la poignée de préhension, sont paramétrables. Deux méthodes de confections du PEI sont possibles, soit par impression 3D, soit par usinage. (Fig. 16)

#### Empreinte secondaire et empreinte de l'antagoniste, chimico-manuelles

L'empreinte anatomo-fonctionnelle est réalisée par méthode chimico-manuelle, en utilisant les matériaux d'empreintes conventionnels (ici, silicone par addition, [Fig. 17]);

Function de chez Bisico pour le joint postérieur et périphérique, et Mandisil de chez Bisico pour l'empreinte anatomo-fonctionnelle.

Au cours de cette séance une empreinte au silicone de l'antagoniste est également effectuée. Ces empreintes sont envoyées par voie postale.

A partir de l'empreinte secondaire scannée, le prothésiste réalise une maquette d'occlusion maxillaire par CAO sur le logiciel qui sera transmise au praticien.

L'analyse des données actuelles du schéma occlusal de la patiente, nous donne deux orientations pour la réalisation prothétique :

- Conserver le plan d'occlusion actuel donné par l'arcade mandibulaire.
- Augmenter la dimension verticale d'un millimètre, pour compenser l'usure des dents et redonner une hauteur esthétique suffisante à l'étage inférieur de la face. Pour ce faire, nous transmettons au laboratoire la maquette d'occlusion maxillaire en relation centrée réglée et personnalisée en conséquence avec les indices de Lee. (Fig. 18)

Le prothésiste intègre ainsi tous les éléments nécessaires à la reconstruction : la position du plan d'occlusion, la situation du bord libre des dents antérieures, la position du milieu interincisif, la position des canines, la position de la lèvre supérieure, la relation intermaxillaire.

#### Transfert sur articulateur virtuel (Fig. 15.4)

Les modèles maxillaires et mandibulaires, puis les modèles solidarisés avec la maquette sont successivement scannés (Scanner de table D2000 de 3Shape) sur une plaque de transfert qui permettra la mise en occlusion virtuelle. Les fonctions liées à la cinématique occlusale sont intégrées dans la fonction d'articulateur virtuel du logiciel, en intégrant les déterminants de l'occlusion sous forme de moyenne statistique. A cette étape on peut aussi reporter dans le logiciel les valeurs issues d'un montage physique à partir d'un arc facial.

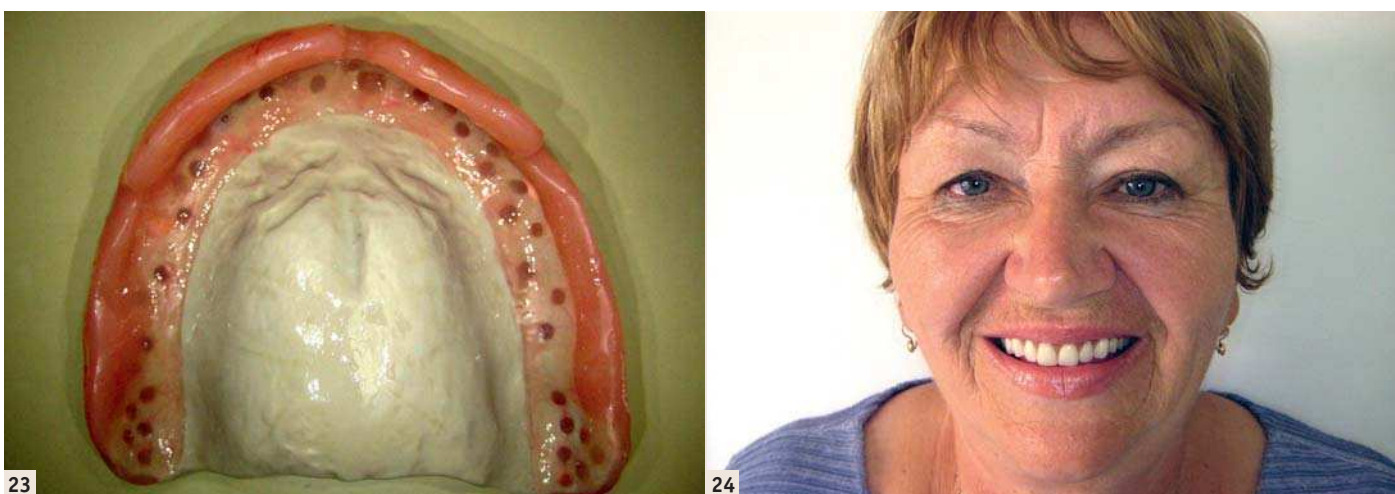

Fig. 23 : Prothèse complète avec base en PEEK finalisée : vue de l'intrados. | Fig. 24 : Prothèse complète assistée par ordinateur, vue finale le jour de la pose.



A ce stade, le prothésiste procède au marquage des repères, axe de symétrie canines ailes du nez ligne du sourire en se basant sur les repères tracés sur le bourelet en cires caninés.

#### Placement des dents (Fig 15.5)

La fonction « Model Analysis » sur logiciel 3Shape Denture Design (Fig. 15.3) permet au logiciel d'engager la proposition automatique du placement automatique des dents (Smile Composer) sur l'empreinte numérique llaire issue du modèle en plâtre scanné. Des lignes vont apparaître sur le logiciel, qui

détermineront la position des dents. Cette position est adaptée manuellement dans la suite de la modélisation compte tenu ici, de la position des dents mandibulaire naturelles en cliquant sur des points anatomiques spécifiques sur le modèle virtuel et en lui précisant la position du plan d'occlusion et du plan sagittal médian, à partir des repères apparaissant sur l'empreinte numérique de la maquette en cire.

#### Usinage

Puisqu'il nous était nécessaire d'associer la pérennité de la restauration prothétique et le

confort, nous bénéficions avec le matériau PEEK de plusieurs caractéristiques intéressantes associant résistance, élasticité, biocompatibilité :

- Une bonne résistance à la rupture et à la déformation, tout en permettant l'absorption des contraintes masticatoires (module d'élasticité de 4.1 GPa, limite d'élasticité de 110 MPa et déformation élastique de 4.8 %). L'usinage est possible à de faibles épaisseurs, en conservant pour la plaque une rigidité et une légèreté suffisante.
- Ses propriétés biologiques : il est physiologiquement neutre, sans allergie connue,

sans solvant résiduel et respecte l'anatomie du patient. L'usinage par CFAO garantit un état de surface optimal, qui évite toute lésion des muqueuses.

La base est modélisée (Figs. 22 et 23) et usinée avec son logement pour les dents du commerce qui seront encollées en résine composite de collage.

Une maquette en résine, pour essai avec dents du commerce, est réalisée et essayée pour validation de conformité esthétique et fonctionnelle (Fig. 21). La maquette d'essai peut être en résine blanche monobloc par impression 3D (ASIGA Proo75) (Position des dents non modifiables par le praticien) ou usinée en résine et comportant des emplacements pour les dents du commerce qui collées avec de la cire pourront être mobilisées pour affiner le positionnement.

Par un ajustage final, on s'assurera de la stabilité de la prothèse, en occlusion statique et dans les mouvements de diduction et propulsion, le jour de la pose.

## Conclusion

Après la confection d'éléments monolithiques, d'armatures de bridges, de piliers implantaires, de châssis squelettes en prothèse, la prothèse complète amovible est le dernier domaine de l'odontologie à être touchée par les avancées récentes de la CFAO dentaire. La complexité de la modélisation et de l'usinage et/ou de l'impression 3D nous obligent pour l'instant, à déléguer la réalisation à un laboratoire ou à un centre de production. Les centres de production présentent l'intérêt de systématiser les étapes dans un protocole très encadré, et de former le praticien aux étapes qu'il devra gérer au cabinet. En revanche, ces étant basés à l'étranger, la communication avec le technicien de laboratoire et les délais de livraisons, peuvent être difficiles à gérer.

En intégrant le flux numérique avec son laboratoire, pour la prothèse adjointe complète, les étapes restent globalement similaires, seuls la technique et les matériaux utilisés diffèrent. Il est possible de réaliser une première empreinte intra-buccale pour la réalisation du PEI, mais les impératifs de l'empreinte dynamique secondaire et l'enregistrement de l'occlusion par des maquettes, ne nous dispensent pas encore de passer par des modèles physiques.

Les protocoles de prothèse complète assistée par ordinateur apporte en revanche un plus indéniable, tant au niveau de la gestion de l'esthétique que de la qualité des matériaux utilisés (utilisation de matériaux manufacturés plus résistants). De la même manière qu'en prothèse fixe par CFAO, on retrouve la même prévisibilité du résultat final, le peu de retouches à effectuer et donc la satisfaction des patients. La modélisation étant gardée en mémoire, il est également possible en cas de perte ou de casse de la prothèse de la refaire à l'identique, et c'est aussi une sécurité pour le patient.

La popularité des techniques d'impression 3D auprès des patients, y compris dans le domaine médical, va également certainement contribuer à valoriser à leurs yeux l'image de la prothèse complète amovible réalisée par CFAO, qui s'éloignera progressivement de l'idée qu'ils s'en faisaient.

Aufuret à mesure de la rapidité de réalisation et de leur prévisibilité, la CFAO appliquée à la prothèse complète, va amener un plus dans la gestion des événements de grande étendue, notamment en prothèse immédiate ou transitoire, en faisant le lien avec le traitement en prothèse implantaire de grande étendue.

université  
**PARIS DIDEROT**  
PARIS 7

## Diplôme Universitaire de Phytothérapie et d'Aromathérapie en Odonto-Stomatologie

UFR d'Odontologie Paris 7

### 1 - Organisation

#### Responsable de l'enseignement :

Professeur Vianney DESCROIX (PU-PH, UFR Odontologie - Paris 7)

#### Coordinateurs scientifiques :

Docteur Florine BOUKHOBZA, (Chargé d'enseignement)  
Docteur Albert Claude QUEMOUN, (Professeur émérite, Faculté de Pharmacie - Paris 5)  
Docteur Paul GOETZ, (Chargé d'enseignement)

#### Public :

Les titulaires d'un diplôme français de Docteur en chirurgie dentaire,  
Les praticiens étrangers d'un pays membre ou non de l'Union Européenne  
titulaires d'un diplôme leur permettant l'exercice de la Chirurgie Dentaire dans leur pays  
Les étudiants inscrits en DES en Odontologie

#### Enseignement :

100 heures de formation annuelle dont 32 heures de formation clinique et de mises en situation en cabinet dentaire

### Enseignants :

F. BOUKHOBZA  
V. DESCROIX  
P. GOETZ  
A-C. QUEMOUN  
R. SERFATY  
M. BENOUAICHE

### 2 - Programme

#### Séminaire 1 : 8 et 9 décembre 2016

Fondements phytothérapeutiques  
Fondements aromathérapeutiques  
Cas cliniques au Cabinet dentaire

#### Séminaire 2 : 5 et 6 janvier 2017

Familles de médicaments enfants - adultes  
Précautions - Indications - Contre-indications  
Enseignement clinique des prescriptions

#### Séminaire 3 : 23 et 24 février 2017

Traitements antalgiques phyto-aromatiques  
Anti-inflammatoires, Anti-infectieux, Antinévralgiques  
Interactions médicamenteuses - Urgences -

#### Séminaire 4 : 23 et 24 mars 2017

Thérapeutiques en Parodontologie : plantes et huiles essentielles  
- Cas cliniques - Remèdes selon le stade évolutif

#### Séminaire 5 : 20 et 21 avril 2017

Traitements chirurgicaux, implantaires, extractions et phytothérapie  
Traitements endodontiques et phytothérapie  
Traitement prothétiques: astringents phytothérapeutiques - anti-nauséux

#### Séminaire 6 : 18 et 19 mai 2017

Hygiène bucco-dentaire, Halitose, Prévention-Immunité-Drainage  
Médecine orale: Aphtes, Herpès, Candidoses enfants-adultes

#### Journée botanique : vendredi 19 mai 2017

#### Examen de fin d'année : 15 juin 2017

#### Stages pratiques: 6 stages d'une 1/2 journée

### 3 - Demande d'inscription

Adresser, **avant le 1er Décembre 2016**, une lettre de motivation, un CV et une copie des diplômes à :

Annick LIGOT - UFR d'Odontologie Université Paris Diderot-Paris 7 - Scolarité du 3<sup>ème</sup> cycle  
5 rue Garancière - 75006 Paris. - Tél. 01.57.27.87.18 - [annick.ligot@univ-paris-diderot.fr](mailto:annick.ligot@univ-paris-diderot.fr)

Attention : nombre de places limité à 25 participants

Les droits d'inscription s'élèvent à 2 100 euros plus droits universitaires (environ 270 euros)

# L'interaction entre le monde analogique et le monde numérique dans la technologie dentaire

L'entreprise Zirkonzahn a été fondée par le prothésiste dentaire et l'inventeur du Bridge Prettau® Enrico Steger, au cœur des Alpes, dans le Tyrol du Sud. Steger et son équipe se sont engagés à faire des produits innovants à des prix raisonnables pour donner la possibilité à tous les laboratoires au monde de travailler avec la zircone, tout en mettant l'accent sur la haute qualité.

Tout étant produit en interne, les collaborateurs agissent directement sur le processus de fabrication, ils contrôlent à 100 % tous les produits qu'ils proposent et peuvent donc garantir leur qualité. La production des différentes machines d'usinage, des matériaux et des autres dispositifs dentaires génère une connaissance solide de la gamme de produits et permet l'interaction parfaite des composants.



Wilfried Tratter, Mpd et responsable du département de développement logiciel.

Étant donné que les processus de travail en laboratoire sont de plus en plus numérisés et que le progrès technique apporte sans cesse des innovations servant à améliorer ce flux de travail numérique, on peut se demander comment un fournisseur complet comme Zirkonzahn réussit à combiner toutes les étapes de travail et à intégrer tous les appareils et les logiciels qu'il produit dans un flux de travail raisonnable.

Nous avons interrogé Wilfried Tratter, Mpd et responsable du département de développement logiciel de Zirkonzahn sur sa vision du sujet, et sur les derniers développements dans le domaine de la numérisation et des possibilités du flux de travail numérique.

**Dental Tribune : Comme on l'a vu auparavant, Zirkonzahn est un développeur de logiciels et de matériels. Quels sont les avantages d'une entreprise qui produit tout elle-même ?**

**Mr Wilfried Tratter :** C'est évidemment un grand avantage. Notre logiciel est parfaitement adapté à nos unités de fraisage et vice versa. Nos développeurs de logiciels et de matériels collaborent sur une base quotidienne et échangent constamment des idées qui per-

mettent d'optimiser le flux de travail. En cas de panne ou de dysfonctionnement, nous pouvons résoudre les problèmes directement sur place.

En tant qu'unique maître du processus, nous avons le contrôle sur la qualité, nous pouvons coordonner précisément les matériaux fraisables, les systèmes CAD/CAM, les logiciels et tous les autres composants. C'est la condition essentielle pour une restauration satisfaisante pour le patient. Mais, la qualité des produits n'est pas le seul critère. Les produits doivent être aussi innovants. Nous possédons notre propre département recherche et développement avec plus de 30 collaborateurs, comprenant des prothésistes dentaires et des programmeurs qui expérimentent, testent et cherchent la meilleure solution à offrir à nos clients.

L'adéquation entre le matériel et le logiciel est la condition indispensable pour pouvoir travailler avec des données numériques au laboratoire.

**Quelles sont actuellement les difficultés rencontrées pour la réalisation d'un flux de travail entièrement numérique ?**

Il y a beaucoup de programmes qui fonctionnent bien et qui sont utiles lors de la consultation des patients par exemple. Toutefois, la combinaison entre la saisie des données du patient, la numérisation, la modélisation et le fraisage de la restauration est très difficile. Par exemple, les restaurations conçues minutieusement dans le logiciel ne correspondent pas toujours exactement à la situation du patient. Le défi consiste avant tout à collecter les données exactes de chaque patient. Disposer d'une reproduction de la situation du patient dans l'espace virtuel, permet de réaliser des restaurations dentaires qui sont vraiment adaptées au patient. L'exactitude de la saisie de la situation du patient est primordiale. Si la situation du patient n'est pas enregistrée correctement, cette inexactitude ne pourra être compensée ultérieurement qu'au prix de beaucoup d'efforts. L'approche holistique du Mpd Udo Plaster, qui saisit grâce à une analyse fonctionnelle différenciée les plans du visage du patient et les lignes de référence à l'aide du PlaneFinder®, est un bon point de départ.

Fondamentalement, notre objectif est d'intégrer l'ensemble des données au flux de travail, comme je l'ai déjà mentionné. Seulement alors on a créé un point de départ idéal pour la conception de la restauration. Les niveaux de référence saisis avec le PlaneFinder®, (par exemple le plan occlusal individuel, l'axe, la ligne de sourire), sont transférés à l'aide du PlanePositioner dans l'articulateur real PS1. Cet articulateur a été développé en collaboration avec le Mpd Udo Plaster. La situation transférée à l'aide du PlanePositioner dans l'articulateur est maintenant numérisée dans le scanner S600 ARTI. Il faut mentionner que notre scanner peut scanner les modèles avec l'articulateur. Le logiciel assemble automatiquement toutes les données dans l'espace virtuel. Des photos, des radiographies et des données de scannage du visage du patient en 3D peuvent également être ajoutées.

**Concernant les logiciels – quelles étaient les dernières innovations ?**

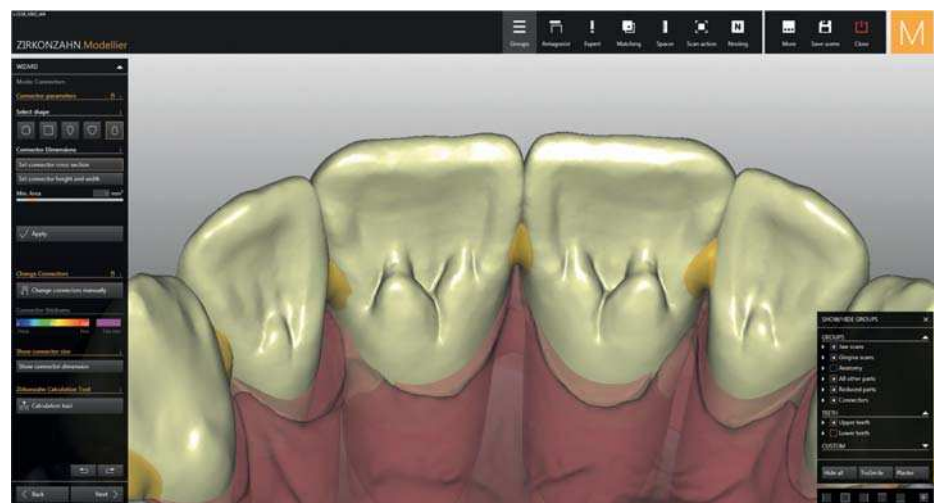Notre logiciel de CFAO a été développé par des prothésistes dentaires dans le but de rendre le flux de travail numérique plus intelligent et plus efficace. En raison des échanges avec nos clients et de l'évolution constante du contexte, le logiciel poursuit deux objectifs : concevoir un flux de travail numérique aussi intuitif et simple que possible et offrir en même temps différentes options à l'utilisateur. Le logiciel est modulable, extensible, régulièrement mis à jour et permet à l'utilisateur de numériser, de modéliser et de fraisier en même temps.

Le développement du logiciel de Zirkonzahn, récemment mis à jour, est basé sur la logique de la technologie dentaire et offre un certain nombre de solutions qui rendent le processus de fabrication plus efficace. Grâce à un enrichissement permanent, les développeurs de Zirkonzahn imaginent des logiciels qui sont des instruments de support et permettent aux utilisateurs de gagner du temps. Avec les différents outils, un technicien expérimenté est capable de modéliser un bridge de 3 éléments en un temps très court : en quelques clics, la forme dentaire prédéfinie est sélectionnée, la limite de préparation est trouvée et les points de contact sont ajustés automatiquement à l'antagoniste, aux dents adjacentes et à la gencive.

tion du travail final. Le Face Hunter est très facile à manipuler et la physiologie des visages des patients peut être saisie très rapidement.



Le scanner facial 3D Face Hunter.



La mise à niveau du logiciel Zirkonzahn permet aussi un placement automatique des connecteurs

Les nouvelles fonctions du module Zirkonzahn.Scan permettent un flux de travail intelligent : pendant le scannage d'un modèle, on peut réaliser le calcul pour le scannage d'un autre modèle. En outre, il permet un scannage précis des modèles et de l'articulateur. Il transfère les données du patient de l'analogique au numérique. On peut importer des données de numérisation qui sont ensuite combinées par le logiciel de manière fidèle à la réalité.

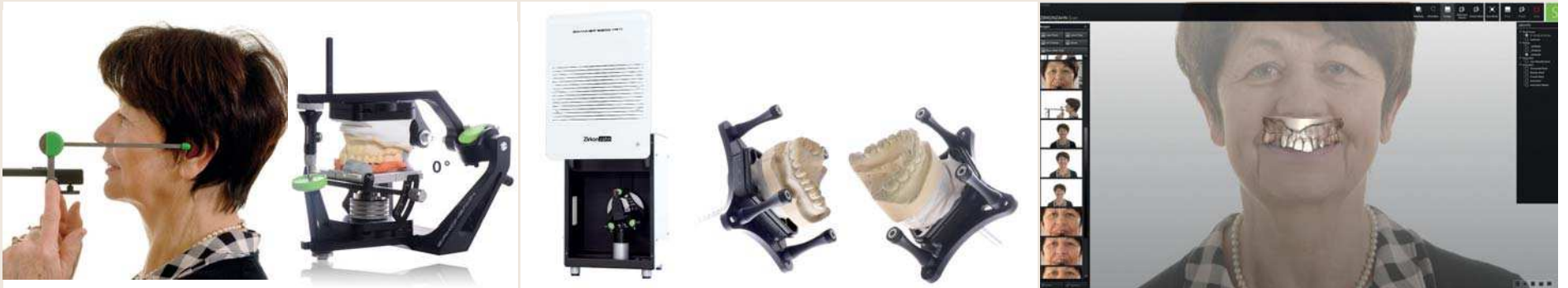**Comment peut-on concevoir le flux de travail numérique actuellement réalisable ?**

La réalisation de restaurations peut par exemple commencer en utilisant notre scanner facial Face Hunter, qui permet une numérisation 3D photo réaliste des visages des patients. Avec la numérisation du visage du patient, le prothésiste dentaire, le dentiste et le patient ont plus de sécurité dans la planifica-

Il est idéal pour l'aperçu des travaux en le combinant avec le module Reality Mode du logiciel Zirkonzahn et il est aussi parfaitement compatible avec l'articulateur PS1-3D du PlaneSystem®. Une fois transférés, les fichiers des scannages du visage peuvent être combinés avec les scans du modèle faits avec notre scanner S600 ARTI. Avec le scanner, il est possible de numériser aussi bien l'articulateur que le modèle, ce qui vous permet de transférer la position exacte du patient et la relation dans l'articulateur virtuel du logiciel. Ainsi, le dentiste et le patient peuvent avoir une idée des travaux, avant de procéder au premier processus de fraisage. Cela permet d'effectuer encore des modifications. Les prothèses provisoires en résine constituent une autre étape de contrôle. À travers ces prothèses on peut vérifier parfaitement divers paramètres dans la bouche du patient,



## Analogique – Numérique Empreinte conventionnelle



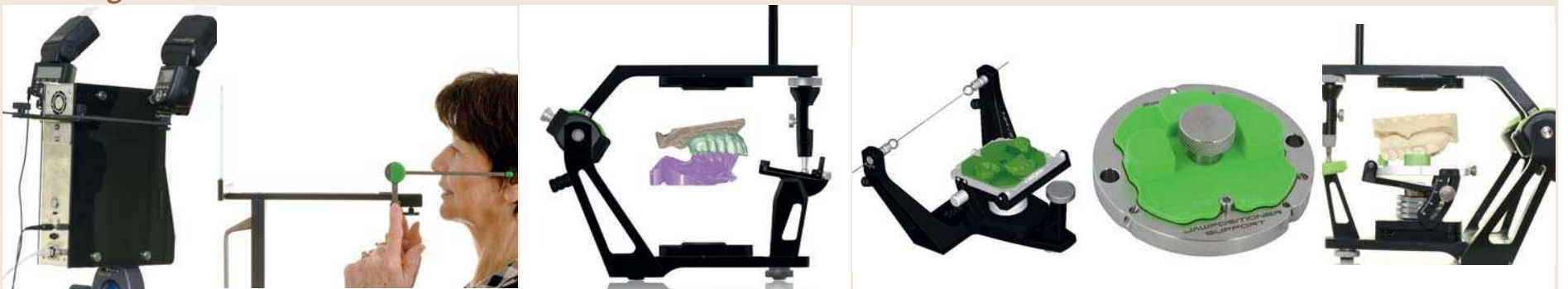
Articulation avec PlaneFinder®, PlanePositioner®, Articulateur PS1

Numérisation de la position de la mâchoire par un scannage du modèle avec l'Articulateur PS1 ou le Model Position Detector.

Matching des modèles et des photos du patient dans le logiciel Zirkonzahn.Scan.

Cette représentation simplifiée désigne deux combinaisons possibles d'étapes du travail analogiques et numériques. Le flux de travail peut être organisé selon sa méthode personnelle de travail

## Numérique – Analogique Scannage intra-oral



Articulation numérisée avec PlaneFinder® et Face Hunter en un seul clic.

Planification numérisée de la restauration dans le logiciel mock-up Zirkonzahn.Modellier.

Transfert de la situation du patient ayant été positionnée et enregistrée numériquement à l'Articulateur PS1 utilisant le JawPositioner ...

comme par exemple l'esthétique de la restauration, la phonétique, l'adaptation passive, l'occlusion et la relation entre la gencive et la prothèse. Ces prothèses peuvent être modifiées jusqu'à ce que le patient et le dentiste soient entièrement satisfaits.

Ce flux de travail fonctionne très bien à l'heure actuelle, mais selon les développeurs de logiciels nous en sommes seulement au début, les possibilités sont nombreuses...

**Quels développements peut-on espérer dans un avenir proche ?**

Dans un futur très proche, les étapes de travail analogiques et numériques, vont se com-

pléter. Les deux approches offrent des avantages. Même si le flux de travail fonctionne bien, il est important de vérifier le travail final dans le « monde réel ». Le prothésiste dentaire doit mettre la touche finale à la restauration, car les points de contact par exemple peuvent différer toujours légèrement par rapport à la base de planification en raison de post-traitement manuel (revêtement en céramique, émail, etc.). D'un autre côté, le monde virtuel offre des avantages évidents pour la mise au point des mâchoires du patient. Les données du patient peuvent être alignées beaucoup mieux en utilisant les plans individuels saisis numériquement, tels que

le plan d'occlusion ou la ligne médiane. Avec le PlanePositioner ainsi que le JawPositioner et en combinaison avec le logiciel nous pouvons fusionner les informations du monde réel et virtuel. Le prothésiste dentaire peut alterner entre des étapes analogiques et numé-

riques. Le processus de travail peut être réalisé individuellement de façon optimale pour chaque cas.

Voici un exemple pour illustrer les méthodes analogiques et numériques.



DENTAL TRIBUNE

**DT STUDY CLUB**

COURS | DISCUSSIONS | BLOGS | MENTORAT

## Cas clinique réalisé par :

Udo Plaster, ZTM, Plaster Dental-Technik, Dr Siegfried Hrezkuw, tous les deux de Nuremberg, Allemagne



Planification numérisée de la restauration dans le logiciel mock-up Zirkonzahn.Modellier.

... afin de contrôler ou d'élaborer manuellement puis d'adapter le modèle numérisé.

Fraisage de la restauration finale avec une de nos fraiseuses Zirkonzahn.

Bridge Prettau® final, basé sur les paramètres individuels du patient, in situ.



# Réhabilitation esthétique antérieure par CFAO directe : à propos d'un cas clinique

Dr Rodolphe Acker, France

## Étude du cas

Madame R. âgée de 48 ans se présente en consultation pour une amélioration de son sourire. Elle se plaint de douleurs au niveau de son incisive centrale gauche et est gênée par la couleur de ses dents. Une approche globale des soins lui est proposée, avec des étapes chronologiques suivant le plan de traitement.

L'examen clinique des dents et des tissus mous révèle une occlusion stable mais une mésioversion des dents 11 et 21, des composites et amalgames défectueux sur de nombreuses dents, ainsi qu'une teinte de base très colorée 3M2 (Fig. 1). La palpation vestibulaire est douloureuse en regard de l'apex de la dent 21. L'examen radiologique révèle un manque de traitement endodontique ainsi qu'une image radioclaire apicale sur la dent 21 (Fig. 2). Il a été décidé que l'ensemble des restaurations défectueuses sera repris mais nous aborderons uniquement l'aspect antérieur de ce cas clinique (Amalgames infiltrés sur 13, 14, 15, 16, 24, ainsi qu'une couronne céramo-métallique sur 25).

Le plan de traitement se décompose ainsi :

1. Retraitement endodontique et reconstitution de la dent 21.
2. Eclaircissement des dents visibles.
3. L'orthodontie n'étant pas souhaitée par la patiente, nous réaliserons un mock-up direct pour régler le problème de version des incisives. Cette technique permet de valider l'esthétique, avant de réaliser les restaurations céramiques d'usage.
4. En dernier lieu, nous réalisons et collons en CFAO directe une couronne céramo-céramique sur 21 et une facette céramique sur 11.

### Le retraitement endodontique

Effectué sous digue, ne révèle pas de difficulté particulière concernant la désobturation canalaire. Nous utilisons le système ProTaper D1 D2 D3, associé entre chaque passage d'instrument d'une irrigation à l'hypochlorite de sodium, dont la solution est activée par cavitation, grâce à un laser lokki mode C+ (5 Hz, 450 mJ) avec une fibre de 200 microns. La mise en forme finale du canal est réalisée avec le système ProTaper F3. On réalise une irrigation à l'EDTA pendant 60 secondes, puis un rinçage final à l'hypochlorite de sodium, avec une dernière activation laser à la longueur de travail moins 2 mm mode C- (5 Hz, 10 mJ).

Le séchage du canal est réalisé avec les cônes de papier stérile F3 ; pour l'obturation on a utilisé un ciment sans eugénol AH-Plus (DENTSPLY) et un cône F3 en condensation thermo-mécanique. La réalisation de l'étanchéité coronaire est réalisée dans le même geste, sans avoir à déposer le champ opératoire, ce qui est un gage de succès à long terme, et d'optimisation du temps de travail (Fig. 3).<sup>2</sup>

### Éclaircissement

Éclaircissement par technique ZOOM combiné fauteuil (4 applications de 15 minutes de gel de peroxyde d'hydrogène à 6%), suivi de 5 applications ambulatoires de 10% de peroxyde de carbamide à l'aide de gouttières thermoformées durant 8 heures (Figs. 4-6). Le traitement nous a permis de passer, avant éclaircissement

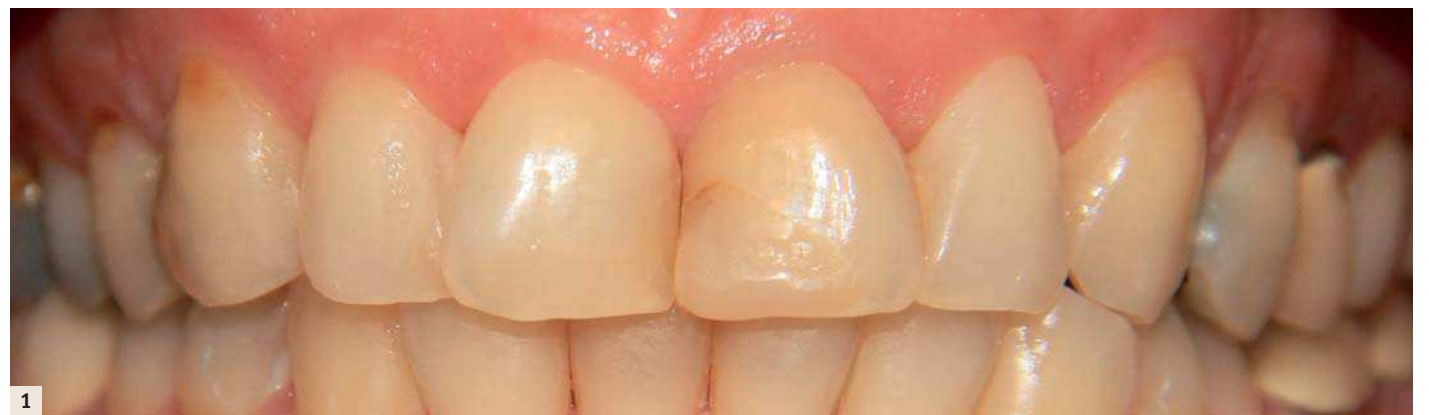

Fig. 1: Sourire initial.

d'une teinte 3M2 au bloc incisif et 4M2 pour les canines, à une teinte générale de 1,5M1, hormis la dent 21 bien sûr (Fig. 7).

### Mock-up

La deuxième phase de réhabilitation esthétique consiste à réaliser 4 semaines après l'éclaircissement, un mock-up en technique directe que la patiente conservera 2 à 3 semaines, pour pouvoir prendre la mesure du changement. Cela permet également de le faire valider par son entourage.

Technique utilisée : On choisit d'utiliser un adhésif One Step (Bisico) sans préparation de l'émail, et de rajouter un composite teinte B1 (Saremco) par couches successives, pour remodeler les deux incisives. L'objectif est de diminuer l'aspect trop triangulaire et la version des incisives centrales (Figs. 8 et 9). Le bord libre est allongé de 1 mm, et l'axe interincisif est

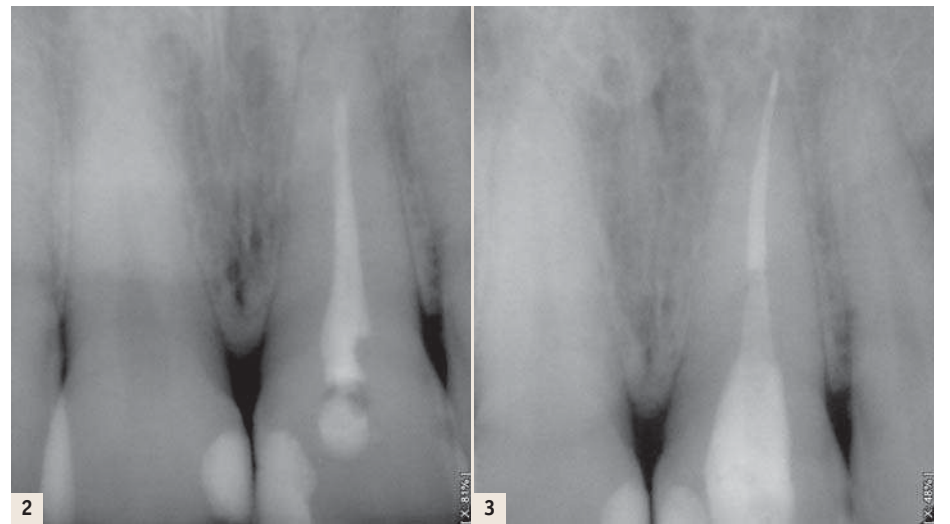


Fig. 2: Radiographie préopératoire. | Fig. 3: Radiographie postopératoire.

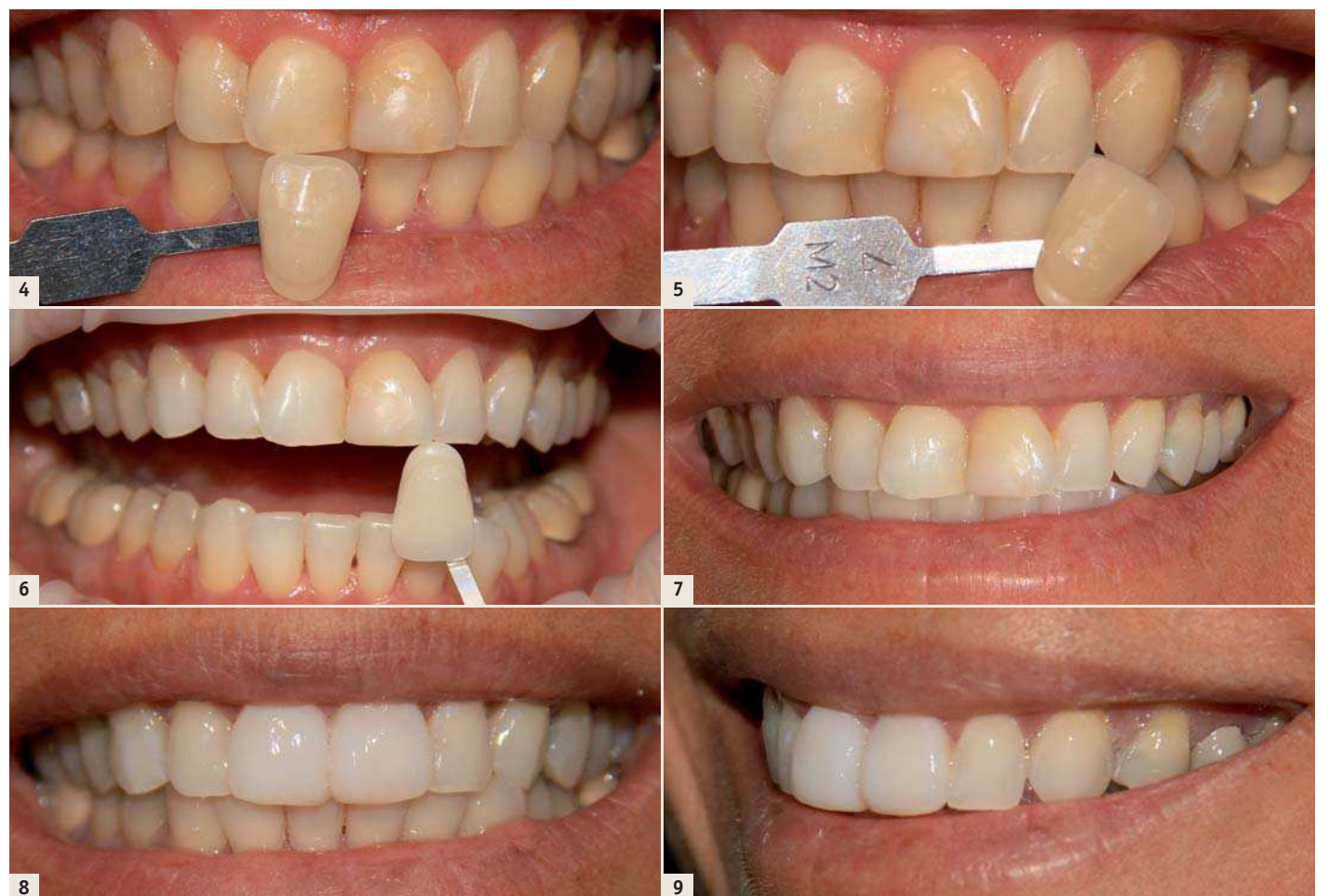

Fig. 4: Teinte initiale 3M2. | Fig. 5: Teinte canine départ 4M2. | Fig. 6: Teinte finale 1,5M1. | Fig. 7: Vue après éclaircissement. | Fig. 8: Mock-up 11 et 21 de face. | Fig. 9: Mock-up de profil.