

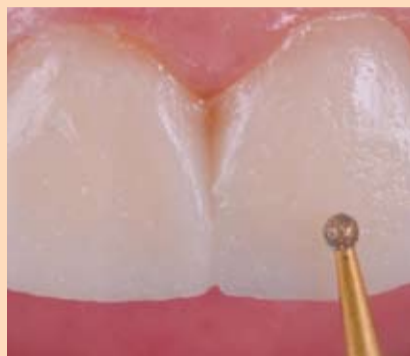# DENTAL TRIBUNE

The World's Dental Newspaper • Serbia & Montenegro Edition



NOVI SAD, DECEMBAR 2017/JANUAR 2018

VOL.12, No. 4



## PRIKAZ SAVREMENOG KONCEPTA IZRADE KERAMIČKIH FASETA

CAD/CAM tehnologija donela je revoluciju u stomatologiju. Omogućuje efikasnu izradu individualiziranih keramičkih faseta s velikom tačnošću i u kratkom vremenu.

► Str. 4

## STRES I KAKO GA PREVAZIĆI - II DEO

# Stres kod stomatologa

Autor: dr Anita Brzaković, stomatolog i glavni i odgovorni urednik DT Serbia&Montenegro

Stres je sastavni deo naše svakodnevnice. Stres može da nas motiviše, da nas vodi ka napretku u životu i da nam da snage da izdržimo sve izazove s kojima se susrećemo, ali previše stresa može da nam naškodi. Za stres na radnom mestu je mnogim kliničkim istraživanjima dokazano da je jedan od najčešćih uzroka zdravstvenih problema.

Stomatologija se smatra jednom od veoma stresnih profesija, a po nekim istraživanjima profesija stomatologa spada u jedno od deset najstresnijih zanimanja. Pored izazova medicinskog zvanja i preduzetništva (izazovi rukovođenja, finansije, administrativni poslovi), za stomatologiju je karakteristično i to da se tokom radnog dana provodi u istom položaju duži vremenski period, kao i da se stomatolozi vrlo često susreću sa pacijentima koji imaju strah ili fobiju od stomatologa.

Stres u stomatologiji započinje još dok zapravo i niste postali stomatolog. Prvi pritisci na nas

počinju prilikom priprema i samog polaganja prijemnog ispita tj. upisa na fakultet, a nastavlja se tokom studiranja (polaganje ispita, početak rada na pacijentima), a onda se nastavljaju nakon diplomiranja donošenjem odluke gde i kako ćemo početi da radimo i zarađujemo. Odluka da otvorimo svoju privatnu stomatološku ordinaciju je veoma važna životna odluka, koja pored velikih finansijskih ulaganja podrazumeva i veliku posvećenost, i mentalnu i fizičku. A onda kad počnemo da radimo kao stomatolozi, pored svih uobičajenih pritisaka i izazova svakodnevnog života, stomatolozi se susreću sa još dodatnim

izazovima koji mogu da budu "stres okidači", a to su: neophodnost velike koncentracije i fokusiranosti, vremensko ograničenje u radu, zahtevi i očekivanja pacijenata, nekooperativnost pacijenata (rad sa fobičnim pacijentima, rad sa decom itd.), problemi u timskom radu.

Svi znamo kako to izgleda "biti pod stresom", ali to stanje nije lako definisati rečima. Jednostavno objašnjenje bi moglo da bude "biti u situaciji ili doživeti nešto što nas opterećuje, a nad čim imamo ograničene mogućnosti kontrole". Kako se stres manifestuje? Manifestacije mogu biti na fizičkom i na

emocionalnom planu. Prvi znaci stresa su uočljivi na fizičkom nivou i to su najčešće umor, glavobolja, hiperventilacija, nemir u stomaku, muka i sl. Kada smo pod stresom naše telo luči kortizol, koji se i naziva hormon stresa. Veće količine ovog hormona uzrokuju fizičke simptome stresa, a ukoliko je nivo kortizola u organizmu povišen u dužem vremenskom intervalu može doći i do razvoja akutnih i hroničnih oboljenja. Uznemirenost, anksioznost i depresija su, pored fizičkih simptoma, vrlo česti znaci stresa, koji mogu da uzrokuju smanjenje radne sposobnosti i dovedu do stvaranja različitih zavisnosti (pušenje,

alkoholizam, poremećaji ishrane). Mnoga naučna istraživanja pokazala su da je kod stomatologa alarmantna sve češća pojava fizičkih i emocionalnih problema izazvanih stresom. Ovi problemi uključuju kardiovaskularna oboljenja, hipertenziju, gastrični ulcer i kolitis, bolove u donjem delu leđa, probleme sa očima, alkoholizam i druge bolesti zavisnosti, depresiju i suicid.

### Istraživanja i statistika

• Srčana oboljenja i povišen krvni pritisak su za 25% češća kod stomatologa nego kod opšte populacije.

→ DT strana 14

## BEZULJNI KOMPRESOR

GARANCIJA 24 MESECA

Snaga: 750W  
Rezervoar: 30L  
Protok vazduha: 152L/min(5.37CFM)  
Buka: ≤59dB  
Neto težina: 28kg  
Pritisak: 8Bar(120Psi)  
Dimenzije: 410x410x650mm



COMMEX DOO • Kornelija Stankovića 31 • Novi Sad  
Mob +381 63 526 949 • t: +381 21 511 073/ +381 21 511 075  
www.commexdental.com • E-mail: office@commexdental.com



ZIMMER BIOMET  
Your progress. Our promise.



Kompanija Zimmer Biomet Dental je veoma ponosna na razvoj visokokvalitetnih proizvoda koji se zasnivaju na zadovoljstvu korisnika i kliničkih istraživanja.

Stabilnost, snaga i preciznost implant-abutment konekcije je značajan faktor za postizanje kliničkog uspeha, pogotovo u estetskoj zoni. 3.1mmD Eztetic Implant predstavlja snažno, estetsko rešenje za prednju regiju vilice.

Kombinujući inovativan dizajn, koničnu konekciju sa dvostrukim zaključavanjem („Conical, Double Friction-Fit“) i hirurški protokol, 3.1mmD Eztetic Implantat omogućava dugotrajan osmeh.

Širok dijapazon protetskih rešenja je dostupan.

## CITY DENTAL SERVIS

PROIZVODNJA I SERVIS STOMATOLOŠKE OPREME

ISO 9001:2008



11147 Beograd, Srbija  
Ratka Resanovića I deo br. 11  
tel/fax: 011/250-90-40  
mob: +381 64 118 90 25  
www.citydental servis.com  
e-mail: citydent@beotel.net

Osvrt

Beč, Austrija – 15. novembra 2017.

## Competence in Esthetics 2017

### Competence in Esthetics sada uključuje i Competence in Digital

Po četvrti put, Gernot Schuller je u Beču organizovao međunarodni događaj "Competence in Esthetics". Kao novog partnera u ovoj godini Ivoclar Vivadent je izabrao Straumann. Neke osnovne brojke svedoče o izvanrednom uspehu ovog skupa: 1400 učesnika iz 36 zemalja, 21 predavača iz 10 zemalja i 15 izlagača.

Digitalizacija u stomatologiji poslednjih je godina promenila industriju, a uticala je i na poslovnu orijentaciju firme Ivoclar Vivadent. Robert Ganley (izvršni direktor Ivoclar Vivadenta) bio je u Beču i u svom uvodnom govoru, rekao je publici da je digitalizacija veliki trend kojeg su predvidele ugledni futurolozi, ne samo za područje stomatologije. Pitanje nije hoće li digitalizacija menjati industriju, nego kojom brzinom će se to događati.

#### Digitalizacija i implantologija

Skup je bio usredsređen na dva područja: digitalizaciju i implantologiju. Prvi put, učesnici su mogli interaktivno uticati na sadržaj ovog događaja. Ivoclar Vivadent razvio je aplikaciju koja je omogućila slušaocima postavljanje pitanja predavačima. O pitanjima se raspravljalo nakon svakog bloka prezentacija.

#### Digitalizacija po meri

Digitalizacija ulazi u sva područja dentalne medicine i dentalne tehnike. U kojoj meri je zastupljena zavisi od indikacije i terapije. Dr Tim Joda govorio je o "digitalizaciji po meri". Taj se pojam odnosi na tehnologiju iza koje stoji ljudsko znanje. Zajedno s dr. Stefanom Röhlom, dr. Knutom Hufschmidtom i prof. dr. sc. Irenom Sailer bio je među predavačima koji su prvenstveno govorili o implantologiji i učincima digitalizacije na implantologiju i odabir materijala.

#### CAD/CAM savladava barijere

CAD/CAM može savladati vremenske i prostorne barijere. Tome svedoče klinički slučajevi koje su prikazali terapijski timovi sastavljeni od prof. dr. Stefana Koubija i Hilal Kudara, kao i dr. Florina Cofara i Loranta Stumpf. U oba tima terapeut i zubni tehničar žive u različitim zemljama. Naglasak je stavljen na estetiku i dizajniranje osmeha iz digitalne i analogne perspektive. Precizna reprodukcija boje ključ je uspeha vrhunskih estetskih restauracija. To je jedno od područja koja su profitirala od razvoja digitalnih fotoaparata



Slika 1: Šetalište slavnih s našim predavačima na otvaranju



Slika 2: Bob Ganley, predsednik uprave Ivoclar Vivadenta otvorio je skup zajedno s Gernotom Schullerom, višim direktorom Ivoclar Vivadenta za Austriju i Istočnu Evropu.



Slika 3: Dr. Laurent Schenck, viši direktor globalnih komunikacija i strategija Ivoclar Vivadenta, Gernot Schuller i prof. dr. Thomas Bernhart, naučni moderator, vodili su publiku kroz program s velikim šarmom.



Slika 4: Oko 1.400 učesnika pratilo je prezentacije o najnovijim trendovima u stomatologiji i zubnoj tehnici

i sistema za obradu fotografija. Sascha Hein to je pokazao svojim sistemom za određivanje boje koji se temelji na luminescenciji i komponentama boje, a ne na digitalnim ključevima boja. "Ako radite s udaljenim la-

boratorijama, morate se osloniti na boju na fotografiji", rekao je.

#### Pametna kombinacija

Poludigitalno je inteligentna kombinacija analognih i digitalnih alata. Većina prikazanih

ivoclar  
vivadent®

kliničkih slučajeva rešena je na ovaj način, jer digitalne tehnologije i dalje imaju ograničenja u određenim okolnostima. Na primer, digitalno uzimanje otiska u bezuboj vilici još uvek nije zadovoljavajuće, kao što je objasnio prof. dr. Florian Beuer. Slično tome, dr. Marko Jakovac i Alen Alić istaknuli su da još uvek preferiraju analognu tehniku slojevitog modelovanja za estetske restauracije u prednjem segmentu zubnog luka. Samo pretkutnjake i kutnjake opskrbljuju monolitnim nadoknadama. Jakovac i Alić rade u timu koji se sastoji od tri člana, zajedno s tehničarom koji je stručnjak za digitalnu tehnologiju, a zadužen je za CAD/CAM. Dr. Petr Hajny iz Praga je i zubni tehničar i doktor stomatologije. Nadogradio je svoju praksu uvođenjem digitaliziranih postupaka, a izrađuje potpuno sam do 150 restauracija nedeljno. Digitalizacija je pretvorila viziju u stvarnost i postala njegova omiljena rasonoda. Dr. Gerwin V. Arnetzl takođe je rano odlučio da krene u digitalni svet. Iznad svega, on u tome vidi ekonomske prednosti.

#### Stomatološki stručnjaci počeli su se digitalno promovisati

Digitalizacija nije samo promenila tehnologiju, već je dovela i do eksplozivnog rasta medija. Mnogi predavači vode vlastiti YouTube kanal kako bi prikazali svoje slučajeve i pobudili interes pacijenata. Miloš Miladinov je duboko uronio u svet digitalne fotografije i koristiti svoje slike na društvenim mrežama. "Na taj način ime postaje brand i deo marketinga ordinacije", rekao je.

#### Zahtevi pacijenata postaju specifičniji

Na temelju informacija dobijenih s Instragrama, Facebooka itd., današnji pacijenti dolaze stomatologu s jasnom vizijom o tome šta žele. Oni tačno znaju kakvom osmehu i kojem materijalu teže. "Njihove želje zahtevaju obrnut proces u planiranju", rekao je dr. Stefan

#### Imprint

LICENSING BY DENTAL TRIBUNE INTERNATIONAL  
Publisher Torsten Oemus

GROUP EDITOR:  
Daniel Zimmermann  
newsroom@dental-tribune.com  
Tel.: +44 161 225 1850

CLINICAL EDITORS:  
Magda Wojtkiewicz, Nathalie Schüller

EDITOR:  
Yvonne Bachmann

EDITOR & SOCIAL MEDIA MANAGER  
Monique Mehler

MANAGING EDITOR &  
HEAD OF DTI COMMUNICATION SERVICES:  
Marc Chalupsky

COPY EDITORS:  
Sabrina Raaff, Ann-Katrin Paulick

PUBLISHER/PRESIDENT/CEO:  
Torsten R. Oemus

CHIEF FINANCIAL OFFICER:  
Dan Wunderlich

CHIEF TECHNOLOGY OFFICER:  
Serban Veres

BUSINESS DEVELOPMENT MANAGER:  
Claudia Salwiczek-Majonek

PROJECT MANAGER ONLINE:  
Tom Carvalho

JUNIOR PROJECT MANAGER ONLINE:  
Hannes Kuschick

E-LEARNING MANAGER:  
Lars Hoffmann

EDUCATION DIRECTOR TRIBUNE CME:  
Christiane Ferret

EVENT SERVICES/PROJECT MANAGER:  
Sarah Schubert

TRIBUNE CME & CROIXTURE

MARKETING SERVICES  
Nadine Dehmel

SALES SERVICES  
Nicole Andri

TEAM ASSISTANT EVENT&MARKETING  
Julia Maciejek

ACCOUNTING SERVICES:  
Anja Maywald, Karen Hamatschek, Manuela Hunger

MEDIA SALES MANAGERS  
Antje Kahnt (International)  
Barbara Solarova (Eastern Europe)  
Hélène Carpentier (Western Europe)  
Matthias Diessner (Key Accounts)  
Melissa Brown (International)  
Peter Witteczek (Asia Pacific)  
Werdiana Mageswki (Latin America)

EXECUTIVE PRODUCER:  
Gernot Meyer

ADVERTISING DISPOSITION:  
Marius Mezger

© 2017, Dental Tribune International GmbH.

Dental Tribune International  
Holbeinstr. 29, 04229 Leipzig, Germany  
Tel.: +49 541 48 474 502 | Fax: +49 541 48 474 175  
info@dental-tribune.com  
www.dental-tribune.com

#### Regional Offices

Dental Tribune Asia Pacific Ltd.  
c/o YontoRisiko Communications Ltd.  
Room 1406, Rightful Centre  
12 Tak Hing Street, Jordan, Kowloon, Hong Kong  
Tel.: +852 3115 6177 | Fax: +8525115 6199

Tribune America, LLC  
116 West 25rd Street, Ste. 500, New York, N.Y. 10011, USA  
Tel.: +1 212 244 7181 | Fax: +1 212 244 7185

#### SERBIA&MONTENEGRO EDITION

IZDAVAČ I NOSILAC LICENCE:  
Dental Media d.o.o.  
(ekskluzivni nosilac licence za Srbiju i Crnu Goru)  
Somborska 16A  
21000 Novi Sad  
Mob: 065 102 62 42

info@dental-tribune.rs  
anita@dental-tribune.rs  
www.dental-tribune.rs

GLAVNI I ODGOVORNI UREDNIK:  
dr Anita Brzaković

UMETNIČKI DIREKTOR:  
Snežana Popov

PREVODIČ:  
Marijana Dudvarski

ŠTAMPA:  
Stojkov Štampanija, Novi Sad

Distribuirana se besplatno u Srbiji i Crnoj Gori.  
Dental Tribune se izdaje kvartalno.  
Copyright 2006 by Dental Tribune International GmbH. All rights reserved.

DENTAL TRIBUNE  
The World's Dental Newspaper • Serbia & Montenegro Edition

Urednički materijal preveden i preštampan u ovom izdanju časopisa Dental Tribune International, iz Nemačke, zaštićen je autorskim pravom kompanije Dental Tribune International GmbH. Sva prava su zadržana. Objavljeno uz dozvolu kompanije Dental Tribune International GmbH, Holbeinstr. 29, 04229 Leipzig, Germany. Reprodukovanje na bilo koji način na bilo kom jeziku, u celini ili delimično, bez prethodne pismene dozvole kompanije Dental Tribune International GmbH i Dental Media d.o.o. strogo je zabranjeno. Dental Tribune je zaštitni znak kompanije Dental Tribune International GmbH.

CIP-Katalogizacija u publikaciji  
Biblioteka Matice srpske, Novi Sad

616.31 (05)

Dental Tribune: the World's Dental Newspaper / glavni i odgovorni urednik: Anita Brzaković - Serbia and Montenegro edition - Vol. 1, No. 1 (avgust 2006) - Novi Sad: Dental Media, 2006. - 42cm

Četiri puta godišnje  
ISSN 1452-6425

COBISS.SR-ID:215641863



Slika 5: Nabijenost emocijama na predavanju dr. Marka Jakovca. Zajedno s Alenom Alićem prikazao je uspešno rešen klinički slučaj.



Slika 6: Učesnici su rado iskoristili priliku za razgovor s izlagачima.



Slika 7: Opuštena atmosfera i zabava na Esthetic Partyju.

Koubi. "Počinjemo s estetskim dizajnom, a zatim proveravamo funkciju."

Digitalno izrađeni mock-up pruža dodatnu sigurnost da će konačni rezultat da bude uspešan i potpuno zadovoljiti očekivanja pacijenata. Ovaj pristup koriste i prof. dr. Petra Gierthmühlen i prof. dr. Irena Sailer, koje su održale zajedničko predavanje s Vincentom Fehmerom. Fizički mock-up olakšava pacijentima da vizualiziraju svoj budući osmeh. Digitalizacija olakšava komunikaciju. Oko toga složili su se svi predavači.

#### Spontani pljesak za najbolju prezentaciju

Vrhunac je bilo predavanje dr. Ronalda Hirate iz Brazila koji je



Slika 8: Veliki interes za radionice u ICDE-u i na štandu za demonstracije uživo.

u New Yorku pronašao svoj novi dom. On je majstor pozornice, a pokazao je video o sebi i svom načinu rada, zbog čega je tokom prezentacije dobio gromoglasni aplauz publike. On takođe vodi kanal na YouTubeu na kojemu redovno izveštava o svom radu. U svojoj praksi fokusira se na neinvazivne i minimalno invazivne restauracije, stručnjak

je za kompozitne materijale i moguće izvore grešaka tokom izrade kompozitnih ispuna.

#### Koliko je važan ljudski faktor?

Niko od nas nije zabrinut kada je u pitanju digitalna tehnologija na našim pametnim telefonima ili digitalnim fotoaparatom. Međutim, u stomatologiji promena je popraćena neizvesnošću. Hoće li



Slika 9: Timski pristup vodi do uspeha – prof. dr. Irena Sailer i Vincent Fehmer izvestili su o svojim iskustvima.

nove tehnologije zameniti ljudski faktor i analogne veštine? Svi su predavači jednoglasno opovrgnuli ovu tezu. Isti nivo stručnosti potreban je za digitalni postupak rada kao i za analogni. Digitalizacija je promenila alate, a ne rešenja. "Prvo treba naučiti hodati, a zatim leteti", prikladno je izjavio moderator prof. dr. Thomas Bernhart. **DT**

#### Za dodatne informacije:

Ivoclar Vivadent GmbH  
Donau-City-Straße 1  
1220 Vienna/Austria  
Phone: +43 1 265 191 121  
Fax: +43 1 265 191 111  
E-Mail:  
office.wien@ivoclarvivadent.com  
www.ivoclarvivadent.at

#### Kontakt za medije:

André Büssers  
Public Relations Manager  
Ivoclar Vivadent AG  
Bendererstrasse 2  
9494 Schaan/Liechtenstein  
Phone: +423 235 36 98  
Fax: +423 235 36 33  
E-Mail:  
andre.buessers@ivoclarvivadent.com

#### Predavači:

Prof. dr. Lazić Zoran / Prof. dr. Jurišić Milan / Dr. Marco Ronda / Dr. Joško Grgurević / Dr. Alessandro Agnini / Dr. Andrea Agnini  
(Srbija) (Srbija) (Italija) (Hrvatska) (Italija) (Italija)

# Balkan Implant Forum

www.balkanimplantforum.com

Beograd, 1.-2. Jun 2018, HYATT REGENCY

#### PROGRAM:

##### 1.6.2018.

13:00 - 13:15 Prof. dr. Lazić Zoran - Uvodno predavanje – Pet godina Zimmer Biomet implant sistema u Srbiji  
13:15 - 14:15 Prof. dr. Jurišić Milan - Rehabilitacija bezubosti implantima nošenim restauracijama u estetskoj zoni: vremenski okvir, augmentacije, rezultati i komplikacije  
14:15 - 14:30 Kafe pauza  
14:30 - 17:00 Dr. Marco Ronda – Menadžment mekih tkiva  
17:00 - 18:00 Edukativni centar (mala sala)

##### 2.6.2018

9:30 - 10:30 Dr. sc. Joško Grgurević - „RevitaliZe“ rešenje za pacijente sa totalnom bezubosti  
10:30 - 12:00 Dr. Alessandro Agnini, Dr. Andrea Agnini - Rehabilitacija totalne bezubosti u svetlu novih tehnologija  
12:00 - 12:45 Ručak  
12:45 - 14:15 Dr. Alessandro Agnini, Dr. Andrea Agnini – „SVG“ (Surgical Veneer Grafting) protokol - novi pristup za imedijatnu ugradnju implantata u estetskoj zoni

#### PRIJAVE:

Vašu prijavu za učešće\*

na Balkan Implant Forumu možete popuniti direktno na [www.balkanimplantforum.com](http://www.balkanimplantforum.com) ili poslati upit na mail [info@balkanimplantforum.com](mailto:info@balkanimplantforum.com) ili putem telefona +381 11 380 95 50, +381 63 832 7003

\*Skup je akreditovan uz obavezne kotizacije.

Specijalni popusti za rane prijave do 31. 3. 2018!

Pokrovitelj foruma:

**oftal.c**  
Zvanični distributer za Zimmer Biomet

Partner foruma:

**ZIMMER BIOMET**  
Your progress. Our promise.

Skenirajte QR kod za prijavu putem vašeg mobilnog uređaja



BROJ MESTA JE OGRANIČEN!

# Od digitalnog planiranja do izrade mock-upa i konačne nadoknade

## Prikaz savremenog koncepta izrade keramičkih faseta

Autori: Siril Gailar (Cyril Gaillard) i Žerom Belami (Jérôme Bellamy), Bordo, Francuska

“Nikada nemojte obećavati ono što ne možete ispuniti” Posebno kada provodite terapiju iz estetskih razloga, pacijentima treba dati realističnu viziju konačnog ishoda kako bi se izbegla prevelika očekivanja.

Potražnja za zahvatima koji su podstaknuti estetskim razlozima sve je veća u stomatološkoj praksi. Savremeni komunikacijski mediji pacijentima osiguravaju gotovo neograničen pristup informacijama o toj temi. S time dolazi i do povećanih očekivanja. To može biti vrlo zbunjujuće za terapeuta: pacijenti žele da im se obećaju željeni rezultati, ali im se pritom ne smeju pobuditi nerealna očekivanja pri pripremi terapije.

### Izazov

Jedan od izazova u svakodnevnom radu jeste činjenica da se mock-up temelji na dijagno-

stičkom navoštavanju, tj. wax-upu i često nije u skladu s konačnim rezultatom terapije (npr. keramičke fasete). Provedeno je nekoliko istraživanja kako bi se prevladao taj problem. SKYN koncept je rezultat takvih istraživanja.

### Rešenje

SKYN koncept temelji se na jedinstvenom pristupu: koristi prirodne oblike zuba kako bi stvorio mock-up direktno u ustima pacijenta. Wax-up se temelji na obliku zuba koji odražavaju anatomiju, tj. visinu, širinu, zakrivljenost, površinsku teksturu i morfologiju prirodnih zuba.

Predvidljivost rezultata osigurava se korišćenjem CAD/CAM tehnologije za skeniranje mock-upa, prilagođavanjem u usnoj šupljini, a zatim glodanjem faseta za što prirodnije rezultate. Ponovljivosti mock-upa i tačnosti rezultata između ostalog proizlaze iz performansi CAD/CAM sistema, što omogućava brzo i efikasno ispunjavanje očekivanja pacijenata.

Takođe, nadoknade predstavljaju vernu kopiju wax-upa. Koraci uključeni u SKYN koncept prikazani su u nastavku na temelju kliničkog slučaja.

### Prikaz slučaja

#### Početna situacija

Pacijentkinja je došla u ordinaciju s pritužbama koje su se uglavnom odnosile na estetiku.

ju osmeha. Međutim, činjenica da joj je gingiva bila vidljiva kada se smejala i njena asimetrična gornja usna nisu joj smetale (slike 1.a i b). Parodontijum je bio zdrav. Meka tkiva takođe nisu imala znakove abnormalnosti.

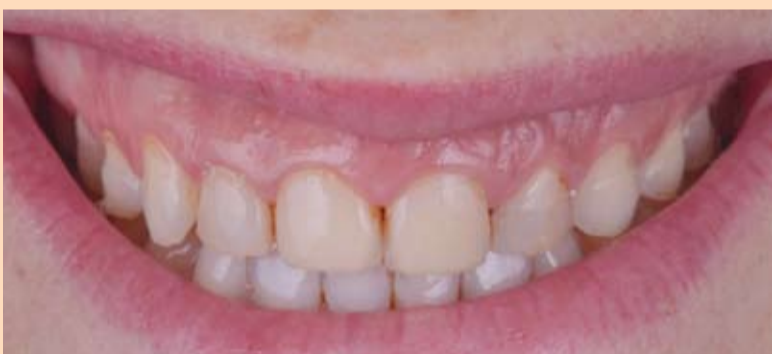#### Plan terapije

Preporučili smo pacijentkinji da se zubi 15 do 25 restauriraju fasetama uz savet da se uključe i pretkutnjaci kako bi se postigao skladan izgled. Pacijentkinja se složila s našim predlogom. Izradili smo sledeći plan terapije:

- wax-up za reprodukciju prirodnog oblika i teksture zuba
- mock-up prema SKYN konceptu koristeći svetlosno polimerizujući nanohibridni kompozit (IPS Empress® Direct)
- intraoralno skeniranje mock-upa
- preparacija zuba preko mock-upa
- digitalni otisak preparisanih zuba
- izrada privremenih nadoknada
- glodanje staklokeramičkih faseta (IPS Empress CAD)
- cementiranje faseta

#### Izrada wax-upa

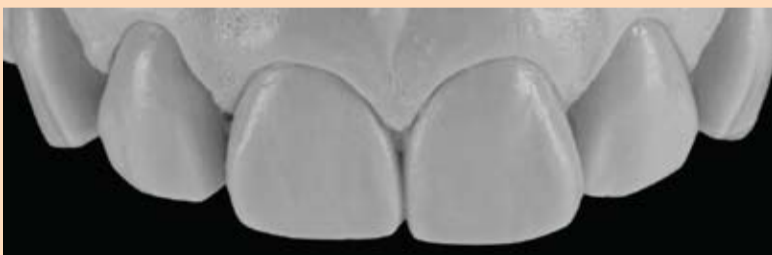
Cilj keramičkih faseta bio je povećanje volumena zuba. Zubi bi trebali da izgledaju markantnije i duže. Prilagođavanje dentalnih proporcija bilo je neophodno kako bi se stvorio skladan izgled tokom osmeha. Za izradu mock-upa korišćeni su SKYN modeli (dr. Jan Hajto "Anterior Model Set", tj. set prednjih modela) kao referenca (slika 2.). To je reprodukcija prirodnih zuba. Na zahtev pacijentkinje zubi su odabrani



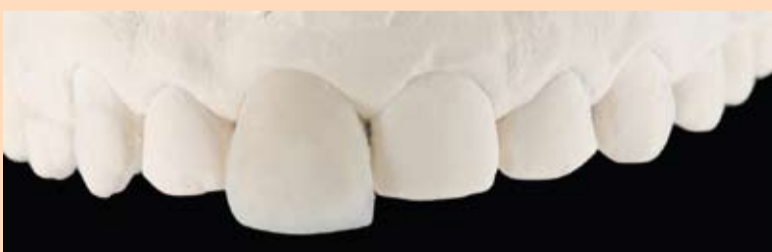Slika 1a i 1b: Početna situacija. Diskolorisane restauracije na gornjim prednjim zubima. Pacijentkinji ne smeta asimetrična gornja usna niti vidljiva gingiva kada se smeje.



Slika 2: SKYN modeli (prema dr. Jan Hajtoui) za izradu wax-upa



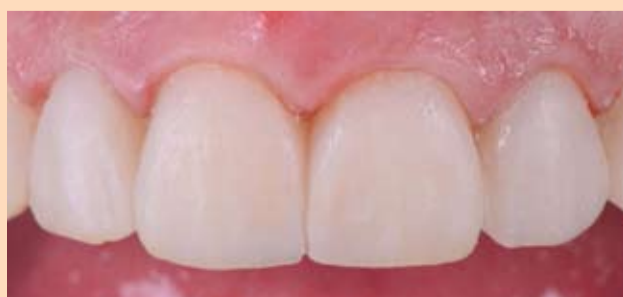Slika 3: Kompozit (IPS Empress Direct) nanosi se na silikonski ključ



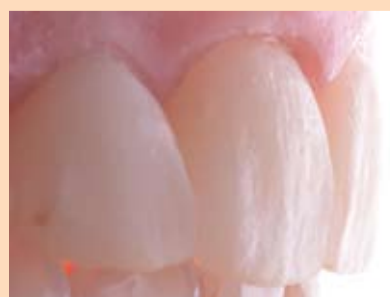Slika 4a i 4b: Kompozitne ljuske izradene pomoću silikonskog ključa s prirodnim oblikom i površinskom teksturom na modelu.



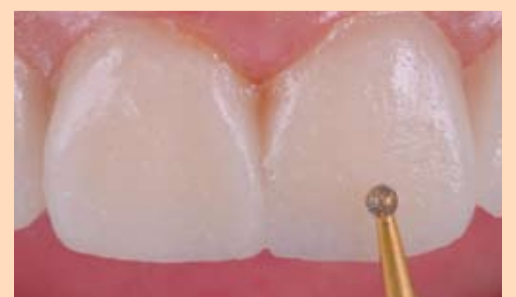Slika 5: Mock-up je stavljen u usta. Površine se lagano obrađuju.

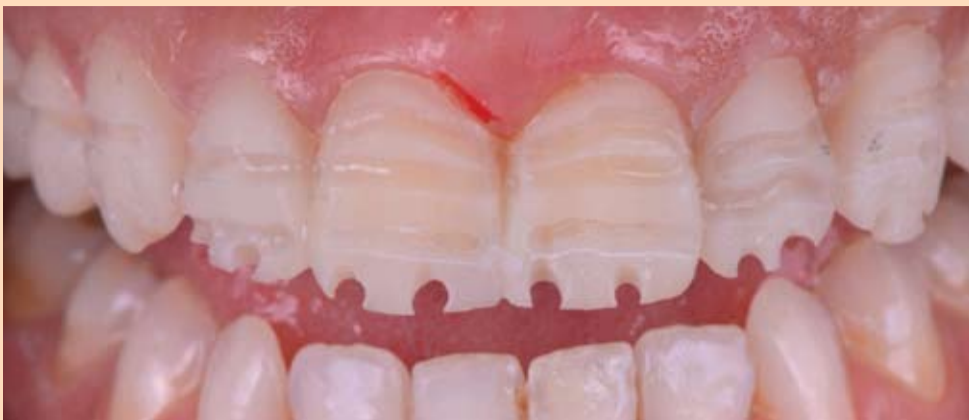

Slika 6: Gotovi mock-up. Fotografije i videozapisi koriste se za procenu.

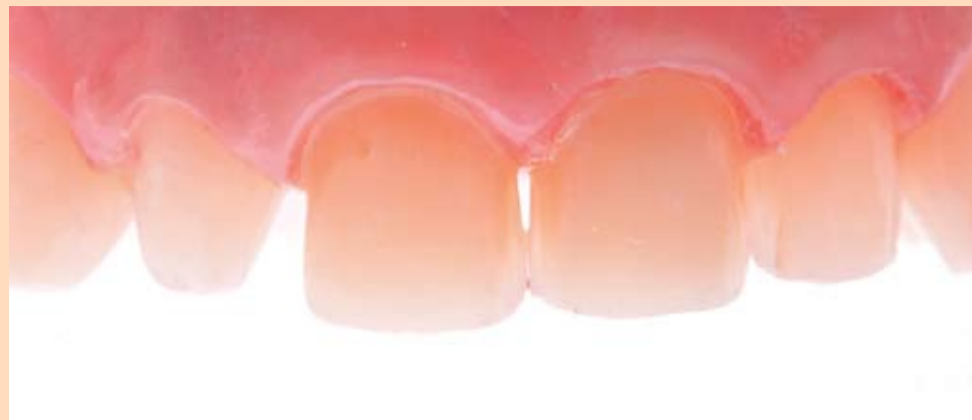

Slika 7a i 7b: Površine mock-upa lagano se obrađuju.





Slika 8: Ciljana preparacija zuba kroz mock-up



Slika 9: Prikaz preparisanih prednjih zuba

uz pomoć softvera DSD (Digital Smile Design) i vizualizacijskog softvera VisagiSMile.

#### Prenos na mock-up

Preko wax-upa izradili smo silikonski ključ vestibularnih površina i naneli tanki sloj kompozitnog materijala špatulom na silikonski ključ (IPS Empress Direct) (slika 3.). Nakon svetlosne polimerizacije (Bluephase® s Polywave® LED), kompozitne fasete za zube 15 do 25 montirane su na modele i stabilizovane voskom (slika 4.). Nakon završetka, wax-up je udvostručen i izliven u gipsu. Izradili smo silikonski ključ preko ovog modela kako bismo kliničaru pomogli u preparaciji zuba. Silikonski ključ izrađen je u dva koraka koristeći dva različita silikonska materijala, jedan tvrdi (Silico Dur, Cendres + Métaux) i drugi mekši (3M ESPE Express). Silikonski ključ je korišćen za izradu mock-upa i privremenih nadoknada.

#### Preparacija zuba i prenos podataka u laboratoriju

Mock-up je postavljen uz pomoć silikonskog ključa te je obrađena površinska tekstura korišćenjem sistema za poliranje (Astropol®) (slika 5.). Estetski učinak potvrđen je fotografijama i video zapisima. Pacijentkinja je takođe mogla pregledati slike (slike 6. i 7.). Zatim su zubi preparisani okruglim borerom kroz mock-up (Galip Gurel 2003) (slika 8.). Ovaj postupak zadovoljava zahteve minimalno invazivne stomatologije. Otisak preparisanih zuba (slika 9.) uzet je intraoralnim skenerom, a privremene nadoknade izrađene su uz pomoć silikonskog ključa.

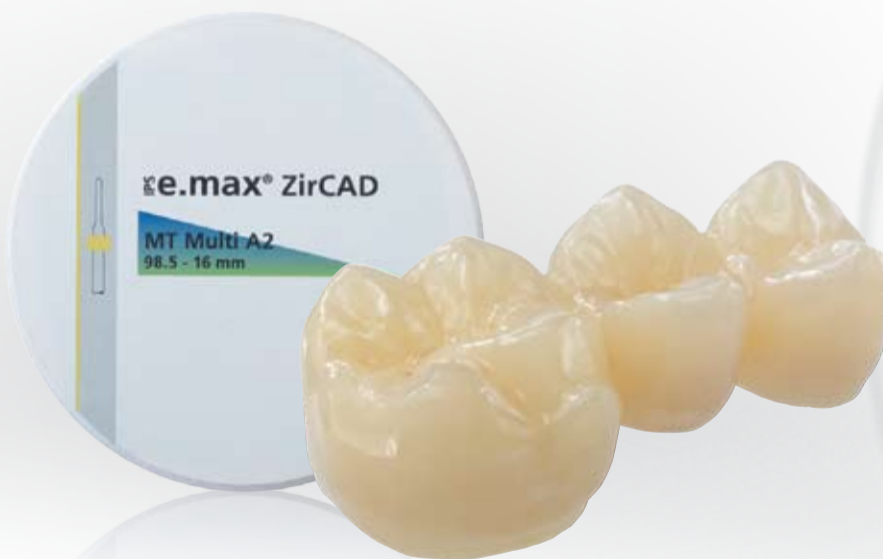U ovom trenutku terapeut treba uzeti dva optička otiska: prvo, otisak preparisanih zuba, i drugo, otisak privremenih nadoknada u ustima. Osim toga, uzima se konvencionalni silikonski otisak preparisanih zuba.

<sup>®</sup>  
**e.max**  
**IPS**

JEDINA

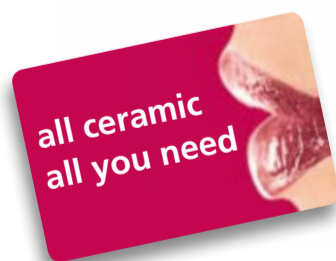**CIRKONIJA**

KOJA SE ZOVE **IPS e.max®!**



**IPS e.max® ZirCAD**

Perfektna kombinacija otpornosti, estetike i translucencije



- Polihromatski MT Multi diskovi za efikasne i visoko estetske nadoknade
- Visoka otpornost na savijanje i otpornost na udar za široko indikaciono polje
- Mala debljina zida za malu invazivnost preparacije
- Tri nivoa translucencije (MO, LT, MT) za prirodnu estetiku

[www.ivoclarvivadent.com](http://www.ivoclarvivadent.com)

Ivoclar Vivadent AG  
Bendererstr. 2 | 9494 Schaan | Liechtenstein | Tel.: +423 235 35 35 | Fax: +423 235 33 60

**ivoclar**  
**vivadent**  
passion vision innovation

# Implantološko protetski kurs

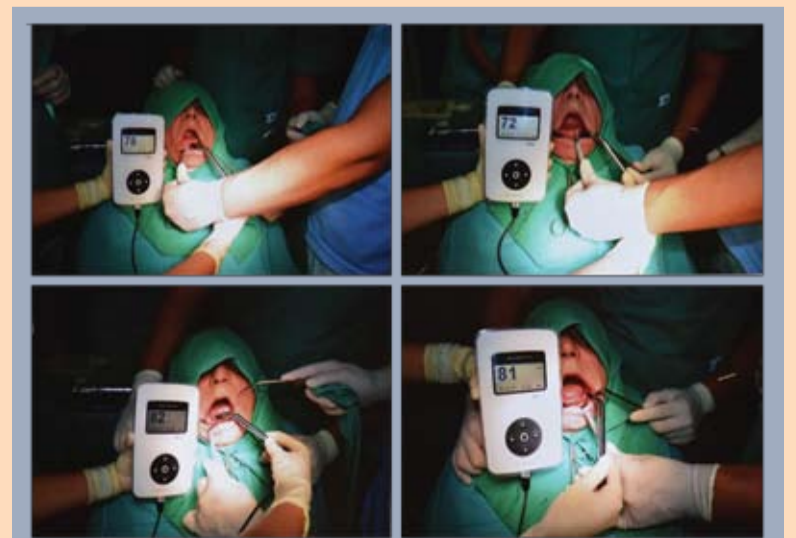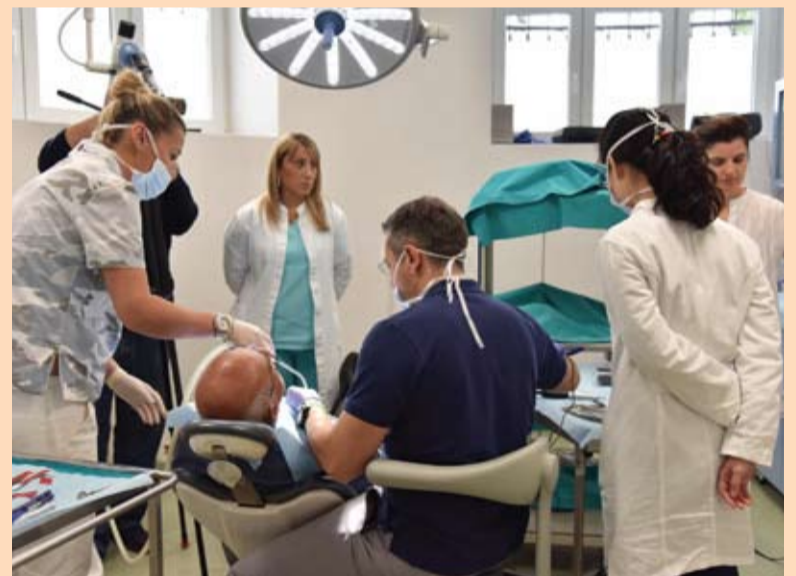Autor: dr Đorđe Čapaković, Bredent

S obzirom da je implantološko zbrinjavanje pacijenata kako u svetu, tako i u našem regionu postalo uobičajeno i smatra se rutinskom intervencijom, Bredent tim Srbija je došao na ideju da skrene pažnju na jedan segment implantologije koji je bio manje pominjan u dosadašnjoj praksi. Reč je o implantatnom zbrinjavanju bezubih pacijenata, koji su veoma zastupljeni o čemu govore brojne studije i statistička istraživanja.

U saradnji sa Stomatološkim fakultetom Univerziteta

u Beogradu na čelu sa Prof. dr Aleksom Markovićem i Doc. dr Miodragom Šćepanovićem organizovali smo dvodnevni kurs sa ovom temom. Kurs se sastojao iz teoretskog dela na kome su naši polaznici bili upućeni u načine rešavanja potpune bezubosti sa hirurškog i protetskog aspekta i opširnog praktičnog dela. Praktični deo je izveden na pacijentima i kompletan hirurški i protetski tretman su bili uživo prenošeni iz operacione sale uz video i audio komunikaciju sa našim tarapeutima, koji su objasnili korak po korak

kompletan protokol. Prof. dr Aleksa Marković je pacijentu ugradio 4 SKY implantata po konceptu Fast&Fixed u donjoj vilici, dok je drugog dana kursa Doc. dr Miodrag Šćepanović završio protetski deo i pacijent je nakon ove dve intervencije izašao sa privremenim protetskim rešenjem. Uz obostranu komunikaciju rešene su mnoge nedoumice koje su naši polaznici imali. Pored tog pacijenta Doc. dr Miodrag Šćepanović je na drugom pacijentu prikazao sve kliničke faze izrade definitivnog protetskog rada



## IMPLANTATNO REŠAVANJE PROBLEMA POTPUNE BEZUBOSTI

Stomatološki fakultet  
Univerziteta u Beogradu

bredent

02-03. Mart 2018

Cena: 450 eura

Skup je akreditovan

Broj mesta je ograničen

PREDAVAČI:



Dr. sci. spec.  
Miodrag Šćepanović



Prof. Dr.  
Aleksa Marković

### TEORETSKI DEO

- planiranje ugradnje sa hirurškog i protetskog aspekta
- dileme u terapiji bezubih vilica
- koncept ugradnje anguliranih distalnih implantata
- protetska rešenja kod malog broja implantata - lokatori, prečke, radovi na šrafljenje
- izrada fiksnih radova na većem broju implantata
- konstrukcije od BioHPP...i još mnogo toga

### PRAKTIČNI DEO

- hands-on - ugradnja implantata u model donje vilice
- planiranje
- instrumentarijum
- otiskivanje tehnikama otvorene i zatvorene kašike

### LIVE OP

- ugradnja implantata u bezuboj donjoj vilici prema fast & fixed konceptu
- otiskivanje
- izrada imedijatnog privremenog rada

Sve dodatne informacije i prijavljivanje:

Bredent doo

Dubljska 25

011 2430 295

063 301 765



po Fast&Fixed konceptu na Bi-oHPP konstrukciji. Time smo zaokružili kompletan protetski deo na ovom kursu čime su očekivanja naših učesnika bila prevaziđena.

Nakon završenog praktičnog dela naši učesnici su imali organizovan „Hands On“ deo na kome su na već pripremljenim modelima mogli da izvrše implantaciju i uzimanje otiska uz asistenciju naših predavača. Tu smo rešili brojna pitanja i trikove sa kojima se susrećemo tokom svakodnevnih prakse.

Takođe, ceo kurs je bio praćen i od strane našeg demonstratora Saše Bulića, koji je našim kolegama pružio uvid u laboratorijske faze i način na koji se sa aspekta zubnog tehničara mogu prevazići mnogi problemi iz prakse. Uz usku saradnju sa doktorskim timom objasnili smo način na koji se uspešno rešavaju bezubi pacijenti. **DT**



## Lečenje parodontitisa može da pomogne u snižavanju krvnog pritiska

Autor: Dental Tribune International

**ANAHEIM, USA/GUANGZHOU, Kina:** Lečenje parodontitisa prema preliminarnim istraživanjima dovelo je do značajnog snižavanja krvnog pritiska među pacijentima sa rizikom od hipertenzije u Kini. Ovo istraživanje je predstavljeno novembra 2017. godine na naučnom sastanku Američke asocijacije za srce. Ovo Udruženje se smatra jednim od najeminentnijih internacionalnih skupova na kojem se predstavljaju najnovija dostignuća u kardiovaskularnoj medicini.

U ovoj naučnoj studiji upoređivane su vrednosti krvnog pritiska nakon standardnih i intenzivnih tretmana parodontalnih oboljenja kod stosedam žena i muškaraca u Kini starosti iznad osamnaest godina sa dijagnozom prehipertenzije tj. sa vrednostima krvnog pritiska koji je na gornjoj granici normalnih vrednosti, kod kojih je dijagnostikovano i srednji ili teži oblik parodontitisa. Metodom slučajnog izbora polovina pacijenata je podvrgnuta standardnom, a druga polovina intenzivnom lečenju parodontitisa. Standardne metode lečenja uključile su osnovne instrukcije za održavanje oralne higijene i čišćenje zuba sa uklanjanjem subgingivalnog plaka, dok je intenzivni tretman uključivao pored metoda standardnog lečenja i čišćenje korenova zuba pod lokalnom anestezijom, antibiotsko lečenje i po potrebi i ekstrakciju zuba.

Mesec dana nakon parodontalnog tretmana sistolni krvni

pritisak je bio manji za tri jedinice kod pacijenata kojima je primenjen intenzivni tretman, dok kod dijastolnog krvnog pritiska nije bilo značajne razlike. Tri meseca nakon tretmana kod iste grupe pacijenata sistolni pritisak je bio niži skoro za osam jedinica, a dijastolni za četiri jedinice. Šest meseci nakon lečenja parodontitisa kod tih pacijenata sistolni krvni pritisak je bio niži za skoro trinaest jedinica, a dijastolni za deset jedinica.

“Naše istraživanje pokazuje po prvi put da intenzivni tretman parodontitisa kao samostalna procedura može da dovede do sniženja vrednosti krvnog pritiska, kao i do smanjenja upala i poboljšanja epitelijalne funkcije,” izjavio je vođa naučnog tima Dr. Jun Tao, rukovodilac Odeljenja za hipertenziju i vaskularna oboljenja i direktor Instituta za istraživanja u gerijatriji Prve područne bolnice Sun Yat-sen Univerziteta u Guandžou, Kina. **DT**

*Merry Christmas and  
a Happy New Year to all  
Dentists and Dental Technicians  
from the bredent group.*



In order to make it a successful year we have a surprise for you. Curious?

[WWW.COPASKY.INFO](http://WWW.COPASKY.INFO)

DENTAL INNOVATIONS  
SINCE 1974

**bredent**  
medical

bredent medical GmbH & Co. KG | Weissenhorner Str. 2 | 89250 Senden | Germany | T: +49 7309 872-600 | F: +49 7309 872-635 | [www.bredent-medical.com](http://www.bredent-medical.com) | @: [info-medical@bredent.com](mailto:info-medical@bredent.com)

# Mogućnost primene 3D CBCT-a (Cone Beam Computer Tomography)

## u izradi STL modela, kompjuterskom planiranju, simulaciji hirurške procedure i predikciji rezultata

Autori: Drago B. Jelovac, Melvil Šabani, Milan B. Petrović, Vitomir S. Konstantinović, Žarko Mišković, Aleksandar Dimić  
Klinika za Maksilofacijalnu hirurgiju Stomatološkog fakulteta Univerziteta u Beogradu, Mašinski fakultet u Beogradu

### Uvod

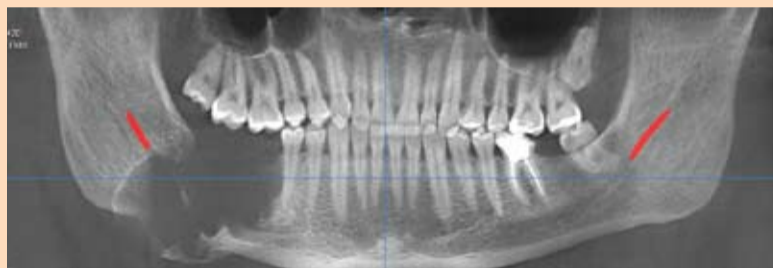I pored velikog napretka u medicini, stomatologiji i tehnologiji, adekvatna rekonstrukcija složenog trodimenziolnog oblika donje vilice i danas predstavlja izazov u rekonstrukciji.

Cilj ovog rada je prikaz preoperativnog planiranja rekonstrukcije donje vilice slobodnim koštanim transplantatom sa ilijačne kosti, kod pacijenta sa histopatološki verifikovanim ameloblastomom ugla i tela donje vilice sa desne strane, upotrebom 3D CBCT-a radiološkog sistema.

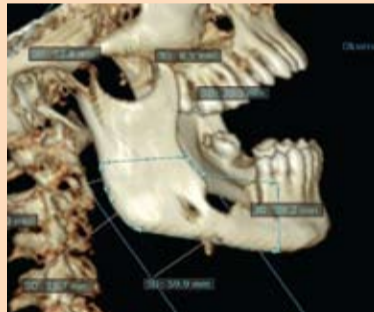### Prikaz slučaja

Pacijent muškog pola starosti 55 godine, upućen iz nadležnog DZ u Beogradu. Zbog recidivirajućih infekcija u pomenutom predelu, pacijent je u više navrata lečen od strane oralnog hirurga. U prvom aktu, dve godine ranije, oralni hirurg na osnovu kliničkog pregleda i retroalveolarnog snimka čini apikotomiju na zubu 47, a u narednom aktu, isti lekar vrši ekstrakciju zuba 47 i 46 zbog mobilnosti zuba i infekcije. S obzirom da dolazi i do mobilnosti zuba 45, oticanja i bolova u tom predelu pacijent je upućen na Kliniku za maksilofacijalnu hirurgiju Stomatološkog fakulteta u Beogradu. Nakon kliničkog pregleda i učinjenog ortopantomografskog snimka konstatovano je rasvetljenje u predelu tela i ugla donje vilice sa desne strane (Slika 1).

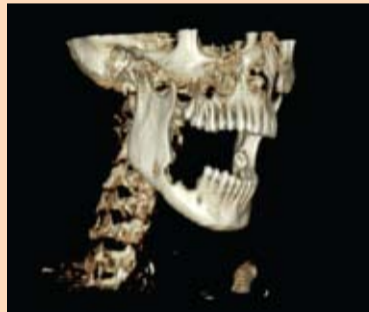Radiološki nalaz je upućivao na multicistični tip ameloblastoma. Za ovu vrstu lezija na ortopantomografskom snimku karakteristične su mnogobrojna jasno ograničena cistična rasvetljenja koji nekada podsećaju na „engl. Soap bubbles“ (termin koji se koristi u anglosaksonskoj literaturi a bukval-



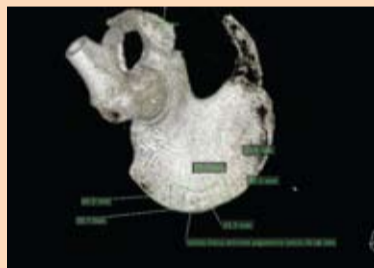Slika 1: Preoperativni snimak



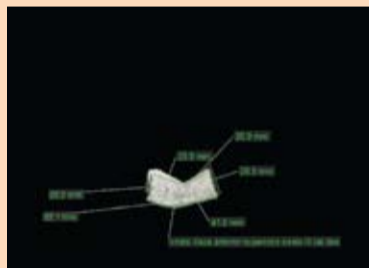
Slika 2: Planiranje resekcije donje vilice sa desne strane-obeleženo u mm



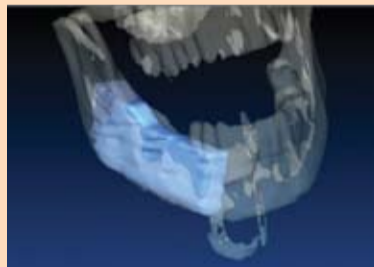Slika 3: Predeo osteolitičnog procesa donje vilice sa desne strane - ameloblastoma



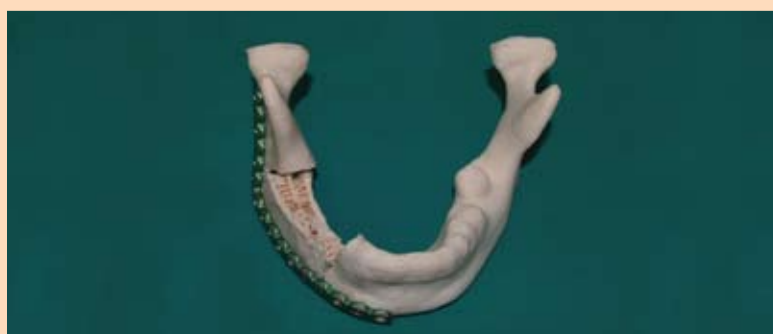Slika 4: Kompjutersko određivanje oblika i veličine koštanog transplantata ilijačne kosti na osnovu kompjuterizovane tomografije ilijačne kosti - „davajuća“ regija



Slika 5: Kompjuterska segmentacija budućeg koštanog transplantata ilijačne kosti - segmentacija



Slike 7a i 7b: Virtuelno pozicioniranje transplantata; Superpozicija koštanog transplantata i donje vilice



Slika 9: Korigovana nepodudarnost biomodela koštanog transplantata. Preoperativno adaptirana titanijumska ploča na biomodelu.

nom prevodu ima značenje – „Mehorovi sapunice“). Shodno protokolima lečenja, učinjena je biopsija promene u uslovima opšte anestezije. Patohistološka dijagnoza ustanovila je dijagnozu ameloblastoma. Ameloblastomi vilica se najčešće razvijaju u predelu donjeg trećeg molara (u oko 80%). Ameloblastom je benigni, spororastući, najčešći odontogeni tumor epitelnog porekla. Bez obzira na entitet, zahvaljujući biološkim osobinama ovaj tip tumora je lokalno invazivan i može recidivirati u visokom procentu ukoliko se ne tretira radikalnim pristupom. Retko (oko 1%), mogu postojati i maligne

varijante ameloblastoma. Nakon histopatološke potvrde i učinjene izrade biomodela i hirurških stentova učinjena je resekcija segmentalna resecija donje vilice i rekonstrukcija slobodnim transplantatom ilijačne kosti.

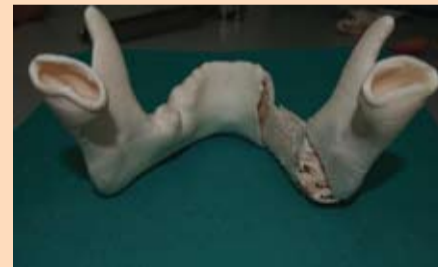### Diskusija i zaključak

Radiološka procedura je izvršena na Scanora 3D sistemu (KaVo Imaging), detaljna preoperativna analiza sprovedena u OnDemand3D programu (CyberMed).

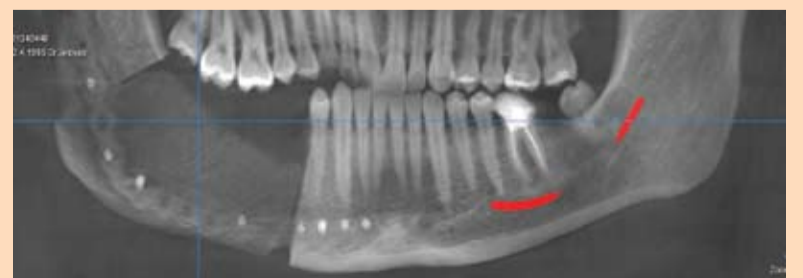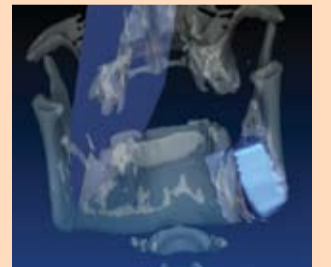→ DT strana 10



Slika 6: Kompjuterska simulacija pozicioniranja koštanog transplantata u predeo donje sa desne strane



Slika 8: Levo - Biomodel donje vilice i dela ilijačne kosti koji ispunjava postresekcionni defekt. Učinjeno je poređenje simulacije transplantacije i podudarnosti koštanog transplantata. Uočava se prominencija transplantata u disto lingvalnom aspektu, koja je predviđena kompjuterskom superpozicijom.



Slika 10: Postoperativni OPT snimak



# Dobro došli u novi svet KaVo

## Ekstraoral



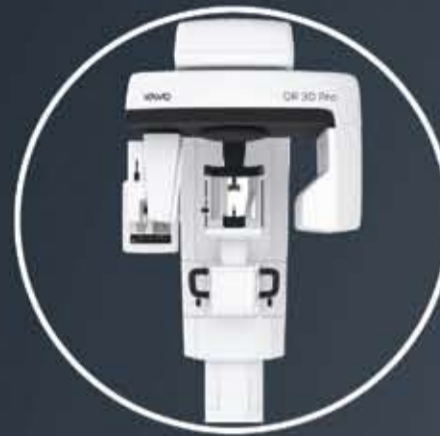### OP 2D

Izvrstan digitalni ortopan  
**Četiri programa** snimanja sa segmentacijom vilice  
**Stabilno pozicioniranje** pacijenata u 5 tačaka  
**Jednostavan radni proces** u dva koraka  
**Optimizovani kvalitet** zahvaljujući zraku V-oblika  
**Naslednik aparata :**  
*Cranex Novus*  
*Intstrumentarium OP 30*



### OP 3D

Najefikasniji ulazak u 3D CBCT imidžing  
**Ortopan snimak** za samo 9 sec  
**ORTHOfocus** -automatski odabir regije panoramskog snimka sa najboljim fokusom  
**3D polja** sa promenljivom visinom -36 kombinacija od 5x5cm do 9x14cm  
**Smartview** za lako 3D pozicioniranje vidnog polja  
**OnDemand3D** softver za 3D dijagnostiku i implant planiranje na Srskom jeziku



### OP 3D Pro

**Profesionalni 3 u 1 sistem** 2D, 3D i Telerendgen  
**Nenadmašan Cranex kvalitet** ortopanskih snimaka  
**Multilayer** funkcija koja pruža i do 27mm širinu ravni panoramskog snimka  
**ADC** - automatska kontrola doze zračenja pacijenta  
**LDT** - Tehnologija niske doze zračenja za 3D ekspozicije  
**3D vidna polja** od 5x5cm do 13x15cm  
**Smartview** - precizno i lako pozicioniran 3D vidnog polja  
**Naslednik aparata :**  
*Cranex 3D*  
*Intstrumentarium OP 300*



### OP 3D Vision

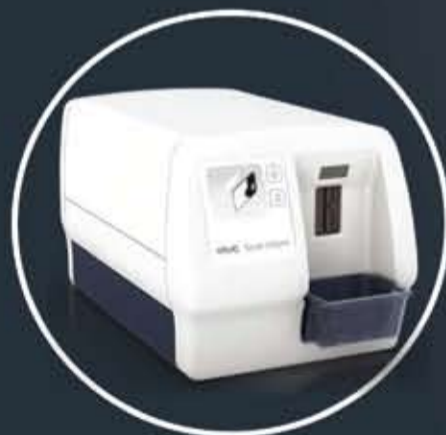**Klinički 3D sistem** sa integrisanom motorizovanom stolicom za primenu u maksilofacijalnoj i oralnoj hirurgiji, ORL i 3D CBCT dijagnostici glave i vrata  
**LDT** - Tehnologija niske doze zračenja pacijenata  
**Panoramski modalitet** snimanja  
**ESS** - Ergonomski sistem stabilizacije pacijenta koji sprečava nastanak artefakata usled pomeranja pacijenta  
**3D vidna polja** od 5x8 do 17x23cm  
**QuickScan+** procedura 3D snimanja sa izuzetno niskom dozom zračenja  
**Visual iQuity** - algoritam koji pruža optimizovan kvalitet i jasnoću 3D snimaka  
**Naslednik aparata :**  
*Scanora 3D*  
*i-CAT FLX*

## Intraoral



### FOCUS

**Intraoralni rendgen aparat** sa visokofrekventnim DC generatorom  
**ADM** - sistem za sprečavanje zanošenja aparata  
**Mogućnost montiranja** na stomatološku stolicu  
**Tri različite dužine** dosega aparata  
**Kompaktan dizajn**  
**Naslednik aparata :**  
*Soredex Minray*  
*Intstrumentarium Focus*



### Scan eXam

**Profesionalni sistem** za digitalizaciju intraoralnih snimaka  
**Izvrstan kvalitet snimaka** u svim dimenzijama: 0, 1, 2, 3, 4C  
**Kratko vreme skeniranja** od 5sec  
**LCD ekran** sa prikazom snimka  
Jedinstvena **UV dezinfekcija**  
Čvrsto metalno kućište  
**Naslednik aparata :**  
*Digora Optime UV*



### Scan eXam One

**Jednostavan sistem** za digitalizaciju intraoralnih snimaka  
**Jednostavan i brz radni proces**  
**Izvrstan kvalitet snimaka** u svim dimenzijama: 0, 1, 2, 3, 4C  
**Kratko vreme skeniranja** od 6sec  
**Mogućnost odabira boje** kućišta aparata  
**Naslednik aparata :**  
*Digora Optime*



### S-700

**Intraoralni senzor** sa tehnologijom direktnog snimanja  
**CMOS Csl tehnologija** u dve različite veličine senzora  
**Ergonomski oblikovano kućište** senzora  
**Snimci visoke rezolucije** od preko 20 linija parova po milimetru  
**USB kabl** dužine 2,5m za direktno povezivanje sa računarem