

DENTAL TRIBUNE

— The World's Dental Newspaper • Serbia & Montenegro Edition —



NOVI SAD, APRIL 2018

VOL.13, No. 1



ČAROLJA USPEHA

Slavica Squire, NLP Institut

Ako ste stomatolog u privatnoj ordinaciji važno je da se prodajom bavite podjednako koliko i stručnošću. Na kraju će pobediti onaj stomatolog koji raspolaže i timom koji ume da uspostavi prijatnu atmosferu i brižan odnos sa klijentom.

► Str. 16



PRIKAZ KNJIGE STOMATOLOŠKA PROTETIKA -parcijalne proteze

U svom dopunjenom i osavremenjenom izdanju ova knjiga čini već dobro poznati opus profesora Dragoslava Stamenkovića još bogatijim i kvalitetnijim, te ga preporučujemo širokom stručnom publikumu.

► Str. 22

BEZULJNI KOMPRESOR

GARANCIJA 24 MESECA

Snaga: 750W
Rezervoar: 30L
Protok vazduha: 152L/min(5.37CFM)
Buka: ≤59dB
Neto težina: 28kg
Pritisak: 8Bar(120Psi)
Dimenzije: 410x410x650mm



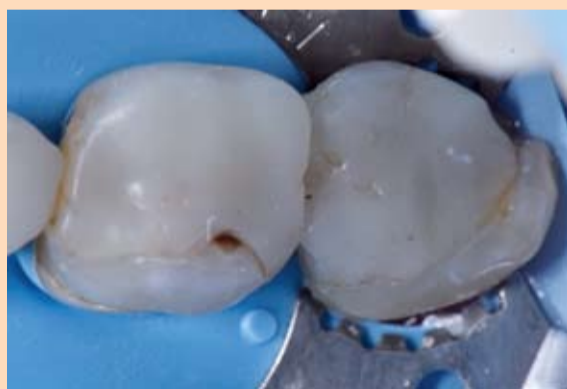COMMEX DOO • Kornelija Stankovića 31 • Novi Sad
Mob +381 63 526 949 • t: +381 21 511 073/ +381 21 511 075
www.commexdental.com • E-mail: office@commexdental.com

Složene rekonstrukcije zuba u bočnoj regiji ORMOCER kompozitom

Autor: Dr. Klarens Tam (Clarence Tam), Novi Zeland

Prvenstveno iz ekonomskih razloga i zahteva pacijenata, stomatolozi su danas često prinudeni da koriste kompozitne materijale za nadoknadu velikih strukturnih, funkcionalnih i estetskih defekata. Ovaj klinički slučaj pokazuje kako inovativni, organski modifikovani keramički kompozitni materijali sa izuzetno malom kontrakcijom i polimerizacionim stresom mogu biti korišćeni za restauraciju zuba uz maksimalno očuvanje preostale zubne supstance. Kod ovako obimnih rekonstrukcija funkcionalnost okluzalne površine je ključna za dugotrajnost postavljenog ispuna.

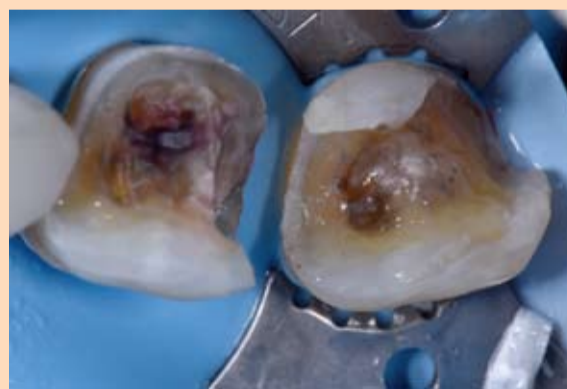Forma otpora kaviteta se poboljšava jako zakošenim zidovima. Teži se da kvržice imaju najmanje 3 mm debljine u svojoj osnovi. Neophodno je pažljivo oblikovati kvržice kako bi se



Slika 1. Preoperativno stanje ukazuje na veliki ispun sa minimalnom preostalom zubnom masom.

minimalizovalo opterećenje u lateralnim kretanjama.

Slučaj prikazuje jednu 71-godišnju pacijentkinju, u mojoj praksi, koja je zahtevala zamenu loših, preterano velikih kompozitnih restauracija donjeg desnog prvog i drugog molara (46 i 47). Preostala zubna masa je minimalno očuvana, a pacijent nije želeo dalje ukla-



Slika 2: Završena preparacija sa jako zakošenim zidovima kaviteta kako bi se poboljšala forma otpora kaviteta. Kvržice su najmanje 3 mm debljine u svojoj osnovi.

njanje zubne supstance. Zbog troškova, pacijent takođe nije želeo nikakav protetski tretman, npr. u obliku keramičkih nadoknada. Pacijentu je predložen kompozitni onlay koji je zahtevao funkcionalno i nefunkcionalno smanjenje kvržica. Ovim nekonvencionalnim pristupom bilo je važno da se okluzalna morfologija prilagodi opterećenju a oblik

kaviteta omogući dobru formu otpora.

Pacijentu je data lokalna anestezija sa jednom karpulom od 4% artikaina sa 1: 100.000 adrenalina, a suvo radno polje postignuto je koferdamom i to pre uklanjanja postojećih ispuna. Da bi se obezbedila tvrda dentinska podloga, bez karijesa, primenjen je detektor karijesa

(Caries Marker, Voco). Po završetku preparacije debljina preostalih kvržica je izmerena i utvrđeno je da je 3 mm u osnovi. Površina kvržica je bila značajno zakošena da se maksimalno povećaju količine planiranog restaurativnog materijala (forma otpora materijala) sa minimalnom redukcijom kvržica, a u isto vreme da se postigne zadovoljavajući izgled okluzalne površine. Nisu planirani jaki kontakti u centralnoj okluziji i prejaki funkcionalni kontakti u lateralnim kretanjama na ispunu.

Posle preparacije kaviteta rotacionim instrumentima ceo kavitet je vazdušnom abrazijom tretiran Aluminijum oksidom veličine čestica od 27 mikrona.

Međunarodni kongresi u Novom Sadu

Autor: Dr Zoran Marjanović, Predsednik stomatološke sekcije DLV-SLD, Potpredsednik USSI EDI

Poštovane kolegice, kolege i cenjeni saradnici,

Tradicionalno, dva partnerska udruženja USSI EDI i Stomatološka sekcija - DLV-SLD, već skoro 10 godina uspešno organizuju najkvalitetniji naučni program u kontinuiranoj medicinskoj edukaciji u regionu.

Dental Tribune, kao medijski sponzor, i ove godine najavljuje dva Međunarodna kongresa u Novom Sadu, koji će se održati u periodu od 17-20. maja u poslovnoj zgradi NISa. Oba kongresa su pod pokroviteljstvom Pokrajinskog sekretarijata za zdravstvo i Pokrajinskog sekretarijata za turizam, Kongresnog biroa Srbije, kao i velikom podrškom Bavorske stomatološke komore i Evropskog udruženja implantologija BDIZ EDI.

Kongresi tematski pokrivaju sve aspekte moderne stomatologije i dentalne implantologije, kao i deo medicinskih disciplina koje su tesno povezane sa oro-facijalnom regijom. Stručni deo programa plod je rada, pre svega Naučnog kao i Organizacionog odbora, koji se pobrinuo da odabere interesantna predavanja i aktuelne teme, i time da zadovoljimo želju stručne javnosti za usavršavanjem i podizanjem nivoa znanja na polju savremene stomatologije, od preventive do protetike, implantologije, otorinolaringologije i estetske medicine.


Oba kongresa su akreditovana od strane Zdravstvenog saveta sa maksimalnim brojem bodova, što za jednu licencnu godinu iznosi ukupno 20 bodova, a to ova dva kongresa obezbeđuju.

7. Međunarodni Kongres USSI EDI, Akreditacija -1109/17-II i 9. Međunarodni Kongres Stomatologa Vojvodine, Akreditacija: -1125/17-II.

Akreditacija važi za: stomatologe, lekare, farmaceute, stomatološke asistente - sestre, zubne tehničare, medicinske sestre sa po 10 bodova za svaki kongres.

Naši verni pratioci, distributeri i partneri, u holu poslovne zgrade NIS-a izložiće najmodernije proizvode stomatološkog potrošnog materijala i opreme.

Između ostalih, to su: Hipokrat, Mikodental d.o.o. Šabac,



Slika: S leva na desno - Prof. Berndhard Giesenhagen, Dr Dušan Vasiljević, Prof. Dr Asen Džolev, Dr David Alfaiate, Dr Pedro Araújo, Prim. Dr Branislav Kardašević, Dr sci. Budimir Mileusnić, Dr Zoran Marjanović, Christian Berger

Farmadent, A.R.C., Neodent, Comex, Tehnodent, Laviefarm d.o.o., Ortodent, Apexim, Oralident, MIP Pharma d.o.o., Media ogled, Unique Dental, i mnogi drugi.

Stomatološki depo Hipokrat i časopis Dental Tribune su, kao i ranije, medijski sponzori ovogodišnjih kongresa.

U okviru programa Kongresa biće organizovane usmene i poster prezentacije, kao i obavezni Workshop – Hands on (praktični kursevi) iz: implantologije – Basic kursevi (Implant Direct i AlphaBio), digitalne radiologije (3D planiranje), estetske medicine – mezoterapije lica, implantologije – protetike,

primene A.R.C. Fox lasera u stomatologiji...

Na sajtovima www.ussiedi.com i www.dlvsld.org se nalaze sva obaveštenja i važne informacije za oba Kongresa.

Čekamo Vas! **DT**

Hronologija i program

17. Maj, četvrtak

7. USSI EDI Kongres

Organizator: Udruženje Stomatologa Implantologa Srbije - USSI EDI, osnovano 2010. sa sedištem u Novom Sadu kao partnersko sa Evropskim udruženjem implantologa BDIZ EDI.

U okviru naučnog programa USSI EDI kongresa prvog dana predavaće domaći predavači, i to:

- *Prim. Mr. sci. med. dr Subu Marinel*, spec. opšte medicine i parodontologije – Predsednik NO USSI EDI Privatna ordinacija, Zrenjanin
- *Prof. Dr Siniša Mirković*, spec. oralne hirurgije – Načelnik oralne hirurgije, Klinika za stomatologiju, Medicinski Fakultet, Novi Sad
- *Dr Dušan Vasiljević* – Pionir svetske implantologije, Predsednik USSI EDI, Friedeburg, Germany
- *Dr Zoran Marjanović* – Privatna ordinacija, Novi Sad

18. Maj, petak

Predavaće inostrani predavači, uz obezbeđen simultani prevod, i to:

- *Christian Berger* – Predsednik Bavorske stomatološke komore i Predsednik Evropskog Udruženja Stomatologa Implantologa BDIZ EDI, Kempten, Germany
- *Prof. Dr Hakan Özyuvaci* – Načelnik Odeljenja oralne hirurgije na Univerzitetu u Istanbulu, Turkey
- *Prof. Antonio Felino*, spec. oralne hirurgije – Predsednik udruženja oralnih hirurga, Porto, Portugal
- *Dr Vincent J Morgan* – vlasnik jednog od najstarijih implantnih sistema na svetu- Bicon Sistema, Boston, USA

19. Maj, subota i 20. Maj, nedelja

9. Kongres stomatologa Vojvodine

Organizator: Stomatološka sekcija - DLV-SLD

U okviru naučnog programa 9. Kongresa stomatologa Vojvodine, predavaće predavači iz Rusije, Belorusije, Nemačke, Rumunije, Hrvatske, Republike Srpske, Makedonije kao i eminentni domaći predavači.

Imprint

LICENSING BY DENTAL TRIBUNE INTERNATIONAL
Publisher Torsten Oemus

GROUP EDITOR:
Daniel Zimmermann
newsroom@dental-tribune.com
Tel.: +44 161 223 1850

CLINICAL EDITORS:
Nathalie Schüller, Magda Wojtkiewicz

EDITOR:
Yvonne Bachmann

EDITOR & SOCIAL MEDIA MANAGER:
Monique Mehler

DT COMMUNICATION SERVICES:
Kasper Mussche

COPY EDITORS:
Ann-Katrin Paulick, Sabrina Raaff,

PUBLISHER/PRESIDENT/CEO:
Torsten R. Oemus

CHIEF FINANCIAL OFFICER:
Dan Wunderlich

CHIEF TECHNOLOGY OFFICER:
Serban Veres

BUSINESS DEVELOPMENT MANAGER:
Claudia Salwiczek-Majonek

PROJECT MANAGER ONLINE:
Tom Carvalho

JUNIOR PROJECT MANAGER ONLINE:
Hannes Kuschick, Chao Tong

E-LEARNING MANAGER:
Lars Hoffmann

EDUCATION DIRECTOR TRIBUNE CME:
Christiane Ferret

EVENT SERVICES/PROJECT MANAGER
TRIBUNE CME & CROIXTURE:
Sarah Schubert

MARKETING SERVICES:
Nadine Dehmel

SALES SERVICES:
Nicole André

ACCOUNTING SERVICES:
Karen Hamatschek, Manuela Hunger, Anja Maywald

MEDIA SALES MANAGERS:
Melissa Brown (International)
Hélène Carpentier (Western Europe)

Matthias Diessner (Key Accounts)
Antje Kahnt (International)

Veridiana Mageswki (Latin America)
Barbara Solarova (Eastern Europe)

Peter Witteczek (Asia Pacific)

EXECUTIVE PRODUCER:
Gernot Meyer

ADVERTISING DISPOSITION:
Marius Mezger

© 2018, Dental Tribune International GmbH.

Dental Tribune International
Holbeinstr. 29, 04229 Leipzig, Germany
Tel.: +49 341 48 474 502 | Fax: +49 341 48 474 175
info@dental-tribune.com |
www.dental-tribune.com

Regional Offices

Dental Tribune Asia Pacific Ltd.
c/o YontoRisiko Communications Ltd.
Room 1406, Rightful Centre
12 Tak Hing Street, Jordan, Kowloon, Hong Kong
Tel.: +852 3115 6177 | Fax: +852 3115 6199

Tribune America, LLC
116 West 25rd Street, Ste. 500, New York, N.Y. 10011, USA
Tel.: +1 212 244 7181 | Fax: +1 212 244 7185

SERBIA&MONTENEGRO EDITION

IZDAVAČ I NOSILAC LICENCE:
Dental Media d.o.o.
(ekskluzivni nosilac licence za Srbiju i Crnu Goru)
Somborska 16A

21000 Novi Sad
Mob: 065 102 62 42

info@dental-tribune.rs
anita@dental-tribune.rs
www.dental-tribune.rs

GLAVNI I ODGOVORNI UREDNIK:
dr Anita Brzaković

UMETNIČKI DIREKTOR:
Snežana Popov

PREVODIČ:
Marijana Dudvaski

ŠTAMPA:
Stojkov štamparija, Novi Sad

Distribuirana se besplatno u Srbiji i Crnoj Gori.
Dental Tribune se izdaje kvartalno.
Copyright 2006 by Dental Tribune International GmbH. All rights reserved.

DENTAL TRIBUNE
The World's Dental Newspaper Serbia & Montenegro Edition

Urednički materijal preveden i preštampan u ovom izdanju časopisa Dental Tribune International, iz Nemačke, zaštićen je autorskim pravom kompanije Dental Tribune International GmbH. Sva prava su zadržana. Objavljeno uz dozvolu kompanije Dental Tribune International GmbH, Holbeinstr. 29, 04229 Leipzig, Germany. Reprodukovanje na bilo koji način na bilo kom jeziku, u celini ili delimično, bez prethodne pismene dozvole kompanije Dental Tribune International GmbH i Dental Media d.o.o. strogo je zabranjeno. Dental Tribune je zaštitni znak kompanije Dental Tribune International GmbH.

CIP-Katalogizacija u publikaciji
Biblioteka Matice srpske, Novi Sad

616.31 (05)

Dental Tribune: the World's Dental Newspaper /
glavni i odgovorni urednik Anita Brzaković - Serbia and
Montenegro edition. - Vol. 1, No. 1 (avgust 2006) -
Novi Sad: Dental Media, 2006. - 42cm

Četiri puta godišnje
ISSN 1452-6425

COBISS SR-ID:215641863

Zamenite Vaš stari PSP skener novim KaVo modelom.

Ekskluzivna ponuda!
AKCIJA TRAJE DO
16.05.2018
Zamena staro za novo

SOREDEX



GENDEX

KAVO



KaVo Scan eXam™ — premium model za profesionalce

- Jedinstvena higijena sa bežičnim upravljanjem i funkcijom UV za unutrašnju dezinfekciju
- Odličan kvalitet snimka u svim intraoralnim veličinama (od 0 do 4C)
- Efikasan radni proces i kratko vreme skeniranja od samo 5 sekundi
- Jasan LCD ekran prikazuje ime pacijenta i pregled snimka
- Robusno i čvrsto aluminijumsko kućište garantuje dugi vek trajanja.

KaVo Scan eXam™ One — genijalno jednostavan rad

- Intuitivan i jednostavan radni proces
- Visoki klinički kvalitet snimka u svim intraoralnim veličinama (0 do 4C)
- Ekran prikazuje pomoć pri radu i informacije o pacijentu
- Kratko vreme skeniranja od samo 6 sekundi
- Odabir pet različitih boja aparata za skladan dizajn ordinacije
- Individualna iDOT™ oznaka pločice za dodatno osiguranje kvaliteta

UŠTEDITE DO 1560€!

Uz promotivnu cenu za svaki aparat se dobija garancija od 24 meseca kao i novi set PSP pločica i zaštitnih sredstava.

Za dodatne informacije kontaktirajte KaVo distributera za Srbiju:



Tim Co. d.o.o. Beograd 011/2836-786, www.timco.rs

KAVO
Dental Excellence

Predvidljiv terapijski koncept u estetskoj zoni

Pregled hirurških i protetskih aspekata

Autori: Dr. Stefen Koubi, Marseille/Francuska i Gerald Ubassy, Rochefort du Gard/Francuska

U slučaju složenih nadoknada u estetskoj zoni, precizno izvođenje planirane terapije usmereno ka željenom ishodu osigurava predvidljive i ponovljive rezultate.

Uvod

Restaurativna terapija na prednjim zubima obično predstavlja velik izazov za svakog doktora stomatologije. Cilj je uvek postići najbolji mogući rezultat. Pristup koji uključuje odgovarajuće navođenje nužan je za postizanje predviđenog ishoda. Precizno planiranje i konzistentan protokol pritom su neophodni. Savremena dentalna medicina pojednostavila je načine i sredstva postizanja estetskih rezultata. Ipak, uspeh lečenja, posebno u estetskoj zoni, u velikoj meri zavisi od vrlo pažljivog planiranja, što uključuje detaljnu analizu pacijentovog osmeha kao i izradu radnog modela. Taj se model koristi za planiranje i reprodukciju oblika i kontura buduće nadoknade s najvećom preciznošću. Ovaj rad opisuje relativno jednostavan terapijski protokol na temelju kliničkog slučaja. Početni plan estetske terapije zajednički su razvili zubni tehničar i terapeut. Služio je kao vodič ili "GPS" kroz sve kliničke korake i terapijski tim je uspešno navodio kroz lečenje.

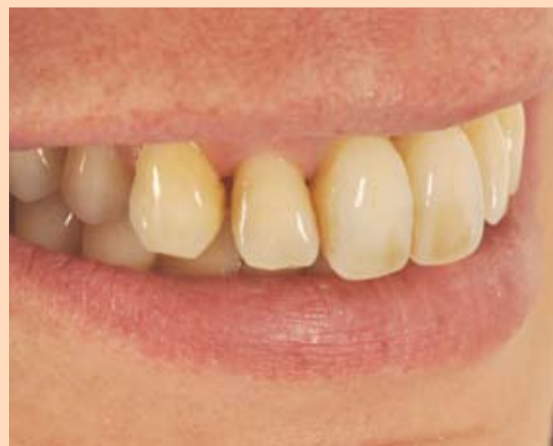Prikaz kliničkog slučaja

Žena u četrdesetim godinama došla je u našu ordinaciju zbog izuzetno mobilnih prednjih zuba koji su narušavali estetiku (slike 1. i 2.). Zubi su se pomaknuli prema napred i nivo linije osmeha je pao. Zbog ozbiljnog parodontitisa, na gornjim prednjim zubima došlo je do znatne recesije gingive (slika 5.). Detaljnim pregledom utvrđeno je da se četiri gornja prednja zuba nisu mogla spasiti i da ih je trebalo izvaditi. Plan je bio da se ugrade dva implantata u alveole zuba 12 i 22 nakon vađenja. Zatim je planirana izrada



Slika 1. Pacijentkinja je bila nezadovoljna svojim osmehom.

Slika 2. Prednji zubi bili su oštećeni zbog parodontitisa te su se pomaknuli prema napred.



mosta nošenog implantatima na položajima 12 do 22 s međučlanovima na mestu središnjih

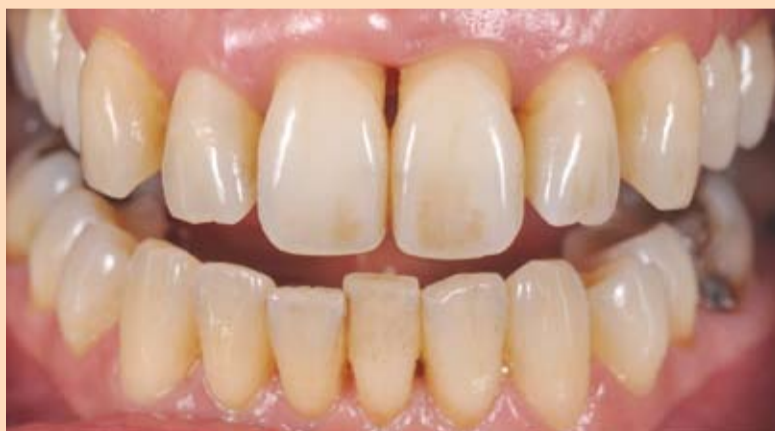sekutićai izrada krunica na zubima 13 i 23. Glavni je cilj bio ponovno uspostaviti skla-

dan izgled linije osmeha i konveksni oblik gingive. Osmeh pacijentkinje analiziran je uz pomoć fotografija. Nadalje, uzeti su otisci situacije. Na temelju tih podataka planirana je izrada privremenog mosta od PMMA

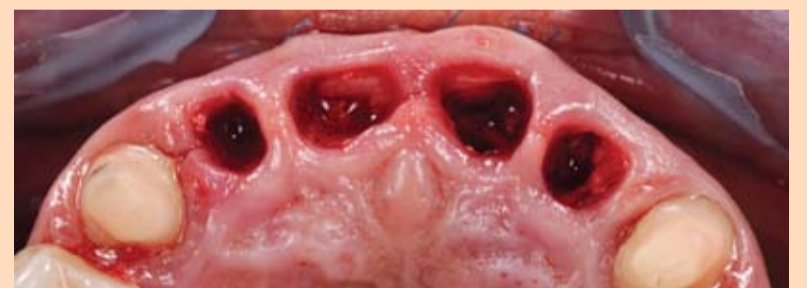materijala (Telio® CAD) koji bi se nalazio između zuba 13 i 23, uključujući sve estetske i funkcijske parametre.

Hirurški postupak

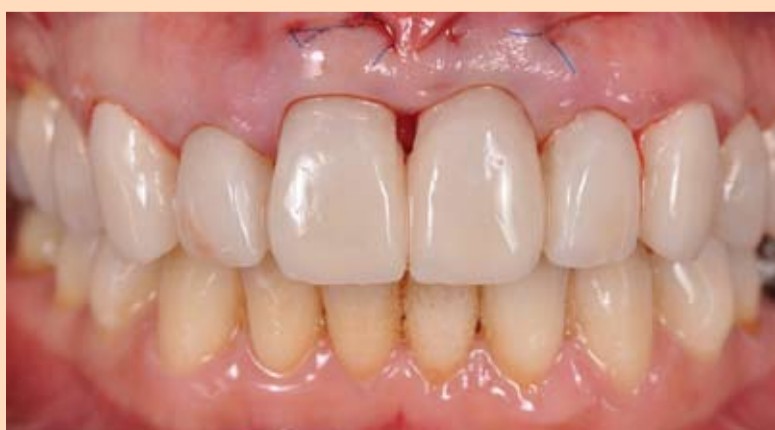U okviru drugog dolaska izvađena su četiri gornja sekutića. Očnjaci 13 i 23 izbrušeni su za prihvrat privremenog mosta (slika 4.). Tokom iste posete u alveole zuba 12 i 22 ugrađena su dva implantata (V3, MIS Implants Technologies). Oni su trebali da služe kao nosači mosta. Hirurški zahvat je uključivao i presađivanje vezivnog tkiva na području 11 i 21 kako bi se povećao horizontalni volumen vilice. Augmentacija je pomogla vraćanju konveksnog oblika zubnog luka i stvorila je čvrstu osnovu za prirodan izlazni profil. Stoga su alveole zuba 11 i 21 napunjene zamenom kosti (Bio



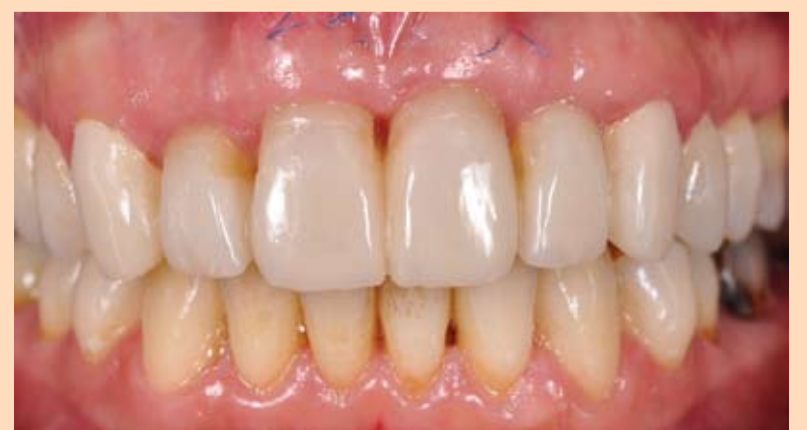Slika 3. Intraoralni prikaz. Teški parodontitis izazvao je gingivnu recesiju na dva središnja sekutića u gornjoj vilici.



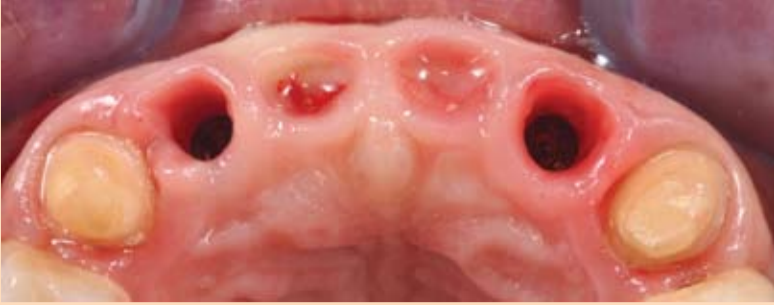Slika 4. Situacija nakon vađenja zuba.



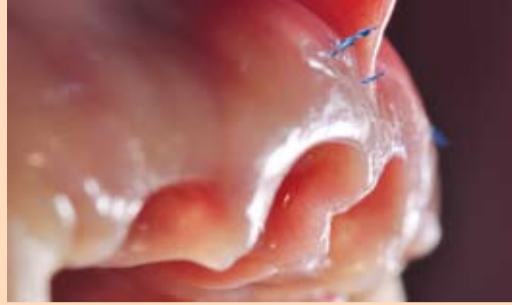Slika 5. Izrada privremenih nadokanda u istoj poseti kada su ugrađeni implantati.



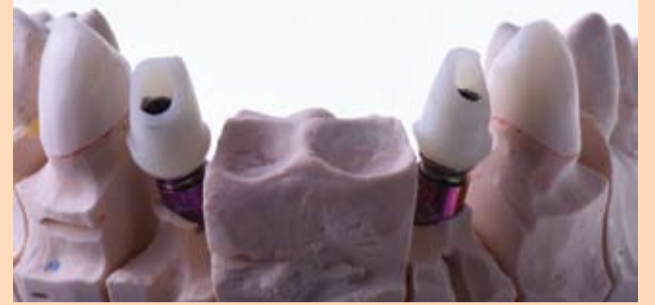Slika 6. Situacija nakon šest meseci.



Slika 7. Okluzalni prikaz nakon uklanjanja privremenog rada.



Slika 8. Izvrsno kondicioniranje mekog tkiva. Zbog dobro oblikovanog privremenog rada interdentalne papile uspešno su se formirale.



Slika 9. Hibridne implantatne nadogradnje izrađene toplu-pritisnim postupkom od litijum-disilikatne keramike (IPS e.max Press) na modelu.

Oss) kako bi se sprečilo da tkivo kolabira nakon vađenja zuba.

Nakon hirurškog zahvata, postavljen je privremeni most (slika 5). Privremena nadoknada igra važnu ulogu u ovoj vrsti terapije i značajno utičena njen ishod. Na bazalnu stranu privremenog mosta nanesen je tekući kompozitni materijal kako bi se gingiva kondicionirala i oblikovao željeni izlazni profil. Odgovarajuće kondicioniranje gingive pomaže u očuvanju volumena tkiva.

Napomena: Kada je u laboratoriji izrađivan model za privremenu nadoknadu, bilo je potrebno alveole pripremiti na odgovarajući način. Budući da takva minimalna hirurška intervencija ne zahteva odizanje režnja, rana je zacelila brzo i bez komplikacija. Gotovo da nije bilo postoperativnih komplikacija.

Šest meseci kasnije

Mere kondicioniranja gingive pokazale su se uspešnim kada je uklonjen privremeni most (slike 6. i 7.). Čak su i papile između gornjih implantata bile lepo oblikovane. To je bila idealna osnova za estetsku integraciju trajnog potpuno keramičkog rada (slika 8.). Budući da je resorpcija kosti znatno uznapredovala zbog teškog parodontitisa, trebalo je koristiti nagute implantate: suprastruktura pričvršćena šrafova nije bila prikladan izbor u ovom slučaju.

Izrada trajnog rada

Nakon uzimanja konačnog otiska, izrađen je virtualni model privremenog rada. Osnovna konstrukcija redukovana je (cut back) kako bi se stvorila prikladna podloga za obložnu keramiku. Implantatne nadogradnje izrađene su od keramike IPS e.max[®] Press toplu-presujućim postupkom. One su ekstraoralno zalepljene na titanijumske baze pouzdanim cementom Multilink[®] Hybrid Abutment (slika 9.).

IPS e.max[®]

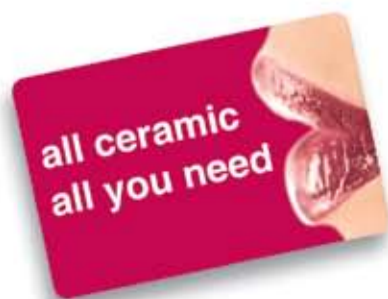PRIRODNA ESTETIKA – EFIKASNO PRESOVANA



IPS e.max[®] PRESS MULTI

PRVI POLIHROMATSKI PRESUJUĆI INGOT NA SVETU

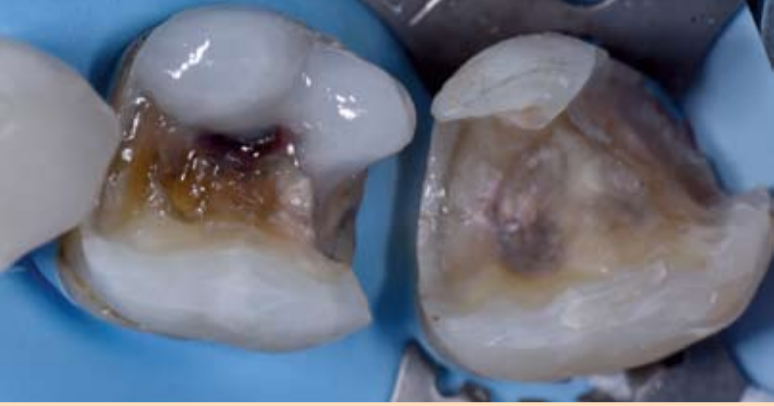
- Monolitne nadoknade na bazi litijum-disilikata pokazuju prirodne prelazne boje
- Odlična kombinacija otpornosti, estetike i efikasnosti
- Za krune, fasete i hibridne abatment krune
- Koordinisan sa visoko-preciznim Programat presujućim pečima
- Maksimalna ušteda kod tehnike presovanja



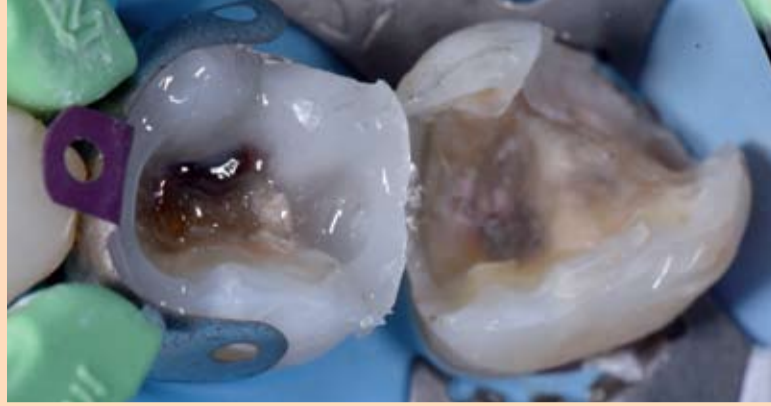
www.ivoclarvivadent.com

Ivoclar Vivadent AG
Bendererstr. 2 | 9494 Schaan | Liechtenstein | Tel.: +423 235 35 35 | Fax: +423 235 33 60

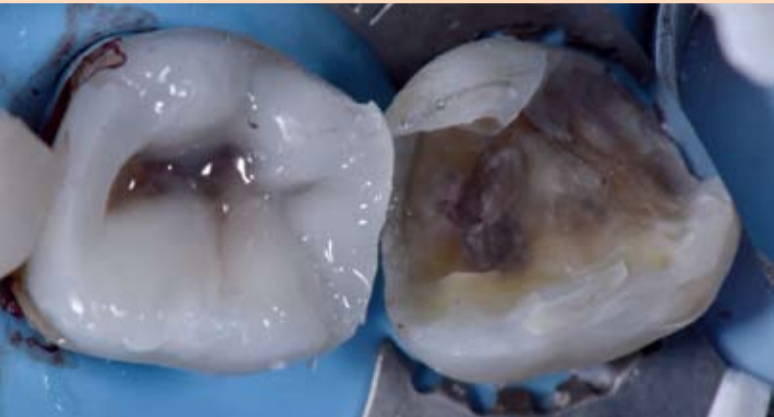
ivoclar
vivadent
passion vision innovation



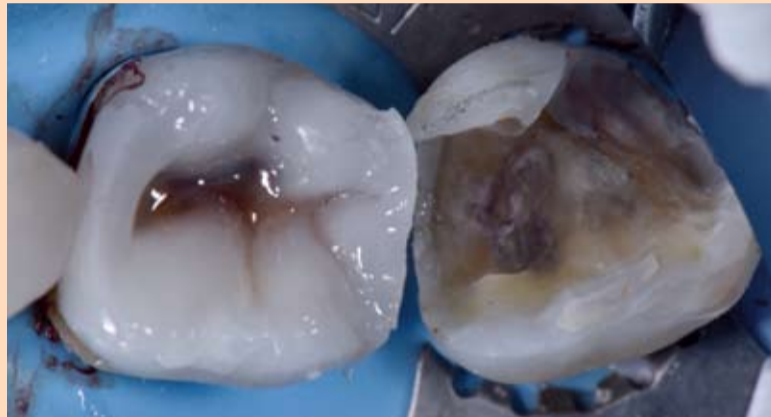Slika 3. Zub je ispeskiran vazdušnom abrazijom primenom aluminijum oksida od 27 mikrona. Selektivna tehnika nagrizanja gleđi je zatim primenjena pomoću Futurabond U. Lingvalne kvržice su nadograđene čisto keramičkim bulk materijalom ORMOCER.



Slika 4. Kontaktne tačke izgrađene su primenom konkavnih matrica (V3, Trident, Dentsply Sirona). Na ovaj način pretvorili smo kavitet klase II u kavitet klase I.



Slika 5. Unutrašnje padine bukalnih kvržica su modelovane posebno, počevši od meziobukalne kvržice.



Slika 6. Po završenoj modelaciji okluzalne morfologije i potpune inicijacije polimerizacije svetlom aplikovan je materijal za karakterizaciju, FinalTouch braon nijanse (VOCO).

Ispun je poliran pod vodenim sprejom rotirajućim instrumentom (Dimanto, VOCO) do visokog sjaja.

Obrazloženje za izbor materijala

Gerijatrijska stomatologija počinje da bude veoma interesantna i zastupljena u svakodnevnoj stomatološkoj praksi. Glavni cilj je tretman ove populacije uz očuvanje funkcije bez visokih troškova. Većina starijih osoba nije spremna da uloži puno novca u svoje zube. S obzirom na to, neophodno je razumeti fizička svojstva direktnih i indirektnih kompozitnih ispuna kako bi se dizajnirala odgovarajuća restauracija za željenu namenu.

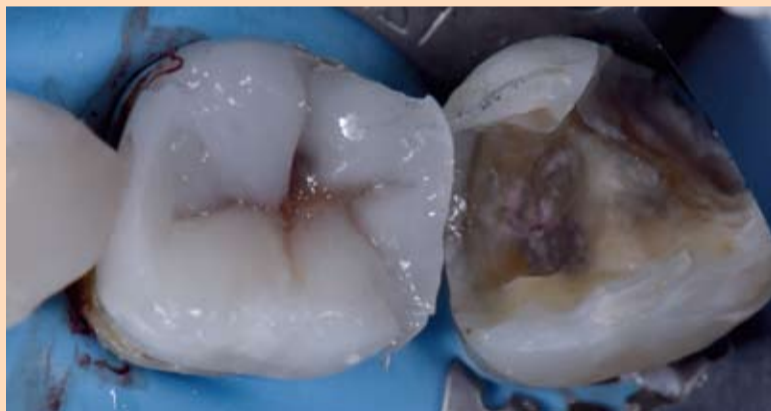Kompozitne smole imaju visoku otpornost na pritisak, ali imaju nisku zateznu čvrstoću i fleksibilnost. Otpornost na pritisak gleđi je 384 MPa a dentina je 297 MPa. Nasuprot tome, modul elastičnosti dentina je 165,6 MPa. Otpornost na pritisak Ad-

→ DT strana 1

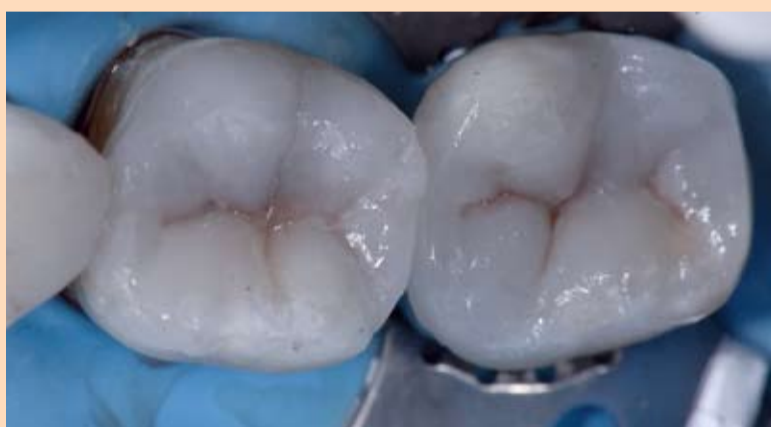Potom je primenom selektivne adhezivne tehnike uz pomoć 35% ortofosforne kiseline, nanošen Futura bond U (Voco). Lingvalne kvržice zuba 46 modelovane su ručno koristeći univerzalnu nijansu Admira Fusion koji je bulk fill kompozitni materijal. Kvržice su nadograđivane prema sredini zuba u slojevima debljine od 2mm. Ključni faktor ovde je bio primeniti ovaj bulk materijal u slojevima a ne u velikoj masi odjednom kako bi se postigla podrobna polimerizacija.

Prednost Admira Fusion je u njenom sastavu koji omogućava prosvetljavanje u dubljim slojevima udaljenim od izvora svetlosti. Posle prosvetljavanja osnove lingvalnih kvržica postavljena je konkavna matrica (V3, Trident). Na gingivalni stepenik sa aproksimalne strane postavljena je mala površina Admira Fusion Flow (nijansa A3, Voco) u debljini od 0,25mm. (izuzetno tanka) kako bi se postigla dobra hibridizacija i marginalna adaptacija. Marginalne ivice su zatim u slojevima nadograđene Admira Fusion - om (nijansa U).

Okluzalna morfologija je postignuta individualnom modelacijom plastičnim instrumentima Admirom fusion pre aplikacije sredstava za karakterizaciju jamica i fisura (braon nijanse, Final Touch, Voco) u cilju prilagođavanja boje ispuna. U sledećem koraku, lingvalne kvržice su modelovane posebno kako bi se



Slika 7. Meziolingvalna kvržica je oblikovana i završena četkicom kako bi se na njoj našle impresije za jamice i fisure i u njih je postavljen materijal za karakterizaciju.

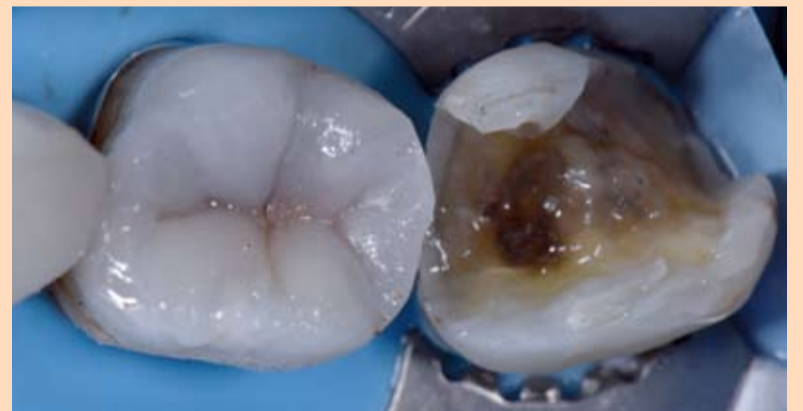

Slika 9. Izgled ispuna pre postavljanja materijala za karakterizaciju hipomineralizacije na vrhovima kvržica

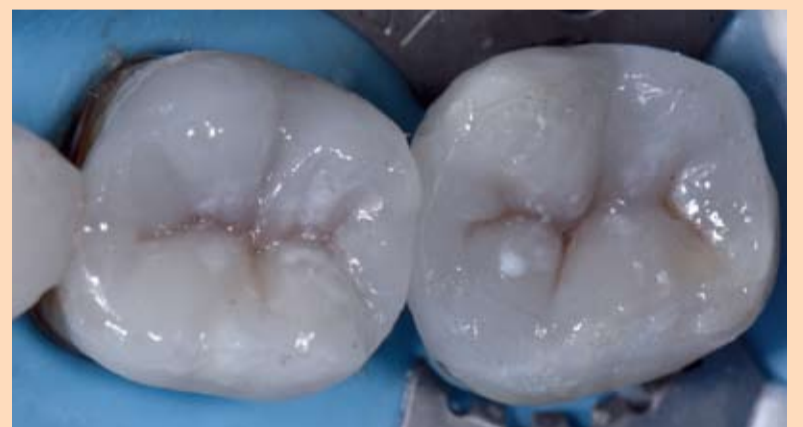završio dizajn okluzalne morfologije. Po završetku zuba 46 na distalnu površinu zuba 47 je postavljena matrica (Omnimatrik, Ultradent) a na mezijalnu površinu matrica V3 Trident. Zub 47 je slojevitom tehnikom na isti način, opet koristeći univerzalni materijal za ispune Admira Fusion, izmodelovan.

Mala količina sredstva za karakterizaciju bele nijanse je aplikovana na brid ispuna zuba 46 i 47 (FinalTouch, VOCO) kako bi se imitirala hipokalci-

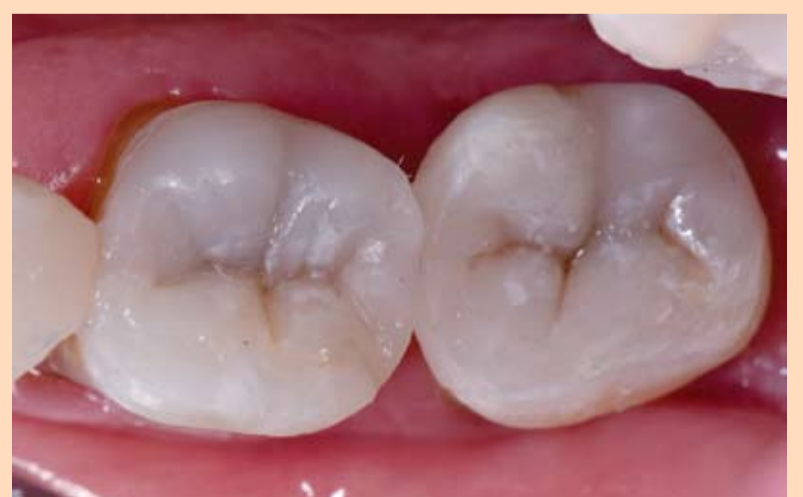fikacija gleđi. Na završen ispun aplikovan je tanak sloj glicerina i ponovo prosvetljen kako bi se postigla potpuna polimerizacija i izbegao sloj inhibiran kiseonikom na samoj površini ispuna. Bilo je neophodno samo minimalno okluzalno prilagođavanje antagonista. Uzimajući u obzir svojstva materijala ORMOCER-a (velika otpornost na pritisak i niska fleksibilnost), okluzija se zasniva na lakom kontaktu u centralnoj okluziji bez ikakvih ekstenzivnih kontakata u lateralnim kretanjama.



Slika 8. Distolingvalna kvržica je oblikovana i završena četkicom kako bi se u njoj našle impresije za jamice i fisure i dao definitivan oblik okluzalnoj površini. Postignuta nijansa je izuzetno prirodna.



Slika 10. Izgled nakon primene detalja sa hipomineralizacijom na vrhovima kvržica uz primenu FinalTouch bele nijanse.



Slika 11. Završni izgled koji pokazuje slabe kontakte u centralnoj okluziji i odsustvo kontakata u lateralnim kretanjama uz potpunu estetsku rehabilitaciju.

mira Fusion je 307 MPa, dok je modul elastičnosti 132 MPa - što čini prihvatljive vrednosti u odnosu na prirodnu zubnu supstancu.

Glavna prednost Admira Fusion potiče od sastava materijala, jer ne sadrži konvencionalne metakrilatne monomere i stoga omogućava biokompatibilne restauracije (u suštini čisto kompozitni materijal zasnovan na keramici koji je kompatibilan sa svim dentin vezujućim sredstvima). Istovremeno, sastav daje izuzetno male voluminozne promene (1,25 procenata), što je najniže od svih proizvoda koji se trenutno nalaze na tržištu. Sposobnost postizanja optimalnog marginalnog zaptivanja je takođe važna kod prikazanih slučajeva klase II, naročito u slučaju vezivanja za dentin ispod cementno - gledne granice.

Arora i sar. ispitivali su ulogu tečnih kompozita sa posebnim osvrtom na marginalno zapti-

vanje kod ispuna koji se nalaze na cementno - glednoj granici. Primećena je značajna redukcija mikrocurenja prilikom upotrebe tečnog kompozita.^[4] Premisa ove studije je da je glavni razlog za neuspeh restauracije klase II uglavnom uzrokovan lošim marginalnim zaptivanjem, u predelu aproksimalnih površina, naročito ako se nalaze subgingivalno. Takođe, i promena zapremine i kon-

trakcioni stres su dva dodatna faktora koji utiču značajno na marginalnu adaptaciju.

Ekstremno nizak stres skupljanja (3.71 MPa) kod ovih bulk fill materijala u kombinaciji sa mogućnošću dubokog prosvetljavanja obezbeđuju maksimalni marginalni integritet, naročito ako se koristi u slojevima poput konvencionalnog kompozita. Da bi se izbegla iritacija

gingive, biokompatibilnost igra važnu ulogu, pa su kompoziti na bazi keramike manje pogodni za formiranje dentalnog biofilma.

Izuzetan kameleon efekat ovog materijala, u kombinaciji sa optimalnim radnim svojstvima, čini ih materijalom izbora za više od 90 posto bočnih restauracija u mojoj praksi. U kombinaciji sa sredstvima za karakterizaciju koja se lako na-

nose, omogućavaju mi veliko povećanje efikasnosti, estetike, predvidljivosti i marginalnog integriteta, uz korišćenje samo jednog, idealnog materijala. **DT**

Napomena urednika: Spisak referenci je dostupan kod izdavača. Ovaj članak je objavljen u *Cosmetic Dentistry International* 1/2017.

Kontakt info



Dr Clarence Tam rukovodi ordinacijom specijalizovanom za estetsku i restaurativnu stomatologiju u Oklendu, Novi Zeland.

Rođena je u Kanadi, gde je diplomirala na Univerzitetu Western Ontario i stažirala na Univerzitetu u Torontu. Predsednica je Akademije za estetsku stomatologiju Novog Zelanda (NZACD) i član Američke akademije za estetsku stomatologiju. (AACD).

clarence.tam@gmail.com
www.clarencetam.co.nz



Postanite naš
Facebook prijatelj
Dental Tribune Srbija

VOCO

THE DENTALISTS

Twinky star
Svetlosno-polimerizujući kompozit sa efektom sjaja u boji.

Easy Glaze
Svetlosno polimerizujući lak sa nano česticama za zaštitu različitih površina.

Calcimol LC
Svetlosno polimerizujuća kalcijum-hidroksid pasta.

Ionolux
Svetlosno-polimerizujući, akrilatom modifikovani glasjonomer sa estetikom sličnom kompozitima.

Ionoseal
Svetlosno polimerizujući glas jonomer kompozitni cement za podloge.

Rakovačka 7, 21000 Novi Sad
Tel.: +381 21 6432 183 | Fax.: +381 21 6431 906

Nebojšina 33, 11000 Beograd
Tel.: +381 11 3981 837 | Fax.: +381 11 3981 823

TEHNODENT
www.sakota.biz

Stomatološki fakultet Sveučilišta u Zagrebu postao je glavni međunarodni centar forenzične stomatologije u svetu



Kako izveštava hrvatski Dental Tribune, na Glavnoj skupštini IOFOS, međunarodne asocijacije forenzične stomatologije, prof. dr Hrvoje Brkić sa Stomatološkog fakulteta Sveučilišta u Zagrebu jednoglasno je izabran za predsednika ove ugledne međunarodne asocijacije na tri godine. IOFOS postoji više od 30 godina i zadatak asocijacije je stručni i naučni razvoj forenzične stomatologije. Međunarodnu reputaciju profesor Brkić postigao je svojim pionirskim radom koji je posvetio uvođenju, izgradnji i popularizaciji forenzične stomatologije tokom proteklih dvadeset godina na Stomatološkom fakultetu.

Znanja i veštine iz područja forenzične stomatologije izrazito su važni u svakodnevnom radu doktora dentalne medicine jer ona pokrivaju deo legislativne rada vođenjem redovne, potpune i tačne stomatološke dokumentacije u ordinacijama. Ti zapisi u okviru zubnih kartona, elektronske dokumentacije zubnih statusa, rendgenskih snimaka koji se koriste u svakodnevnoj dijagnostici, zubni otisci, gipsani modeli i fotografije zuba važni su ne samo za eventualnu identifikaciju nepoznatih ljudskih tela, nego i u sudsko-stomatološkim veštačenjima kojih je sve više u celom svetu. Do sudskih procesa dovode oni prigovori koji

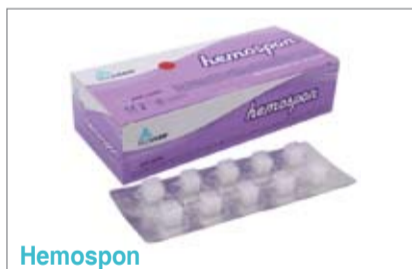su vezani uz pogrešno lečenje, nedovoljnu informisanost pacijenata i nesklad između očekivanih i postignutih rezultata stomatološkog lečenja. S druge strane, sve veći broj terorističkih napada, prirodnih katastrofa, saobraćajnih nesreća i ratova koji uzrokuju masovna stradanja imaju za posledicu veliki broj žrtava čije je identitete potrebno utvrditi. Za utvrđivanje identiteta nepoznatih ljudskih ostataka prema Interpolu, zubi su prvi, osnovni, najbrži i najjeftiniji način postizanja identiteta, naravno ako postoje podaci od pre smrti za koje su nadležni doktori dentalne medicine. Primeri iz prakse pokazuju njihovu

visoku učestalost upotrebe u identifikacionim procesima nakon masovnih katastrofa i uspešno postizanje utvrđivanja identiteta (više od 60%) koristeći samo dentalnu identifikaciju. Danas, uz izrazite migracije ljudi prema Evropi i njihovo potraživanje azila u zemljama visokog standarda (Skandinavske zemlje, Nemačka, UK, Belgija,...) potrebno je znati kojoj dobi te osobe pripadaju, da li su maloletni ili punoletni, a uglavnom dolaze bez ličnih dokumenata. Osnovni način određivanja njihove dobi su tehnike određivanja dentalne dobi kada se prema razvoju korenova trećih kutnjaka s izrazitom sigurnošću može

utvrditi je li osoba mlada ili starija od 18 godina. Ovo je veoma važno jer oni punoletni najverovatnije neće dobiti azil već se deportuju u zemlju iz koje su došli, a onim mladima omogućava se davanje azila i ostalih povlastica koje te zemlje pružaju. Sve navedeno spada u područje forenzične stomatologije koje stomatolozi uče iz knjiga, časopisa, kurseva, ali i iz prakse. Sveučilište u Zagrebu, Stomatološki fakultet ovaj oblik obrazovanja primjenjuje punih 20 godina kroz Katedru za forenzičnu stomatologiju, kao i kroz postdiplomske studije koji se izvode, a od ove godine postao je i glavni međunarodni

centar forenzične stomatologije. Gledajući u budućnost, treba približiti znanja i veštine iz područja forenzične stomatologije za sve visokoškolske institucije u svetu koje obrazuju doktore dentalne medicine. To je ujedno i vizija novog predsednika Hrvoja Brkića, a koji će svoje trogodišnje rezultate prezentovati na Svetskom kongresu forenzične stomatologije u Dubrovniku od 9. do 11. septembra 2020. **DT**

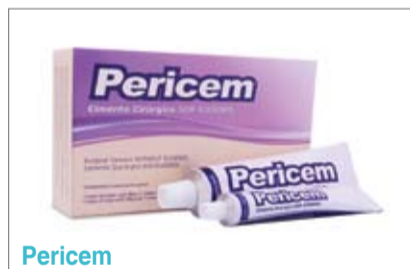Ovaj članak je preuzet iz Dental Tribune Croatian edition decembar 2017. - godina X br. 4



Hemospon

Hemostatski sunđer napravljen sa liofilizovanim hidrolizovanim kolagenom (želatinom svinjskog porekla). Pojedinačno pakovan, u blisteru, kockaste forme sa ne manje od 10 mg težine. Potpuno se apsorbira u roku od 15 dana.

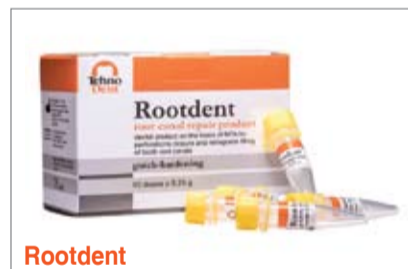Pakovanje 10 kom..... 732,00
Pakovanje 40 kom..... 2.440,00



Pericem

Hirurški cement koji se koristi nakon parodontoloških intervencija, i nudi sigurnu lokalnu zaštitu rana i održava ih čistim. Priprema se mešanjem baze i katalizatora pre same upotrebe. Ne sadrži eugenol, čime se osigurava da njegova upotreba ne dovodi do iritacije okolne oralne mukoze.

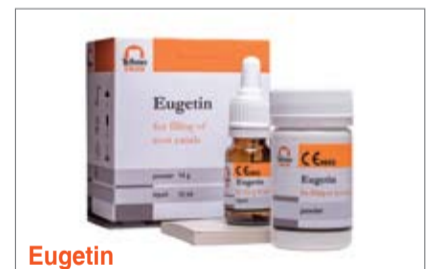Komplet 90g+90g.....2.440,00



Rootdent

Preparat na bazi MTA za retrogradno punjenje kanala korena u hirurškom tretmanu parodontitisa, punjenje apikalne trećine kanala korena kod nezavršenog rasta korena, za zatvaranje perforacije (bifurkacije i trifurkacije), direktno prekrivanje pulpe nakon pulpotomije.

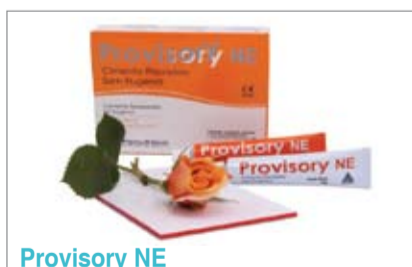Doze 10x0.25g1.970,00



Eugetin

Proizvod za punjenje kanala korena zuba u terapiji pulpitisa i svih formi parodontitisa, a posebno za punjenje kanala korena s morfološkim promenama i varijacijama. Na bazi zink oksida, kalcijum fosfata, eugenola, diiodine thymola. Sadrži dexametazon 0.01%, hydrocortisone acetat 1.00%.

Komplet 14g+10ml.....2.950,00



Provisory NE

Cement za privremeno fiksiranje protetskih nadoknada na bazi zink oksida, bez eugenola. Niske rastvorljivosti pri kontaktu sa oralnim fluidima, jednostavno se odstranjuje.

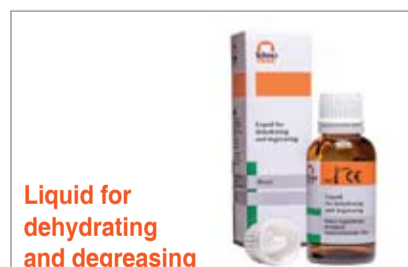Komplet 50g + 15g.....1.900,00



Zinc Enolic Impression Paste

Pasta za uzimanje funkcionalnih otisaka bez podmiranosti. Mala količina eugenola (< od 7%), aroma narandže, visoka fluidnost, niska kontrakcija tokom postavljanja i odlična raspodela pri pritisku.

Komplet 120g+60g..... 1.390,00



Liquid for dehydrating and degreasing

Tečnost za isušivanje i odmaščivanje kaviteta pre ispunja i cementiranja nadoknada. Za terapiju tokom proširenja kanala zuba i pripreme kaviteta. Bazirana na izopropanolu i izomil acetatu.

Bočica 30ml.....700,00

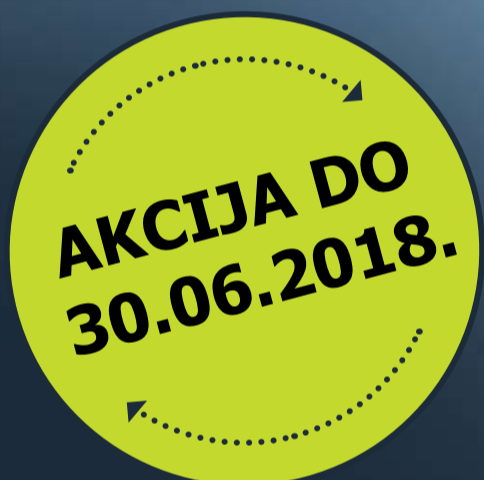
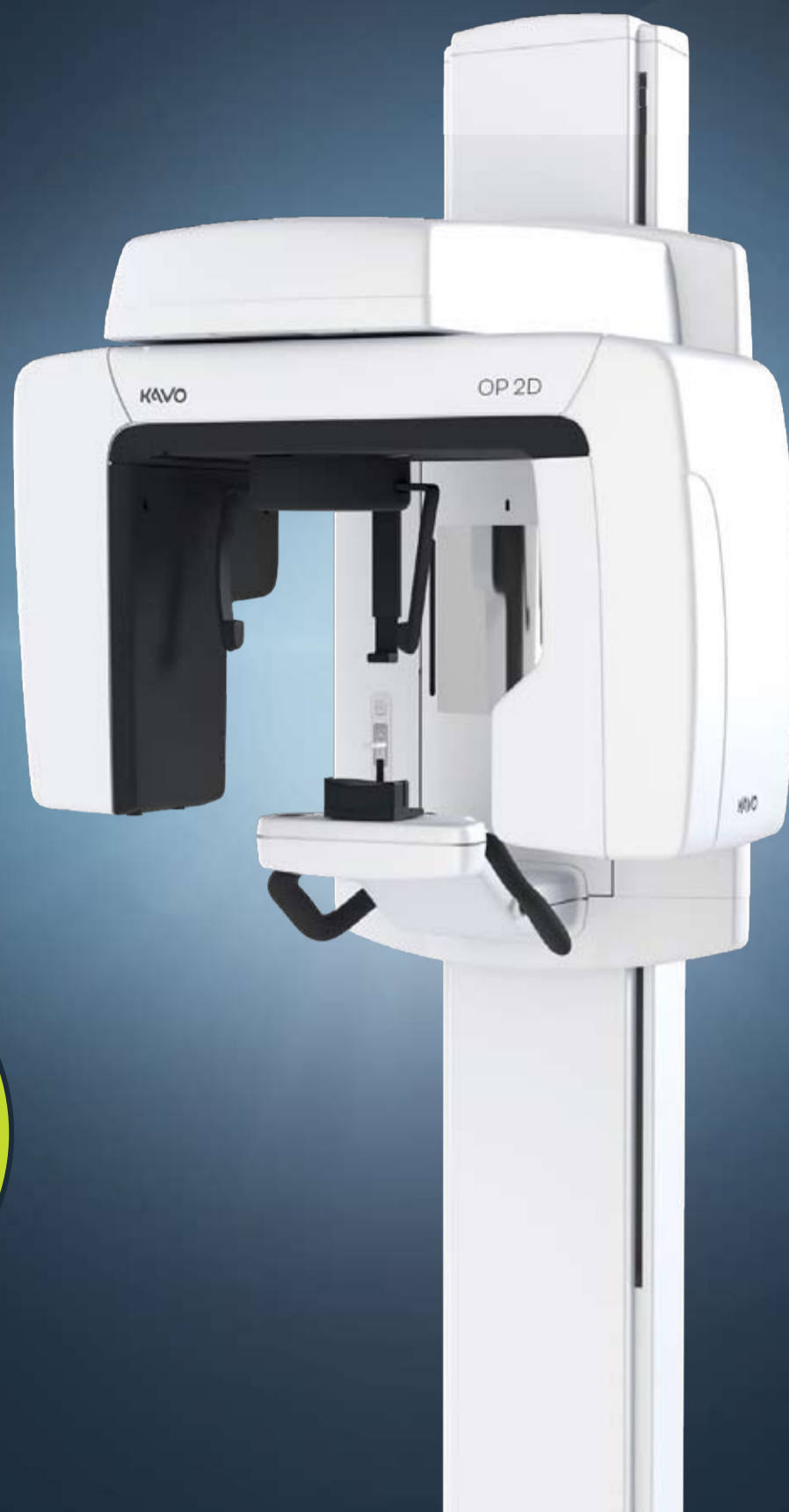
Ftor-lux varnish

Tečnost za fluorizaciju i remineralizaciju dentina i gleđi, sprečavanje hipersenzitivnosti, za zaštitu patrljaka nakon brušenja, tretiranje karijesnih tačkica i za prevenciju karijesa na mlečnim zubima.

Bočica 13 ml.....1.510,00

Dobrodošli u novi svet KaVo imidžinga



Cranex kvalitet ekstraoralne radiografije pod novim imenom: **KaVo OP 2D**

KaVo OP 2D je vaš ulaz u KaVo svet digitalnih panoramskih snimaka. Omogućava vam da optimizujete rezultate lečenja za svoje pacijente, obezbeđujući time najviše nivoe dijagnostičkog kvaliteta i isplativost ulaganja. Jedinstvena podrška i praktična aplikativna obuka korisnika.

KaVo OP 2D nudi odličan kvalitet slike zahvaljujući *V-Shape-Beam* tehnologiji, četiri suštinska panoramska programa, uključujući mogućnost segmentiranja panoramske slike, razne mogućnosti za ručno fino podešavanje i mnogo više. Jednostavne postavke i intuitivan rad.

Ostvarite 10% popusta:

KaVo OP 2D Digitalni Ortopan podiže Cranex kvalitet dijagnostike na viši nivo!

Za dodatne informacije kontaktirajte KaVo distributera za Srbiju:



Tim Co. d.o.o. Beograd 011/2836-786, www.timco.rs

KAVO
Dental Excellence