

DENTAL TRIBUNE

The World's Dental Newspaper · Polish Edition

www.dental-tribune.com

CENA: 15 PLN

ISSN 1730-315X

VOL. 12, NR 4



Przerost błony śluzowej języka związany z użytkowaniem kolczyka – opis przypadku

Adam Jakimiak, Szymon Frank, E. Milczarek, K. Talik, Piotr Wesołowski i Andrzej Wojtowicz, Polska

W ostatnich latach można zauważyć wzrost popularności zjawiska zwanego piercingiem, tzn. przekłuwania różnych części ciała i wprowadzanie w nie kolczyków¹. Często problemem związanym z użytkowaniem takiego kolczyka w obrębie jamy ustnej są uszkodzenia dziąseł i tkanek przyzębia, szczególnie w przedniej części żuchwy od strony językowej^{2,3}. Uszkodzeniu mogą również ulegać błona śluzowa podniebienia, a nawet zęby^{4,5,6,7}. Stosunkowo rzadko dochodzi do zapalnego przerostu błony śluzowej języka i zarastania umiejscowionego w nim kolczyka^{8,9}. Ze względu na budowę kolczyka (sztanga zakończona dwiema kulami, z czego tylko górna jest odkręcana), zatopienie go w przerośniętej tkance uniemożliwia jego wyjęcie.

Kolczykowanie ciała towarzyszy obyczajowości człowieka od zarania dziejów. W czasach prehistorycznych umieszczano różnego rodzaju ozdoby ze względów estetycznych, kulturowych lub religijnych¹⁰. Był to sposób oznaczania przynależności do grupy społecznej, podkreślenia



Ryc. 1



Ryc. 2



Ryc. 3

Ryc. 1: Indianie Yanomami przetykają nos, policzki i podbródek cienkimi, długimi patyczkami. Mężczyźni malują ciała, ozdabiają piórami i kwiatami; Ryc. 2: Rabari (półnomadzi z pustyni Thar w Indiach). Dzieci już od kołyski noszą wyszukaną biżuterię: kolczyki z wisiorami, duże srebrne naszyjniki, bransolety i obręcze na kostkach; Ryc. 3: Kobieta z plemienia Surma, zamieszkującego w południowej Etiopii. Krążek pełni funkcję ozdobną, a jego rozmiar sugeruje wielkość posagu, jakiego rodzice dziewczyny oczekują od rodziców przyszłego męża.

własnej atrakcyjności. Niektóre amerykańskie plemiona wierzyły, że przekłucie języka umożliwia kontakt z duchami². Obecnie zagadnienie body piercing'u dotyczy nie tylko wybranych społeczności plemiennych (Ryc. 1-3), ale również młodych ludzi (głównie w przedziale wiekowym 18-30 lat) krajów wysokorozwiniętych^{11,12}.

Trend ten krewą zwłaszcza media, artyści i celebryci. Decyzja o przekłuciu ciała podejmowana jest często spontanicznie, rzadko jest wyrazem przynależności religijnej. Służy raczej wyrażeniu własnej osobowości, podkreśleniu przynależności do grupy. Niektórzy przekłucie niektórych części ciała, jak język czy genitalia,

kojarzą z większą atrakcyjnością seksualną^{13,14}.

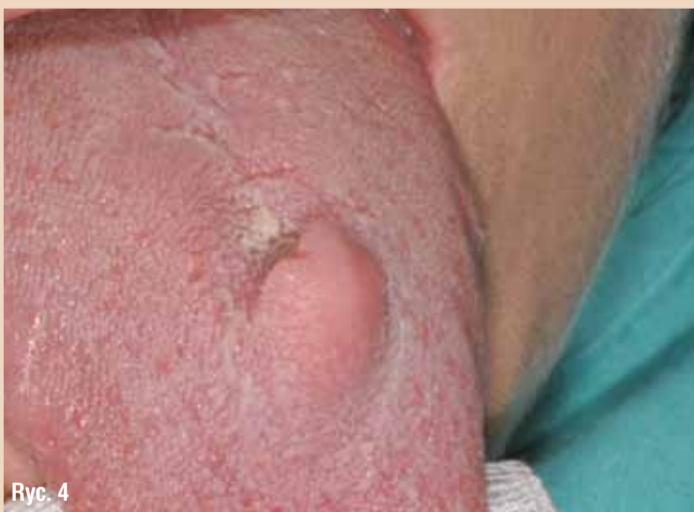Opis przypadku

29-letnia pacjentka zgłosiła się do Zakładu Chirurgii Stomatologicznej Warszawskiego Uniwersytetu Medycznego z powodu pojawienia się zmiany na grzbietowej części języka pokrywającej

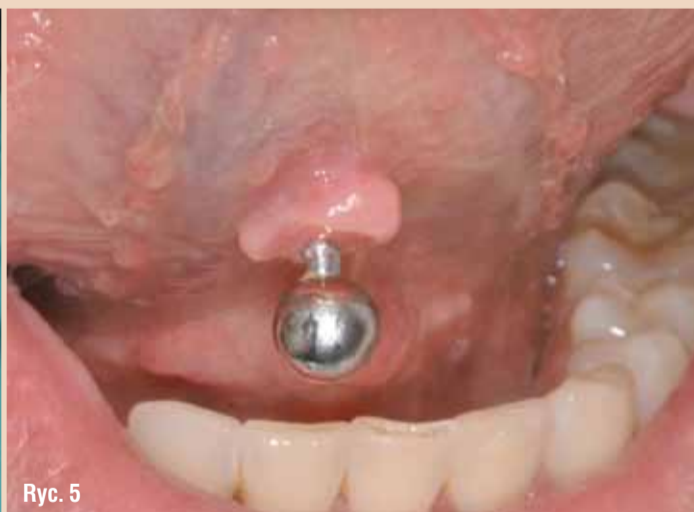kolczyk używany przez ok. 4 lat (Ryc. 4).

Zmiana pojawiła się po raz pierwszy na kilka dni przed wizytą w poradni. Pacjentka w wywiadzie ogólnym nie zgłosiła żadnych chorób przewlekłych ani przyjmowanych na stałe leków. Podała natomiast przebytą w ostatnim czasie infekcję gardła, która mogła spowodować przerost błony śluzowej języka. W badaniu przedmiotowym stwierdzono na powierzchni grzbietowej języka egzofityczną zmianę na błonie śluzowej pokrywającą górną część kolczyka (Ryc. 4). Ze względu na jego budowę – sztanga zakończona 2 kulami, z czego tylko górna jest odkręcana, zatopienie go w hipertroficznej tkance uniemożliwiło pacjentce wyjęcie biżuterii (Ryc. 5). Ponadto nie stwierdzono innych patologii w obrębie jamy ustnej.

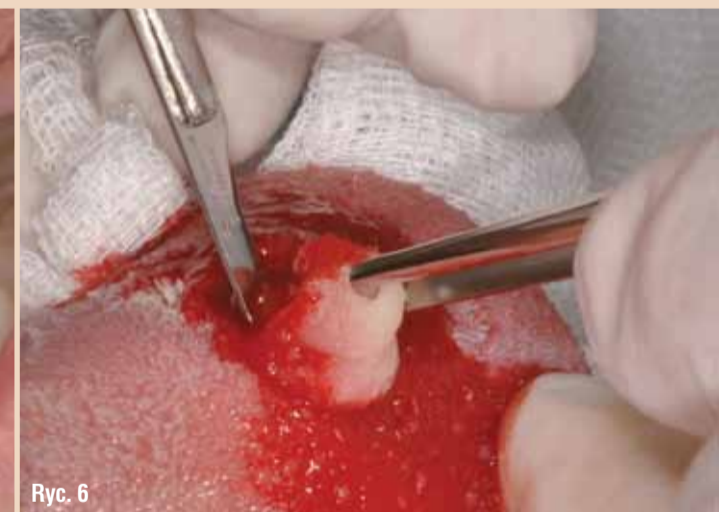Zdecydowano o usunięciu zmiany. Zabieg przeprowadzono w znieczuleniu nasiękowym 2% lidokainą z noradrenaliną. Po wykonaniu nacięcia od strony grzbietowej języka (Ryc. 6), została uwidoczniiona kulka będąca zapięciem kolczyka (Ryc. 7). Umożliwiło to jego wyjęcie. Następnie



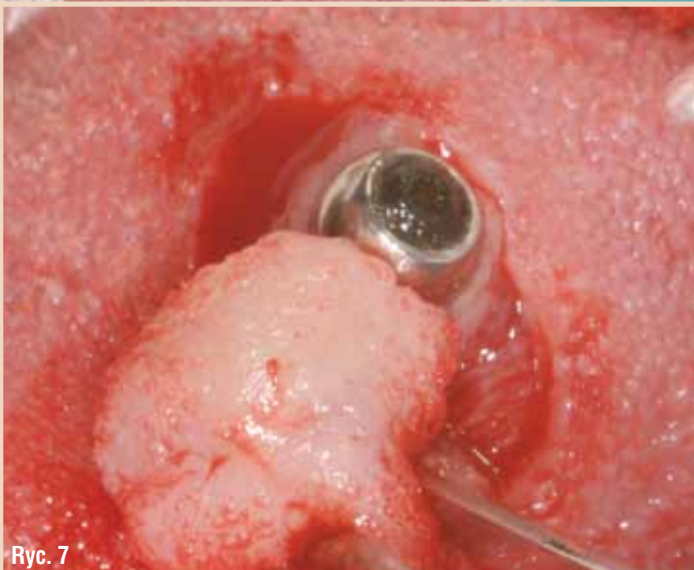Ryc. 4



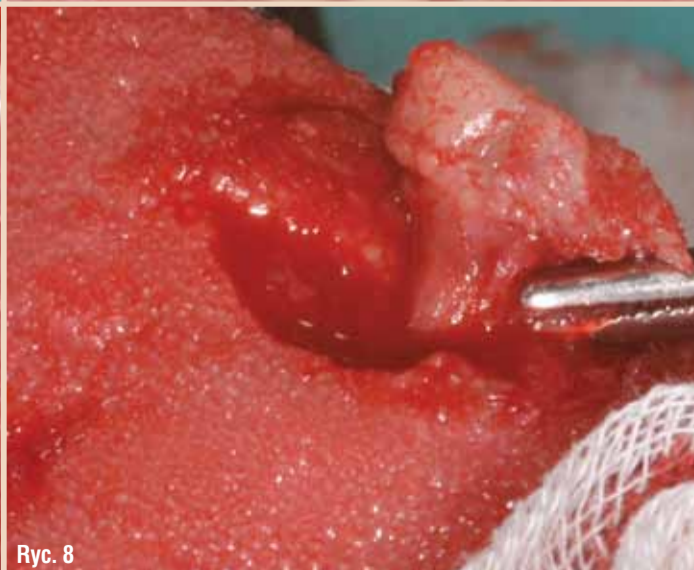
Ryc. 5



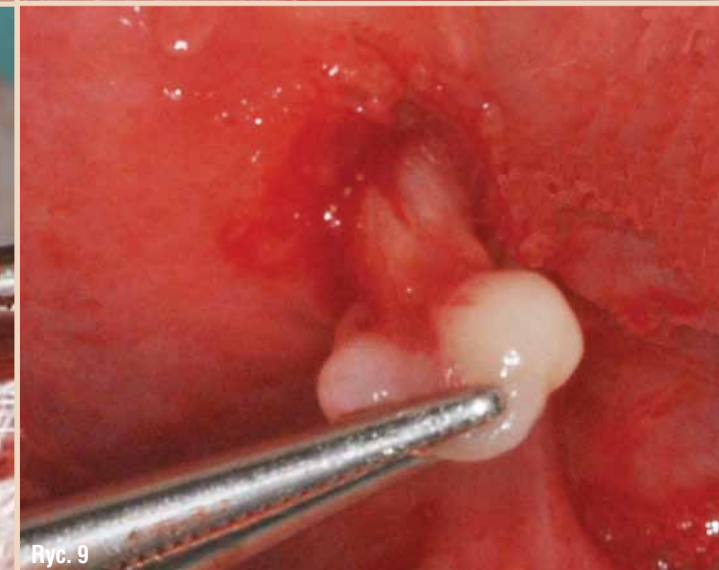Ryc. 6



Ryc. 7

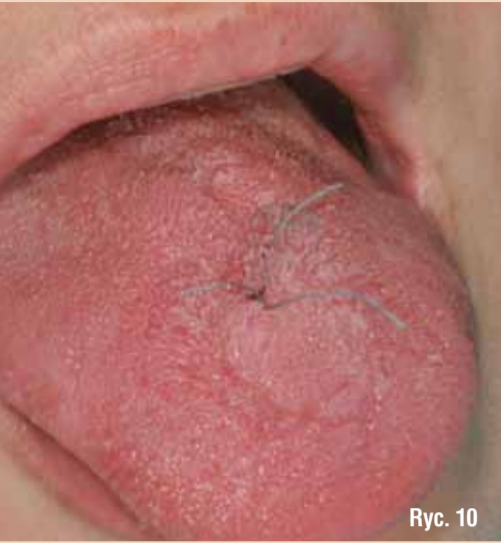

Ryc. 8

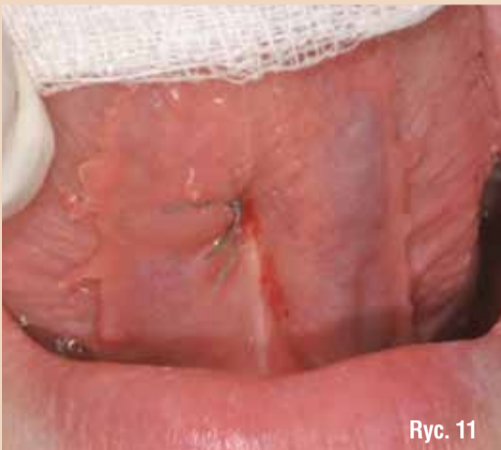

Ryc. 9

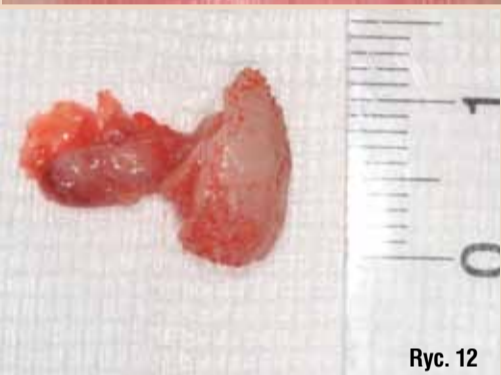Ryc. 4: Przerost błony śluzowej grzbietowej części języka; Ryc. 5: Brzuszna część języka. Widoczna nieodkręcana kulka kolczyka; Ryc. 6: Nacięcie języka od strony grzbietowej; Ryc. 7: Uwidocznienie odkręcanego kolczyka; Ryc. 8 i 9: Wycięcie zmienionej tkanki wraz z kanałem.



Ryc. 10



Ryc. 11



Ryc. 12

Ryc. 10: Zaopatrzenie rany szwami. Powierzchnia grzbietowa języka; Ryc. 11: Zaopatrzenie rany szwami. Powierzchnia brzuszna języka; Ryc. 12: Wycięta zmiana wysłana do badania histopatologicznego.

wycięto zmienioną tkankę wraz z kanałem, który stanowił łożo dla ozdoby (Ryc. 8 i 9). Ranę zaopatrzone szwami (Ryc. 10 i 11), a pacjentce udzielono następujących szczegółowych zaleceń:

- instruktaż higieny,
- 24 godz. od zabiegu nie spożywać pokarmów twardych, z zachowaniem diety lekkiej, chłodnej, półpłynnej,
- płukanie jamy ustnej roztworem chlorheksydyny 0,1%,
- nie palić papierosów, nie pić alkoholu,
- ograniczyć wysiłek fizyczny,
- w 8. doba po zabiegu – zdjęcie szwów.

Materiał oddano do badania histopatologicznego (Ryc. 12). Na podstawie badania stwierdzono 2 polipowate fragmenty błony śluzowej w stanie przewlekłego zapalenia z nasilonym włóknieniem w podścielisku, pokryte akantocycznie rozrośniętym nabłonkiem paraepidermoidalnym.

Dyskusja

Wprowadzanie ciał obcych w tkanki języka może mieć nie tylko negatywny wpływ na okoliczne tkanki (m.in. uszkodzenie tkanek twardych zębów, błony śluzowej, uraz wędzidełka języ-

ka, recesje dziąseł, utrata przyczepu łącznotkankowego)²⁰, ale również działać traumatyzująco na sam język. Innymi często wymienianymi powikłaniami są zaburzenia mowy, alergie kontaktowe oraz możliwość obturacji górnych dróg oddechowych na skutek aspiracji biżuterii^{15,16}. Niebezpieczna jest także sama procedura przekłuwania języka. Oprócz potencjalnego uszkodzenia nerwu językowego i zwiększonego krwawienia⁵, zwraca

się szczególną uwagę na ryzyko szerzenia zakażeń krzyżowych, w tym wirusami HCV, HIV, HSV, EBV⁸. Zabiegi te często wykonywane są przez osoby bez wykształcenia medycznego, z niewielką wiedzą na temat anatomii, obciążeń ogólnoustrojowych i związanych z nimi wskazań i przeciwwskazań do naruszania ciągłości tkanek, zapobiegania możliwym powikłaniom pozabiegowym, czy procesów sterylizacji^{13,18}. Dlatego pojawiają

się sugestie dotyczące potrzeby edukacji w tym zakresie².

W piśmiennictwie istnieją również doniesienia o tworzeniu się ogniw galwanicznych pomiędzy wykonanymi ze stopów metali nieszlachetnych kolczykami a rozległymi wypełnieniami amalgamatowymi¹⁷. Należy też pamiętać, że wszelkiego rodzaju ciała obce, tkwiące w tkankach mogą być przyczyną powstawania artefaktów na zdjęciach radiologicznych⁵.

Użytkowanie tego typu ozdób może również utrudniać zachowanie prawidłowej higieny jamy ustnej, sprzyja nadmiernemu wydzielaniu śliny oraz zwiększonemu odkładaniu się kamienia nazębnego⁵. Obowiązkowo biżuteria powinna być codziennie dokładnie oczyszczana z nawarstwiającej się na niej płytki bakteryjnej i resztek pokarmowych. Tymczasem większość użytkowników deklaruje, że nigdy nie wyjmowała swojego kolczyka w tym celu¹⁹.

AD

PURE NEWTRON

KONTRA Płytką nazębną

Uchwyt rękojeści może być zamocowany z boku

NEWTRON P5XS

Newtron P5XS - powiew świeżości w codziennej praktyce!

- Opatentowana technologia B.LED wykrywa płytkę nazębną
- Elegancki wygląd - większa ergonomia i lepsza higiena
- Największy wybór końcówek oraz unikalny system płukania
- Aplikacja na smartfon lub tablet automatycznie ustawiająca urządzenie poprzez Bluetooth

Usuwanie kamienia/biofilmu w nowym świetle - dzięki technologii B.LED

- Niebieskie światło z rękojeści B.LED w połączeniu z płynem fluorescencyjnym **FLAG FOR B.LED** ukazują całą płytkę nazębną
- Optymalnie oświetlone miejsce leczenia oraz doskonale widoczne złoże nazębne zapewniają znaczną oszczędność czasu i doskonałe wyniki w usuwaniu kamienia/biofilmu

(opcja)

Wykryte złoże nazębne

Przyjdź i zobacz to urządzenie oraz całą naszą ofertę na CEDE2014 - stoisko 7A.1C

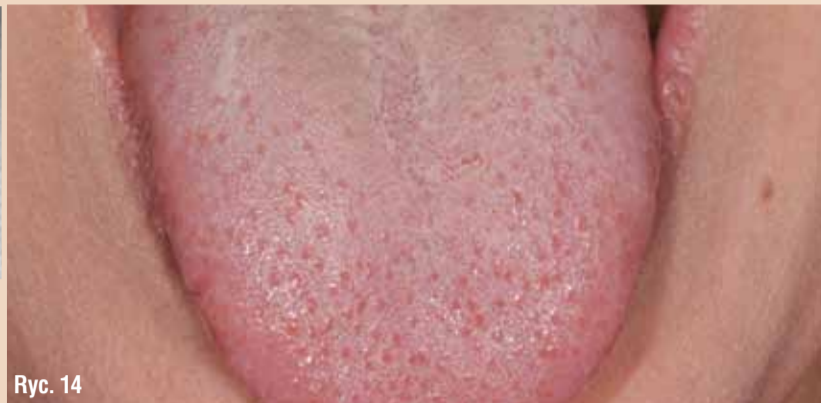Więcej informacji oraz pełna lista dystrybutorów na naszej stronie internetowej:
www.pl.acteongroup.com



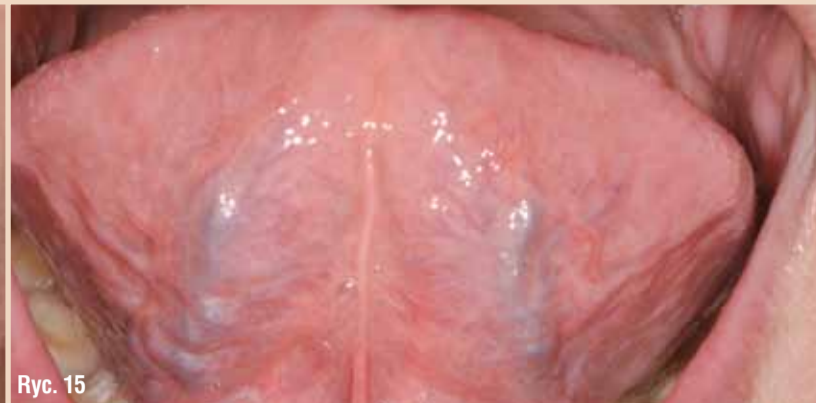Ryc. 13

Ryc. 13: Budowa uwolnionego kolczyka.

Ryc. 14 i 15: Kontrola po 6 miesiącach od zabiegu.



Ryc. 14



Ryc. 15

AD

24. Środkowoeuropejska Wystawa Produktów Stomatologicznych



24TH Central European Dental Exhibition

Poznań ●●●●
11-13.09.2014



RADA
zaprasza na
Ray Wilson
GENESIS CLASSIC
QUINTETT
CZWARTEK,
11.09.2014, PASAŻ

Pełen program na www.cede.pl

CAD/CAM | chirurgia | diagnostyka radiologiczna | endodoncja |
estetyczna | implantologia | odtwórcza | periodontologia |
prawo medyczne | profilaktyka | protetyka | komunikacja, marketing |
zaburzenia SSZ



Kontakt: 42 632 28 66
e-mail cede@cede.pl

CEDE mobile app.



Na podstawie opisanego przypadku klinicznego można stwierdzić, że dodatkowy czynnik, taki jak ogólne osłabienie, stan zapalny okolicznych tkanek czy nadkażenie bakteryjne mogą zainicjować proces przerostu błony śluzowej, a w efekcie dalsze komplikacje, np. trudności w spożywaniu pokarmów i silne dolegliwości bólowe. Nie ulega wątpliwości, że popularność piercing'u w obrębie twarzy i jamy ustnej stanowi wyzwanie dla opieki stomatologicznej. Lczba i waga możliwych powikłań, jakie mogą wystąpić w wyniku przekuwania ciała w tej okolicy powinny skłonić lekarzy dentystów do podjęcia próby rzetelnej rozmowy i uświadomienia problemu osobom noszącym kolczyk²⁰. Ważną rolę odgrywa regularna kontrola w gabinecie stomatologicznym, umożliwiająca wczesne wykrycie ewentualnej patologii.

Wnioski

W przypadku patologicznego przerostu błony śluzowej, indukowanego przewlekłym drażnieniem przy udziale czynnika infekcyjnego, całkowite usunięcie zmienionej tkanki wraz z ozdobą doprowadziło do wygojenia się tkanek (Ryc. 14 i 15). Pacjentka nie zdecydowała się na ponowne umieszczenie kolczyka w jamie ustnej. □

Pełen spis piśmiennictwa dostępny u wydawcy.

Niniejszy artykuł ukazał się w "Implants. International magazine of oral implantology", wyd. polskie, nr 1/2014.

Autorzy

Adam Jakimiak,
Szymon Frank,
Piotr Wesołowski,
Andrzej Wojtowicz
– Zakład Chirurgii
Stomatologicznej WUM

E. Milczarek, K. Talik
– Koło Naukowe przy Zakładzie
Chirurgii Stomatologicznej
Instytutu Stomatologii WUM,
Kierownik Zakładu:
prof. dr hab. Andrzej Wojtowicz

Adres do korespondencji:
Szymon Frank
Zakład Chirurgii
Stomatologicznej WUM
ul. Nowogrodzka 59,
Pawilon 11B, 02-006 Warszawa

Krytyka lekarza w internecie – nie bez konsekwencji

Daria Wierzińska, Polska

Zagwarantowana konstytucyjnie wolność słowa pozwala każdemu na publiczne wyrażanie swojego zdania oraz poglądów. Opinie, także te negatywne, wyrażają również pacjenci, którzy coraz częściej sięgają do serwisów internetowych oceniających lekarzy. Jednak nie każdy wpis na forum internetowym jest zgodny z prawem, a lekarz w takiej sytuacji ma określone środki prawne, dzięki którym może się bronić.

W przypadku zniesławienia lub pomówienia lekarza na forum internetowym może dojść do naruszenia dóbr osobistych lekarza. Dobra takie mogą być naruszone nie tylko w przypadku użycia obraźliwych albo wulgarnych słów pod adresem lekarza, ale także w sytuacji negatywnego lub nieprawdziwego komentarza dotyczącego świadczonych przez niego czy też jego kompetencji. W orzecznictwie wskazuje się, iż *naruszenie czci może nastąpić (...) przez zarzucenie niewłaściwego postępowania w życiu zawodowym, naruszające dobre imię danej osoby i mogące narazić ją na utratę zaufania potrzebnego do wykonywania zawodu lub innej działalności* (wyrok Sądu Najwyższego z dnia 29 października 1971 r., II CR 455/71, OSNC 1972/4/77).

Jednocześnie, należy mieć na uwadze, iż zarówno prawo do dobrego imienia, jak i prawo do wyrażania poglądów są wartościami prawnymi zagwarantowanymi konstytucyjnie (odpowiednio art. 47 oraz art. 54 ust. 1 Konstytucji), przy czym ustawa zasadnicza uznaje te prawa za równorzędne. Prawa te należy zatem balansować, nie dając prymatu żadnemu z nich. Ograniczeniem swobody wypowiedziania się są prawa innych osób – w tym przypadku granicę wytyczać będzie prawo lekarza do zachowania dobrego imienia i czci. Konsekwencją tego jest konieczność indywidualnego rozpatrywania każdego przypadku wyrażenia opinii przez pacjenta, która stanowić może naruszenie dóbr osobistych lekarza, biorąc pod uwagę konkretne okoliczności.

W sytuacji, gdy dojdzie do naruszenia dobrego imienia lekarza, może on przede wszystkim zwrócić się do właściciela serwisu internetowego, na którym został umieszczony komentarz o usunięciu takiego wpisu. Właściciel powinien usunąć komentarz, w przypadku gdy narusza on dobra osobiste lekarza, jak również

– na wniosek lekarza – udostępnić informacje pozwalające na identyfikację osoby, która dodała wpis. Mimo, iż sądy w takich przypadkach przypisują zwykle odpowiedzialność autorowi komentarza, w ostatnim czasie orzecznictwo Europejskiego Trybunału Praw Człowieka skłania ku ponoszeniu odpowiedzialności także przez portal.

Poza wspomnianymi roszczeniami, lekarz ma również prawo dochodzenia roszczeń z tytułu naruszenia dóbr osobistych na drodze cywilnej i karnej. Naruszenie dóbr osobistych co do zasady powoduje szkodę niemajątkową, w związku z czym lekarz może domagać się, na podstawie art. 448 Kodeksu cywilnego, zadośćuczynienia lub zapłaty odpowiedniej sumy na wskazany cel społeczny. W sytuacji, gdy działanie takie wywołuje równocześnie szkodę majątkową, lekarz ma prawo dochodzić odszkodowania na zasadach ogólnych Kodeksu cywilnego, tj. na podstawie art. 24 § 2 w zw. z art. 415 k.c. Jeśli chodzi zaś o proces karny, zniesławienie usankcjonowane jest w art. 212 Kodeksu karnego jako przestępstwo ścigane z oskarżenia prywatnego. Ważnym aspektem przy pomówieniu jest także ubezpieczenie, jakie posiada lekarz. Obecnie na rynku oferowane są ubezpieczenia przygotowane z uwzględnieniem zarówno specyfiki pracy lekarzy, jak i problemów prawnych występujących najczęściej w tym środowisku. Lekarze powinni zatem zwracać uwagę na zakres ogólnych warunków ubezpieczeń, a w szczególności na to, czy przewidują one ochronę w przypadku naruszenia dóbr osobistych lekarza.

W kontekście powyższego należy zwrócić uwagę na wyrok Sądu Najwyższego, który orzekł, iż *jeżeli ktoś wykonuje zawód zaufania publicznego, nie może żądać milczenia i musi się zgodzić na poddanie swej aktywności jawnej krytyce* (wyrok Sądu Najwyższego z 18 stycznia 2013 r., IV CSK 270/12, LEX nr 1293820). Oznacza to, iż w przypadku lekarza, który wykonuje zawód zaufania publicznego, granice krytyki są przesunięte – Sąd wskazał, że *osoby podejmujące działalność publiczną w sposób świadomy i dobrowolny, a zarazem nieunikniony poddają się ocenie i reakcji opinii publicznej. Jednocześnie, Sąd wskazał, że umieszczenie komentarza na forum internetowym uzasadnia większe niż przeciętne*

przyzwolenie na ostrzejsze, często skrótowe, dobitne i przejawione opinie, co oczywiście nie usuwa potrzeby udzielania ochrony przed naruszeniami dóbr osobistych przez wypowiedzi nie mieszczące się w dopuszczalnej formule, do których nader często w tym dyskursie dochodzi.

W kwestii umieszczania opinii o lekarzach w internecie wypowiedział się również Generalny Inspektor Ochrony Danych Osobowych, który stwierdził, iż *serwis internetowy umożliwiający użytkownikom zamieszczanie opinii i komentarzy dotyczących lekarzy*

jest jednym z narzędzi, za pomocą którego pacjenci mogą wykonywać społeczną kontrolę (Decyzja GIO-DO – DOLiS/DEC-1323/09).

Biorąc pod uwagę powyższe, uznać należy, iż lekarz ma ograniczone możliwości podjęcia środków prawnych w sytuacji, gdy komentarz stanowi jedynie ocenę jego pracy, nie zawierając jednocześnie obraźliwych słów czy nieprawdziwych informacji stanowiących pomówienie. Niemniej jednak, lekarz powinien mieć świadomość swoich praw, w tym prawa do dobrego imienia oraz podejmować wszelkie kroki

celem ich ochrony. Konstytucja gwarantuje każdemu prawo wyrażania swoich poglądów i opinii, co jednak nie oznacza nieskrępowanego niczym pomawiania i szkalowania innych osób. [\[1\]](#)

Autor

Daria Wierzińska
Senior Associate
Kancelaria Prawna „Świeca i Wspólnicy” Sp. k.
Tel.: (22) 646 49 59
E-mail: wierzinska@swwp.pl

AD



FKG
swiss endo

► **iRace sekwencja, szybka, skuteczna i bezpieczna**

Tylko 3 instrumenty w większości przypadków aby osiągnąć opracowanie wierzchołka ISO 30/.04*



Dla kontroli zużycia narzędzia krążek SafetyMemoDisc



Udowodniona efektywność
Zaprojektowane by się nie wkręcać
Lepsza odporność na zużycie i zniszczenia



Perfekcyjna kontrola narzędzia

*Dla większego opracowania wierzchołka, wybór instrumentów znajdziesz na naszej stronie: www.fkg.ch

Sterile & non-sterile

FKG Dentaire SA
www.fkg.ch

„Standaryzacja, unifikacja i certyfikacja – jako model kształcenia lekarzy dentystów”

Rozmowa z dr. n. med. Mariuszem Dudą – lekarzem dentystą, specjalistą w zakresie chirurgii stomatologicznej i implantologii, współzałożycielem i aktualnym prezydentem Polskiego Stowarzyszenia Implantologicznego (PSI), fundatorem i kierownikiem College of Dental Medicine.

Czym jest College of Dental Medicine?

To ośrodek szeroko rozumianego kształcenia stworzonego według europejskich i amerykańskich standardów, które jako sprawdzone i realizowane w świecie chcemy adaptować do warunków polskich. Zawsze zajmowałem się edukacją, miałem możliwość obserwować



i uczyć się od najlepszych i gromadzić doświadczenia pochodzące z uniwersytetów w Europie i Ameryce. Wiem, jak przebiegają procesy standaryzacji, certyfikacji

i ewaluacji wiedzy – zwłaszcza w dziedzinie implantologii stomatologicznej – dlatego postanowiłem stworzyć atrakcyjny ośrodek edukacyjny.


Po co?

Po to, by w ramach edukacji podyplomowej uczyć lekarzy dentystów tego, czego brak w programach kształcenia. A takich braków jest wiele. W dziedzinie implantologii, jako Polskie Stowarzyszenie Implantologiczne zauważamy, że zdobywane przez dentystów certyfikaty umiejętności są coraz częściej uznawane i honorowane nie tylko przez samych lekarzy, ale także przez sądy i biegłych we wszystkich sytuacjach, w których pojawia się pytanie o kompetencje lekarzy. W innych dziedzinach powszechnym problemem są trudności w zdobyciu specjalizacji z powodu braku dostatecznej liczby miejsc specjalizacyjnych.

A nic nie zatrzyma pędu, szczególnie młodych ludzi, do zdobywania wiedzy i podnoszenia swoich umiejętności i kwalifikacji. Dotyczy to zarówno kształcenia w wybranej dziedzinie, jak i poszerzania wiedzy o inne.

W wielu dziedzinach stomatologii, uznanych za specjalności, np. periodontologii czy ortodontacji, istnieją standardy i programy kształcenia, uznawane m.in. przez Ministerstwo Zdrowia i uniwersytety medyczne. Są jednak takie, w których – choć stosowane są powszechnie – nie ma ścisłego porządku czy standaryzacji. Tak jest choćby w implantologii...

AD



SLOVAK DENTAL DAYS

15th EXHIBITION OF STOMATOLOGY AND DENTAL TECHNICS

25.-27.9.2014

Incheba, a.s., Viedenská cesta 3-7, 851 01 Bratislava
T +421-2-6727 2138 • F +421-2-6727 2201 • E sdd@incheba.sk
www.incheba.sk



INCHEBA
EXPO BRATISLAVA

O wydawcy

Wydawca:
DTI Media
Abrahama 18 lok. 168
03-982 Warszawa

na licencji
Dental Tribune International GmbH



Zespół redakcyjny:

Redaktor naczelna:
Marzena Bojarczuk
m.bojarczuk@dental-tribune.com
Tel.: 607 811 250

Marketing i reklama:
Grzegorz Rosiak,
g.rosiak@dental-tribune.com
Tel.: 606 202 508

Informacje w sprawie prenumeraty:
m.spytek@dental-tribune.com
Tel.: 600 019 616

Nakład:
10.000 egz.

www.dental-tribune.com

Wydawca i redakcja nie ponoszą odpowiedzialności za treść reklam i ogłoszeń. Publikacja ta jest przeznaczona dla osób uprawnionych do wystawiania recept oraz osób prowadzących obrót produktami leczniczymi w rozumieniu przepisów ustawy z dnia 6 września 2001 r. – Prawo farmaceutyczne (Dz. U. Nr 126, poz. 1381, z późn. zmianami i rozporządzeniami).

Redakcja *Dental Tribune* dokłada wszelkich starań, aby publikować artykuły kliniczne oraz informacje od producentów jak najrzetelniej. Nie możemy odpowiadać za informacje, podawane przez producentów. Wydawca nie odpowiada również za nazwy produktów oraz informacje o nich, podawane przez ogłoszeniodawców. Opinie przedstawiane przez autorów nie są stanowiskiem redakcji *Dental Tribune*.

Dental Tribune makes every effort to report clinical information and manufacturer's product news accurately, but cannot assume responsibility for the validity of product claims, or for typographical errors. The publishers also do not assume responsibility for product names or claims, or statements made by advertisers. Opinions expressed by authors are their own and may not reflect those of Dental Tribune International.



Licensing by Dental Tribune International

Group Editor
Daniel Zimmermann
newsroom@dental-tribune.com
+49 341 48 474 107

Clinical Editor
Magda Wojtkiewicz

Online Editors
Yvonne Bachmann
Claudia Duschek

Copy Editors
Sabrina Raaff
Hans Motschmann

Publisher/President/CEO
Torsten Oemus

Chief Financial Officer

Dan Wunderlich

Business Development Manager

Claudia Salwiczek

Event Manager

Lars Hoffman

Marketing Services

Nadine Dehmel

Sales Services

Nicole Andrä

Event Services

Esther Wodarski

Media Sales Managers

Matthias Diessner (Key Accounts)
Melissa Brown (International)
Peter Witteczek (Asia Pacific)
Maria Kaiser (North America)
Weridiana Mageswki (Latin America)
Hélène Carpentier (Europe)

Accounting

Karen Hamatschek
Anja Maywald
Manuela Hunger

Executive Producer

Gernot Meyer

Dental Tribune International

Holbeinstr. 29, 04229 Leipzig, Germany
Tel.: +49 341 48 474 302
Fax: +49 341 48 474 173
www.dental-tribune.com
info@dental-tribune.com

Regional Offices

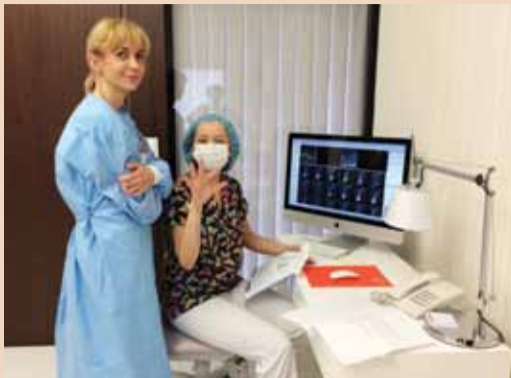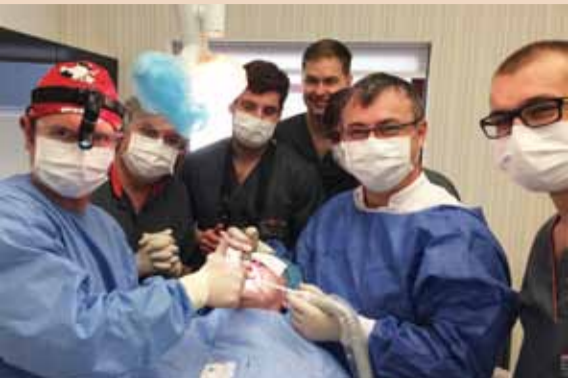Asia Pacific
Dental Tribune Asia Pacific Limited
Room A, 20/F, Harvard Commercial Building,
105-111 Thomson Road, Wanchai, Hong Kong
Tel.: +852 3113 6177 | Fax: +852 3113 6199

The Americas
Tribune America, LLC
116 West 23rd Street, Ste. 500,
New York, N.Y. 10011, USA
Tel.: +1 212 244 7181 | Fax: +1 212 244 7185

International Editorial Board

Dr Nasser Barghi, USA – Ceramics
Dr Karl Behr, Germany – Endodontics
Dr George Freedman, Canada – Esthetics
Dr Howard Glazer, USA – Cariology

Prof. Dr I. Krejci, Switzerland – Conservative Dentistry,
Dr Edward L. ync, Ireland – Restorative
Dr Ziv Mazor, Israel – Implantology
Prof. Dr Georg Meyer, Germany – Restorative
Prof. Dr Rudolph Slavicek, Austria – Function,
Dr Marius Steigmann, Germany – Implantology



Kwestia prawna w przypadku implantologii wygląda tak, że każdy lekarz dentysta może wprowadzać implanty. Odrębną kwestią pozostaje, czy lekarz umie to robić i jak duże ma w tym zakresie doświadczenie. Poważne problemy zaczynają się w sprawach roszczeń pacjentów przed sądem, w przypadku powikłań i niepowodzenia terapii – we wszystkich przypadkach, gdzie dentysta musi udokumentować swoje umiejętności. Jest dla mnie oczywiste, że lekarz bez specjalizacji, bez umiejętności, bez odpowiednich kursów i szkoleń nie powinien podejmować leczenia w skomplikowanych przypadkach. Tu właśnie pojawia się potrzeba certyfikacji i miejsce dla stowarzyszeń implantologicz-

Ten system, szczególnie w zakresie implantologii, rozumiem jako formę uporządkowania i pewnego zunifikowania różnych form kształcenia istniejących na rynku: warsztatów, kursów, szkoleń. Czy taka właśnie jest idea?

Uważam, że powinno się podchodzić do tematu jak do koncepcji całościowej. Nie dotyczy to tylko implantologii, bowiem tworzone są szkolenia w kolejnych dziedzinach stomatologii, m.in. z periodontologii, początkowo połączonej z implantologią stomatologiczną. Model, który jest dla mnie wzorem jest modelem zgodnym z procesem bolońskim, polegającym na komplem-

ale i tak zostają i utrzymują się na rynku ośrodki najlepsze.

Jak w praktyce odbywa się kształcenie w ramach College of Dental Medicine?

Przed wszystkim na kilku poziomach. I tak jest poziom podstawowy: *Curriculum*, gdzie od podstaw nauczamy określonej umiejętności, np. *Curriculum implantologii małoinwazyjnej*. W ramach tego poziomu proponujemy różne moduły, np. moduł chirurgiczny. Następny poziom

to *Continuum* dla osób średniozaawansowanych, np. *Continuum perioimplantologii*, tworzone wraz z Columbia University. Później są określone moduły szkoleniowe, np. chirurgiczne, marketingowe, uczące postępowania w trudnych sytuacjach. Następną formą są szkolenia indywidualne – praktyczne z udziałem pacjentów. Przygotowywane są też szkolenia dla studentów: studenci z Columbia University będą mogli uczyć się u nas, a najlepsi z naszego kraju mają szansę odbyć

szkolenie w USA. Studenci mogą też realizować roczny staż podyplomowy, tzn. roczne szkolenie, podczas którego mogą uporządkować zdobytą wiedzę i utrwalić ją w praktyce. Oddzielnie przygotowujemy także propozycje kształcenia dla higienistek stomatologicznych. www.college.dudaclinic.com

Więcej informacji: www.college.dudaclinic.com

Rozmawiała:
Marzena Bojarczuk



nych. Ponieważ ani w Europie, ani w Polsce nie ma ministerialnej specjalizacji implantologicznej, stworzyliśmy w Polskim Stowarzyszeniu Implantologicznym dwustopniowy system zdobywania umiejętności w tej dziedzinie, wzorowany na standardach amerykańskich. Jako PSI dokonujemy takich certyfikacji na razie co 2 lata, w niedalekiej przyszłości będziemy to robić raz w roku. Ponadto, pomagamy lekarzom nabywać wiedzę, która jest do zdobycia tych umiejętności potrzebna i wprowadzamy kolejne standardy, które służyć mają nie tylko nauce umiejętności implantologicznych, ale także uczyć sposobów dokumentowania pracy, prezentowania jej przebiegu i efektów. Te wszystkie elementy są potrzebne w lekarskiej praktyce na co dzień, nie tylko praktyce lekarza implantologa i nie tylko do zdobycia określonej umiejętności. Właśnie dlatego dla kogoś, kto zaczyna praktykować w dziedzinie implantologii, ta edukacja powinna przebiegać wielotorowo. To robimy w PSI, a celem College jest uzupełnienie i rozszerzenie tego, czego uczymy w ramach Stowarzyszenia.

modułów, możliwości podróżowania i zdobywania wiedzy na kolejnych etapach i w kolejnych zakresach w różnych ośrodkach na świecie. Model boloński jest realizowany od lat, chociaż wcale łatwy nie jest: z jednej strony opiera się na unifikacji, z drugiej – wiele lokalnych ośrodków chce zachować swoją indywidualność w edukacji. W PSI od początku działamy w taki właśnie sposób, dzięki temu nasze moduły kształcenia są komplementarne i wymienne z modułami niemieckimi. To ujednolicenie jest jednocześnie zgodne w wielu aspektach ze standardami obowiązującymi wewnątrz Unii Europejskiej. I choć nie jest to proste, to taka jest właśnie wizja edukacji lekarzy dentystów różnych specjalności. Polega na uporządkowaniu wiedzy w danej dziedzinie, kształceniu na coraz wyższych i szerszych poziomach. Od kilku lat mamy w Polsce wyspę różnego rodzaju szkoleń i kursów organizowanych przez firmy, podmioty prywatne, różne ośrodki dydaktyczne, uniwersytety i wiele innych. Można w tej sytuacji odnieść wrażenie dużego chaosu w tej dziedzinie,

AD




COLUMBIA UNIVERSITY COLLEGE OF DENTAL MEDICINE, NOWY JORK

SESJA OTWARTA, 13.09.2014, CEDE, POZNAŃ

PERIODONTOLOGIA
PROTETYKA
IMPLANTOLOGIA

PROGRAM

10.30 – Otwarcie sesji

10.45 – 12.45 Prof. dr James B. Froe
Prezentacja Columbia University College of Dental Medicine
Nowe trendy w periodontologii: diagnozowanie pacjenta z zaostrzonymi chorobami przyzębia, badania mikrobiologiczne, badania genetyczne, ogólna ocena zdrowia jako wyznacznik w planowaniu leczenia. Wskazania do ekstrakcji vs wskazania do leczenia periodontologicznego – dyskusja paradigmatów.
Zarządzanie chirurgiczne tkankami przyzębia u pacjenta; zastosowanie chirurgii kostnej, amputacji korzeni, procedury regeneracyjne.
Aurydietyka i farmakologia w leczeniu chorób przyzębia.
Wpływ chorób ogólnoustrojowych na przyzębie; ocena ryzyka dla pacjentów periodontologicznych i implantologicznych.

12.45 – 13.00 dr Marcin Duda
Międzynarodowe standardy w edukacji dla periodontologii, protetyki i implantologii stomatologicznej.

13.00 – 14.20 Gala Lunch – serwowany obiad

14.20 – 14.40 dr Kinga Grzech
Dlaczego znajomość periodontologii pomaga w unikaniu błędnych decyzji protetycznych i implantologicznych. Potrzeba nauki periodontologii w codzielnym kształceniu i stażowym lekarzy.

14.40 – 16.30 Prof. dr Thomas Magnani
Planowanie uzupełnień protetycznych w kontekście stanu tkanek przyzębia.
Estetyczne procedury periodontologiczne w protetyce:
– wydłużenie korony,
– pokrywanie korzeni.
Recesje dziąsłowe u pacjenta protezyjnego; podejmowanie decyzji i strategii w leczeniu.

16.30 – Zakończenie Sesji

Partnerzy











Patronat medialny












PUNKTY EDUKACYJNE: 7,00
KOSZT: 400 zł netto + 23% VAT (492 zł brutto)

REJESTRACJA:
Małgorzata Pągaj, telefon: +48 598 751 187
www.college.dudaclinic.com, info@college.dudaclinic.com

90. Kongres Europejskiego Towarzystwa Ortodontycznego

Ewa Czochorowska i Maciej Cićkiewicz, Polska

W dniach 18-22 czerwca, w Warszawie odbył się Kongres Europejskiego Towarzystwa Ortodontycznego (EOS – European Orthodontic Society). Był to 90. Kongres EOS, ale dopiero 3. zorganizowany w kraju z Europy Wschodniej – po Czechach (2004) i Słowenii (2010). To najważniejszy kongres ortodontyczny tej rangi w Europie. Organizowany jest raz roku, zawsze w innym kraju i uczestniczy w nim najwięcej ortodontów nie tylko z Europy, a także z całego świata.

W kongresie wzięło udział 2500 uczestników, w tym ponad 400 lekarzy ortodontów z Polski. Wśród uczestników byli przede wszystkim profesorowie i pracownicy naukowi ze wszystkich uniwersytetów medycznych z Europy oraz z wielu innych na świecie, lekarze ortodonty i studenci poddyplomowi ortodontji oraz specjaliści innych dziedzin, tj. chirurdzy plastyczni lub psychologowie.

90. Kongres EOS należał do wyjątkowych nie tylko ze względu na okrągłą rocznicę, ale przede wszystkim dlatego, że w czasie obrad poruszone zostały tematy, które wytyczają nowe trendy w leczeniu ortodontycznym i naukach pokrewnych. Omawiane były zagadnienia dotyczące leczenia pacjentów z rozszczepami kości szczęk, innowacyjne metody stosowane w chirurgii szczękowej oraz współpraca ortodontów z psychologami w odniesieniu do le-

nieprawidłowo ukształtowane szczęki, co było niemożliwe przy zastosowaniu tradycyjnych, dwuwymiarowych zdjęć rtg. Także trójwymiarowe skanowanie i fotografowanie twarzy jest nowym trendem w diagnostyce ortodontycznej, ponieważ umożliwia, przynajmniej częściowo, zastąpienie zdjęć rtg bezinwazyjnymi technikami obrazowania zaburzeń w obrębie twarzy i śledzenie wzrostu twarzy.

Bardzo ciekawym nowym trendem zaprezentowanym podczas Kongresu EOS w Warszawie jest autotransplantacja zębów. Jest to zabieg wykonywany u młodych pacjentów, u których nie wykształciły się zawiązki zębów stałych lub którzy je utracili z powodu urazu, najczęściej górnych siekaczy. Jeżeli u tych pacjentów istnieją wskazania do usunięcia zęba w innym miejscu, np. ze względu na brak miejsca w łuku zębowym lub istniejącą dysproporcję długości szczęk, to zamiast „wyrzucać”, można taki ząb transplantować w miejsce brakującego zęba. Do przeprowadzenia zabiegu transplantacji potrzebna jest ścisła współpraca ortodonty, który ocenia zgryz pacjenta oraz chirurga stomatologicznego, który wykonuje zabieg autotransplantacji. Metoda ta została szczegółowo omówiona podczas kongresu, ponieważ stanowi niezwykle ciekawą alternatywę dla implantów zębowych, które nie powinny być stosowane u pacjentów rosnących, a z którymi nawet



łatwego dostępu do informacji i zwiększonej świadomości naszych pacjentów, powinni być oni traktowani jako partner dla lekarza – dlatego oczekują uwzględnienia swoich potrzeb w planie leczenia ortodontycznego, co nie zawsze musi pokrywać się z postawioną diagnozą ortodonty. Ważne jest więc wypracowanie takiego kompromisu, aby zarówno pacjent, jak i lekarz byli zadowoleni z osiągniętych efektów leczenia.

Polskie Towarzystwo Ortodontyczne (PTO) jest jednym z członków Europejskiej Federacji Towarzystw Ortodontycznych (EFOSA) i w trakcie trwania Kongresu EOS w Warszawie odbywały się zebrania i dyskusje pomiędzy delegatami towarzystw ortodontycznych z różnych krajów europejskich.

Poza bardzo bogatym programem naukowym Kongresu EOS 2014, obejmującym także spotkania nauczycieli akademickich

Zaraz po nim, w świat polskiej muzyki wprowadziła wszystkich Anna Maria Jopek, która wraz z towarzyszącym jej zespołem mistrzowsko wykonała piosenki zarówno z płyty „Polanna”, jak i z wcześniejszych płyt. Następnego dnia odbyło się Przyjęcie Prezydenckie (President’s Reception) w przepięknej scenerii Arkad Kubickiego przy Zamku Królewskim, któremu towarzyszył bankiet i pokaz sztucznych ogni nad Wisłą. Na ostatni dzień kongresu została zaplanowana uroczysta kolacja (Gala Dinner) w gmachu głównym Politechniki Warszawskiej, podczas której koncertował znany pianista Waldemar Malicki.

Kongres był doskonałą okazją i przestrzenią wystawienniczą również dla wielu firm z całego świata produkujących urządzenia i produkty stosowane w ortodontacji. W gmachu Pałacu Kultury i Nauki wystawcy zaprezentowali nie tylko nowoczesne i designerskie stoiska, ale także najnowsze zdobycze techniki, które zostaną

ukowe fundowane przez Europejskie Towarzystwo Ortodontyczne.

Patronat Honorowy nad Kongresem EOS 2014 w Warszawie objął Rektor Warszawskiego Uniwersytetu Medycznego, Minister Zdrowia, Okręgowa Izba Lekarska w Warszawie, Prezydent Miasta Stołecznego Warszawa oraz Marszałek Województwa Mazowieckiego.

Wśród wielu uczestników kongresu można było usłyszeć opinie, że był to jeden z najlepiej zorganizowanych Kongresów EOS w ponad 100-letniej historii Europejskiego Towarzystwa Ortodontycznego. Na sukces całego wydarzenia pracowało wielu ludzi, przede wszystkim Komitet Organizacyjny reprezentowany przez lekarzy zajmujących się ortodontacją.

Szczególne podziękowania należą się pracownikom firmy Marzurkas Travel, która zajmowała się obsługą organizacyjną kongresu, w tym także rejestracją uczest-



czenia ortodontycznego, a przede wszystkim w adaptacji pacjenta do „nowej” twarzy po zabiegach chirurgicznych.

Podczas wykładów zaprezentowano także wykorzystanie najnowszych technologii obrazowania trójwymiarowego zaburzeń w obrębie szczęk, co jest bardzo ważne zarówno dla lokalizowania nieprawidłowego położenia zębów, jak i poważnych wad rozwojowych, takich jak rozszczepy szczęk. Tego typu badania umożliwiają „wirtualne”, trójwymiarowe planowanie zabiegów chirurgicznych korygujących

po wielu latach mogą występować problemy.

Na kongresie zaprezentowano także nowatorskie metody leczenia pacjentów z recesjami dziąseł, które są coraz bardziej powszechne. Obecnie możliwe jest leczenie za pomocą przeszczepów dziąsła z innych obszarów jamy ustnej w celu odbudowy takich defektów jak odsłonięte korzenie zębów.


Jednym z ważnych tematów wiodących kongresu była psychologiczna strona leczenia ortodontycznego i relacja lekarza z pacjentem. Obecnie, w dobie

w Europie (Forum Nauczycieli, Teacher’s Forum), spotkaniu towarzyszył bogaty program towarzyski, którego inaugurację stanowiła uroczysta Ceremonia Otwarcia w Sali Kongresowej. Delegatów powitała Prezydent Europejskiego Towarzystwa Ortodontycznego, dr hab. n. med. Ewa Czochorowska. Na tę okazję zaproszono wyjątkowego gościa w osobie Prezydenta Lecha Wałęsy, który jest bez wątpienia jednym z najbardziej rozpoznawalnych Polaków za granicą. Na Ceremonii Otwarcia Pan Prezydent wystąpił z 20-minutowym przemówieniem, które otrzymało owację na stojąco.

wkrótce wprowadzone do leczenia ortodontycznego. Jak sami przyznali, Polska jest dla nich bardzo atrakcyjnym rynkiem i dlatego cała dostępna powierzchnia wystawiennicza została wykupiona kilka miesięcy wcześniej.

Kongres Europejskiego Towarzystwa Ortodontycznego nie mógłby się odbyć bez wsparcia sponsorów, którymi były międzynarodowe firmy z branży ortodontycznej aktywnie wspomagane przez ich polskich dystrybutorów. Wpływy od sponsorów zostały przeznaczone na organizację kongresu oraz na przyszłe granty na-

ników, organizacją imprez towarzyszących i organizacją wystawy firm ortodontycznych, które były dopracowane w każdym detalu.

Dla środowiska polskich ortodontów Kongres EOS 2014 w Warszawie jest niewątpliwie powodem do dumy i satysfakcji, że mogliśmy atrakcyjnie zaprezentować się na arenie międzynarodowej, także naszą polską kulturę i piękno naszej stolicy. Wielu zagranicznych uczestników kongresu, dla których był to pierwszy pobyt w naszym kraju podkreślało, że chętnie do nas wrócą w przyszłości. 

Optident otwiera salon wystawowy A-dec – Carestream w Warszawie

Optident
DIGITAL DENTAL SOLUTIONS

Niespełna rok temu miało miejsce uroczyste otwarcie Salonu Wystawowego Optident we Wrocławiu. Sukces przedsięwzięcia i duże zainteresowanie klientów zachęciły Zarząd spółki do podjęcia decyzji o otwarciu drugiego salonu w Warszawie. W sierpniu br. warszawski salon Optident przy ul. Biały Kamień 5 na stołecznym Mokotowie zaprosi pierwszych klientów.

Podobnie jak we Wrocławiu, w warszawskim salonie klienci będą mogli na żywo obejrzeć produkty dystrybuowanych przez Optident unitów A-dec i radiologii Carestream Dental (dawniej Kodak-Trophy).

O ile otwarcie wrocławskiego salonu zbiegło się w czasie z podpisaniem przez A-dec i Optident umowy o dystrybucji unitów, o tyle po roku współpracy Optident otwiera warszawski oddział polską premierą najnowszego modelu A-dec 300/200, który zostanie zainstalowany w salonie obok flagowych unitów A-dec 400 i A-dec 500. Plany Optident i nową elegancką siedzibę zaaprobował jeden ze współwłaścicieli korporacji A-dec Matt Austin, który w zeszłym miesiącu wizytował Optident.

Stołeczny oddział będzie ponad dwukrotnie większy od wrocławskiego salonu. Na eleganckiej powierzchni wystawienniczej zostaną wyeksponowane wszystkie modele foteli A-dec oraz bogata oferta urządzeń radiologicznych Carestream – od aparatów rtg i kamer wewnętrznych przez pantomografy cyfrowe aż do najbardziej zaawansowanych technologii, takich jak tomografia 3D CBCT i systemy CAD/CAM.

Nowy showroom Optident znajdzie się w dogodnej lokalizacji. Salon mieści się na terenie prestiżowego osiedla, w sąsiedztwie Pól Mokotowskich, zaledwie kilka minut drogi od ścisłego centrum stolicy. W warszawskim oddziale, oprócz przestronnego salonu wystawowego ze sprzętem, znajdzie się również sala przeznaczona do spotkań i szkoleń.

Wybór siedziby nie jest przypadkowy – miejsce doskonale koresponduje z polityką marek reprezentowanych przez Optident: A-dec i Carestream Dental od lat są utożsamiane w Polsce i na świecie z określeniami Najwyższa Jakość i Ergonomia.

Optident jest obecny na polskim rynku stomatologicznym od 15 lat, początkowo jako prekursor cyfrowego obrazowania,

dziś jako dostawca kompleksowego wyposażenia sprzętowego praktyk dentystycznych. Reprezentuje marki A-dec oraz Carestream Dental w Polsce. A-dec jest nie tylko jednym ze

światowych liderów w sprzedaży unitów stomatologicznych, lecz przede wszystkim jednym z niewielu liderów innowacyjności i ergonomii w tej kategorii. Nieprzypadkowo więc udział

rynku A-dec w USA przekracza 50%. Podobny udział w kategorii radiologicznej na świecie ma Carestream Dental. [DTI](#)

Źródło: Materiały prasowe Optident

Optident
Salon w Warszawie
ul. Biały Kamień 5
02-593 Warszawa
Tel.: (22) 188 11 89
www.optident.pl

AD

INTRODUCING

DDS

DIGITAL DENTISTRY SHOW

AT

INTERNATIONAL EXPODENTAL MILAN

16 17 18 OCTOBER 2014

EXHIBITION

LIVE PRODUCT PRESENTATIONS
HANDS-ON WORKSHOPS
PRINTED REFERENCE GUIDE
COFFEE WITH THE EXPERTS

www.DigitalDentistryShow.com

Organized by Dental Tribune International in cooperation with Promunidi.
Dental Tribune International | Holbeinstraße 29 | 04229 Leipzig | Germany
T +49 341 48474 134 | F +49 341 48474 173
E info@digitaldentistryshow.com | W www.DigitalDentistryShow.com

dti Dental Tribune International

PROMUNIDI