

DENTAL TRIBUNE

The World's Dental Newspaper • Bulgarian Edition



www.dental-tribune.com, www.dental-tribune.net

март 2015 г./Бр. 3, Гог. 13

IN MEMORIAM

Проф. Пер-Ингвар Бранемарк: един иновативен гений

В памет на откривателя на остеоинтеграцията проф. Бранемарк, който ни напусна на 20 декември 2014 г., публикуваме спомени на проф. Томас Албректсон за изключителния иноватор, който промени света на медицината.



▶ стр. 4

МАРКЕТИНГ

Google: как да бъдете сред първите резултати в търсенето през 2015 г.

Наз Хак
Авторът дава нови съвети за това, как практиката ви да се задържи на гребена на вълната, появявайки се на първа страница в резултатите на използваната в цял свят търсачка Google.



▶ стр. 7

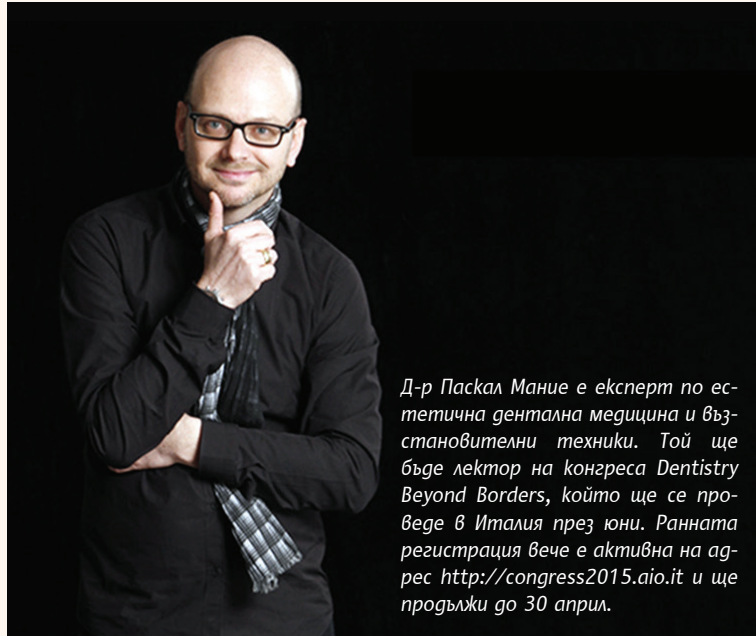ДИГИТАЛНИ ТЕХНОЛОГИИ

Безжични дигитални сензори

Д-р Джордж Фрийдман, Канада
Авторът на книгата Esthetic dentistry представя материал за съвременните постижения на образната диагностика, подпомагачи бързо, лесно и качествено получаване на рентгенови изображения с помощта на дигитални сензори.



▶ стр. 8



Д-р Паскал Мание е експерт по естетична дентална медицина и възстановителни техники. Той ще бъде лектор на конгреса Dentistry Beyond Borders, който ще се проведе в Италия през юни. Ранната регистрация вече е активна на адрес <http://congress2015.aio.it> и ще продължи до 30 април.

Проф. Паскал Мание:

Вярвам, че един ден ще спрем да използваме щифтове, корони, метални сплави и кореново лечение на здрави зъби

DENTAL TRIBUNE INTERNATIONAL

Сред теми като стволовите клетки, новостите в 3D диагностиката и естетичните възстановявания, минимално инвазивното лечение се откроява като едно от основните предизвикателства за бъдещето на денталната медицина. Осма международна среща на Италианската дентална асоциация, която ще се проведе от 11 до 13 юни 2015 година в Киа, Сардиния, ще дискутира теми като цената и гостъпността на новите подходи.

Експертите ще обсъждат последните стратегии за запазване здравето на зъбите за възможно най-бързо време. Ключов принос към конгреса по отношение на възможностите за естетично лечение ще дадат презентациите на д-р Паскал Мание, засягащи адхезивните възстановявания на фронтални и дистални зъби. В настоящото интервю асоциацията професор по естетична дентална медицина към Университета на Южна Калифор-

ния дискутира традиционното и ултраконсервативното лечение и необходимостта от допълнително оборудване, а също така и защо понякога „повече“ означава „по-малко“.

Д-р Мание, икономическата криза в много части на Европа доведе до голям брой пациенти, които избягват лечение при зъболекар по финансови причини. Предлага ли наистина ултраконсервативната дентална медицина финансово носима алтернатива?

Д-р Паскал Мание: Дилемата между качеството на лечението и неговата цена ще продължава да бъде предизвикателство за всички онези, които се стремят към най-доброто по отношение на грижите, които предоставят. При прилагане на ултраконсервативни стратегии се изисква високо качество на извършваните процедури, което може да отнеме дори още повече време – например по-бързо се препарира зъб за корона, отколкото за керамична фасета. Ето защо не смятам, че моментната

разлика в цените между традиционните и ултраконсервативните стратегии е много голяма. Това, което наистина се различава, е стойността в дългосрочен план, тъй като е добре известно, че колкото по-консервативно е възстановяването, толкова по-лесно е то да бъде поддържано и толкова по-малко фатални са неуспехите. Пациентите с финансови проблеми искат да харчат парите си по най-добрия и мъдър възможен начин. Биомиметичният подход за възстановяване, който от своя страна зависи от адхезивната дентална медицина и минимално инвазивните подходи – дентална медицина без щифтове и корони – е един от начините за това.

Скъпо ли е за денталния професионалист придобиването на тези нови технологии, нужни за извършването на ултраконсервативна дентална медицина?

Засега новите технологии са скъпи. Думата „скъпо“ обаче е относителна.

▶ стр. 5

ВЕСТНИКЪТ, КОЙТО ДОСТИГА ДО ВСИЧКИ ПОСЕТИТЕЛИ И ИЗЛОЖИТЕЛИ НА

БУА МЕДИКА ДЕНТАЛ
13-15 май 2015 г.

10 000 копия, безплатно разпространени

Заявете своята реклама го 10 април на тел. 0897958320

Проект на:

DENTAL TRIBUNE
The World's Dental Newspaper • Bulgarian Edition

БУА МЕДИКА ДЕНТАЛ

ИЕС
ИНТЕР ЕКСПО ЦЕНТЪР

нови заглавия



от издателство:



стр. 20

Скъпи четящи,

Във февруарския брой сме се постарали да ви поднесем както полезна, така и любопитна информация. С удоволствие ви представяме интервю с неповторимия и обичан проф. Паскал Мане, в което той споделя за възможностите на ултраконсервативната дентална медицина и промяната на парадигмите в професията.

На 20 декември 2014 г. светът на медицината се раздели с една необикновена, обичана и върховяваща личност – проф. Бранемарк. За да си спомним за него и за да се докоснем до част от неговия изключителен принос, публикуваме мислите на проф. Томас Албрехтсон от Швеция. Той разказва за далновидността на учения, който промени принципите на лечение в денталната медицина и медицината като цяло (стр. 16).

В броя ще откриете клиничен случай, представен от италианското издание на Dental Tribune, описващ използването на адхезивни индиректни възстановявания в дисталния участък (стр. 9); статията на автора на книгата Esthetic Dentistry г-р Джордж Фийдман относно предимствата на безжичните дигитални сензори като

модерна възможност за образна диагностика в денталната практика (стр. 10) и клиничен случай на екип френски специалисти с използване на завинтен върху имплантати мост от циркониев оксид във фронталната област (стр. 14).

Този месец при вас пристига и специализираното издание Implant Tribune, съдържащо документирания опит на доказани предимно български специалисти. За цял брой намерили място и статията на немски екип от професори, която разкрива един нов метод за снемане на отпечатък от силно наклонени имплантати.

Както знаете, този месец от 10 до 14 март е най-голямото събитие в световен мащаб в бранша ни – IDS Cologne. Нашият екип ще бъде там и ще се опита да отрази в следващия ни брой поне пулса на новостите, които сме сигурни, че ще са многобройни.

Желаем ви приятни минути с „Дентал Трибюн“ и Implant Tribune!

От Редакцията

Отзвук

По повод статията, публикувана в януарския брой на в. „Дентал Трибюн“: „Превантивна ортодонтия от ранна възраст“ (стр. 13) на г-р Атанаска Рашева, в редакцията пристигна коментарът на проф. Валентин Мутафчиев, който помещаваме тук без съкращения.



До г-р А. Рашева
чрез в. „Дентал Трибюн“

Браво, г-р Рашева,
Браво и на редакционната колегия на вестника, която публикува в януарския си брой т. г. Вашите „Съвети за родители (и зъболекари) относно подготовката на деца за дентално лечение“. Подходът към деца и родители преди и по време на лечението има стратегическо значение за неговия успех. И Вие, г-р Рашева, поднасяте на читателите едно ценно обобщение на полезния си, интелигентен клиничен опит в тази насо-

ка. Опит, „закован“ от свет номер 7: „Не позволявайте на детето да се работи чрез насилие“. Разбира се, ако лечителят знае как да приложи този подход. И най-важното – ако иска. Защото неуспехът с денталното лечение на детето може да се дължи и на това, че някой не знае и не може правилно да походи и да се справи с него, и на стремежа да не се „харчи“ ценно време за „разлезени ревлъовци“. Често с неточна сметка – „спестилите“ време от „нерентабилното“ лечение на деца губят перспективата „да се изреди родата“ при чаровния зъболекар, успял с детето. Но с общ резултат – проблеми с денталното здраве на детето, докато порасне и се осмели да влезе в зъболекарски кабинет.

Вие, г-р Рашева, давате твърде полезни съвети. Дано достатъчен брой колеги и родители се възползват успешно от тях.



Проф. В. Мутафчиев

DENTAL TRIBUNE

INTERNATIONAL IMPRINT

Licensing by Dental Tribune International
Group Editor Daniel Zimmermann
newsroom@dental-tribune.com
+49 341 48 474 107

Clinical Editor Magda Wojtkiewicz
Online Editors Yvonne Bachmann
Claudia Duschek
Sabrina Rauff
Copy Editors Hans Motschmann

Publisher/President/CEO Torsten Oemus

Director of Finance & Controlling Dan Wunderlich

Business Development Manager Claudia Salwiczek

Event Manager Esther Wodarsk

Media Sales Managers
Matthias Diessner (Key Accounts)
Melissa Brown (International)
Peter Witteczek (Asia Pacific)
Maria Kaiser (North America)
Wierdiana Magawski (Latin America)
Hilune Carpenter (Europe)

Marketing & Sales Services Nadine Dehme
Nicole Andra

Accounting Karen Hamatschek

Executive Producer Gernot Meyer

Dental Tribune International
Holbeinstr. 29, 04229 Leipzig, Germany
Tel.: +49 341 48 474 302 | Fax: +49 341 48 474 173
www.dental-tribune.com
info@dental-tribune.com

Regional Offices

Asia Pacific
Dental Tribune Asia Pacific Limited
Room A, 20/F, Harvard Commercial Building,
105-111 Thomson Road, Wanchai, Hong Kong
Tel.: +852 3113 6177 | Fax: +852 3113 6199

The Americas
Tribune America, LLC
116 West 23rd Street, Ste. 500, New York, N.Y. 10011, USA
Tel.: +1 212 244 7181 | Fax: +1 212 244 7185

ОФИС БЪЛГАРИЯ

Издава Dental Tribune България ЕООД
София 1421, кв. „Лозенец“,
ул. „Крум Понор“ 56-58
тел.: +359 2 416 71 73
office@dental-tribune.net
www.dental-tribune.com

Действителен собственик:
Уяна Винчева

Предоставена информация
е съгласно чл. 7а, ал. 3 от ЗЗЛДП.

Главен редактор Уяна Винчева
Отговорен редактор г-р Ива Димчева
Редактори г-р Владимир Ашисов
г-р Надежда Куомджиева

Дизайн и предпечат Петър Парнаров
Превоо Кристина Борисова
г-р Ива Димчева
Натали Атанасова

г-р Александър Апостолов
Гая Христова
Николина Илиева
Коректор тел.: 0897 958 321
Отдел реклама Кристина Аврамова
тел.: 0893 367 580

Автори в броя
проф. Томас Албрехтсон, г-р Афио Папаларго, А
еонардо Кавано, г-р Джордж Фийдман,
г-р Жанкарло Бианка, г-р Аурели Любоа,
Дони Риззо, Швеция, Клаудия Душек, Наз Хак

ПРЕВОД
г-р Ива Димчева, г-р Александър Апостолов,
Кристина Борисова

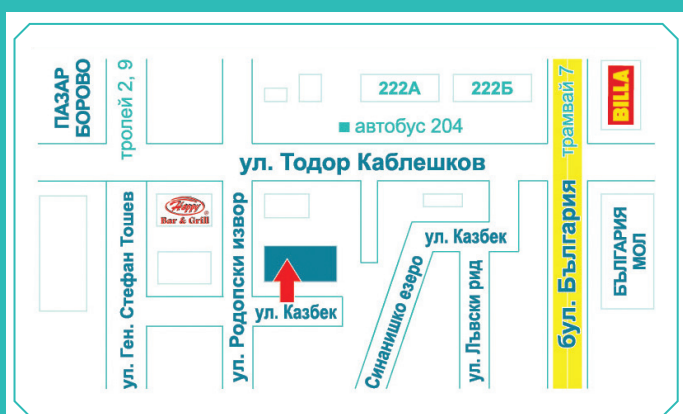Implant Tribune
проф. Грегори Джордж Зафироулис,
проф. Олвир Хофман, г-р Иван Минчев, г-р Д. Фиев,
г-р Б. Бонев, г-р Павел Панов, г-р Пресиян Кръстев

Печат „Спектър“ АД

Българското издание на Dental Tribune е част от групата
Dental Tribune International – международно издание
на 20 езика, разпространявано в над 55 държави.
Съдържанието, преведено и публикувано в този брой от
Dental Tribune International, Германия, е с авторското
право на Dental Tribune International GmbH. Всички права
запазени. Публикувано с разрешение на Dental Tribune
International GmbH, Holbeinstr. 29, 04229, Leipzig, Герма-
ния. Възпроизвеждането по какъвто и да било начин и
на какъвто и да е език, изцяло или частично, без изрич-
ното писмено разрешение на Dental Tribune International
GmbH и Dental Tribune България ЕООД е абсолютно заб-
ранено. Dental Tribune е запазена марка на Dental Tribune
International GmbH.
Редакцията не носи отговорност за съдържанието на
публикуваните реклами в броя.



DENTAL LAB
www.dental-xlab.com




- 3D ИЗСЛЕДВАНЕ НА ЦЯЛА ГЛАВА
- 3D ИЗСЛЕДВАНЕ САМО НА ЕДНА ЧЕЛЮСТ
- 3D ИЗСЛЕДВАНЕ НА ЕДИН ЗЪБЕН КВАДРАНТ
- VITEWINGS (КАРИЕС ДИАГНОСТИКА)
- ЗЪБНИ СНИМКИ ПО ПАРАЛЕЛНА ТЕХНИКА
- ЗЪБНИ СНИМКИ ПО БИСЕКТРИСНА ТЕХНИКА
- РЕНТГЕНОГРАФИЯ ПО VELOT
- РЕНТГЕНОГРАФИЯ ПО SIMPSON
- ОРТОПАНТОМОГРАФИЯ
- TMJ (рентгенография на темпоро-мандибуларните стави)
- ТЕЛЕРЕНТГЕНОГРАФИЯ
- ФАС НА ЧЕРЕП
- РЕНТГЕНОГРАФИЯ НА ОКОЛОНОСНИ КУХИНИ
- РЕНТГЕНОГРАФИЯ НА КИТКА И ПРЪСТИ

• "РОДОПСКИ ИЗВОР" 60 (ВХОД ОТ УЛ. "КАЗБЕК")

• 02/444 7 222

• DENTALXVB@GMAIL.COM

PLANMECA
ProMax



Победител на месеца във февруарското издание на Best Case Tribune

DENTAL TRIBUNE BULGARIA

Представяме ви клиничния случай, който стана „Победител на месеца“ във февруарското издание на Best Case Tribune – г-р Миле Чурлинов от Македония, който живее и работи в България.

Случаят на г-р Чурлинов, който събра 200 харесвания,

представя нехирургично ендодонтско лечение на 25 и директно покритие или висока пулпотомия на 24.

Честито на победителя!

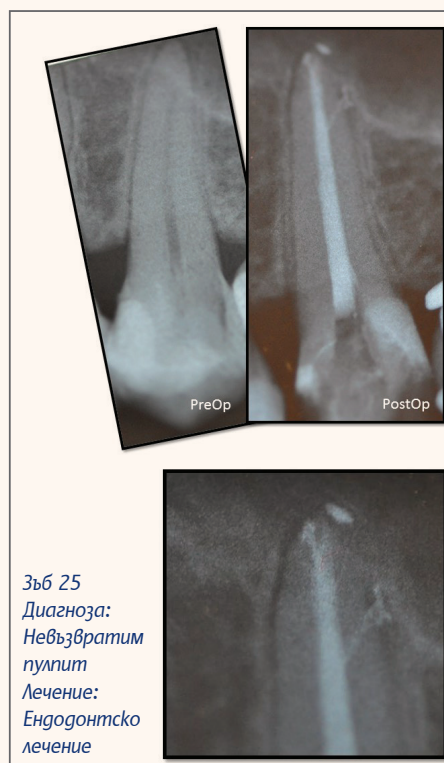
Харесайте страницата на Dental Tribune Bulgaria, за да наблюдавате лобопитната ежесмесна напревара.

Д-р Миле Чурлинов, лекар по дентална медицина

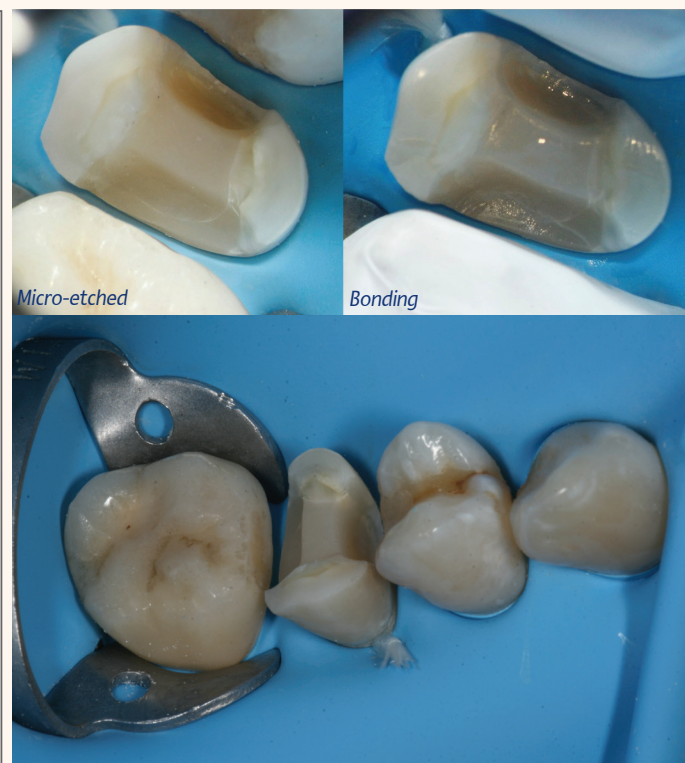

Д-р Миле Чурлинов е роден през 1985 г. в Македония. Учи зъботехника в Професионално медицинско училище, гр. Битоля – Македония. Завършва специалност „Стоматология“ във Факултета по дентална медицина към МУ, гр. Пловдив. Преминва следдипломно обучение по ендодонтия под ръководството на ендодонтист г-р Атул Пуруит – Фредерик, Мериленд, САЩ, както и индивидуално обучение при световноизвестния ендодонтист г-р Арналдо

Кастелучи. Професионалният му профил е „Ендодонтия“. Понастоящем живее в София и практикува в дентална клиника „Медикъл Дент“.



Зъб 25
Диагноза:
Невъзвратим
пулпит
Лечение:
Ендодонтско
лечение

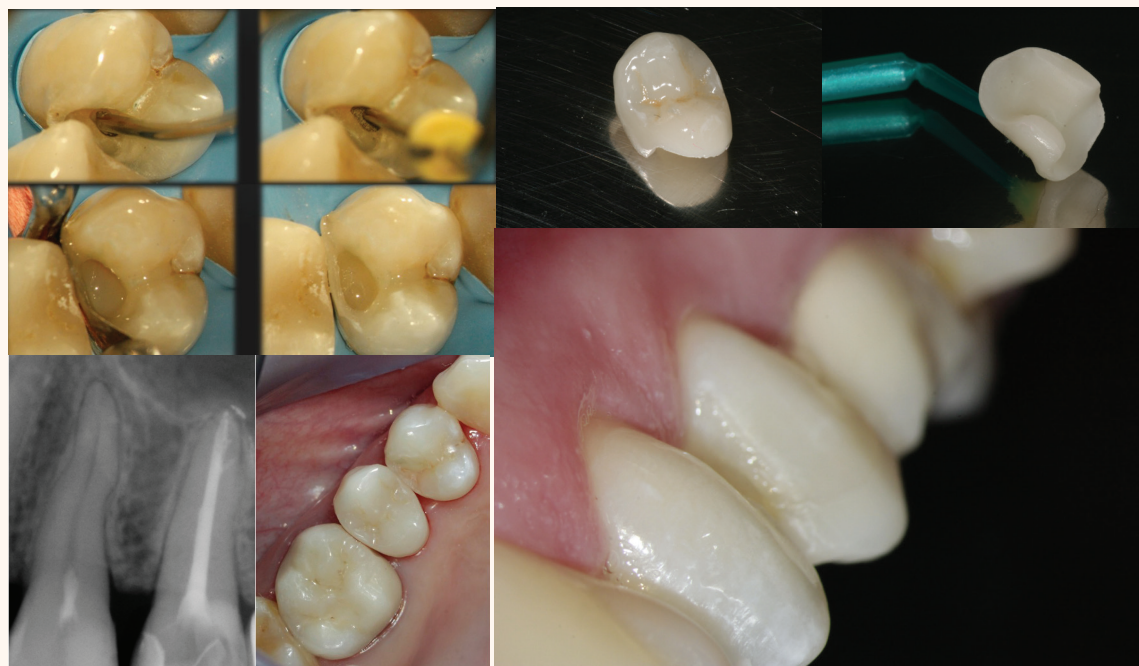

ОПИСАНИЕ НА СЛУЧАЯ

За помощ ни потърси пациент на 34 години с провокирани и спонтанни болки във втори квадрант. Зъб 24 беше диагностициран като обратим пулпит предвид обективната и субективната клинична симптоматика, докато зъб 25 беше диагностициран като необратим пулпит. Лечението предвиждаше нехирургично ендодонтско лечение на 25 и директно покритие или висока пулпотомия на 24. Ендодонтското лечение на 25 протече без усложнения, като беше завършено едностранно. Оформянето на корено-каналната система беше извършено с помощта на ProTaperNext, като ХЗ беше използвана като последна апикална пила. Иригацията включваше следните ириганти: NaOCl

6%, EDTA, NaCl 0.9%. Разтворите бяха ултразвуково активирани с помощта на U-file. Обтурирането на каналната система беше по класическата техника на H.Schilder с Heat plugger, Backfill gun и Ah + сийлър. Дистално бе повдигнат маргиналният ръб с цел празът на бъдещата индиректна CAD CAM конструкция да бъде в супрагинивалната област, което е биологична и адхезивна необходимост. Цялостното покритие, или пълната защита на туберкулите, бяха основна стъпка към добрата дългосрочна прогноза. Конструкцията (Emax) беше циментирана с разтопен Micerium UD4.

Хроничният кариес на 24 беше достигнал пулпата, което наложи отстраняване на възпалената пулпа. Беше извършена висока пулпотомия



с кръгло метално борче малко над орифициумите. Използваният от мен протокол започва с иригация с един кубик 2.5% натриев хипохлорит за две мину-

ти и завършва с два кубика физиологичен разтвор, като малко преди да се сложи МТА върху раната, се провокира кървене с тънка ръчна пила. След преус-

тановяване на кървенето беше поставен МТА с помощта на MAP системата. Зъбът беше директно възстановен с фотополимер Micerium.

От Редакцията

Впредходният брой на вестника, на стр. 3, редакцията на в. Dental Tribune допусна техническа грешка. Случаят на победителя в януарското издание на Best Case Tribune – г-р Ася Петрова, бе поместен със сгрешено описание към него, което не отговаряше на клиничния случай. Редакцията ни поднася извинения на г-р Петрова и благодарни за разбирането. Тук поместваме вярното описание на клиничния случай на г-р Ася Петрова.

Пациентка на 15 години потърси клиниката ни с желание за корекция на усмивката. Основният ѝ дискомфорт бе свързан с разстоянията между горните ѝ фронтални зъби. Желанието на пациентката и нейните родители бе лечението да бъде по минимално инвазивен начин, отказвайки ортодонтиско лечение.

На първото посещение бяха направени полиране на зъбите, обучение за орална хигиена, първична фотодокументация и бяха снети отпечатъци за диаг-

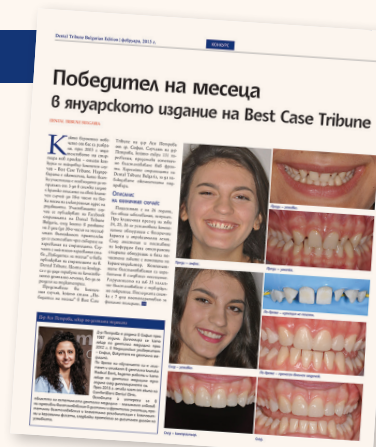ностични модели и восъчен моделаж.

Бе направен диагностичен агитивен восъчен моделаж в лаборатория, след което силиконов ключ за пренасяне на информацията от восъчния моделаж върху фронталните зъби.

След корекции на пренесения восъчен моделаж в рамките на две посещения бе направен нов силиконов ключ с променената дължина и форма на зъбите според желанието на пациента и преценката на екипа от стоматолог и зъботехник.

Следва посещението на директния бондинг, което започва със снемане на цвят и изолация на полето с кофердам и лигатури от дентален конец.

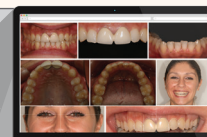Стратификационното нанасяне започна с емайлови маси А2 и А1 на фотополимер Filtek Ultimate на палатиналните стени и режещите ръбове. Следват Vodu масите за вътрешната анатомия на зъба, както и емайловите маси за външния емайлов слой. Последната полимеризация бе направена с глицеринов гел с цел да се елиминира кисло-



рого-инхибиращият слой.

Финална текстура на зъбите и полиране с абразивни дискове и гуми.

f BEST CASE TRIBUNE
On line конкурс за най-добър клиничен случай



Напреварата е ежесмесна, като всички участници е необходимо да изпратят от 3 до 8 снимки заедно с кратко описание на свой клиничен случай до 18-о число на всеки месец на електронния адрес на редакцията. Участващите случаи се публикуват на Facebook страницата на Dental Tribune Bulgaria, след което в рамките на 2 дни (до 18.00 ч. на 20-о число на месеца) имат възможност приятелски да се състезават чрез събиране на харесвания на страницата. Случаят с най-много харесвания става „Победител на месеца“ и бива публикуван на страниците на в. Dental Tribune. Целта на конкурса е да даде трибуна на качествено дентално лечение, без да го разделя на подкатегории.

Проф. Пер-Ингвар Бранемарк: един иновативен гений

ПРОФ. ТОМАС АЛБРЕКТСОН, ШВЕЦИЯ

Проф. Пер-Ингвар Бранемарк почина на 20 декември 2014 г. на 85-годишна възраст. По време на своята работа като изследовател той се пребори с ожесточената съпротива срещу генталните имплантати и направи революция в методите за лечение на напълно обеззъбени пациенти.

Освен особено надарен учен проф. Бранемарк беше и изключително остроумен човек. Версиите на различни езици на изданията на Reader's Digest – издание, което не се смята за медицински журнал, в края на 60-те години публикуваха статията относно неговите изследвания върху микроциркулацията. В края на първата му лекция за генталните имплантати в Ландскруна, Швеция, през 1969 г. човек от публиката, който по-късно се оказа важна академична фигура на шведската гентална медицина, се изправи и коментира: „Това може и да е популярна статия, но аз просто не вярвам на хора, които публикуват трудове си в Reader's Digest“. Оказало се, че този виден академик бил добре известен в страната си с това, че препоръчвал точно определена марка клечки за зъби. Бранемарк веднага скочил и му отговорил: „Аз пък не се доверявам на хора, които се рекламират на зърба на кутии с клечки за зъби“.

Понеже бях млад и зелен, си помислих, че това е обикновено заяждане, но се оказа, че е дадено началото на осемгодишна война в генталната медицина. Когато някой разкрише генталните имплантати няколко години по-късно с аргумента, че Бранемарк не бил практикуващ лекар, той не изгубил и минута да го обори: „На мен ми стига да ги уча на анатомия“.

Бранемарк завършва медицинското си обучение в Университета Лунд през 1959 г. с докторска теза върху темата „Микроциркулация на фибулата при зайци“. Изтъняването на костта до степен на прозрачност дало възможност за използване на интравитална микроскопия за анализиране на кръвната циркулация както в костта, така и в костния мозък. Тезата, която намери широко признание както в Швеция, така и в чужбина, осигури на Бранемарк среща в Катедрата по анатомия в Университета в Гьотеборг само година по-късно. През 1963 г. той получава титлата доцент по ана-



Проф. Пер-Ингвар Бранемарк промени генталната медицина с откриването на остеоинтеграцията на генталните имплантати (Снимка: Nobel Biocare)

По време на такъв експеримент през 1962 г. той открил, че оптичните устройства сраснали с костта – процес, който Бранемарк в крайна сметка нарекол остеоинтеграция.

томия (а по-късно и професор), което му дало правото да отвори собствени лаборатории, както и възможността да бъде заобиколен от собствен екип изследователи.

Бранемарк продължил проучванията си в сферата на микроциркулацията върху опитни животни и впоследствие при хора. Той използвал техника от пластичната хирургия, за да подготви мекотъканни цилиндри във вътрешността на мишницата. След това той поставил оптични устройства, обвити в титан, които дали възможност за извършване на интравитална микроскопия на микроциркулацията при мъже доброволци.

Към края на 60-те години за първи път в историята на медицината той успял да направи снимки с висока резолюция на човешка кръвна циркулация. Много хора са запознати със снимките на циркулация на Ленард Нилсън, които били направени в лабораторията на Бранемарк и разработени в Катедрата по анатомия. Бранемарк използвал кухи оптични

устройства, облечени в титан, за да изучава микроциркулацията в кости на зайци, което позволило на костната тъкан и на кръвоносните съдове да прораснат през цепнатина, откъдето можели да бъдат изследвани с помощта на светлинен микроскоп. По време на такъв експеримент през 1962 г. той открил, че оптичните устройства сраснали с костта – процес, който Бранемарк в крайна сметка нарекол остеоинтеграция. В този момент той разкрил несравнимата си сила като изследовател и веднага осъзнал, че това откритие има клиничен потенциал. Проф. Бранемарк решил да се фокусира върху разработването на зъбни имплантати – начинание, чийто фокус доскоро се смяташе за нещо отвъд границите на медицинската наука.

Бранемарк проумял фундаменталната истина, че обеззъбяването е съществен недъг, особено за хора, които по някаква причина не могат да понасят сменяеми протези. Той оперирал първия си пациент само три години по-късно – през

1965 г. Академичното общество било много подозрително и враждебно настроено към този нов подход. Дебатът не стихнал до 1977 г., когато трима професори от Университета Умео, Швеция, съобщили, че техниката на Бранемарк се препоръчва като първи избор на лечение. Постепенно дори и опозицията в чужбина замлъкнала, а зъбните имплантати, отначало произведени от един механик в мазето на Катедрата по анатомия, бележели един след друг редица международни успехи.

В днешно време всяка година се поставят около 15–20 милиона зъбни имплантата, а няколко различни висши учебни заведения в тази сфера провеждат годишни конференции, всяка от които посещавани от около 5000 участници. Университетът Гьотеборг притежава постоянна експозиция на остеоинтеграционната технология. Създаден е и музей в чест на проф. Бранемарк в Стоматологичния факултет на университета „Ксиан Жао Тонг“ в град Ксиан, Китай. Създаден е и институтът P-I Brånemark в град Бауру, Бразилия.

НЕ САМО ДЕНТАЛНА МЕДИЦИНА

През 70-те години Бранемарк започва да работи заедно със специалисти оториноларинголози и техници в Технологичния университет „Чалмърс“ в Гьотеборг, за да изследва допълнителния потенциал на остеоинтегрираните имплантати за разработване на слухови апарати, поставени зад ухото. Стотици хиляди пациенти от цял свят са били подложени на операции по тази технология, първоначално разработена в Гьотеборг под негово ръководство. Тези от нас, които работехме в екипа по онова време, никога няма да забравим една тийнейджърка, която страдеше от страничните ефекти от талидомида. Медикаментът беше причинил не само деформации по крайниците, но беше довел и до загуба на слуха на много пациенти. С помощта на новия слухов апарат пациентката се научи да говори безупречно.

Екипът също така се стремеше да помага на пациенти с лицеви деформации, причинени от вродени или придобити увреждания. Голям брой имплантати, поставени в лицевите кости, послужиха за закрепване на силиконови лице-

ви протези, което е много по-приятна възможност в сравнение с прикрепването на протезата към очилата на пациентите. Още след първата операция през 1977 г. използването на тази технология се разпространи по цял свят.

Титаниевите имплантати, поставени в бедрената кост, бяха следващото откритие в изследванията на Бранемарк. На пациенти с ампутация над коляното не могат да им бъдат поставени ставни протези около меката тъкан и за придвижване се налага да разчитат на инвалидна количка. Поставянето на титанови винтове в бедрената кост след ампутация позволява поставянето на протези и дава възможност пациентът отново да проходи. Все още си спомням първия пациент за тази операция, сякаш бе вчера. Друга тийнейджърка беше прегазена от трамвай в Гьотеборг и се наложи и двата ѝ крака да бъдат ампутирани над коляното. Тя бе принудена да прекара остатък от живота си в инвалидна количка. Операцията беше изключително успешна и тя се научи отново да ходи.

ПРИЗНАТ ПО ЦЯЛ СВЯТ

Силата, която караше Бранемарк да върви напред, беше страстта му да помага на трудни за лечение пациенти. Много от клиничните му открития, още от първия зъбен имплантат, са създадени в отговор на случаи, които са смятани за безнадеждни. Иновативният му гений, подпомогнат от голямата изследователска лаборатория в Катедрата по анатомия, изстреля във водещи позиции на световния пазар фармацевтични компании, базирани в Гьотеборг, като Nobel Biocare и Astra Tech. Проф. Бранемарк се бе посветил на социалната отговорност на академичното общество дълго преди много от колегите му да разберат, камо ли да приемат концепцията му. В крайна сметка светът се присведени към идеите му; бяха му връчени почетни докторски титли от 29 университета и почетни членства в повече от 50 научни асоциации, да не споменавам и медала за технологични иновации от Кралската шведска академия на инженерните науки, наградата „Содегьорг“ на Шведското общество по медицина, наградата European Inventor Award за цялостен принос и безброй други отличия от цял свят.

Проф. Паскал Мание...

► стр. 1

Можете да купите нещо относително „скъпо“, но ако това представлява инвестиция, вече не е скъпо. Новите технологии могат да представляват инвестиция за вашата практика. Възстановителната дентална медицина ще продължи да се развива така, както се развиват и технологиите в други области, например смартфоните. Днес вече дори хора с относително по-малко финансови възможности притежават смартфони; как си обяснявате това? По същия начин в денталната медицина CAD/CAM и останалите технологии ще се разпространят изключително много. Във връзка с това аз се надявам, че тези технологии ще се превърнат в допълнителни инструменти от нашето оборудване, а не в извинение за извършване на ненужно лечение.

Вярвам, че ще спрем да използваме щифтове, корони, метални сплави и ендодонтско лечение по протетични показания – това вече е философията на онези от нас, които вярват в биомиметичния подход. Надеждата ми е, че технологиите ще направят така, че по-добрите възможности за лечение да станат достъпни за повече пациенти, с по-малко нужда от ендодонтско лечение и удължаване на клиничните корони. Смятам, че в бъдеще ще се повиши диагностичният ранет на проблемите, свързани с хранителни разстройства, и ще бъдат установени по-добри диференциално-диагностични методи за разграничаване на пораженията, резултат от ерозии и абразия. Тези случаи ще ни принудят да се борим за решението, което в най-голяма степен запазва зъбните структури, запазвайки пулпата жива и изработвайки неретензивни препарации. В обобщение бих казал, че в бъдещото лечение „повече“ ще означава „по-малко“ – ето това е минимално инвазивната дентална медицина.

Избелване и композитни материали вместо използване на керамични фасети – финансовата криза ли променя парадигмите в денталната медицина?

Да, смятам, че всяка криза е една възможност за промяна и иновация. Ние се учим от неуспехите си. Кризата не трябва да ни спира да търсим нови, по-добри решения – именно тя е възможност за нас да погледнем назад към това, което сме правили, и да оптимизираме своите подходи, променяйки парадигмите. По отношение на въпроса, дали да заменим фасетите с процедури по избелване и композитни материали, по-скоро бих казал, че избелването и композитите трябва да бъдат пър-

вият избор. Те винаги са били моя първи избор тогава, когато е възможно, тъй като пресъздават подхода, че „повече е по-малко“. Все пак обаче остава наша отговорност да обясним на пациентите съответните предимства и недостатъци на всяка от техниките и процедурите, основано на науката, нашия опит и здравия разум, за да можем винаги да се съобразим с

ограниченията на пациента по отношение на финансите, времето, емоциите и т.н.

Какво означава за вас конгресът в Куа?

Това е обширна тема. Цар Соломон някога е казал: „Това, което е било, ще бъде отново, това, което е правено, отново ще бъде правено; няма нищо ново под слънцето“. (Еклезиаст

1:9). Смятам, че важи и днес. Човечеството е направило изумителни открития, опитвайки се да пресъздаде Божието творение, да копира природата. Много от отговорите на нашите въпроси са пред очите ни, огрени от слънцето. Това е същината на биомиметичния принцип във възстановителната дентална медицина. И въпреки всички те технологии и иновации чо-

вешките потребности са много базови. Ние имаме нужда повече от любов и емоции, отколкото от материални блага. Дори когато сме материални, това е за компенсация на емоционалните ни нужди. Вярвам, че на този конгрес ще станем свидетели на забележителни презентации, но най-вече нямам търпение да усетя ентузиазма на хората, които ще срещна в Италия.



MEDICAL DENT
дентален център

Уважаеми колеги,

Бихме искали да споделим с вас нашия опит в оралната хирургия, имплантологията и ендодонтията. В съчетание с модерните технологии, с които разполагаме, гарантираме високо качество при лечението на пациенти. Сега клиника „Медикъл Дент“ има възможност да ви предложи сътрудничество в две направления при пълна прозрачност и колегиална етика.

Планиране и провеждане на лечение с дентални импланти



Ако се опасявате от усложнения при лечение с импланти, можете да се доверите на нашия опит в различни комплексни случаи и да ни поверите пациента си за конкретна манипулация:

- обучение, планиране и асистенция за поставяне на дентални импланти;
- подготовка на челюст, водена костна регенерация, синус-лифт и лечение с дентални импланти върху напълно обеззъбена челюст;
- обучение за протезиране върху импланти;
- консултация и участие във всички направления на мекотъканната хирургия;
- лечение на периимплантите;
- костна резорбция и мекотъканни рецесии;
- усложнения при водена костна и мекотъканна регенерация.

Ако предпочитате, можем да планираме заедно лечението с дентални импланти на ваш пациент, като ви предлагаме:

- асистенция по време на самата операция;
- дентален картон с пълн отчет на проведените манипулации;
- избор по отношение на протезиране – съвместно с наш специалист или самостоятелно от ваша страна.

След манипулацията ще получите пълно описание на извършеното лечение и съответните документи и снимки към него.

Орална хирургия



Ако се опасявате от усложнения при хирургични интервенции, можете да се доверите на нашия опит в различни комплексни случаи и да ни поверите пациента си за конкретна манипулация:

- оперативно изваждане на ретинирани зъби;
- отстраняване на челюстни кисти;
- отстраняване на доброкачествени тумори на челюстните кости;
- отстраняване на доброкачествени тумори на меките тъкани в устната кухина;
- биопсия на туморни процеси;
- пластика за затваряне на комуникация с максиларния синус;
- хирургично лечение на възпалителни процеси в лицево-челюстната област;
- разкриване на зъби за ортодонтско лечение.

Ако предпочитате, можем да планираме заедно лечението на ваш пациент, като ви предлагаме:

- асистенция по време на самата операция;
- дентален картон с пълн отчет на проведените манипулации.

След манипулацията ще получите пълно описание на извършените манипулации и съответните документи и снимки към тях.

A: София, бул. „Джеймс Баучер“ 114
M: +359 897 087 685
E: office@medicaldent.bg
W: www.medicaldent.bg

Можете да се доверите на висок професионализъм, етика и желание за сътрудничество в името на здравето на пациента! Желая ви професионални успехи!

Д-р Бранимир Кирилов
Клиника „Медикъл Дент“

Адхезивни индиректни възстановявания в дисталния участък

Д-Р АЛФИО ПАППАЛАРДО*, ЛЕОНАРДО КАВАЛЛО**

От средата на 90-те години до наши дни еволюцията на материалите и адхезивните техники значително промени възстановителния подход в дисталните участъци. Необходимостта от изработване на композитни възстановявания в дисталните участъци не се налага само по естетически съображения, но най-вече заради принципите за максимално запазване на здрави тъкани и за подсилване на остатъчните зъбни структури.

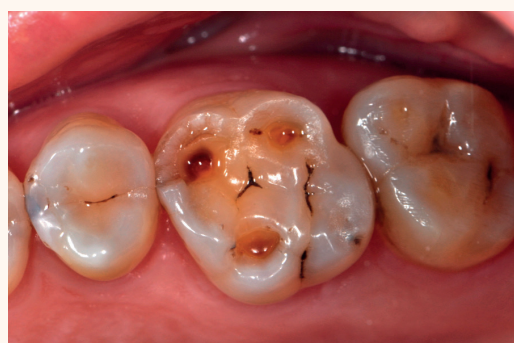Композитните материали, използвани с адхезивни техники,

днес са материали на избор при изработване на директни възстановявания, независимо дали се използват с директна техника, или с индиректен про-

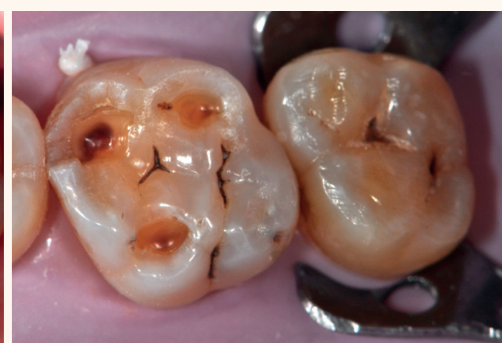кол. Тези материали представят отлични физико-механични свойства, те са високонепълнени, резистентни и рентгеноконтрастни, с модул на елас-

тичност, наподобяващ този на дентина, и степен на износване, сравнима с тази на емайла и амалгамата (10-30 микрона/година).

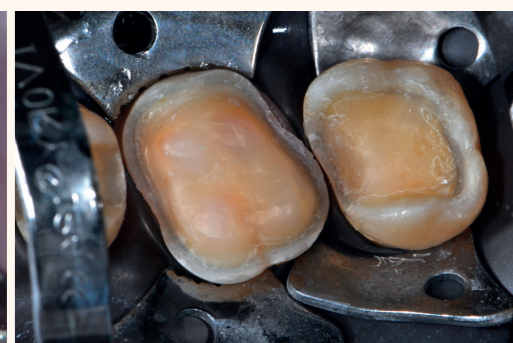Представяме ви един клиничен случай на индиректни възстановявания в горния десен квадрант, изработени с материали на Anaxdent.



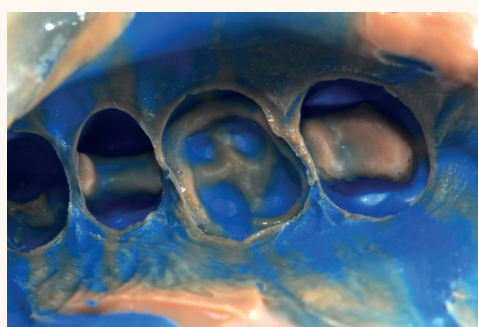
Фиг. 1 В първи квадрант се наблюдаваше кариес и абразионни фасетки на зъби 15, 16 и 17.



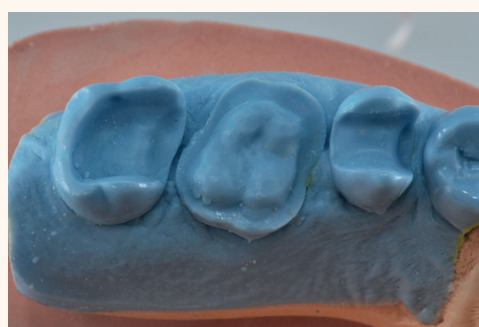Фиг. 2 Изолация на операционното поле с кофердам. Използването на кофердам е задължителен етап от оперативния протокол.



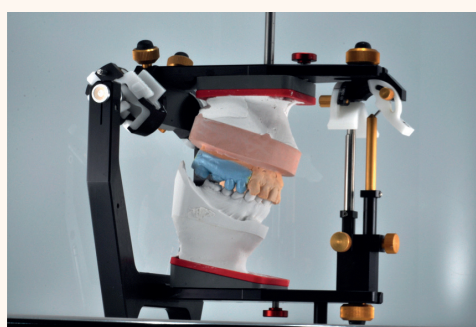Фиг. 3 Кавитетна подготовка за овърлей на зъб 16 и инлей на зъби 15 и 17.



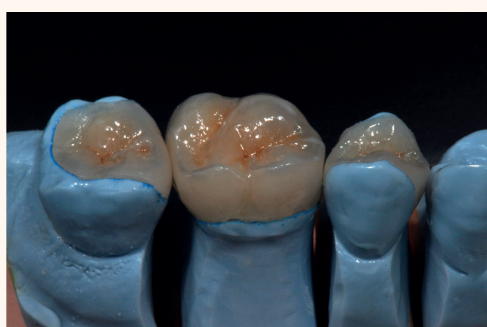Фиг. 4 Прецизен отпечатък от поливинилсилоксан от препарираните зъби.



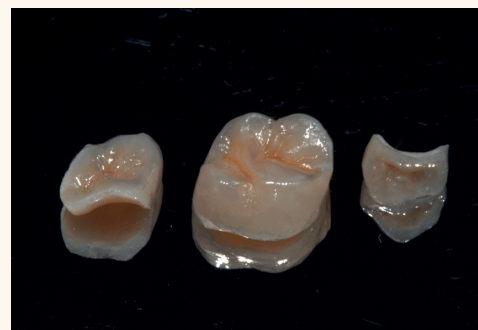
Фиг. 5 Модел от смола с висока твърдост за изработване на индиректните възстановявания.



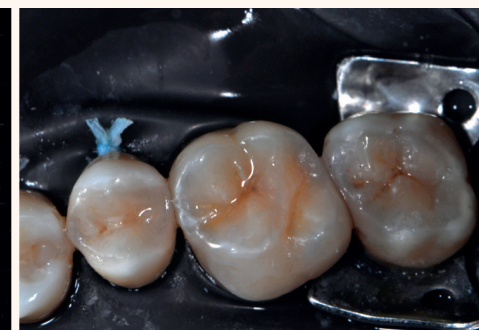Фиг. 6 Моделите, включени в артикулатор.



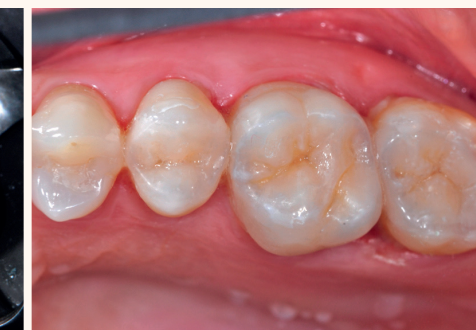Фиг. 7 Индиректните възстановявания, изработени от композит Anaxdent.



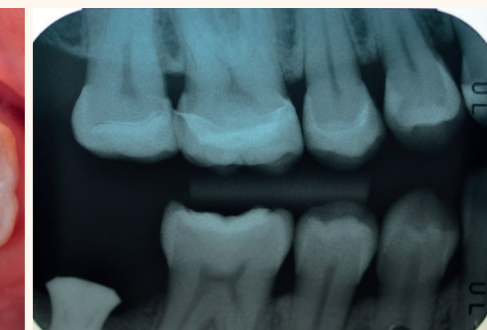
Фиг. 8 Композитните възстановявания преди процедурата по циментиране.



Фиг. 9 Индиректните композитни възстановявания веднага след циментиране.



Фиг. 10 Индиректните възстановявания показват добра морфологична и естетическа интеграция.



Фиг. 11 Bitewing рентгенографията, направена една година след циментирането, показва оптимална маргинална адаптация на индиректните възстановявания и добро здраве на поддържащите маргинални тъкани и в дълбочина.

* Дентален лекар, практикуващ в Катания, ** Зъботехник в Терме Вилаторе
За контакти: alfiorappalardo@tiscali.it





CROIXTURE

PROFESSIONAL MEDICAL COUTURE


НОВА КОЛЕКЦИЯ 2014-2015

ПОВЕЧЕ НА WWW.CROIXTURE.COM

Официален дистрибутор за България: „Дентал Трибюн България“ ЕООД
1421 София, ул. „Крум Попов“ 56-58, *betahaus*; тел.: 02/416 71 73; 0897 958 321

Google: как да бъдете сред първите резултати в търсенето през 2015 г.

НАЗ ХАК, КРОЙДЪН



Снимка: DTI)

Свещеният граал за онлайн маркетинга на всяка компания е да се появи на първа страница в търсачката на Google. Само си представете колко нови пациенти ще спечелите. Искате ли да постигнете това, без да харчите хиляди за целта? Възможно е, ако имате свободно време и намалите онлайн конкуренцията чрез местните регистри.

По данни на Google всяка секунда се извършват над 40 000 търсения. Това прави грубо около 3.5 млрд. търсения на ден по цял свят, като доста голяма част от тях (която се увеличава постоянно) са направени през мобилни устройства.

Google постоянно променя и подобрява опциите за търсене, за да предостави резултати, съобразени с желанията на потребителя. Следователно е разбираемо защо сайтът ви трябва да е насочен към пациентите, да е лесен за четене и намиране в Google.

Дори и без ултрамодерен уебсайт пак можете да се появите на първа страница. Органичните (неплатени) рейтинги се постигат чрез прилагане на уместна информация и чрез авторитет в онлайн пространството, но също така зависят и от виртуалната конкуренция.

На първа страница с резултатите от търсене в Google освен органичните обикновено има между 3 и 7 резултата според местоположението. Най-лесният начин, по който може да се появите на първа страница, е като първо се регистрирате в Google My Business. Ако в него вече има списък с резултати, ще трябва да го изискате и потвърдите. Изберете тагове, които са уместни за предлаганите от вас услуги (дентална практика), и се уверете, че е из-

писан телефонният ви номер, също както и адресът и пощенският код. Поставете логото си на страницата и я персонализирайте със снимки на екипа и практиката си (не са задължителни за рейтинг, но са силно препоръчителни). Накрая, помолете пациентите си да ви дадат пет звезди и рецензия на страницата. Това е много важен фактор.

Веднъж щом създадете и оптимизирате страницата си, следващата стъпка е да се утвърдите като онлайн авторитет, включвайки вашия Google Business Place в сайта. Уверете се, че уебсайтът ви показва данните ви за контакт. После впишете адреса си в местни и по-големи справочници (опитайте се да не прекалявате) и помолете местни бизнес компании да споменават името и данните ви онлайн. Уверете се, че сте написали адреса си по еднакъв начин и правилно на всички места, тъй като различните адреси и телефони ще объркат Google.

Споменаването е ключов фактор, за да може Google да разбере за присъствието ви в местната област. Може дори местни хотели, къщи за гости или пък вестници да препоръчват зъболекари в града ви. Дори и да няма линк към уебсайта ви, самото споменаване ще подпомогне вашия рейтинг.

Google рецензиите могат да бъдат пускани само от лица със собствен Google акаунт. Не препоръчвам да позволявате на пациентите да пишат рецензии посредством интернет връзката в практиката ви, защото Google може да разпознае мястото и да помисли, че рецензиите не са достоверни или независими. Щом получите седем рецензии, Google ще постави няколко звезди до името на практиката ви на картата с регистрите. Колкото повече рецензии с пет звез-

ди имате, толкова по-голям ще е рейтингът ви. Доказано е, че при петзвезден рейтинг има 23% по-голям шанс хората да кликнат върху вашия уебсайт.

Тези прости стъпки ще ви покажат правилната посока за класиране на вашата практика на първа страница. Не забравяйте, че резултатите ще са точно определени за вашето местоположение и ще се базират на спецификите в търсения-

та на потребителите. Google се съобразява с потребителя, така че, ако има други седем практики по-близо до пощенския код на потребителя, те неизбежно ще се появят на по-горна позиция в резултатите. Помислете за органичните или платените на кликване кампании, в случай че искате да имате по-голям шанс за успех.

С Google няма гаранции, но все пак винаги трябва да се

стремите да натрупвате „видимост“ чрез факторите, които отчита Google, защото пациентите ви ще бъдат ориентирани оттам. Рецептата за успех във всеки бизнес се основава на обслужването на клиента и, изглежда, същото правило е в сила за вашия онлайн маркетинг. Фокусирането върху начина, по който пациентите използват платформата, е вашият ключ към успеха.

УСМИВКА на годината 2015 НАЦИОНАЛЕН ДЕНТАЛЕН КОНКУРС



**Краен срок за участие:
10 април 2015 г.**

ОСМО ИЗДАНИЕ

Националният дентален конкурс ще отличи за пореден път постиженията на българските дентални специалисти. Авторитетно международно жури ще вземе решение кои са най-добрите клинични случаи на България за годината. Своите кандидатури изпращайте на office@dental-tribune.net в срок до 10 април 2015 г.

WWW.USMIVKANAGODINATA.COM

С подкрепата на:

DENTAL TRIBUNE
The World's Dental Newspaper • Bulgarian Edition



BIOHORIZONS
SCIENCE • INNOVATION • SERVICE

ivoclar
vivadent
passion vision innovation

Безжични дигитални сензори

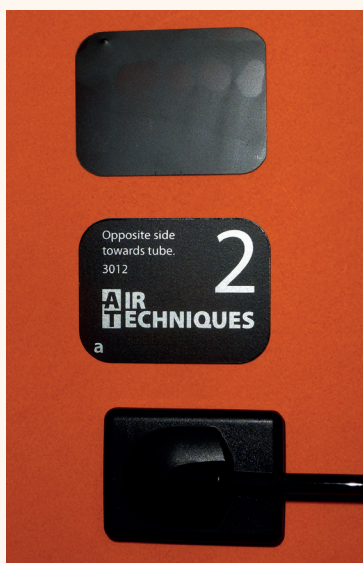Д-Р ДЖОРДЖ ФРИЙДМАН, КАНАДА

Когато концепцията за цифровата дентална рентгенография бе представена за първи път в края на 80-те години на миналия век, конвенционалното рентгенографско изследване беше отдавна наложило се в практиката и бе широко използвано от повече от век. С течение на годините рентгенографското изследване разшири диагностичните възможности на денталните лекари в редица отношения; то даде възможност да се потвърди наличието или отсъствието на патологични отклонения в много участъци, преди това недостъпни за директно наблюдение, включващи коронарни, периапикални и пародонтални зони. Визуалната оценка, съчетана с интерпретацията на рентгенографските данни, даде възможност за поставяне на по-ранна и по-точна диагноза.



ПРЕДИМСТВА НА ДИГИТАЛНАТА РЕНТГЕНОГРАФИЯ

За практикуващия дентален лекар загубата на време за обработване и проявяване на рентгенографските плаки (5 до 10 минути) винаги е било скъпо струващ ангажимент в натоварения работен график. Компютърно генерираните рентгенографски образи, които се получават на практика веднага, елиминират тази досадна подробност. За денталния екип липсата на „тъмна стая“, на реактиви, на необходимостта от постоянна подмяна на разтворите, на миризми и на допълнителни отговорности представляват положителни промени. Съвременните цифрови рентгенографски системи осигуряват високочувствителна информация с голямо клинично значение. Сред многото им предимства са: минимално кратък период за изчакване на резултатите, разширени възможности за диагностика, понижено излагане на радиация на пациента, практически архивиране на данните и комуникацията, удобство при работа на персонала, редуциране на разходите и всичко това – съпроводено с грижа за околната среда.



Фиг. 1 Технологията, основаваща се на безжичните дигитални сензори, е най-популярният дигитален рентгенографски метод в света.

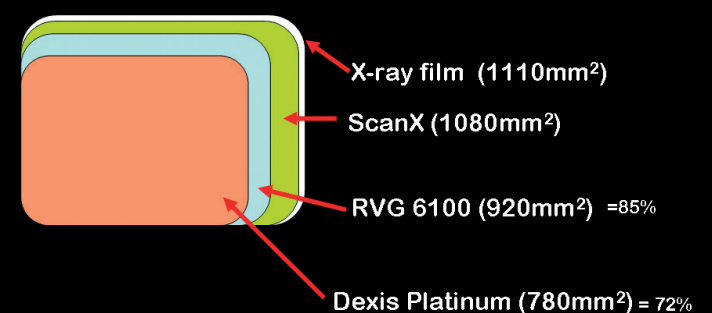
ВЪЗМОЖНОСТИ НА ДИГИТАЛНАТА РЕНТГЕНОГРАФИЯ

На денталния пазар са достъпни редица иновативни рентгенографски технологии. Най-често те могат да бъдат използвани с наличните рентгенографски апарати. От гледна точка на пациента редуцираното време за рентгенографската процедура е съществено предимство. На

денталните лекари, които имат желание да осъвременят и надградят своята традиционна рентгенографска система (основаваща се на плаки с емулсия от съединения на среброто), се предоставят невероятни възможности. Един от най-важните критерии при избора на апаратура в този случай е начинът на пренасяне на информацията от сензора към компютъра. Някои дигитални сензори, като например CCD (Charge Coupled Device) и CMOS (Complementary Metal Oxide Sensor), използват кабелна връзка с компютъра посредством USB или Bluetooth връзка. Дигиталните сензори PSP (Phosphor Storage Plate, ScanX, Air Techniques, Мелвил, Ню Йорк, САЩ) са безжични и до голяма степен наподобяват традиционните рентгенографски филми по отношение на вида, функцията и удобствата, които предлагат. Безжичната цифрова сензорна технология (фиг. 1) е най-широко разпространеният дигитален рентгенографски процес в световен мащаб, като над 50 000 дентални лекари използват PSP в своята практика.

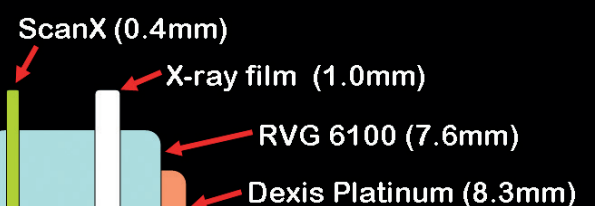Трите типа сензори – CMOS, CCD и PSP, са равностойни по

ACTIVE IMAGE (DIAGNOSTIC) AREA



Фиг. 2 Кабелни сензори. (Снимка: Активна диагностична площ)

SENSOR THICKNESS



Фиг. 3 PSP сензорът е достатъчно гъвкав, което позволява значителното му огъване при поставяне в устата на пациента. (Снимка: Дебелина на сензора)

отношение на данните, които акумулират на квадратен милиметър, по време на много кратката експозиция на йонизиращото лъчение и които впоследствие се преобразуват в дигитален образ.

Диагностична повърхност на сензора

Размерите на сензорите имат ключово значение за диагностичната им способност. Колкото по-голяма е активната повърхност на сензора, толкова по-голямо е количеството информация, която сензорът предоставя на денталния лекар. Традиционният номер 2 на филма осигурява активна площ около 1100 мм². Аналогично номер 2 дигитален сензор


ScanX предлага 1080 мм² диагностична площ. Дигиталните сензори с чип обикновено имат по-малка активна площ, която съответно дава по-малко диагностична информация. По отношение на кабелните сензори с чип при рентгенографиите в захипка (bite wing) съществува допълнително усложнение (фиг. 2). Кабелът на сензора трябва да бъде поставен между дисталните зъби, което затруднява плътната им интеркуспидация. За разлика от тънките картонени или пластмасови пластинки, кабелът е с дебелина от 4–6 мм, което води до съответното раздалчаване на зъбите. Така възникналото ин-

ПОРЪЧАЙТЕ
СЕГА

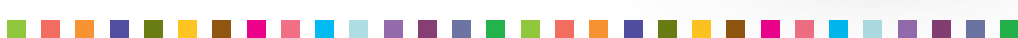WWW.DENTAL-TRIBUNE.NET
0897 958 321

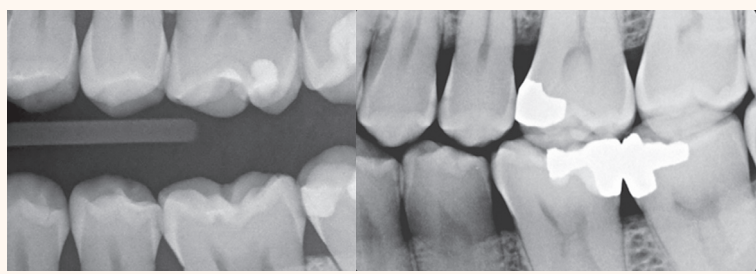
КНИГАТА НА Д-Р ФРИЙДМАН Contemporary Esthetic Dentistry

Contemporary Esthetic Dentistry на George Freedman разглежда какмо процедури, които прилага общопрактикуващият дентален лекар, така и по-сложни естетични случаи. С помощта на повече от 2400 пълноцветни илюстрации се разглеждат важни теми, като ултраконсервативна дентална медицина, начини за постигане на търсените цветови нюанси, адхезивни техники, директни възстановявания при предни и задни зъби, финиране и полиране. Разгледани са в подробности популярни естетични възможности, например изобелване, директни и порцеланови фасети, естетични шини и онлеи, лечение с имплантати, постигане на розова естетика, ортоестетика и естетика в детска възраст.

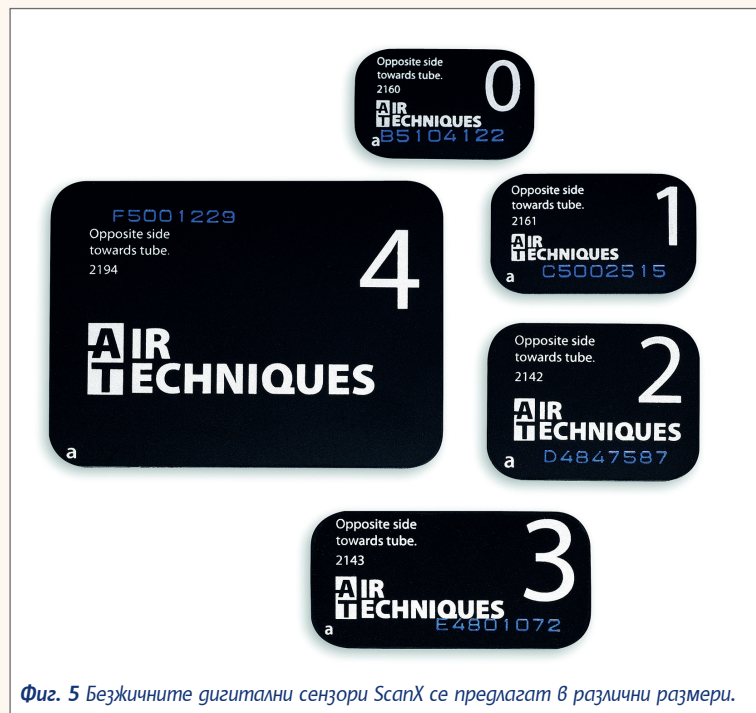

313
лв.





Фиг. 4а и 4б В някои случаи ефективната рентгенографска диагностика изисква повишена експозиция върху пациента.



Фиг. 5 Безжичните дигитални сензори ScanX се предлагат в различни размери.

пероклузално пространство не предоставя никаква диагностична информация за денталните структури и на практика претвръща ефективното изобразяване на гингивалните зони и на алвеоларния гребен. Това често налага вертикално преориентиране на сензора и/или извършване на допълнителни рентгенографи, свързани с по-голямо лъчево натоварване на пациентите (фиг. 3).

Дебелина на сензора

Дебелината на сензора може да се окаже сериозна пречка за комфорта на пациента и за подходящото му позициониране. Традиционният филм с размер 2 има дебелина от около 1 мм и може да бъде доста неудобен за някои пациенти, особено при състояния на ограничено отваряне на устата. Кабелните дигитални сензори имат дебелина от около 5.5

до 8.3 мм. Това затруднява позиционирането и зареждането им в устата на пациента. Дигиталният сензор ScanX е два пъти по-тънък от традиционния рентгенографски филм и е с дебелина от порядъка на 0.4 мм. Освен това, за разлика от ригидните кабелни сензори, PSP сензорът притежава значителна гъвкавост, позволяваща известно презъване при поставянето му в устната кухина (фиг. 4), което значително повишава комфорта на пациента.

Размери на безжичните сензори

Безжичните дигитални сензори ScanX се предлагат в различни размери (фиг. 5): №0 и №1 са предназначени за малка по размери устна кухина или при ограничено отваряне на устата; №2 – за стандартна рентгенография в захапка – bite wing (фиг. 6), за периапикални (фиг. 7) и ендодонт-

ски (фиг. 8) цели; №3 за long bite wing; №4 за оклузални, панорамни (фиг. 9), цефалометрични (фиг. 10) и рентгенографи на ТМС. Всеки сензор представлява плъка за многократна употреба, която се поставя в индивидуална предпазна опаковка, позиционира се интраорално, подлага се на кратка експозиция, сканира се и данните незабавно се изпращат към компютър за визуално изобразяване. По време на сканирането данните от сензора автоматично се изтриват, с което той е готов за повторна употреба с нова предпазна опаковка. Интраоралните сензори са изработени от мек, гъвкав пластмасов материал, който може да бъде подлаган на значително огъване, което улеснява поставянето му в устата на пациента. При навъшаване на допустимото натоварване на огъване и нарушаване целостта на сензора повредената част от повърхността му не е в състояние да предоставя диагностична информация. Полагайки разумни грижи, всеки сензор би могъл да се използва за извършване на хиляди рентгенографии.

Разходи за подмяна на дигиталните сензори

По-голямата част от нарушенията на сензора възникват на ниво връзка кабел-сензор. Въпреки че поправката в случая е бърза (и евтина), в подобни случаи производителите рядко признават гаранцията и на клиента се налага да закупи нов сензор. Независимо дали се касае за счупен чип, или за амортизиран кабел, подмяната на кабелните дигитални сензори е изключително скъпа (често \$5000-10 000 или дори повече).

По тази причина е препоръчително да бъде сключена застраховка за подмяна на сензора от производителя или доставчика, която да покрива подобни инциденти. Цената на подобна застраховка обикновено надхвърля \$1000 на година за сензор. Безжичните сензори, от друга страна, са много по-евтини – подмяната на сензор номер 2 струва

около \$40. Освен това няма връзка с кабел, която да бъде повредена. Имайки предвид дългосрочното използване при хиляди експозиции, цената на еднократното използване на PSP дигитален сензор е пренебрежимо малка.

Време за обработка/сканиране

Конвенционалните рентгенографи са разработени за проявяване чрез обработка с химични разтвори, промиване с вода и въздушно изсушаване. Процесът отнема много време и усилия и може да е причина за създаване на напрежение, особено ако резултатите са необходими спешно. След интраорална експозиция една рентгенография може да бъде готова в рамките на 5-6 минути, но серия рентгенографии, включващи ця-

лото съзбие, отнема 10 и повече минути. Безжичните дигитални сензори предават данните от експозицията към компютъра в реално време и изображенията се възпроизвеждат веднага след заснемането им (най-често с минимално закъснение).

Безжичните дигитални сензори ScanX се поставят в малко сканиращо устройство, ScanX Swift (фиг. 11), и изображенията се обработват и представят на монитора. Първото изображение от PSP сензора е налично в рамките на 11 секунди, а за всяко от последващите са необходими по 4 секунди. По такъв начин серия от 4 рентгенографии в захапка е готова за прегледане в рамките на 30 секунди, а серия за цялото съзбие отнема около 2 минути. Устрой-

Carestream
DENTAL

Кой панорамен апарат
е най-подходящ за Вас?
Изберете от фамилията
на Carestream Dental

PANORAMIC AND 3D:
CARESTREAM'S EXTRAORAL FAMILY



CS 8100 - всичко необходимо
за ежедневната практика

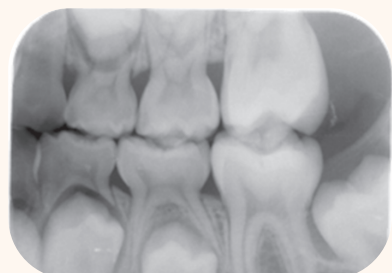
CS 8100 3D - най-продавания
3D апарат, 4 обема на
реконструкция **new**

CS 9000 - панорамен,
с цефалометричен модул,
с 3D или с всички опции

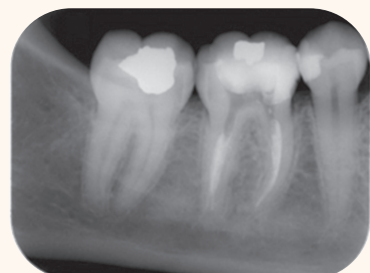
CS 9300 - с мултифункционално
приложение, в две версии,
7 обема на реконструкция

CAD/CAM съвместими

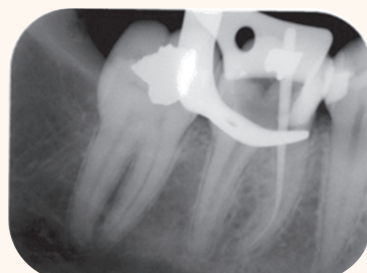Бизнес партньор за България - АЛБА ТМ
1233 София, ул. Клокотница 35-37, вх. Г
Тел./Факс: 02-9314719, 02-8320067
e-mail: carestream_albatm@abv.bg
www.albatm-carestream.com



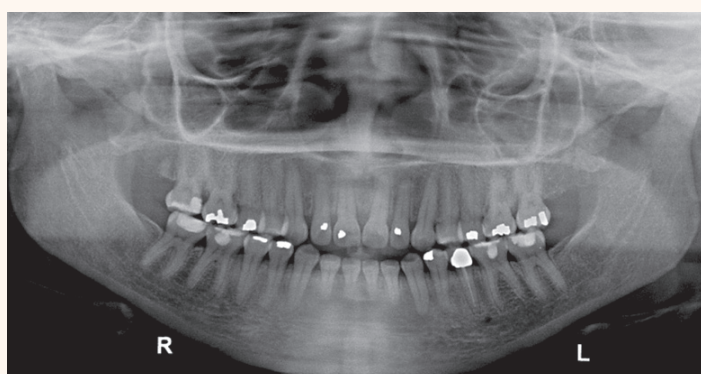
Фиг. 6 Безжични дигитални сензори ScanX за стандартна рентгенография в захапка.



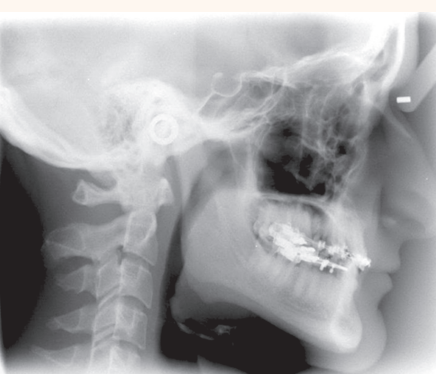Фиг. 7 Безжични дигитални сензори ScanX за периапикални рентгенографии.



Фиг. 8 Безжични дигитални сензори ScanX за ендодонтски цели.



Фиг. 9 Безжични дигитални сензори ScanX за панорамни рентгенографии.



Фиг. 10 Безжични дигитални сензори ScanX за цефалометрични рентгенографии.