

DENTAL TRIBUNE

— The World's Dental Newspaper • Serbia & Montenegro Edition —

NOVI SAD

Maj 2011

No. 01+02 VOL. 6

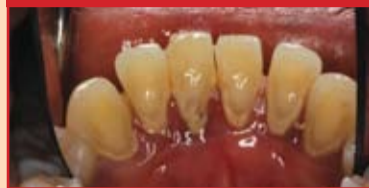Novi Sad
M. Stratimirovića 6
tel: +381-21-4740600
mob: +381-63-474411
fax: +381-21-6360935

HIPOKRAT
SISTEM

e-mail: info@hipokrat.co.rs
www.hipokratdental.com

Novi Beograd
Bul. Z. Đinđića 6b
tel: +381-11-3015356
mob: +381-63-476963
fax: +381-11-2138657

Parodontologija



Faktori koji utiču na prognozu zuba

Određivanje prognoze kod pacijenata sa parodontopatijom je sastavni deo kliničke prakse parodontologa i direktno utiče na plan terapije.

►strana 4

Menadžment



Kakvi su Vam odnosi sa pacijentima?

U stomatološkoj ordinaciji je odnos sa pacijentima jednako bitan kao i pravljenje najboljih restauracija ili perfektnih krunica.

►strana 18

Zanimljivosti

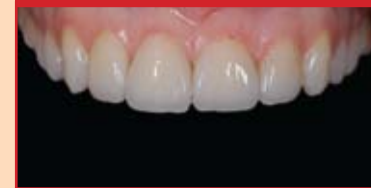

Priča o razvoju četkice za zube

Ni jednom pojedincu nije zvanično priznato da je izumeo četkicu za zube. Ona se tokom vremena razvijala na osnovu ljudske potrebe.

►strana 10

Trendovi



Litijum disilikat - efikasno rešenje

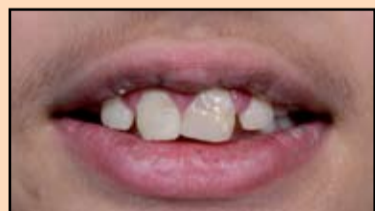Keramički materijal na bazi litijum disilikata predstavlja jedinstveni materijal. To je svakako „the next big thing“ u estetskoj stomatologiji!

►strana 15

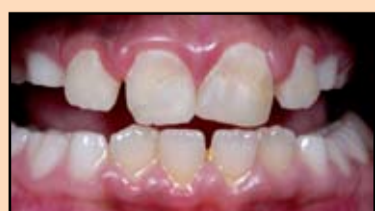Lepljenje fragmenta i nadogradnja frakturiranog maksilarnog centralnog sekutića

Autor: dr Irfan Ahmad, UK

Akutna dentalna trauma je veoma česta među decom mlađom od 12 godina. Najčešće povređivani zubi su maksilarni sekutići, a prilikom traume dolazi ili samo do odlamanja gleđi, gleđi i dentina ili, u najtežim slučajevima do otvaranja komore pulpe, često bez frakture korena zuba. Za razliku



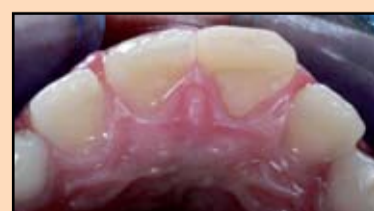Slika 1. Izgled zuba i lica, na kome se vidi inicijalni tretman dva maksilarna centralna sekutića nakon povrede zadobijene tokom sportske nezgode.



Slika 2. Preoperativno stanje, vidljive su obilne naslage dentalnog plaka, akutni gingivitis, zalepljen frakturirani fragment na desnom centralnom sekutiću i postavljena neadekvatna kompozitna nadogradnja na levom sekutiću.

od relativno sporog procesa gubitka zubnog tkiva kao posledice karijesa ili abrazije zuba, akutna dentalna trauma predstavlja trenutni, često veoma bolni gubitak zdrave zubne supstance. Zatim, ekspaniranje dentinskih kanalića komplikuje kako inicijalni, tako i dugoročni tretman povređenog zuba, značajno kompromitujući njegovu prognozu, zahtevajući dugotrajne periodične kontrole, čak i u slučajevima naizgled povoljnog ishoda lečenja.

Redosled terapijskih postupaka u lečenju akutne povrede zuba sastoji se iz očuvanja zdravlja zuba (health, H), zatim uspostavljanja funkcije zuba



Slika 3. Incizalni preoperativni izgled, gde se vidi odvojeni fragment desnog centralnog sekutića i predimenzionirana nadogradnja na levom centralnom sekutiću.

(funkcion, F) i na kraju postizanje zadovoljavajuće estetike (aesthetics, A), što sve zajedno čini tzv. HFA trijadu. Savremeni kompozitni materijali i tehnike izrade direktnih kompozitnih restauracija omogućavaju potpunu rekonstrukciju morfologije zuba, kao i podražavanje optičkih svojstava (boja, translucencija, opalescencija, fluorescencija) prirodnih zuba, uz zadovoljavajuća mehanička svojstva. Prednost direktnih restauracija je u tome što su one minimalno invazivne, ne zahtevaju dodatno uklanjanje zdrave zubne supstance; međutim, ova tehnika je izuzetno osetljiva, iziskuje strpljivost i veoma precizno izvođenje.

Klinički slučaj

Desetogodišnjem dečaku se dogodila sportska nezgoda koja je dovela do akutne dentalne traume centralnih maksilarnih sekutića. Frakturirani fragment levog centralnog sekutića je izgubljen, dok je fragment desnog sekutića pronađen na mestu nezgode. Pacijentu je pružena pomoć na mestu povređivanja, kao i na

odeljenju hitne medicinske pomoći u lokalnoj bolnici, gde je proverena antitetanusna zaštita, a kompozitni materijal upotrebljen da bi se zalepio frakturirani fragment desnog

centralnog sekutića i načinila nadogradnja na levom centralnom sekutiću (Slike 1-3).

→DT strana 6

VILLA SISTEMI MEDICALI

DIGITALNI RTG SISTEMI

ENDOS DC



ROTOGRAPH evo 3D



COMDEX doo • Kornelija Stankovića 31 • Novi Sad
tel/fax 021/511-073 • 511-075 • mob 063/526-949
www.CommexDental.com • commex@eunet.rs

Sedma godišnja konferencija izdavača DTI u znaku širenja internetom

Izdavači štampanih i onlajn izdanja licenciranih publikacija Dental Tribune International sastali su se na Sedmoj godišnjoj konferenciji izdavača Dental Tribune International u Kelnu u Nemačkoj, od 19. do 21. marta 2011. godine. Po prvi put su dočekani izdavači štampanih izdanja iz Češke, Holandije i Slovenije.

Dental Tribune International (DTI), sa sedištem u Lajpcigu u Nemačkoj, danas u svetu predstavlja najveću mrežu specijalizovanih izdavača u oblasti stomatologije. Nju čini dvadeset i osam kompanija sa izdanjima na dvadeset i dva jezika. Sa par-

terima iz celog sveta DTI je izdavač preko stotinu specijalizovanih novina i časopisa u 90 zemalja, te predstavlja najznačajniji stručni informativni medij i platformu za kontinuirano obrazovanje sa auditorijumom od preko 650.000 stomatologa.

Kako je saopštio izvršni direktor Torsten Oemus, DTI agresivno širi svoju sferu delovanja na najmoćniji medij – internet. Globalna platforma dental-tribune.com sada je dostupna i na srpskom jeziku, kao kvalitetan dodatak štampanom izdanju za Srbiju i Crnu Goru koje izlazi već pet godina zaredom, i ePapers digitalnoj arhivi svih

do sada objavljenih štampanih izdanja koje je i ranije bilo dostupno na adresi <http://www.dental-tribune.com/epaper>.

Onlajn izdanje za Srbiju i Crnu Goru koje, osim licenciranih sadržaja na srpskom jeziku, nudi i mnoštvo zanimljivih lokalnih informacija, dostupno je na adresi <http://www.dental-tribune.rs>. DTI prepoznaje trend umrežavanja na internetu te je prisutan i aktivan i na popularnoj društvenoj mreži Facebook.

Internet platforma je takođe proširena sadržajima dostupnim na mobilnim platformama, pa je moguće kupiti aplikaciju za iPad i iPhone koja

omogućuje pregled sadržaja, interaktivnost i praćenje onlajn predavanja u okviru programa DTI Study Club (<http://www.dental-tribune.com/studyclub.com>).

Nove opcije predstavljene na konferenciji su „Careers“ sa pregledom oglašanih radnih mesta, kao i „Classifieds“ sa pregledom malih oglasa orijentisanih na usluge i promet nove i korišćene stomatološke opreme.

DTI je predstavio i projekat Global Dental Tribune Awards koji ima za cilj prepoznavanje najvećih dostignuća u nekoliko različitih kategorija tokom godinu dana. Nagrada će biti dodeljivana u ukupno petnaest kategorija, od kojih su neke

od najznačajnijih “Nagrada za životno delo”, “Inovacija u stomatologiji” i “Vodeći predavač u stomatologiji”. Prijem nominacija, uži izbor kandidata za nagrade i onlajn glasanje moguće je preko veb-sajta dental-tribune.com. **DT**



www.dental-tribune.com

CIP-Katalogizacija u publikaciji
Biblioteka Matice srpske, Novi Sad

616.31 (05)

Dental Tribune: the World's Dental Newspaper / glavni i odgovorni urednik Anita Brzaković. - Serbia and Montenegro edition. - Vol. 1, No. 1 (avgust 2006) - . - Novi Sad: Dental Media, 2006-. - 42cm

Četiri puta godišnje
ISSN 1452-6425

COBISS.SR-ID 215641863



Postanite naš Facebook prijatelj
Dental Tribune Srbija

Ukoliko želite DT informacije
mejlom, pošaljite nam Vašu
e-mail adresu na:
info@dental-media.rs

Imprint

Izdavač: DENTAL MEDIA d.o.o.
(ekskluzivni nosilac licence za Srbiju i Crnu Goru)
Adresa: Fruškogorska 55
21000 Novi Sad
Telefon: 065-1026242
E-mail: dentalmedia@neobee.net
Internet: www.dental-tribune.com

Glavni i odgovorni urednik: dr Anita Brzaković
Umetnički direktor: Snežana Popov
Prevodioci: Marijana Dudvarski
dr Anita Brzaković
Zoran Zrnić

Lektor: Mirjana Grubišić-Bandić
Štampa: Aleksandra Popin
Stojkov štamparija, Novi Sad

Distribuirana se besplatno u Srbiji i Crnoj Gori
Dental Tribune se izdaje kvartalno
Copyright 2006 by Dental Tribune International GmbH
All rights reserved



Urednički materijal preveden i preštampan u ovom izdanju časopisa Dental Tribune International, iz Nemačke, zaštićen je autorskim pravom kompanije Dental Tribune International GmbH. Sva prava su zadržana. Objavljeno uz dozvolu kompanije Dental Tribune International GmbH, Holbeinstr. 29, 04229 Leipzig, Germany. Reprodukovanje na bilo koji način na bilo kom jeziku, u celini ili delimično, bez prethodne pismene dozvole kompanije Dental Tribune International GmbH i Dental Media d.o.o. strogo je zabranjeno. Dental Tribune je zaštitni znak kompanije Dental Tribune International GmbH.

International Imprint

Licensing by Dental Tribune International

Publisher Torsten Oemus

Group Editor Daniel Zimmermann
newsroom@dental-tribune.com
+49 541 48 474 107

Editors Claudia Salwiczek
Anja Worm

Editorial Assistant Yvonne Bachmann

Copy Editors Sabrina Raaff
Hans Motschmann

International Editorial Board

Dr Nasser Barghi, USA – Ceramics
Dr Karl Behr, Germany – Endodontics
Dr George Freedman, Canada – Aesthetics
Dr Howard Glazer, USA – Cariology
Prof Dr I. Krejci, Switzerland – Conservative Dentistry
Dr Edward Lynch, Ireland – Restorative
Dr Ziv Mazor, Israel – Implantology
Prof Dr Georg Meyer, Germany – Restorative
Prof Dr Rudolph Slavicek, Austria – Function
Dr Marius Steigmann, Germany – Implantology

Publisher/President/CEO Torsten Oemus

Sales & Marketing Peter Witteczek
Antje Kahnt

Director of Finance & Controlling Dan Wunderlich

Marketing & Sales Services Nadine Parczyk

License Inquiries Jörg Warschat

Accounting Manuela Hunger

Business Development Manager Bernhard Moldenhauer

Project Manager Online Alexander Witteczek

Executive Producer Gernot Meyer

© 2010, Dental Tribune International GmbH. All rights reserved.

Dental Tribune makes every effort to report clinical information and manufacturer's product news accurately, but cannot assume responsibility for the validity of product claims, or for typographical errors. The publishers also do not assume responsibility for product names or claims, or statements made by advertisers. Opinions expressed by authors are their own and may not reflect those of Dental Tribune International.

Dental Tribune International
Holbeinstr. 29, 04229 Leipzig, Germany
Tel.: +49 541 4 84 74 302 | Fax: +49 541 4 84 74 175
Internet: www.dental-tribune.com | E-mail: info@dental-tribune.com

Regional Offices

Asia Pacific
Dental Tribune Asia Pacific Limited
Room A, 20/F, Harvard Commercial Building, 111 Thompson Road,
Wanchi, Hong Kong
Tel.: +852 5115 6177 | Fax: +852 5115 6199

The Americas
Dental Tribune America
116 West 25rd Street, Ste. 500, New York, NY 10011, USA
Tel.: +1 212 244 7181 | Fax: +1 212 224 7185

DENTAL TRIBUNE
The World's Dental Newspaper - Asia Pacific Edition

Estetska stomatologija na dohvata ruke

Ovogodišnji osmi po redu godišnji skup European Society for Cosmetic Dentistry (ESCD), biće održan u našem neposrednom okruženju u Dubrovniku od 30.9/1.10.



Tom prilikom u nešto izmenjenoj šemi, ovoga puta sa manjim brojem predavača ali dužim raspoloživim terminima, u cilju potpunije edukacije učesnika, kroz predavanja i radionice, estetska stomatologija biće pokrivena iz skoro svih aspekata.

Za sve kongresne aktivnosti kao i organizovani smeštaj

predavača i učesnika izabran je kompleks hotela Rixos Libertas Dubrovnik koji svim salama, barovima, bazenima i SPA centrom i plažom, predstavlja idealan izbor za spoj vrhunske edukacije i ugodnog morskog opuštanja.

U zvaničan program uvršteni su globalno najeminentniji predavači iz različitih oblasti: Prof. Dr. Nasser Barghi, iz domena adhezije i keramičkih faseta, Alain Romanos, mekalkiva i implantologija, Bob Khanna sa dermalnim filerima, Prof Arnetzl, uživo rekonstrukciju

sa CEREC sistemom samo su neki od predavača, koji će drugog dana držati i radionice sa interaktivnijim pristupom slušaocima.

Tokom skupa biće održana i posterprezentacija, a za najuspešnije radove su predviđene prigodne nagrade. Ovo je prilika da i kolege iz Srbije prikažu svoje slučajeve, uz kolege iz cele Evrope.

Ni ovoga puta neće izostati atraktivan večernji provod. Prvo večer je predviđeno za žurku na plaži sa živom muzikom i DJ-om, dok je drugo večer zamišlje-

no u elegantnijem stilu, uz večernju toaletu, na terasi tvrđave Revelin sa prelepim pogledom na Dubrovnik i okolinu.

Ove godine za članove ESCD iz Srbije i susednih država izdejsstvovane su posebno pogodne cene kotizacije. U zavisnosti od termina prijave 130/165 eura a za studente, asistente i članove tima 50 eura.

Više informacija o ESCD-u i samom skupu može se dobiti na: www.escd.info i www.escd-dubrovnik.com. **DT**

Priznanje Dental Tribune uručeno je Robertu Gotlanderu

Autor: Ivon Bahman (Yvonne Bachmann), DTI

Keln, Nemačka: Međunarodno priznanje Dental Tribune (Global Dental Tribune Award) dodeljuje Dental Tribune International istaknutim pojedincima, timovima i ordinacijama

koje su aktivno zainteresovane za kontinuirano obrazovanje i postizanje naviših profesionalnih rezultata. Izvršni direktor DTI Torsten Oemus proglasio je prvog nosioca nagrade Dental

Tribune za najveće dostignuće u predvođenju napretka u stomatološkoj profesiji Robertu Gotlanderu iz Švedske, kao priznanje za njegova izuzetna postignuća u oblasti obrazovanja i inovacija u stomatologiji.

Gotlander je pohađao Stomatološki fakultet Univerziteta u Geteborgu. Karijeru je započeo 1984. godine u preduzeću „Nobelpharma“, koja je kasnije

prerasla u kompaniju „Nobel Biocare“. Tokom godina rada na mestu izvršnog potpredsednika za obrazovanje i informisanje o proizvodima, u periodu od 1986. do 1987. godine, Gotlander je bio odgovoran za međunarodno priznat program edukacije „Nobel World Tour“. **DT**

Foto: Izdavač Torsten Oemus (sa desne strane) po prvi put uručuje Dental Tribune priznanje Robertu Gotlanderu



SIMPOZIJUM STOMATOLOGA I SARADNIKA

s međunarodnim učešćem

NOVI SAD

27 - 28/5/2011

NOVOSADSKI SAJAM Kongresni centar MASTER

SKUP JE AKREDITOVAN OD STRANE ZDRAVSTVENOG SAVETA SRBIJE

Bodovi za:	Nova znanja iz oblasti restaurativne stomatologije 27. 5. 2011.	Nova znanja iz oblasti hirurgije i implantologije u stomatologiji 28. 5. 2011.
Pasivno učešće	5	5
Poster prezentacija	7	7
Oralna prezentacija	9	9
Predavanje po pozivu	11	11

ROK ZA PRIJAVU RADOVA: 1. maj 2011.
ROK ZA PRIJAVU PASIVNOG UČEŠĆA: 23. maj 2011.
PRIJAVA NA LICU MESTA: 27 - 28. maj 2011.

ORGANIZATORI

- Klinika za stomatologiju Vojvodine
- Akademija medicinskih nauka SLD
- Stomatološki fakultet u Beogradu
- Novosadski sajam A.D.

PRIJAVE ZA UČEŠĆE KAO I PRIJAVU RADA MOŽETE IZVRŠITI ELEKTRONSKIM PUTEM PREKO INTERNET STRANICE
www.simpozijum.net
 ili na telefon
 +381 21 466-075, 466-076, 466-077
PANACOMP - Zemlja čuda d.o.o.
info@panacomp.net
www.panacomp.net
 Bulevar Cara Lazara 96, 21000 Novi Sad
www.simpozijum.net

KOTIZACIJA

Cena za stomatologe:

	27. 5. 2011.	28. 5. 2011.	27. i 28. 5. 2011.
RANA KOTIZACIJA Uplata do 1. 5. 2011.	2.700,00 RSD	2.700,00 RSD	5.000,00 RSD
KASNA KOTIZACIJA Uplata od 1. 5. do 23. 5. 2011.	3.300,00 RSD	3.300,00 RSD	6.000,00 RSD
KOTIZACIJA NA DAN SIMPOZIJUMA	4.000,00 RSD	4.000,00 RSD	7.000,00 RSD

Cene za stomatološke sestre i tehničare:

	27. 5. 2011.	28. 5. 2011.	27. i 28. 5. 2011.
RANA KOTIZACIJA Uplata do 1. 5. 2011.	2.160,00 RSD	2.160,00 RSD	4.000,00 RSD
KASNA KOTIZACIJA Uplata od 1. 5. do 23. 5. 2011.	2.640,00 RSD	2.640,00 RSD	4.800,00 RSD
KOTIZACIJA NA DAN SIMPOZIJUMA	3.200,00 RSD	3.200,00 RSD	5.600,00 RSD

Cene za postdiplomce:
za oba dana, uplata na licu mesta - 2.000,00 RSD

Studentima je obezbeđeno besplatno učešće na Simpozijumu.

KOTIZACIJA OBUHVATA
• Učešće na Simpozijumu • Kongresni materijal • Koktel dobrodošlice • kafe pauze

"Nova znanja iz oblasti restaurativne stomatologije"		
Tema	Metod obuke*	Predavač
Primena metode konačnih elemenata u stomatološkoj protetici	predavanje	Prof. dr Dragoslav Stamenković
Novi estetski trendovi u restaurativnoj stomatologiji	predavanje	Prof. dr Kosovka Obradović Đuričić
Pitanje okluzije i artikulacije danas	predavanje	Prof. dr Vojkan Lazić
Savremeni trendovi u stomatološkoj gerontoprotetici	predavanje	Prof. dr Ivica Stančić
Pauza		
Glas jonomer cementi u kliničkoj pedontološkoj praksi	predavanje	Prof. dr Mirjana Apostolović
Dentoalveolarne promene kod mladih odraslih osoba sa klasom II/1	predavanje	Prof. dr Ivana Šćepan
Otvaranje Simpozijuma		
Koktel-pauza		
Upotreba radiografije u dijagnostici i terapiji oralnih obolenja	predavanje	Doc. dr Duška Blagojević
Uticaj Coca Cole na razvoj nekarioznih promena čvrstih zubnih tkiva	predavanje	Doc. dr Ivana Stojšin
Upotreba dentinskih adheziva u svakodnevnoj stomatološkoj praksi	predavanje	Prof. dr Stalovljub Živković
Savremeni biokompatibilni nanomaterijali u stomatologiji	predavanje	Prof. dr Ljubiša Džambas
Samoadhezivni i nanohibridni kompozit, Vertise Flow i Herculite XRV Ultra	Kurs	Asist. dr sci stom Vesna Miletić Asist. mr sci stom Jugoslav Ilić

"Nova znanja iz oblasti hirurgije i implantologije u stomatologiji"		
Tema	Metod obuke*	Predavač
Primena savremenih tehnika i materijala - ključni faktori funkcionalnog i estetskog uspeha implantne terapije	predavanje	Prof. dr Milan Jurišić
Primena fibrinskih membrana kod gingivalne recesije	predavanje	Prof. dr Božidar Dimitrijević
Primena različitih terapijskih postupaka u pripremi alveolarnog grebena za ugradnju implantata	predavanje	Prof. dr Snježana Čolić
Pauza		
Protetska rehabilitacija pacijenata upotrebom endoossealnih implantata - naša iskustva	predavanje	Prof. dr Siniša Mirković
Mogućnosti zbrinjavanja povreda kod dece	predavanje	Prof. dr Mirjana Ivanović
Koktel-pauza		
Ortognatska hirurgija	predavanje	Prof. dr Aleksandar Kiralj
Rešavanje problema u odontometriji	predavanje	Prof. dr Vladimir Ivanović
Savremeni principi periapikalne hirurgije	predavanje	Doc. dr Branislav Bajkin
Primena slobodnih mikrovaskularnih režnjeva	predavanje	Doc. dr Živorad Nikolić
Efekti parodontološke terapije kod HIV pozitivnih pacijenata	predavanje	Asist. dr Ivana Gušić
Savremena implantologija u praksi	predavanje	Dr Saša Winter
Precizan interokluzalni registrat-put ka postizanju optimalne okluzije	Stručni skup	Ass. dr Aleksandra Lemić

Sistemska i dentalni faktori koji utiču na prognozu zuba

Autori: Belinda Brown-Joseph, DMD, MS; Samia Hardan, DDS, MS; David L. Hoexter, DMD, FADC; Sebastien Dujardin, DDS, MS; and Jon B. Suzuki, DDS, PhD, MBA

Najveći izazov u planiranju terapije je određivanje tačne prognoze oboljenja. U eri stomatologije zasnovane na dokazima, kliničke studije bazirane na ishodima lečenja primoravaju nas da preispitamo naše pristupe lečenju. Kada je u pitanju parodontopatija prognoza se uglavnom zasniva na predviđanju preživljavanja zuba. Određivanje prognoze kod pacijenata sa parodontopatijom je sastavni deo kliničke prakse parodontologa i direktno utiče na plan terapije u smislu lečenja, zadržavanja ili ekstrakcije parodontopatičnih zuba.^{1,2}

Prognoza za čitavu denticiju ili za pojedinačni zub je „dinamična“ i podložna je promenama ukoliko dođe do promena zdravstvenog stanja pacijenta ili motivacije i poboljšanja dentalnih faktora (kao što je na primer, poboljšanje održavanja oralne higijene).

Iako su mnogi postulati iz parodontološke literature validni, ipak je neophodno pridobiti nove informacije i koristiti nove tehnike kada se donosi odluka o tome da li zub treba zadržati ili ga ekstrahovati.²

Ovaj članak se bavi prvenstveno razmatranjem razvoja prognostičke preciznosti, sa naglaskom na zadovoljstvu pacijenta kliničkim rezultatima i povoljnostima u finansijskom smislu.

Sistem za procenu parodontološke prognoze

Istorijski, prognoza parodontopatičnih zuba je bazirana na gubitku zuba.^{3,4} Nekoliko autora je dizajniralo i ispitivalo svoje prognostičke sisteme sa različitim uspešnošću, ali je nesumnjivo dokazano da je sistem baziran isključivo na gubitku zuba veoma nepouzdan kada se posmatra dugoročna prognoza.¹ Opšte prihvaćenu i najčešće korišćenu prognostičku klasifikaciju su izradili McGuire i Nunn.⁵ Ovaj sistem sadrži de-

taljnu analizu težine oboljenja u odnosu na pojedinačni zub, što je prikazano u tabeli 1.

Drugi sistem predstavili su Kwok i Caton, kojim se prognoza određuje na osnovu očekivane parodontalne stabilnosti.^{1,6} Prognoza se smatra „povoljnom“ kod onih zuba gde se lokalni i sistemska faktori mogu kontrolisati, a parodontalni status zuba može biti stabilizovan neophodnim parodontološkim tretmanom i održavanjem rezultata.

Kada se lokalni ili sistemska faktori delimično mogu kontrolisati, za ove zube se smatra da imaju „sumnjivu“ prognozu, iako parodontacijom može biti stabilizovan opsežnim parodontološkim tretmanom i održavanjem ukoliko se ovi faktori stave pod kontrolu.

Kod zuba sa nepovoljnom prognozom, lokalni ili sistemska faktori ne mogu se kontrolisati i do raspada periodontalnog ligamenta najverovatnije će doći i pored svih terapijskih mera i održavanja oralne higijene. Na kraju, kada je prognoza „beznadežna“, indikovana je ekstrakcija zuba.

Prognoza za čitavu denticiju nasuprot prognozi za pojedinačni zub

Prilikom davanja prognoze, mnogi faktori moraju biti uzeti u obzir. Ovi faktori se potom zajedno analiziraju i sintetišu u šemu za određivanje parodontološke prognoze. Iako su longitudinalne studije pokazale da i hirurški i konzervativni tretman doprinose očuvanju parodontopatičnih zuba, dugotrajna stabilnost zuba zavisi od velikog broja varijabli.^{1,7-11} Kao što je prikazano u tabeli 2, faktori koji utiču na celokupnu parodontološku prognozu obuhvataju uzrast, genetsku predispoziciju, oralnu higijenu, opšte zdravlje, pušenje, spremnost pacijenta na saradnju i ekonomske aspekte. Faktori od značaja za prognozu koji se tiču samog zuba obuhvataju gubitak pripoja, odnos

DOBRA PROGNOZA	Moguća kontrola etioloških faktora, dobra potpora periodontalnih struktura, mogućnost održavanja oralne higijene, spremnost pacijenta na saradnju
UMERENO DOBRA PROGNOZA	Gubitak pripoja 25%, furkacija klase I, moguće održavanje oralne higijene uz dobru motivaciju pacijenta
LOŠA PROGNOZA	Gubitak pripoja 50%, furkacije klase I i II
SUMNJIVA PROGNOZA	Gubitak pripoja veći od 50%, nepovoljan oblik korena zuba, indeks labavljenja veći od 2, konvergencija korenova
“BEZNADEŽNA” PROGNOZA	Neadekvatan pripoj, indikovana ekstrakcija zuba

Tabela 1. Prognostički sistem po autorima McGuire i Nunn

krunice i korena, poziciju zuba u zubnom luku, prisustvo ili odsustvo parodontalnih lezija u furkaciji zuba i druge anatomske i restaurativne činioce.^{2,8} Ovi parametri se beleže u odnosu na prethodno kliničko iskustvo i tek onda procenjuje prognoza.¹²

Prognoza za čitavu denticiju

Faktori koji moraju biti razmotreni prilikom ocenjivanja prognoze svih prisutnih parodontopatičnih zuba obuhvataju sledeće:

Životno doba. Literaturni navodi su saglasni da je prevalencija veća, a ozbiljnost parodontalnog oboljenja izraženija kod starijih osoba u odnosu na mlađu populaciju.^{1,2,6} Međutim, generalno posmatrano, kod starijih osoba je bolja prognoza za isti stepen oštećenja parodontacijom u poređenju sa mladom populacijom.

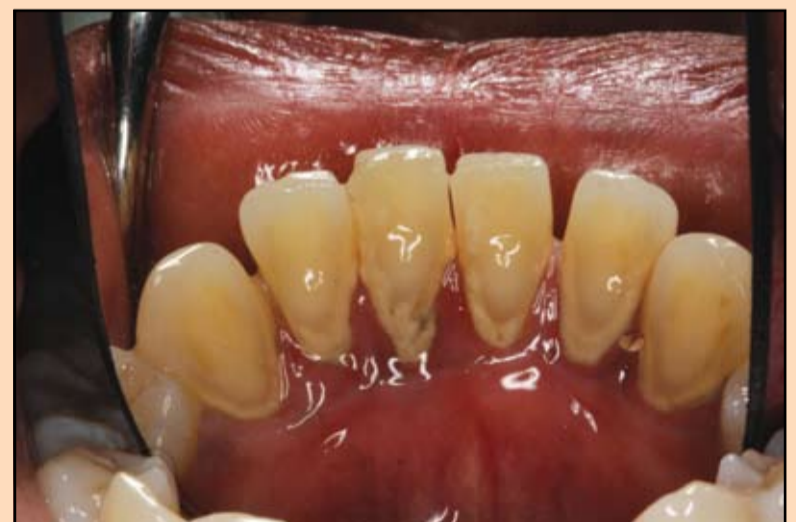Kontrola plaka. Bakterijski plak je osnovni etiološki faktor koji se dovodi u vezu sa parodontopatijom. Sposobnost pacijenta da na

adekvatan način održava oralnu higijenu i uklanja plak veoma je važna prilikom procene da li se oboljenje može zaustaviti ili je njegova progresija neminovna.

Pušenje. Osobe koje puše više od 10 cigareta dnevno mnogo su više izložene riziku od nastanka ozbiljnijih formi parodontopatije, kod njih je manje predvidiv individualni odgovor na inicijalni tretman i komplikovanja je reakcija na čitavu terapiju. Ukoliko su svi ostali činioći približnog intenziteta, pa-

cijent koji nastavi da puši imaće lošiju prognozu u odnosu na nepušače i osobe koje su prestale da puše.¹⁴⁻¹⁷

Dijabetes. Kod pacijenata sa dijabetesom više se javlja prevalencija parodontalnih oboljenja, kao i veći gubitak pripoja i kosti.^{18,19} Pacijenti sa dijabetesom, naročito oni sa loše kontrolisanim dijabetesom u principu će imati lošiju celokupnu prognozu parodontopatije u poređenju sa pacijentima koji nemaju dijabetes (Slika 1).



Slika 1. Nekontrolisani dijabetes tipa 2 kod pacijenta starog 42 godine

Opšti faktori (prognoza za čitavu denticiju)	Lokalni faktori (prognoza za pojedinačne zube)
Životno doba Kontrola plaka Pušenje Sistemska oboljenja Genetski faktori Stres Saradnja pacijenta Ekonomski aspekti	Plak/konkrementi Duboki džepovi i gubitak pripoja Labavljenje zuba Okluzalna trauma i parafunkcije Plak retenciona mesta Protetsko/restaurativni faktori

Tabela 2. Faktori koji mogu uticati na prognozu

Genetika. Genetski faktori mogu imati veoma važnu ulogu u određivanju načina na koji domaćin odgovara na štetne nokse. Smatra se da genetski polimorfizam određenih gena zaduženih za imuni odgovor (na primer interleukini IL-1 i IL-10) može biti povezan sa sklonošću ka izraženijim formama parodontopatije u određenim populacijama.^{6,12}

Stres. Fizički i emocionalni stres, kao i zloupotreba opijata može uticati na sposobnost pacijenta da na adekvatan način odredi na preduzeti tretman.⁶ Nedavno sprovedena metaanaliza u literaturi govori u prilog tome da psihološki stres može dovesti do pogoršanja parodontopatije.^{2,20}

Spremnost pacijenta da sarađuje u tretmanu. Kliničar mora biti svestan sposobnosti i upornosti pacijenta u kontroli plaka kada određuje prognozu oboljenja. Što je bolja kontrola plaka, bolja je i dugoročna prognoza zuba.²¹⁻²⁵ Ovo razmatranje je naročito važno prilikom kontrolnih pregleda nakon inicijalnog plana terapije i početnih uputstava o održavanju oralne higijene.^{1,2,6}

Ekonomski aspekti. Osobe sa ozbiljnom parodontopatijom često nisu svesne ovog stanja, što dodatno pogoršava prognozu. Kompleksni tretman pacijenta sa uznapredovalim i destruktivnim formama parodontopatije je veoma skup.²⁴

Prognoza za pojedinačne zuba

Prognoza za pojedinačne zube određuje se nakon određivanja prognoze za čitavu denticiju i direktno zavisi od nje. Mnogi lokalni i protetski/restaurativni faktori imaju direktan uticaj na prognozu pojedinačnih zuba zajedno sa svim prisutnim sistemskim faktorima ili faktorima sredine.^{1,2,5,6}

Dokazano je da su gubitak pripoja, dubina parodontalnog džepa, parodontalne lezije na furkaciji, odnos krunice i ko-

rena, status fiksnih nadoknada i procenat gubitka kosti najznačajniji faktori za gubitak zuba.^{5,25}

Duboki parodontalni džepovi i gubitak pripoja. Duboki parodontalni džepovi i gubitak pripoja se dovode u vezu sa budućim raspadom periodontalnog ligamenta zbog ograničenog pristupa za održavanje oralne higijene, te oportunističkih

promena u mikrosredini parodontalnog džepa koje pogoduju periopatojenima.^{1,26,27} Dubina džepa veća od 5mm stvara poteškoće za održavanje oralne higijene, otežava očuvanje zdravlja potpornih struktura zuba, a rezidualni plak i konkrementi su gotovo uvek prisutni.

Odnos krunice i korena. Odnos krunice i korena je takođe merilo gubitka pripoja, naročito

u slučajevima kada zubi imaju kratke korenove. Primer na ovoj stranici prikazuje nepovoljan odnos krunice i korena, povezan sa razvojnom anomalijom kod pacijenta sa kratkim korenovima (Slika 2).

Zahvaćenost furkacije korenova. Što je veći gubitak pripoja u zoni furkacije korenova, lošija je i dugoročna prognoza zuba. Zubi sa minimalno (klasa I)

zahvaćenom ili potpuno očuvanom furkacijom u principu imaju dobru prognozu. Zubi sa potpunim gubitkom kosti u koronarnim delovima furkacije (klasa III) imaju lošiju prognozu, a regeneracija ovog tipa defekta nije predvidiva u većini kliničkih situacija.

→ DT strana 14



EMS
ELECTRO MEDICAL SYSTEMS

EMS-SWISSQUALITY.COM

AIR-FLOW GOES SUBGINGIVAL

THE AIR-FLOW HANDY PERIO GETS RID OF THE ENEMY - WITH GENTLE ACTION AND UTMOST PRECISION



Three horizontal nozzle apertures for the air-powder mixture, a separate vertical water nozzle aperture for rinsing: Experience the evolution in air-polishing technology and remove subgingival biofilm in just 5 seconds.



With its Air-Flow handy Perio, Air-Flow has assigned its latest family member to combat – right on target for subgingival prophylaxis in your practice.

"I FEEL GOOD"

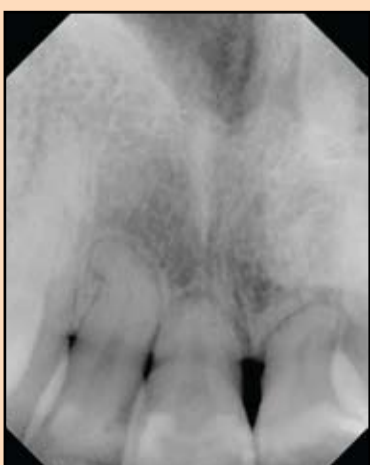For more information > welcome@ems-ch.com

DEEP DOWN, between tooth and gingiva, billions of bacteria managed to proliferate under the cover of malicious biofilm – until now.

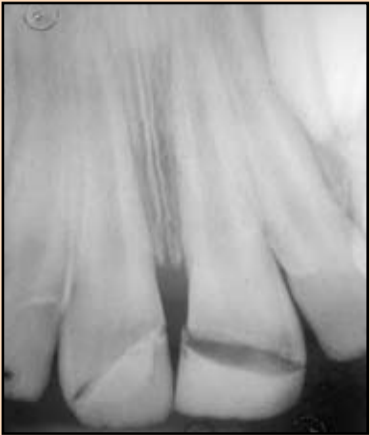

Grain size ~ 25µm

Together with the Original Air-Flow Powder Perio, the Air-Flow handy Perio with its unique Perio-Flow nozzle tracks down biofilm effectively into the periodontal pocket.



Slika 2. Kratki korenovi



Slika 4. Retroalveolarni radiogram na kome se vide veliki defekti između kompozitne nadogradnje i preostalog zubnog tkiva, velike komore pulpe i nezavršen razvoj korena.

←DT strana 1

Pacijent se pojavio u mojoj ordinaciji nekoliko nedelja kasnije, žaleći se na lošu estetiku restauriranih zuba i tup bol u predelu vestibuluma u projekciji vrha korena levog centralnog sekutića.

Intraoralnim pregledom je konstatovano prisustvo veoma loših ivica kompozitnih ispuna, neadekvatne boje i teksture. Pored toga, oralna higijena pacijenta je bila nezadovoljavajuća, sa velikim količinama plaka i kamenca, što je sve izazivalo akutni gingivitis. Levi centralni sekutić bio je blago bolno osetljiv na perkusiju, kao i na tople i hladne nadražaje. Na radiogramima su konstatovani značajni procepi između kompozitnog materijala i zubnih tkiva, što je omogućavalo prodor bakterija (Slika 4). Periodontalni ligament je bio intaktan, nije bilo znakova frakture korena zuba i bio je prisutan tipičan nalaz čvrste kortikalne kosti, što je u skladu sa akutnom povredom zuba.

Inicijalni tretman

Pre razmatranja definitivnog tretmana, tokom inicijalnog tretmana status parodontijuma i endodontski status zuba moraju biti pažljivo razmotreni. Procena stanja pulpe povrednog zuba je od presudne važnosti za plan terapije. Nakon nezgode, pacijent je tužan, uznemiren i psihički traumatizovan. Pored toga, šok koji izaziva fizička trauma često dovodi do prolazne analgezije ili parestezije nervnih vlakana zubne pulpe. Zbog toga, proce-

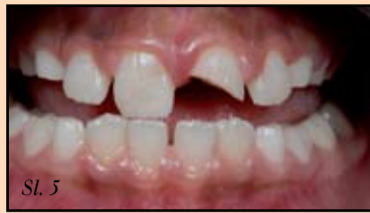na vitaliteta pulpe električnim ili termičkim testovima, koji su veoma subjektivni, daje nepouzdan rezultate. Osim toga, lažno negativan rezultat na ispitivanje vitaliteta povredjenih zuba često se dobija zbog prolazne parestezije nervnih vlakana. S druge strane, moguće je dobiti i lažno pozitivan rezultat kada je već nastupila nekroza pulpnog vaskularnog snopa, kao posledica prisustva preostalih vitalnih nervnih vlakana koja su rezilijentnija u odnosu na nekrotična. Ovo može odložiti korektnu dijagnostiku i tretman povredjenog zuba, često dovodeći do resorpcije korena zuba. Pouzdan i objektivni način za određivanje vitaliteta pulpe je pulsna oksimetrija. Pulsnom oksimetrijom se meri nivo saturacije krvi kiseonikom unutar zubne pulpe. Pulsni oksimetar se sastoji od svetlosno-emitujućih (LED) dioda dve talasne dužine (crvena svetlost 640 nm, i infracrvena svetlost 940 nm) i receptora za detektovanje spektralne apsorpcije oksigenovanog i deoksigenovanog hemoglobina zubne pulpe. Računar izračunava procenat saturacije kiseonikom, koji se kod vitalne pulpe kreće u opsegu od 75% do 80%, što je značajno niže u odnosu na vrednosti saturacije kiseonikom na mestima na kojima se ona uobičajeno meri (na jagodicama prstiju ili ušnoj resici, gde su ove vrednosti iznad 98%). Saturacija kiseonikom vitalnih zuba je niža u poređenju sa mekim tkivima zbog prisustva gleđi i dentina koji dovode do rasipanja LED zraka. Našem pacijentu izmerena je vrednost saturacije od 78%, što znači da



Slika 11. Veliki horizontalni preklap čini centralne sekutiće vulnerabilnim na dentalnu traumu.



Slika 12. Frontalni izgled preoperativnog gipsanog modela.



Slika 8. Zubi i lice pacijenta i VITA Classic ključ boja.

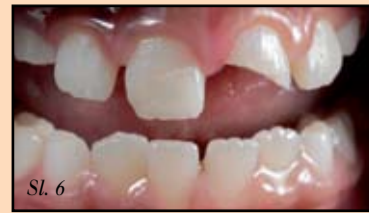je postojala adekvatna prokrvljenost čak i za potrebe eventualne regeneracije pulpe. U ovoj fazi i sa ovakvim dijagnostičkim nalazima smatralo se da endodontski tretman nije potreban. Kako bi se smirili simptomi akutnog gingivitisa, izvršeno je uklanjanje supra- i subgingivalnih konkremenata i poliranje zuba, a pacijentu su data dodatna uputstva o održavanju oralne higijene. Uzimanje otisaka za izradu studijskih modela i laboratorijskog izrađivanja nadoknada u vosku je odloženo dok se ne popravi stanje potpornog aparata zuba.

Izrada laboratorijskog modela za izradu nadoknada u vosku i silikonskog ključa

Na sledećoj seansi, naredne nedelje, primećeno je da je došlo do smirivanja znakova inflamacije desni, ali je takođe uočeno da je došlo do odlamanja kompozitne nadogradnje na levom centralnom sekutiću i do njenog odvajanja od preostalog zubnog tkiva (Slike 5-7). Kako bi se sprečila bolna osetljivost zuba i invazija mikroorganizama, eksponirani dentin levog centralnog maksilarnog sekutića je nagrizen 37%-tnim rastvorom fosorne kiseline u trajanju od 20 sekundi, a neposredno nakon toga je aplikovan



Slika 13. Incizalni izgled preoperativnog gipsanog modela.

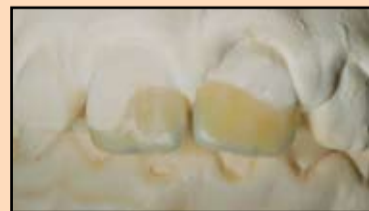

Slika 9. Zubi i lice pacijenta i VITA 3D ključ boja.

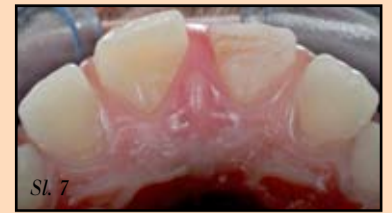
dentin-adhezivni sistem (OptiBond Solo Plus, Kerr). Stanje gingive se popravilo nakon primene profilaktičkih sredstava i preventivnih mera kojima je poboljšana oralna higijena pacijenta, i uzeti su otisci gornje i donje vilice korišćenjem preciznog, mekog otisnog materijala bez distorzije (AlgiNot FS, Kerr). Istovremeno su načinjene referentne fotografije pomoću VITA Classic i VITA 3D Shade (VITA) sistema za analizu boje (Slike 8 i 9).

Otisci su izliveni u tvrdom gipsu i načinjeni su modeli za studije. Pacijent je zamoljen da donese fotografije iz perioda pre nezgode na kojima se vide njegovi zubi (Slika 10), koje su veoma vredan vodič za procenu anatomije zuba i smernica tehničaru za izradu restauracije na modelima u vosku. Pacijent je imao izražen horizontalni preklap sekutića koji je iznosio 7 mm, što je očigledno položaj centralnih sekutića činilo rizičnim, stvarajući predispoziciju za povrede zuba (Slika 11).

U dentalnoj laboratoriji na studijskim modelima izrađene su nadoknade u vosku odgovarajućeg oblika, veličine, vestibularne i palatinalne konture (Slike 12-17).



Slika 14. Frontalni izgled dijagnostičkih nadoknada izrađenih u vosku.



Slika 10. Fotografija pacijenta pre sportske nezgode. Primećuje se jasna maksilarna medijalna dijastema.



Slika 10. Fotografija pacijenta pre sportske nezgode. Primećuje se jasna maksilarna medijalna dijastema.

Izrađen je silikonski ključ od gustog adicione silikona koji se koristi kao otisni materijal i on je odsečen u blizini incizalne ivice tako da postoji mali stepenik ispred i ispod palatinalne konture incizalne ivice čime bi se omogućila potpora za intraoralnu izradu direktne restauracije (Slike 18 i 19).

Izrada kompozitne nadogradnje na levom centralnom sekutiću

Izbor kompozitnog materijala

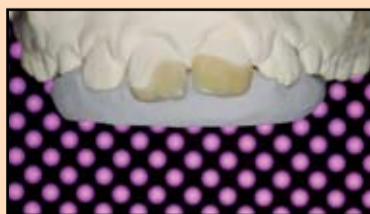Dva su osnovna kriterijuma kojima se rukovodimo prilikom izbora odgovarajućeg kompozitnog materijala: zadovoljavajuća funkcija (u smislu dobre rezilijencije, kao i mehaničkih i termičkih svojstava) i estetika (mogućnost podražavanja dentina i gleđi, posedovanje kvalitetne translucencije, opalescencije i fluorescencije). U ovom slučaju, novi materijal, Herculite XRV Ultra (Kerr), izabran je zbog svojih izvanrednih mehaničkih i optičkih karakteristika. Herculite XRV Ultra je nanohibridni kompozit koji predstavlja usavršenu verziju svog prethodnika, materijala Herculite XRV, koji je na trži-



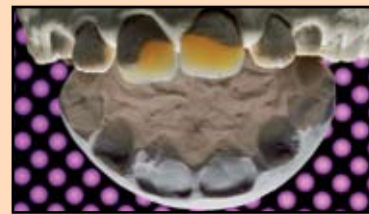Slika 16. Levi lateralni izgled dijagnostičkih nadoknada izrađenih u vosku.



Slika 17. Incizalni izgled dijagnostičkih nadoknada izrađenih u vosku.



Slika 18. Frontalni izgled gipsanog modela sa nadoknadama u vosku i silikonskog ključa in situ.



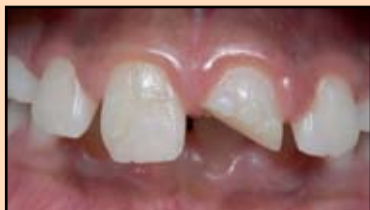Slika 19. Frontalni izgled gipsanog modela sa nadoknadama u vosku i palatinalni izgled silikonskog ključa na kojem se vidi palatinalna anatomija sa incizalnim žlebom koji omogućava intraoralnu izradu nadoknade.

štu prisutan više od dvadeset godina.

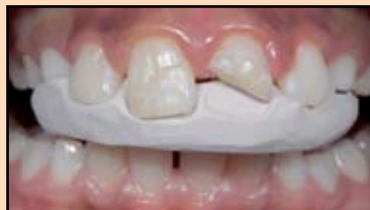Atraktivna osobina nanokompozita je veoma mala veličina čestica punioca koja je za 25-75 nm manja u odnosu na mikrohibridne kompozite. Smanjenje veličine čestica punioca pruža odličnu estetiku omogućavajući visoki sjaj površine nakon poliranja, kao i povoljna optička svojstva, kao što su opalescencija i fluorescencija. Osim toga, Herculite XRV Ultra karakteriše se zadovoljavajućom otpornošću na habanje, otpornošću na pritisak i lom, dobrom zateznom čvrstoćom i otpornošću na sile fleksije. Takođe, poseduje osobine dobre adaptabilnosti, lakog modelovanja i tiksotropnosti. Zatim, dostupan je u širokoj paleti gleđnih, dentinskih i incizalnih nijansi za nanošenje u slojevima ili stratifikovanom tehnikom. Navedene tehnike se često koriste kako bi se smanjila polimerizaciona kontrakcija smanjivanjem C-faktora, i kombinovao veći broj različitih nijansi i karakterizacija boje i površine prisutnih i kod prirodnih zuba, kao što je na primer izrada incizalnih haloa, mamelona i translucenčnih zona na površini zuba.

Klinička tehnika

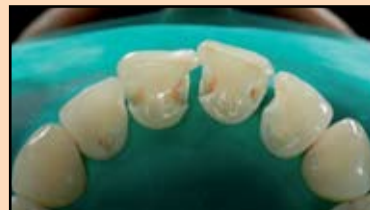Nakon dve nedelje simptomi bola u levom centralnom sekutiću su prestali (osetljivost na nadražaje i palpatorna bolna osetljivost), i nije bilo bolnog odgovora na blagu perkusiju. Pored preoperativne analize boje koja je ranije sprovedena korišćenjem ključa, male kuglice Herculite XRV Ultra incizalne gleđne A1 i dentinske A2 boje su direktno postavljene i polimerizovane na površinama zuba kako bi se omogućilo što preciznije slaganje nijansi (Slika 20). Ovaj metod omogućava direktno poređenje boje postavljenih kompozitnih materijala sa bojom gleđi i dentina prirodnih zuba i odabir što adekvatnijih nijansi gleđnih i dentinskih boja kompozita. Zatim, postavljen je silikonski ključ na zube kako bi se potvrdila tačna lokacija i precizno naleganje (Slika 21). Izolacija je od ključne važnosti za uspeh kompozitnih restauracija i neophodno je da se one postavljaju u okruženju bez vlažnosti. Za postizanje suvog radnog polja dostupne su različite metode, uključujući postavljanje gingivalnog retrakcionog konca, postavljanje vaterolni, permanentna sukucija i koferdama. Neretko se za ove



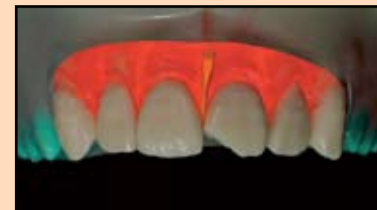Slika 20. Kuglice različitih nijansi Herculite XRV Ultra (Kerr) postavljene direktno na zub, a zatim polimerizovane.



Slika 21. Silikonski ključ postavljen na odgovarajuće površine zuba kako bi se omogućilo korektno naleganje.



Slika 22. Potpuna izolacija svakog pojedinačnog zuba korišćenjem koferdama.



Slika 23. "Split dam" tehnika koja se koristi da bi se izolovao čitav maksimalni frontalni segment.

tehnike preporučuje upotreba koferdama, sa potpunom izolacijom pojedinačnih zuba (Slika 22), i tzv. „split dam“ tehni-

ka kojom se izoluju grupe zuba (Slika 23). Međutim, kada je u pitanju izrada nadogradnje na prednjim zubima, za koje

je estetika od izuzetne važnosti, korišćenje koferdama može imati određene nedostatke zbog prekomerne dehidracije zuba,

što umnogome otežava tačnu procenu boje.

→DT strana 8

5th

INTERNATIONAL CONGRESS IN Implantology & Esthetic Dentistry

For the 1st time in Greece
Pascal Magne & Michel Magne

Didier Dietschi, Switzerland
Ueli Grunder, Switzerland
Markus Hurzeler, Switzerland
Sascha Jovanovic, USA
George Eliades, Greece

Cutting edge of clinical dentistry
September 23 - 24, 2011
Athens, Greece

Chairmen:
Panos Bazos, Greece
Stavros Pelekanos, Greece

Athenaeum Intercontinental Hotel & Conventional Center
103 - 105, Syngrou Avenue, Athens

Conference Fee (lectures only):
183 EUR until June 6, 2011
240 EUR until September 5, 2011
300 EUR upon registration

Media Partner: **dti** Dental Tribune International
OMNI

More information & registration:

Tel.: +30 210 22.22.637, +30 210 21.32.084 e-mail: omnipress@omnipress.gr website: www.omnicongresses.gr, www.omnipress.gr

←DT strana 7

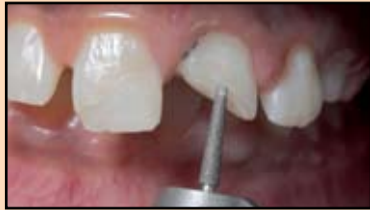Zbog toga je kod ovog pacijenta korišćen suvi retrakcioni konac koji je pažljivo plasiran u gingivalni sulkus kako bi apsorbovao tečnost gingivalnog sulkusa, zajedno sa vaterolnima i permanentnom sukcijom, i na taj način obezbeđeno je suvo radno polje. Ova tehnika je sprečila isušivanje zuba, omogućavajući preciznu procenu boje tokom slojevitog postavljanja kompozitne nadogradnje.

Nakon izbora boje kompozitnog materijala, verifikacije položaja silikonskog ključa i izolovanja zuba, zub je pripremljen za izradu kompozitne nadogradnje. Zalepljeni fragment na desnom centralnom sekutiću nije diran i služio je kao vodič da se što bolje rekonstruiše boja, oblik i karakterizacija površine nadogradnje na levom sekutiću (Slika 20). Nekoliko alternativa je predlagano što se tiče pripreme zuba, od predloga da se ne radi nikakva preparacija, da se učini demarkacija preparacije oblika polužleba do demarkacije preparacije oblika stepenika. U ovom slučaju, jednostavne 1 mm duboke komorice načinjene su na bukalnoj i lingvalnoj površini korišćenjem koničnog dijamantskog borera sa polukružnim vrhom (Slika 24). Preparisani zub je kondicioniran ortofosfornom kiselinom i blago posušen (ne presušen), a zatim je aplikovan OptiBond Solo Plus prema uputstvima proizvođača (Slike 25 i 26). Postupak izrade kompozitne nadogradnje iz slojeva sastojao se od sledećih terapijskih postupaka:

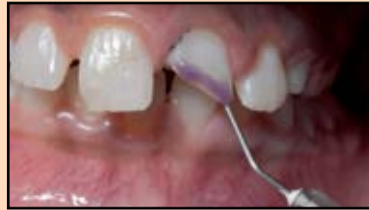- Korak 1. Koristeći CompoRoller (KerrHawe SA), tanak sloj (1-1.5 mm) materijala Herculite XRV Ultra incizalne nijanse nanet je (Slika 27) i postavljen na silikonski ključ kako bi se dizajnirao palatinalni aspekt i incizalna ivica zuba. Nakon toga materijal je svetlosno-polimerizovan, bez pomeranja silikonskog ključa (Slika 28).

- Korak 2. Silikonski ključ je uklonjen. Izvršena je inspekcija palatinalnog i incizalnog sloja restauracije kako bi se uverili da on nije predimenzioniran i da ima dovoljno prostora za preostale slojeve (Slika 29), a nakon toga izvršena je svetlosna polimerizacija iz palatinalnog pravca.

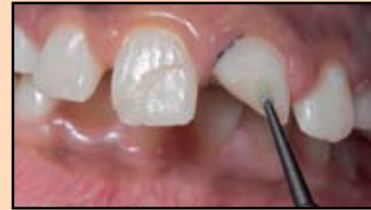- Korak 3. Tanak sloj Herculite XRV Ultra dentinske




Slika 24. Preparacija širine 1 mm učinjena čitavom cirkumferencijom oko frakturne linije. Vidljiv je gingivalni retrakcioni konac mezijalno.



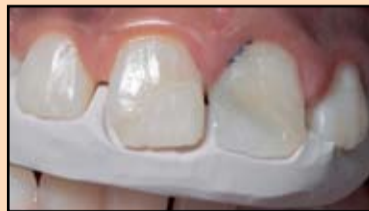Slika 25. Kiselina je aplikovana na površinu zuba u trajanju od 20 sekundi korišćenjem "total-etch" tehnike.



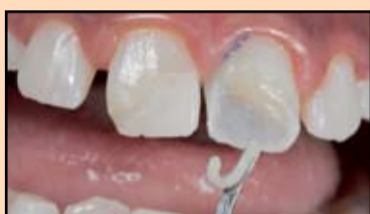Slika 26. Dentin-adhezivno sredstvo postavljeno na sve površine zuba i svetlosno-polimerizovano.



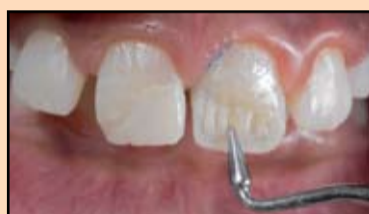Slike 27 i 28. CompoRoller (KerrHawe) korišćen je kako bi se načinio tanak sloj (debljine 1-1.5 mm) incizalne nijanse i postavljen na silikonski ključ, koji je korišćen kao model i vodič za postavljanje palatinalnog incizalnog sloja, kao i da bi obezbeđio izradu zuba odgovarajuće dužine.



Slika 29. Uklonjen je silikonski ključ, očljljiv je inicijalni sloj buduće restauracije.



Slika 30. Tanak sloj dentinske boje postavljen je u mezijalnim, distalnim i incizalnim uglovima kako bi se simulirao efekat incizalnog haloa.



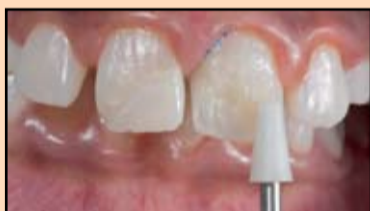Slika 31. Okruglasti ručni instrument koničnog oblika korišćen za izradu dentinskih mamelona.

nijanse A1 postavljen je na incizalnu ivicu, na mezijalne i distalne aspekte konture kako bi se izazvao efekat incizalnog haloa.

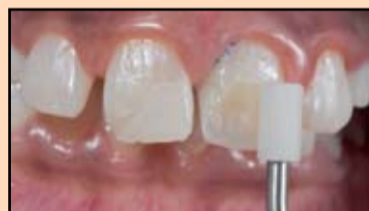- Korak 4. Korišćenjem pogodnog instrumenta, dentinska boja A2 korišćena je da bi se oponašalo prisustvo mamelona na fragmentu zuba desnog centralnog sekutića (Slika 31).

- Korak 5. CompoRoller sa različitim nastavcima, na primer koničnog i cilindričnog oblika korišćen je da bi se izmodelovao pokrovni sloj u glednoj nijansi A1 (Slike 32,33 i 34).

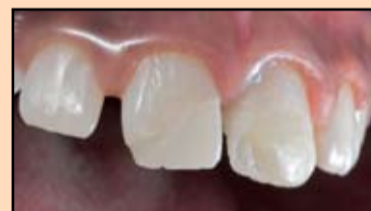- Korak 6. Restauracija je završena izradom tankog pokrovnog sloja debljine 0,5 mm incizalne nijanse u incizalnoj trećini nadogradnje (Slika 35).



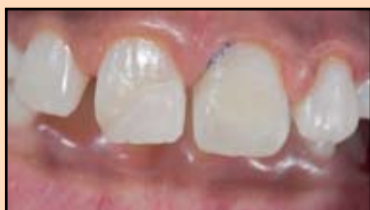Slika 32. CompoRoller sa koničnim vrhom za oblikovanje anatomije površine zuba.



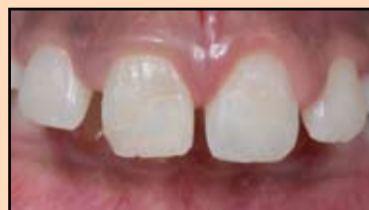Slika 33. CompoRoller sa cilindričnim nastavkom korišćen je da se izmodeluje površinska anatomija.



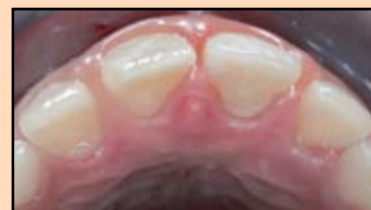Slika 34. Efekat dentinskih mamelona proizveden je korišćenjem dentinske boje, i jasno je vidljiv sa mezijalnog aspekta pre nanošenja pokrovnog sloja gledne boje.



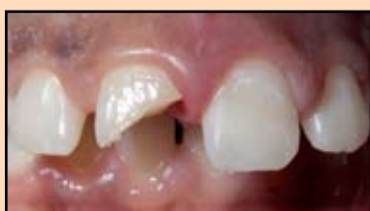Slika 35. Završena restauracija sa tankim pokrovnim slojem incizalne nijanse na incizalnoj trećini nadogradnje.



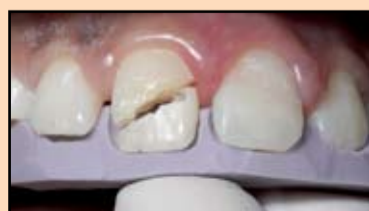Slika 36. Nedelju dana kasnije, boja nadogradnje na levom centralnom sekutiću je zadovoljavajuća, a nadoknada je spremna za finiranje i poliranje.



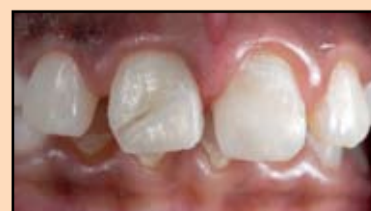Slika 37. Incizalni aspekt nadogradnje na levom centralnom sekutiću, nedelju dana kasnije (Na cervikalnom delu levog centralnog sekutića u blizini gingive prisutan je ljuspasti defekt nadoknada, koji je kasnije uklonjen).



Slika 38. Uklanjanje frakturiranog segmenta desnog centralnog sekutića.



Slika 39. Nakon rehidratacije, fragment je korektno postavljen pomoću silikonskog ključa.



Slika 40. Frontalni izgled fragmenta pričvršćenog za preostala zubna tkiva pomoću Herculite XRV Ultra incizalne nijanse.

logije i završnu obradu tekture (Slike 36 i 37).

Lepljenje fragmenta frakturiranog zuba

Lepljenje fragmenata frakturiranih zuba je konzervativni pristup kojim se čuva zdravlje, omogućava funkcija i obezbeđuje zadovoljavajuća estetika povredjenih zuba. Ovaj pristup je posebno povoljan sa aspekta estetike jer se koristi deo prirodnog zuba čime se restaurira originalna morfologija i boja. Međutim, ukoliko je došlo do promene boje preostalih zubnih struktura zbog gubitka vitaliteta zuba, može postojati nesklad između boje zuba i zalepljenog frakturiranog fragmenta. U zavisnosti od količine preostalog zubnog tkiva, to najčešće ne predstavlja problem, jer su cervikalni delovi zuba uvek tamniji u odnosu na incizalne.

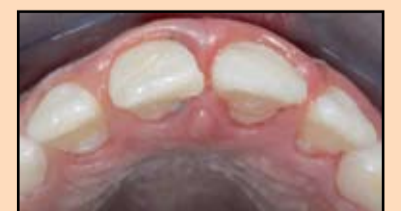Klinička tehnika

Postupak lepljenja frakturiranog fragmenta sličan je izradi kompozitne nadogradnje "slobodnom rukom", ali sa sledećim razlikama. Prvo, kompozitni materijal koji se nalazi na prelazu frakturiranog fragmenta i preostalih zubnih tkiva treba da bude potpuno neprimetan. Drugo, da bi se poboljšala otpornost sistema na lom (preostalo zubno tkivo/kompozit/frakturirani fragment) preporučljiva je rehidratacija frakturiranog fragmenta najmanje 30 minuta pre vezivanja sa kompozitnim sistemom. Klinički postupak sproveden je na sledeći način:

- Korak 1. Frakturirani fragment zuba je pažljivo uklonjen bez oštećenja zuba i fragmenta (Slika 38) i hidriran u sterilnim uslovima u trajanju od 30 minuta.

- Korak 2. Silikonski ključ postavljen na zube, pruža potporu zubu i omogućava precizno postavljanje dislociranog fragmenta (Slika 39).

- Korak 3. Retrakcioni konac postavljen je oko desnog centralnog sekutića, i zubni fragment i preostalo zubno tkivo su nagrizani i aplikovan



Slika 41. Incizalni aspekt fragmenta pričvršćenog za preostala zubna tkiva pomoću Herculite XRV Ultra incizalne nijanse.

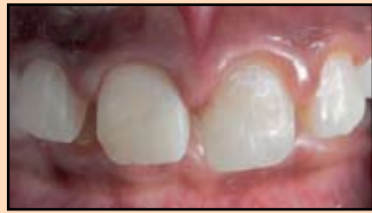je dentinski adhezivni sistem OptiBond Solo Plus. Tanak sloj Herculite XRV Ultra incizalne nijanse postavljen je na silikonski ključ kako bi se povezale zubne strukture i frakturirani fragment, a zatim je svetlosno polimerizovan. Silikonski ključ je zatim uklonjen, a pozicija fragmenta potvrđena i sa vestibularnog i sa palatinalnog aspekta (Slike 40 i 41).

- Korak 4. Zazor između zubnih struktura i fragmenta ispunjen je mešavinom dentinske boje A2 i gledne nijanse A2, kako bi se obezbedio neprimetan prelaz boje svih struktura (Slike 42 i 43).

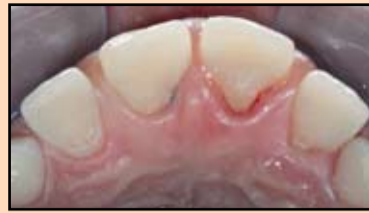Finiranje i poliranje

Završna faza izrade kompozitnog ispuna je finiranje i poliranje kojima se omogućava dugotrajnost nadoknade i bolja estetika. Proces finiranja kojim se omogućava visoki sjaj i odgovarajuća glatkoća površine (Ra) važna je ne samo zbog sprečavanja površinske diskoloracije, već i zbog očuvanja zdravlja zuba, smanjenjem akumulacije plaka i iritacije gingive. Zatim, poliranje je neophodno za postizanje dobre marginalne adaptacije, smanjenje mikrocurenja, očuvanje morfologije i okluzalnih kontakata zahvaljujući povećanom otpornošću materijala na habanje. Vrsta neorganskog punioca, veličina čestica i intenzitet sile koja se primenjuje utiču na mogućnost poliranja kompozitnog materijala. Dalje, razlika u čvrstoći između matriksa smole i čestica punioca, kao i stepen konverzije polimera takođe utiču na stepen površinske hrapavosti ispoliranog ispuna.

Ostali faktori koji utiču na finiranje su fleksibilnost i tvrdoća materijala koji se koriste za finiranje, sila koja se primenjuje, brzina i hlađenje rotirajućih instrumenata, kao i sama dužina trajanja procesa finiranja. Međutim, savremeni svetlosno-polimerizujući kompozitni materijali (na primer, kompoziti sa nanopuniocima) u kombinaciji sa rotirajućim instrumentima fine teksture omogućavaju dobijanje dugotrajne glatke teksture visokog sjaja relativno jednostavnom procedurom. Iako korišćenje celuloidnih acetatnih matrica ili Mylar tračica olakšava proceduru finiranja, većina kompozitnih nadogradnji koje se rade slobodnom rukom, zahtevaju proceduru finiranja i poliranja kako bi se uklonio višak kompozita i menjala morfologija i okluzija. Pored toga, povr-



Slika 42. Frontalni izgled zalepljenog fragmenta za preostale strukture zuba. Zapaža se neprimetni prelaz boje.



Slika 43. Incizalni aspekt zalepljenog fragmenta za preostale strukture zuba. Uočava se da je ljuspasti defekt u cervikalnoj regiji u blizini gingive uklonjen (uporediti sa slikom 37).


šinski sloj čija je polimerizacija inhibirana kiseonikom zahteva uklanjanje kako bi se povećala tvrdoća površine kompozita i njena rezilijencija, te poboljšala estetika. Ali, postavlja se pitanje, koliko glatko je dovoljno glatko? Stepent mikromorfoloških nepravilnosti do kojih ispun treba da bude finiran podložan je debati. Postoje predlozi u literaturi da mikroskopske nepravilnosti na površini zuba treba da budu manje od kritičnog praga površinske nepravilnosti pogodno za bakterijsku adheziju, što iznosi $Ra = 0.2 \mu m$, ali postoje predlozi da ove nepravilnosti budu jednake mikroskopskim nepravilnostima koje inače postoje na površini zdrave gleđi. Drugi kriterijum za površinsku glatkoću ispuna je njihov optički kvalitet. Ukoliko se želi postići optička glatkoća, vrednosti Ra treba da budu manje od $1 \mu m$, što je veoma blizu glatkoće prirodne gleđi koja iznosi od $0,3$ do $0,5 \mu m$.

Mnoge metode se predlažu za završnu obradu i poliranje kompozitnih restauracija, uključujući korišćenje većeg broja (16-30) tungsten-karbidnih borera, dijamantskih borera sa finim česticama ($<25 \mu m$), aluminijum-trioksidom presvučenih abrazivnih diskova, silikonskih i gumenih poena, diskova na koje se nanosi dijamantska pasta i nepunjena smola kao zaštitni površinski sloj restauracije. Vrsta sistema za poliranje zavisi od tipa kompozita, stepena poliranja koji je neophodan za odgovarajuću okluziju i estetiku, ali i od iskustva kliničara i njegovog poznavanja sistema koji koristi.

U principu, kompoziti sa mikropuniocima i nanopuniocima mogu biti polirani da visokog sjaja, za razliku od hibridnih i kondenzovanih formulacija ovih materijala. Ako iverice izradene restauracije zahtevaju značajne izmene, poželjno je koristiti dijamantski borer (pre nego cilindrični karbidni borer), a zatim silikonske gumice, diskove i paste za poliranje. Nasuprot tome, ukoliko morfologija i površinska topografija zahtevaju tek-

Disc, aluminijum-trioksidom presvučene interproksimalne tračice (Slika 44), cilindrični boreri za finiranje, HiLuster nastavci i četkice za dijamantske paste za poliranje. Klinička procedura je sprovedena na sledeći način:

- Korak 1. Svi rotirajući instrumenti su korišćeni uz obilno kvašenje pri brzini koja nije prelazila 50000 obrtaja u minuti, a gingivalni retrakcioni konac je postavljen oko zuba kako bi se sprečila laceracija mekih tkiva. Višak kompozita je uklonjen, a anatomija ispuna redefinisana korišćenjem seta OptiDisc, počevši sa supergrubim diskom sa crnom oznakom u sredini, zatim sa diskom srednje finoće sa plavom oznakom u centru. Diskovi su takođe korišćeni za kreiranje zakrivljenih površina na nadogradnji na levom centralnom sekutiću, vođeni istim anatomskim strukturama koje su prisutne na zalepljenom



Slika 44. Set diskova OptiDisc različite finoće sa interproksimalnom tračicom.

fragmentu na desnom centralnom sekutiću.

- Korak 2. Labijalna i palatinalna topografija (talasastost) definisana je korišćenjem cilindričnih borera za finiranje i poliranjem HiLuster nastavaka.

- Korak 3. Interproksimalni višak kompozitnog materijala je uklonjen, a iverice su zaobljene korišćenjem interproksimalnih tračica presvučenih česticama aluminijum-trioksida različite finoće.

→DT strana 12

BUŠENJE NE HVALAJ!

ICON inovativni proizvod za mikro-invazivne tretmane karijesnih lezija u aproksimalnom i vestibularnom delu.

PERMACEM kompozitni cement za trajno fiksiranje svih protetskih nadoknada.

SILAGUM MEDIUM oštra masa srednjeg viskoziteta na bazi adicijonog silikona. Silagum Medium može biti upotrebljiv kao korekciono oštri materijal za sve dvofazne oštre tehnike. Silagum Medium može biti upotrebljen kao materijal za manofaznu Spric tehniku za parcijalne ili totalne prerese, za korekciju oštaka, oštaka za funkcionalni oštak, oštaka za razne protetske restauracije.

IONOSIT BASELINER svetlosno polimerizujući kompozit koji se koristi kao podloga ispod kompozitnih ispuna. Karakteriše ga kontrolisana ekspanzija koja ublažava skupljanje kompozita.

SUPERLUX-Ca (OH)2-LINE rendgen transparentna napodloga koja se koristi za očuvanje vitaliteta pulpe, u slučaju blage infekcije kanala korena zuba i u terapiji dubokog karijesa. Sa PH višim od 12 superlux je visoko bazan i baktericidan. Superlux smanjuje osetljivost otvorenih dentinalnih tubula i omogućava stvaranje tercijarnog dentina.

EQUISPHERE SYSTEM kompozitni materijal velike viskoznosti pogodan za definitivnu restauraciju u prednjim i bočnim regijama.

waterpik® treat yourself better®

LAVIEFARM
Banjalučka 14,
11000 Beograd,
Tel 011 786 34 40
744 06 98
744 06 46
info@laviefarm.com
www.laviefarm.com