

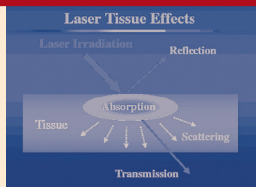
DENTAL TRIBUNE

The World's Dental Newspaper • Bulgarian Edition

Цена 6 лв.

Февруари 2011/№ 1, Vol. 9

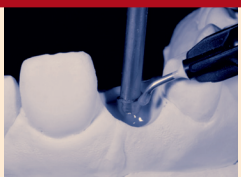
ТЕХНОЛОГИИ → СТР. 4



Френектомии

Думата „френум“ произлиза от латинската fraenum. С нея се означават триъгълни по форма гънки на максиларната и мандибуларната алвеоларна мукоза, които се разполагат между централните резци и в областта между канините и премоларите. Но когато инсерцията на френудума е на нивото на гингивалния ръб, могат да възникнат проблеми.

ПРАКТИКА → СТР. 7



Презивикателството на имплантното възстановяване на централен резец

При падане 28-годишна пациентка чули горен десен централен резец. Независимо от своевременно проведеното дентално лечение естественият зъб не може да се спаси и се налага екстракция. Изработена е временна протеза и тя е поставена на мястото на липсващия зъб. Пациентката се изпраца за поставяне на имплант и последващо протетично възстановяване.

ЛЮБОПИТНО → СТР. 11

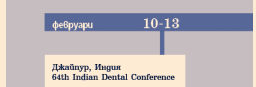

Нов уред премахва неприятния звук на машинката

Скоро в денталните практики може да се появи нова звукоизолираща технология. Клиницисти от колежа „Кингс“ в Лондон споделиха, че са изобрели устройство, което блокира звука на зъболекарската машинка, породен от денталните въздушни турбини - главната причина за страха на пациентите на зъболекаря.

СЪБИТИЯ

календар

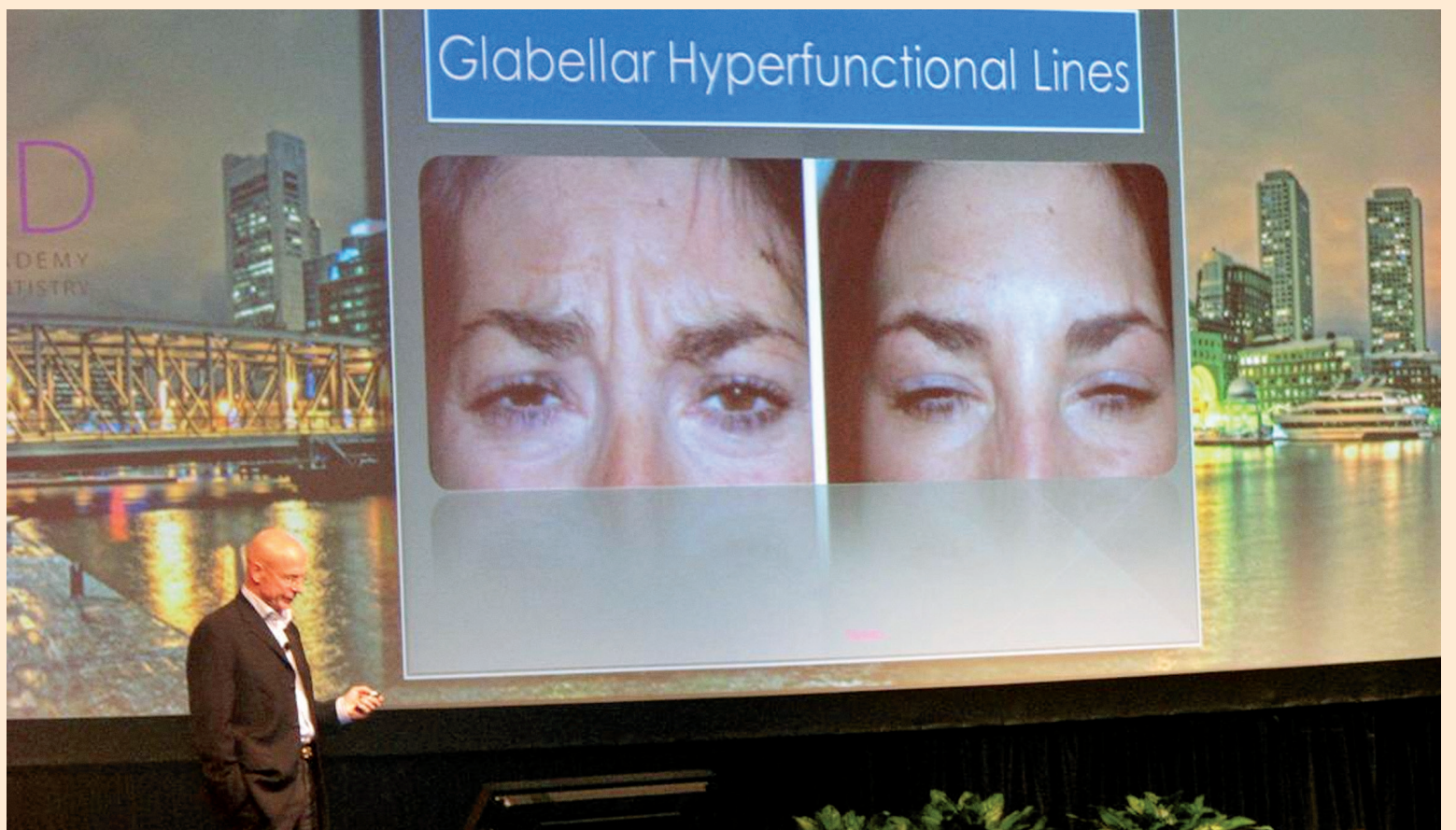


В броя може да откриете специалния ни подарък - приложение с оригинален и изискан календар с всички по-важни дентални събития в България и света през 2011 година.

Нови ползи от ботокса

Експерти твърдят, че той може да оптимизира ефекта на имплантологичната хирургия

АМЕРИКАНСКА АКАДЕМИЯ ПО ИМПЛАНТОЛОГИЯ



Лицата на голям брой пациенти на имплантолози изглеждат състарени, вследствие на което стоматолозите им биха могли да обмис-

лят ползите от някои подмладяващи техники, като слагането на ботокс, за максимален козметичен резултат от процедурата - това споделиха водещи козметични хирурзи на годишната сре-

ща на Американската академия по имплантология (AADI).

Д-р Джоузеф Ниамту III е орален и лицево-челюстен хирург, който смени фокуса на позиционираната си във Вирджиния

практика в лицево-козметична хирургия. Той разказа пред публиката на AADI, че за много пациенти на имплантолозите възстановяването на лицето е толкова важно, колкото и денталното

възстановяване, за целите на цялостната визуална промяна.

„Лицето е рамката на козметичната стоматология и зъболекарите би трябвало да отчитат ползите от лицевите подобрения,

стр. 3 →

Дентално лечение в размер XXL

ИВОН БАХМЕН, DTI

Лечението на високи хора винаги е предизвикателство, но какво става, ако ръстът на пациента ви е 2.46 метра? Това пита д-р Ерик Джонсън, стоматолог от Калифорния. Преди два месеца той започва лечението на Сулман Кьосен, най-високият мъж в света, вписан в Книгата за рекордите на Гинес.

Рогеният и израснал в малко турско градче фермер на свободна практика е с диагноза гигантизъм, след като лекарите откриват тумор зад очите му, отгово-

рен за повишеното производство на хормона на растежа в организма. Един от мно-

стр. 2 →

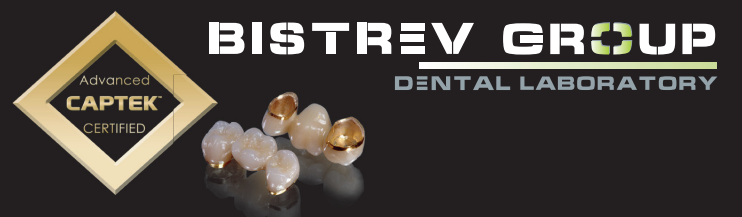

„Captek™ е не само високо естетична, но е и единствената реставрация, която подпомага борбата с кариеса и осигурява дългосрочното периодонтално здраве на моите пациенти.“

„We are proud that Bistrev Group Lab is a quality provider of Captek™ in Europe.“

Nick Azzara, Pres./CEO of the Captek™ company

Ние Ви предлагаме най-естетичните реставрации за Вашите пациенти - от CAD/CAM цирконий и Captek златокерамика до Cr-Co конструкции.



РЕДАКЦИОННО

Уважаеми читатели,

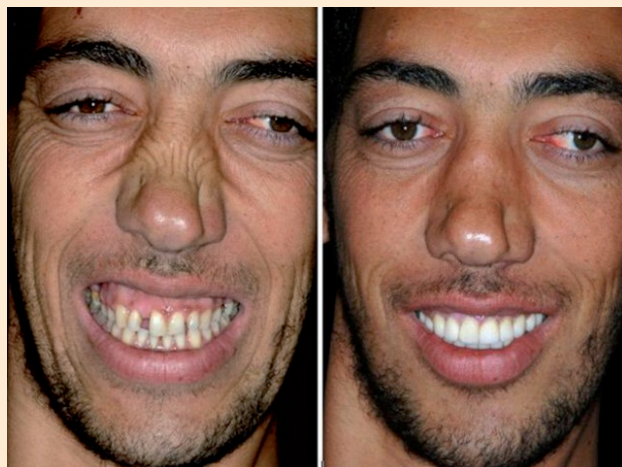Държите в ръцете си първия брой на 6-к „Дентал Трибюн“ за тази година. И специално за вас създадохме по-свежа, стилна визия, която да е в унисон с цялостното развитие на денталните и бизнес тенденции по света. Надяваме се да успеем да ви предадем въздушевлюето от всяка промяна, иновация и заедно с нас да промените и собствения си свят към по-добро.

За добрия професионален старт на годината сме се грижили с интересни и важни материали. От страниците на „Дентал Трибюн“ ще разберете защо ботоксът превзема света на стоматолозите и има ли основание това да се случва, както и какви са предизвикателствата пред едно зъболечение на най-високия човек в света. Няма как да пропуснете и най-новото допълнение в портфолиото на Ivoclar – разширената система IPS e.max (стр.3). Как се третира анормалният френурум и каква точно е разликата в значението на термините „френектомия“ и „френотомия“ – разберете от стр. 4. Предизвикателства и тази година няма да ви липсват, затова сме ви подготвили среща с един изключително интересен случай – имплантатно възстановяване на централен резец (стр. 7).

Отделихме място и за нестандартното колено парти на „Дентал Трибюн“ и „Планмека“ – репортаж от събитието четете на стр. 10.

Бъдете с нас и тази година и не пропускайте нищо важно от денталния свят. За да ви улесним максимално, сме приложили в броя и специален подарък – оригинален, стилизиран календар на всички предстоящи събития.

Желаем ви приятни и полезни минути с „Дентал Трибюн“.



← стр. 1

гомо проблеми вследствие това състояние е увеличено разстояние между зъбите му. След като гледа документалния филм „Най-високият мъж в света, който продължава да расте“ по американската телевизия, г-р Джонсън предлага на Кьосен безплатно дентално преобразяване в Щатите.

Според г-р Джонсън денталната анатомия на Кьосен е с размер госта над средния. След като лечението му е завършено обаче, растежът му ескалира. По време на предшествящото лечение в Щатите се открива костно несъответствие поради продължителното нарастване на лицевата структура. Джонсън събира екип от специалисти в Ориндж Каунти, включващ орален хирург, пародонтолог, ендодонт, зъботехник и персонал за спешни медицински случаи. Цялост-

ното лечение включва два часа пародонтална терапия, както и свърззвукоскалинг, планиране на кореново лечение и изваждане на три невъзможни за поправяне зъба. Екипът възстановява общо 23 зъбни повърхности с директни композити, поставя 16 фасети, една CEREC корона, един брой 3-unit FPD, провежда и кореново лечение на един зъб.

Според г-р Джонсън, ако Кьосен продължава да расте, неговата малоклузия (клас 3) също ще продължи. Вече е осъществена връзката с дентален специалист от родния град на Кьосен, който ще следи как се развива случаят. „Подходящата преценка на специалиста и продължителните процедури по поддръжката на възстановяванията на Кьосен са ключът към тяхната дълговечност“, категоричен е г-р Джонсън. **DT**

Сезонът на усмивките

България търси своите добри зъболекари. Срокът за подаване на кандидатурите за участие в националния конкурс „Усмивка на година 2011“ е 20 март. Орга-

низаторите на конкурса ще имат грижата да ви представят поредната изненадваща церемония, на която ще бъдат специално отличени и наградени едни от най-добрите и най-смелите дентални специалисти на стра-

ната. Събитието ще се състои на 20 април в Центъра за култура и дебат „Червената къща“.

А вие имате много време, за да подготвите документите си.

Успех!



Офис България

Издава Dental Tribune България ЕООД
София 1421, жк „Дозенец“, ул. „Анна“ 2, ет. 1, ап. А
тел./факс: +359 2/963 000 9
office@dental-tribune.net
www.dental-tribune.net
www.dental-tribune.com

Действителен собственик:

Уляна Винчева
Представителят информация
е съгласно чл. 7а, ал. 3 от ЗЗДЦДП.

Управител

Уляна Винчева

Отговорен редактор

Таня Досева

Редактори

г-р Владимир Ашкџов

г-р Надежда Куюмджиева

Дизайн и предпечат

Антоанета Волева

Превод

г-р Надежда Куюмджиева

г-р Светослав Петков

Коректор

Гая Христова

Офис организатор

Михаела Иванова

Автори в броя

проф. Андри Саадун, г-р Паул Хомоци,
г-р Павла Христова, Даниел Пумерман,
Рагмила Попова, Мирослава Петрова,
Таня Досева

Печат:

Спектър АД
Българското издание на Dental Tribune
е част от групата Dental Tribune
International – международно издание
на 20 езика, разпространявано в над
55 държави.

Съдържанието, преведено и публикувано
в този брой от Dental Tribune
International, Германия, е с авторското
право на Dental Tribune International
GmbH, Holbeinstr. 29, 04229, Лайпциг,
Германия. Възпроизвеждането по
какъвто и да било начин и на какъвто
и да е език, изцяло или частично,
без изрично писмено разрешение на
Dental Tribune International GmbH и
Dental Tribune България ЕООД е
абсолютно забранено. Dental Tribune
е запазена марка на Dental Tribune
International GmbH.

Редакцията не носи отговорност за съдържанието на публикуваните реклами в броя.

ТОП ОФЕРТА

121,00
лв

FUJI TRIAGE - прах и течност

ГИЦ за запечатване на фисури и предпазване на коренови повърхности, както и за междинно ендодонтско запечатване. Бел и розов

ТОП ОФЕРТА

121,00
лв

FUJI IX

Прах и течност

ТОП ОФЕРТА

185,00
лв

КАПСУЛИ 50бр.

FUJI PLUS

ГИЦ за циментиране модифициран със смола. Прах и течност 15бр

ТОП ОФЕРТА

73,00
лв

FUJI VIII GP

ГИЦ за III и V клас кавитети, модифициран със смола. Прах и течност 15бр

-10%

3,90
лв

СЛОНОСМУКАТЕЛИ

100бр

Dental Shop
Standing out from the crowd.

Dental Shop

ЗА ПОРЪЧКИ: 0700 12 003

национален телефон

Срещна на върха

Литиевият дисиликат и циркониевият оксид са главните участници в разширената система на Ivoclar Vivadent - IPS e.max

Техниката IPS e.max CAD-on позволява зъботехническите лаборатории да използват литиево-дисиликатните стъклени керамики (LS₂) при изработването на мостове на циркониева основа с голяма здравина.

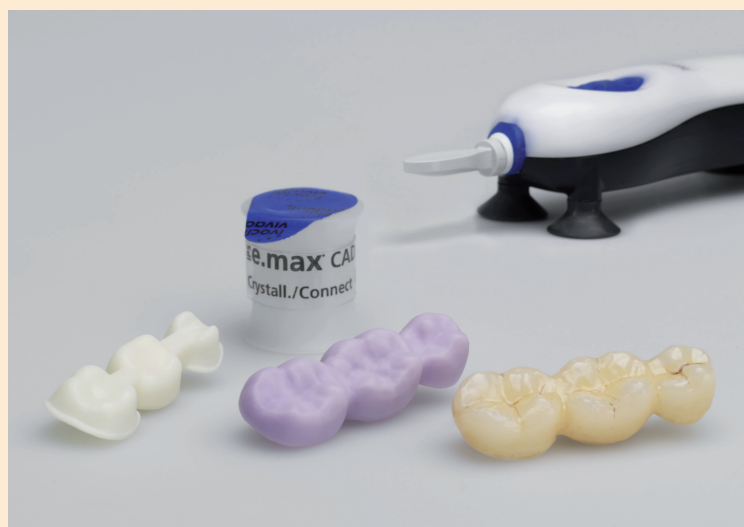IPS e.max е иновативна изцяло керамична система, която покрива цялата гама от индикации за изцяло керамични конструкции – от тънки фасети до 12-членни мостове. Системата IPS e.max произвежда материали с голяма здравина и естетика за технологиите Press и CAD/CAM. Тя използва стъклена керамика от литиев дисиликат, която е показана основно за възстановявания на единични зъби, циркониев оксид с голяма здравина за многочленни мостове и керамика за фасети IPS e.max Ceram.

Това, което прави толкова специална новата производствена техника IPS e.max

CAD-on, основаваща се на CAD/CAM, е комбинирането на материалите литиев дисиликат и циркониев оксид. Чрез литиево-дисиликатната стъклена керамика IPS e.max CAD се постигат голяма здравина и естетика. Тя вече се употребява много успешно за изработването на възстановявания на единични зъби, като монолитни корони. Циркониевият оксид на IPS e.max ZirCAD се използва за създаването на изключително здрави скелети, основно при мостове. Чрез техниката IPS e.max CAD-on могат да бъдат направени три- до четиричленни мостове в задните участъци, които са съставени от много здрави супраструктури от литиев дисиликат върху скелет от циркониев оксид.

ПРОИЗВОДСТВЕНАТА ПРОЦЕДУРА

Техниката CAD-on включва изработването на два компонента: скелет от цирко-



ниев оксид, направен от IPS e.max ZirCAD, и супраструктура от литиев дисиликат, направена чрез IPS e.max CAD. И двете части се конструират с помощта на новия интуитивен софтуер inLab V3.80 от Sirona, като се фрезозват с помощта на апарата Sirona inLab MC-XL. След това скелетът IPS

e.max ZirCAD се подлага на бърз синтеровъчен процес в Programat S1. По този начин се постига хомогенна, изцяло керамична връзка между частите посредством иновативна сливаща стъклена керамика, която е разработена специално с тази цел. Процесът на сливане протича ед-

новременно с кристализирането на IPS e.max CAD.

ЛЕЧЕБНИТЕ ЦЕЛИ СЕ ПОСТИГАТ ПО-БЪРЗО И ЕФЕКТИВНО

IPS e.max CAD-on отбелязва изработването на мостове в задните участъци върху зъби или импланти на следващото ниво на ефикасност и продуктивност. Тази нова техника улеснява денталните лаборатории в създаването на възстановявания на циркониева основа IPS e.max CAD в рамките на един ден и с малко ръчни усилия. А резултатите не оставят нищо повече, което да се желае по отношение на здрави-ната, икономичността и естетиката.

IPS e.max CAD-on може да бъде използвана като алтернатива на техниките с насляване и press-on. Блокчетата и аксесоарите IPS e.max CAD за IPS e.max CAD-on са глобално достъпни от есента на 2010 г. **DT**

← стр. 1

когато извършват дентални хирургически намеси на пациенти в зряла възраст“, каза Ниамту. „Днешният стандарт изисква да се вземат предвид лицевите структури и да се възстанови обемът на лицето, за да е максимално удовлетворението на пациента от козметичната и денталната процедура.“

Ниамту отбеляза, че всички цати позволяват на стоматолозите да инжектират ботокс за дентални цели, като облекчаване на болка в темпоромандибуларната става, но не и за козметични цели. Той добави още, че почти 8% от стоматолозите в Северна Америка гнес провеждат козметично лечение с ботокс на пациенти, а броят им непрекъснато расте, тъй като денталните бордове на Щатите лобират да бъде позволено на зъболекарите да използват агента в козметичната стоматология.

Повечето стоматолози обаче все още не са наясно за значителните ползи от ботокса в козметичното и денталното лечение според Ниамту.

„Колко често виждаме перфектно възстановени зъби и твърде тънки или набръчкани устни около тях?“, пита той. „Меката тъкан около устата е също толкова важна, колкото и добре направените бели зъби, за да се получи атрактивна усмивка.“

Също така при пациенти със състарена кожа на лицето възлечетата на устата започват да убиват на-

году, образувайки бръчки около устните.

Ниамту съветва ботоксът да се използва от стоматолозите както за да облекчи засегнатите мускули, така и да повдигне възлечетата на устните и лекува бръчки, за да осигури успешен и задоволителен резултат от цялостната работа.

За Ниамту ботокс терапията е естествено и логично продължение на денталната практика.

„Стоматолозите имат толкова познания и опит в оралната и лицево-челюстната сфера, колкото и дерматолозите и другите специа-

листи, така че те, с подходящо обучение, могат да са напълно сигурни в способностите си да извършват процедури с ботокс, рестилан и други запълващи агенти. Това определено е нов начин за постигане на оптимален естетичен резултат в предлагането на козметична и възстанови-

телна дентална грижа.“

Базирана в Чикаго, AAID е първата организация, концентрирала дейността си в поддържане на високите стандарти на имплантологията, като подкрепя различни изследвания и обучения, за да повиши познанията по имплантология като цяло. **DT**

Build the dental unit of your dreams

PLANMECA

ATT - Антон Трифонов / ЕТ, София 1431, бул. „Св. Георги Софийски“ №1,
Стоматологичен факултет - партер, тел.: +359 2 488 13 55; +359 885 167 884; +359 889 126 163,
e-mail: att@mail.orbitel.bg, www.dentistry.dir.bg, www.planmeca.com

Френектомии

Сравнение между конвенционалния подход и техниката с диоден лазер

АВТОРИ: Д-Р М.Л.В. ПРАБУДЖИ, ПРОФ. Д-Р С.С. МАДУ ПРИЙТА, Д-Р АМЕЯ Г. МОГЕ, ИНДИЯ

ВЪВЕДЕНИЕ
Думата „френум“ произлиза от латинската fraenum. С нея се означават триъгълни по форма гънки на максиларната и мандибуларната алвеоларна мукоза, които се разполагат между централните резци и в областта между канините и премоларите.

Френурумът може да се класифицира в зависимост от морфологията си на:

- дълъг и тънък;
- къс и широк.

В зависимост от нивото на закачане френурумът се класифицира като: (Plasek и сътр. 1974)

- мукозен;
- гингивален;
- папиларен;
- папиларен пенетриращ.

Когато инсерцията на френурума е на нивото на гингивалния ръб, могат да възникнат проблеми (Корн 1964). Такава аномална инсерция на френурума може да доведе до маргинална гингивална рецесия. Аномалната френална инсерция може да разтегне и ретрахира маргиналната гингива или папилата от зъба при свивания на устната. Френурум, достигащ до гингивалния ръб, може да затруднява отстраняването на плаката и разтягането на френурума може да доведе до отваряне на сулкуса. Това още повече улеснява натрупването на плака и затруднява добрата хигиена.

Аномалният френурум може да се третира чрез френектомия или чрез френотомия. Термините „френектомия“ и „френотомия“ означават операции, които се различават помежду си в степенята на хирургична на-

меса. Френектомията е пълно отстраняване на френума, включително на неговата инсерция към подлежащата кост, и се налага при корекция на диастема между горните централни резци (Фригман 1957). Френотомията е инцизия и релокация на френалното залавяне.

Индикации

Индикациите за френектомия са:

- разтягане на гингивалния ръб (дърпане от страна на френума със или без гингивална рецесия);
- улесняване на ортодонтичното лечение;
- улесняване на личната хигиена.

Техниките за френектомия са:

- конвенционална техника;
- чрез използване на мекотъканни лазери.

Конвенционална техника

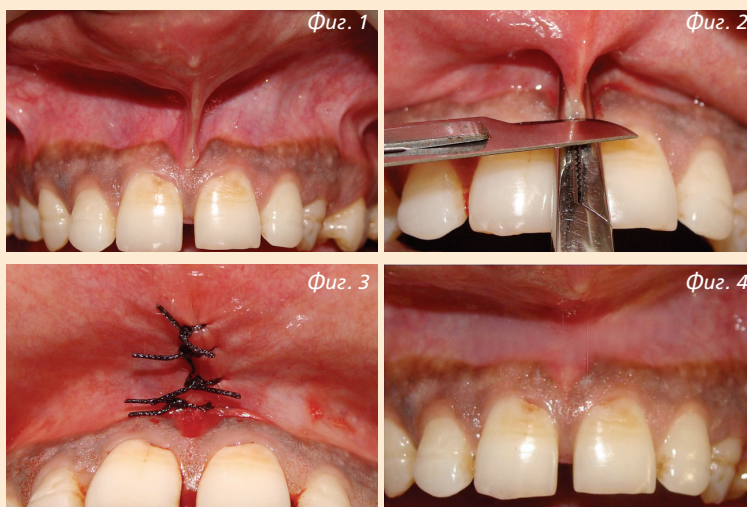
Конвенционалната техника използва традиционни инструменти, като скалпел и пародонтални ножове. Към традиционната техника за френектомия се отнасят различни процедури. Те включват Dieffenbach, Schuchardt и Mathis. Най-често използваните са V-пластиката по Dieffenbach и Z-пластиката по Schuchardt.

ИНСТРУМЕНТИ

Дръжка Bard-Parker №3, острие №15, хемостат тип москито, конци.

ПРОЦЕДУРА

V-пластика по Dieffenbach
Хирургични стъпки: областта се анестезира чрез локална анестезия (2% лидокаин с 1:200 000 адреналин). След постигане на анестезия френурумът се захваща с москито в пълна дълбочина. С поставеното на дръжката острие



Фиг. 1 Аномално залавяне на френума; фиг. 2 Хемостат, поставен на място, и инцизия; фиг. 3 Поставени шевове; фиг. 4 Постоперативната ситуация четири месеца по-късно.

№15 се прави инцизия по горната повърхност на хемостата в пълна дълбочина до вестибулума. Прави се втора инцизия под хемостата, с което френурумът се отгеля. Така се оформя ромбоидна област, в която е видима подлежащата съединителна тъ-

кан. С помощта на фина ножичка фибрите се освобождават от подлежащия периост. За да се преготврати реакцията на фибрите, периостът се сръзва със скалпел. Лабиалната мукоза се освобождава, така че да могат да се доближат ръбовете. Кърве-

нето се контролира чрез припускане с марля.

Зашиване: раната, с формата на ромб, се зашива с конци 4-0 или 5-0 с прекъснат шев. Трябва да се гарантира пълно приближаване на ръбовете. Хирургичното поле се покрива с пародонтална превръзка.

Френектомията чрез V-пластика може да доведе до образуването на цикатрикс, който възпрепятства медиализирането на централните резци (Уест 1968). Като цяло тази процедура е безопасна, без съществени усложнения.

Z-пластика по Schuchardt

Основното предимство на този метод пред по-горе описания е минималното образуване на цикатрициална тъкан. Методът изисква мекотъканен хирург, тъй като е труден за изпълнение.

ФРЕНЕКТОМИЯ С МЕКОТЪКАНИ ЛАЗЕРИ

Лазерът (Light Amplification by Stimulated Emission of

Тип лазер		Дължина на вълната	Цвят
Екскимерни лазери	Argon fluoride (ArF)	193 nm	Ултравиолетов
	Xenon chloride (XeCl)	308 nm	Ултравиолетов
Газови лазери	Argon	488 nm	Син
	Helium-Neon (HeNe)	514 nm	Синьо-зелен
	Carbon dioxide (CO2)	637 nm	Червен
		10,600 nm	Инфрачервен
Диодни лазери	Indium Gallium Arsenide Phosphorus (InGaAsP)	655 nm	Червен
	Gallium Aluminium Arsenide (GaAlAs)	677-830 nm	Червен-инфрачервен
	Gallium Arsenide (GaAs)	840 nm	Инфрачервен
	Indium Gallium Arsenide (InGaAs)	980 nm	Инфрачервен
Твърди лазери	Frequency doubled Alexandrite	337 nm	Ултравиолетов
	Potassium Titanyl Phosphate (KTP)	532 nm	Зелен
Лазери	Neodymium:YAG (Nd:YAG)	1,064 nm	Инфрачервен
	Holmium:YAG (Ho:YAG)	2,100 nm	Инфрачервен
	Erbium,Chromium (Er,Cr: YSGG)	2,780 nm	Инфрачервен
	Erbium:YSGG (Er:YSGG)	2,790 nm	Инфрачервен
	Erbium:YAG (Er:YAG)	2,940 nm	Инфрачервен

Infinitip
PIEZO TIPS WITH
XP TECHNOLOGY

Кюрети и скалери без необходимост от заточване, до 15000 единични манипулации. Изработени по XP TECHNOLOGY™.

Infinitip пиезо накрайници с много ниска степен на износване (до 0.5 мм) и без загуба на ефективност. Изработени по XP TECHNOLOGY™.

XP TECHNOLOGY™ е патентован процес на повърхностна обработка, при който сплав с изключителна твърдост се нанася и свързва стоманата на молекулно ниво. Резултатът е инструмент с изключителна твърдост и износостойчивост. Патент на American Eagle Instruments Inc. USA.

Freedom To Choose
Not To Sharpen!

AMERICAN EAGLE INSTRUMENTS™ INC
better DENTISTRY by DESIGN™

- ДИАГНОСТИЧНИ ИНСТРУМЕНТИ
- ПАРОДОНТОЛОГИЧНИ ИНСТРУМЕНТИ
- КОМПЗИТНИ ИНСТРУМЕНТИ С НЕЗАЛЕПВАЩО ПОКРИТИЕ ОТ ТИТАНОВ НИТРИД
- УЛТРАЗВУКОВИ НАКРАЙНИЦИ

Представител за България:
Ексел Дент ЕООД
1000 София, ул. Кърниградска 14
тел.: 02/986 3568, 02/986 6288, 0888 527090
e-mail: office@excelldent-bg.com
www.excelldent-bg.com

Radiation) се основава на теорията на Албърт Айнщайн за спонтанната и стимулираната емисия на радиация. През 1960 г. Майман конструира първия лазер прототип с рубинен кристал. Не след дълго, през 1961 г., Снитцър публикува описание на прототип на Nd:Yag лазер. Първото използване на лазер върху дентални тъкани е докладвано от Голдман и съпр. и Стърн и Согнес, като и двете статии описват ефекта от рубинов лазер върху емайл и дентин. Хирургичните лазери генерират в тъканите концентрирана и контролируема енергия. За да има ефект от лазера, енергията трябва да се абсорбира. Степената на абсорбция в тъканите зависи от дължината на вълната и от характеристиките на целевата тъкан. С увеличаване на температурата в оперативното поле меките тъкани са подложени на:

- замопляне (37°C до 60°C);
- заваряване (60°C до 65°C);
- коагулация (65°C до 90°C);
- денатуриране на протеините (90°C до 100°C);
- изсушаване (100°C);
- овъгляване (над 100°C).

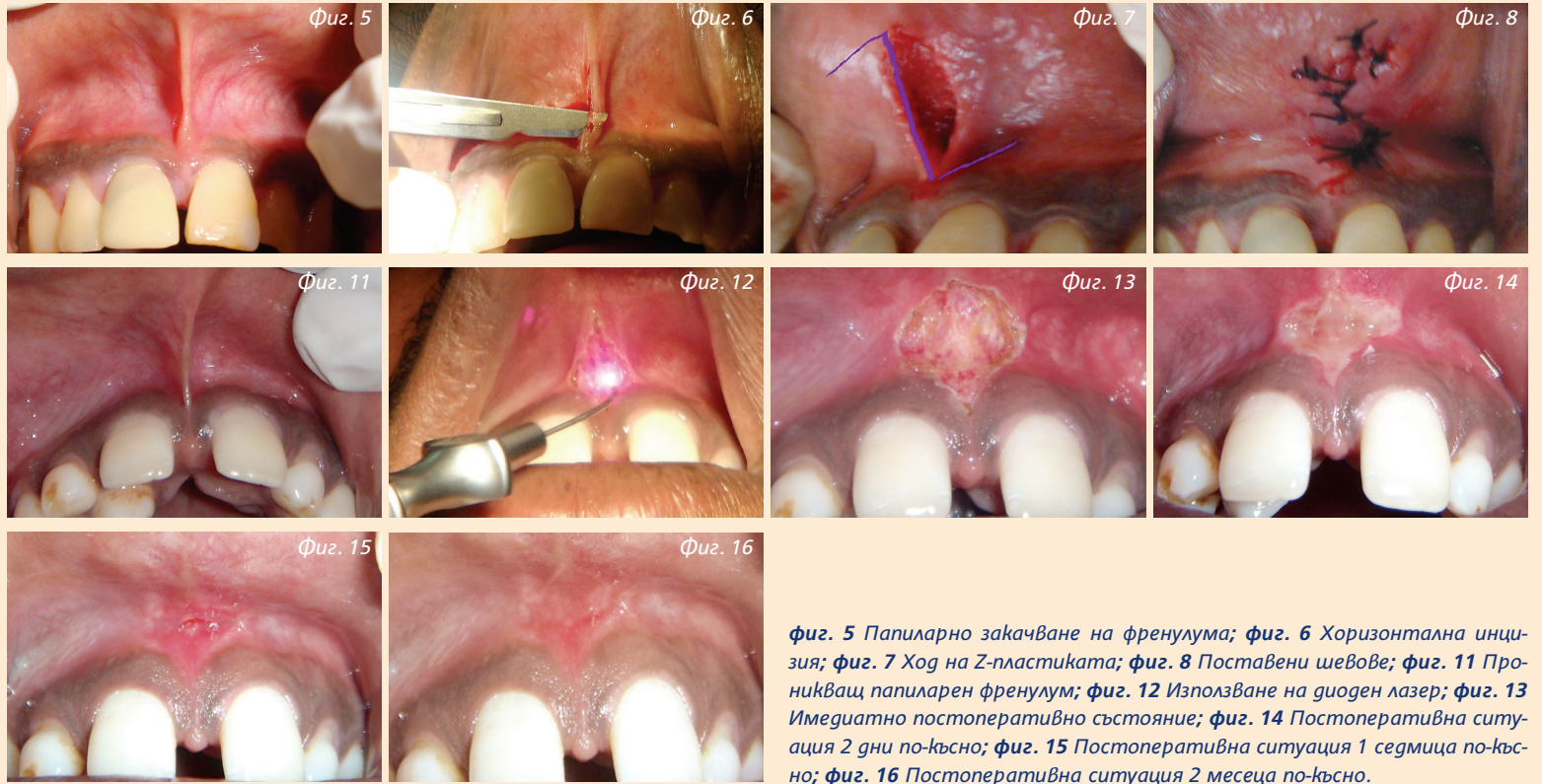ВЪГЛЕРОДНО-ДИОКСИДЕН ЛАЗЕР

Въглеродно-диоксидните лазери имат дължина на вълната от 10 600 nm. Лъчът на този лазер попада в инфрачервената гама и поради това е невидим. Това прави използването на CO₂ лазерите неудобно. Затова по-късно към крайника е добавено кварцово влакно, включващо 630 nm коаксиален He-Ne лазер с цел насочване на лъча. CO₂ лазерът е одобрен от FDA като безопасен за мекотъканна хирургия през 1976 г. При CO₂ лазера има бързо интрацелуларно покачване на температурата и натиск, водещ до клетъчно разкъсване и отделяне на лазерен дим (пара и клетъчни частици).

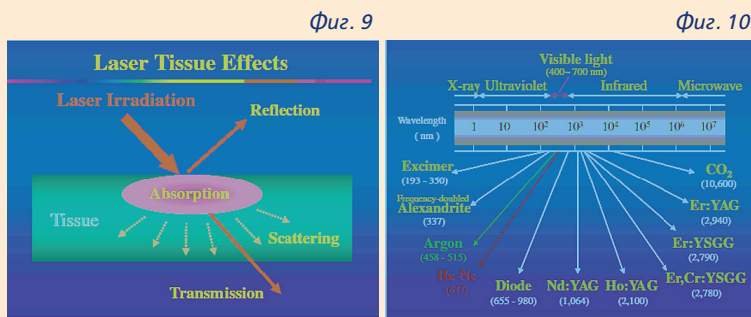
CO₂ лазерът лесно се абсорбира от водата. Меките тъкани се състоят от 75% до 90% вода, 98% от енергията се трансформира в топлина и се абсорбира от повърхността на тъканите, без да се разсейва или да прониква в дълбочина. Поради това за максимален ефект е необходима влажна повърхност. При CO₂ лазера няма контакт с тъканите и няма тактилна обратна връзка.

НЕОДИМИЙ-YAG ЛАЗЕР

Nd:Yag лазерът има дължина на вълната от 1064 nm и също попада в инфрачервената зона, подобно на CO₂ лазера. Nd:Yag лазерът прониква във водата на дълбочина от 60 mm, след което губи 90% от първоначалната си сила. Така енергията се разпръсква в меките тъкани, вместо да се абсорбира от повърхността. Дължината на вълната на Nd:Yag лазера се приближава от цветовете и затова разпръскването му в пигментирани меки тъкани, като кожа, е два пъти по-голямо от неговата абсорбция. Загряващият ефект на Nd:Yag



фиг. 5 Папиларно закачване на френулума; фиг. 6 Горизонтална инцизия; фиг. 7 Ход на Z-пластиката; фиг. 8 Поставени шевове; фиг. 11 Проникващ папиларен френулум; фиг. 12 Използване на диоден лазер; фиг. 13 Иmediатно постоперативно състояние; фиг. 14 Постоперативна ситуация 2 дни по-късно; фиг. 15 Постоперативна ситуация 1 седмица по-късно; фиг. 16 Постоперативна ситуация 2 месеца по-късно.



лазера е идеален за аблацията на потенциално хеморагични анормални тъкани и за хемостаза на малки капилари и венули. През 1990 г. FDA одобри отстраняването на меки тъкани с пулсов Nd:Yag лазер. През 1997 г. FDA одобри диграйдмънт на сулкуса с пулсов Nd:Yag лазер.

ERBIUM:YAG ЛАЗЕР

Erbium:YAG лазерът е въведен през 1974 г. от Жариков и съпр. като твърд лазер, генериращ светлина с дължина на вълната от 2940 nm. От всички лазери, излъчващи в близкия или средния инфрачервен спектър, абсорбцията

на Erbium:YAG лазерите във водата е най-голяма, тъй като дължината на вълната от 2940 nm съвпада с широката абсорбционна ивица на водата. Абсорбционният коефициент на водата при Erbium:YAG лазера теоретично е 10 000 и 15 000–20 000 пъти по-висока от този на съответно CO₂ и Nd:YAG лазерите. Тъй като Erbium:YAG лазерът ще се абсорбира от всички биологични тъкани, които съдържат водни молекули, този лазер се прилага не само за лечение на меките тъкани, но и за аблация на твърдите тъкани. FDA одобри пулсовия Erbium:YAG ла-

зер за лечение на твърди тъкани, а именно отстраняване на кариес и кавитетна препарация, през 1997 г., за мекотъканна хирургия и debridement на сулкуса през 1999 г., за костна хирургия през 2004 г.

ДИОДЕН ЛАЗЕР

Диодният лазер е твърд semiconductor лазер, който обикновено използва комбинация от галий (Ga), арсенид (As) и груги елементи, като алуминий (Al) и индий (In), за да промени електрическата енергия в светлинна. Дължината на вълната е от порядъка на 800–980 nm. Лазерът излъчва постоянна вълна и пулсов режим и обикновено работи по контактен метод с гъвкава фиброоптика. Лазерната светлина от 800–980 nm се абсорбира слабо във водата, но се абсорбира силно от хемоглобина и груги пигменти (ALD2000). Тъй като диодът на практика не взаимодейства с денталните твърди тъкани, той прег-

ставява отличен мекотъканен хирургичен лазер (Романос, 1999), индициран за рязане и коагулация на гингива и орална мукоза и за мекотъканен кюртаж и диграйдмънт.

FDA одобри използването на диоден лазер за орална мекотъканна хирургия през 1995 г. и за диграйдмънт на сулкуса през 1988 г. (GaAlAs810). Диодният лазер има термален ефект поради акумулиране на топлина на върха на фибровлакното и предизвиква дебел слой на коагулация върху обработената повърхност (ALD2000). Използва се подобно на електрокаутера. Тъканното проникване на диодния лазер е по-малко от това на Nd:YAG лазера, а генерирането на топлина е по-високо (Растегар 1992), което води до по-дълбока коагулация и обгаряне на повърхността от Nd:YAG лазера. Ширината на коагулационния слой е 1 mm при инцизия на говежди орални меки тъкани in vitro (Уайт 2002). Прегимството



New era of dental imaging

PLANMECA



ATT - Антон Трифонов / ЕТ,
София 1431, бул. „Св. Георги Софийски“ №1,
Стоматологичен факултет - партер,
тел.: +359 2 488 13 55; +359 885 167 884;
+359 889 126 163, e-mail: att@mail.orbitel.bg,
www.dentistry.dir.bg, www.planmeca.com

на диодните лазери е в малкия размер на юнитите и по-ниската цена.

АРГОНОВ ЛАЗЕР

Аргонният лазер използва като активна среда газ от аргонни йони и се генерира в непрекъсната вълна или пулсов режим с помощта на фиброоптика. Този лазер има две дължини на вълната – 488 nm (синя) и 514 nm (синьо-зелена), в спектъра на видимата светлина. Аргонният лазер се абсорбира слабо във водата и затова не взаимодейства с денталните твърди тъкани. Той се абсорбира добре от пигментирани тъкани, в това число от хемоглобина и от меланина, и от пигментирани бактерии.

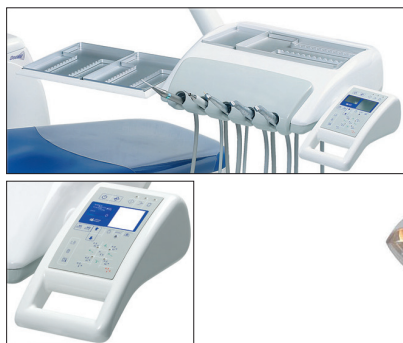Аргонният лазер бе одобрен от FDA за орална мекотъкнна хирургия и за полимеризиране на композити през 1991 г. и за избелване на зъбите през 1995 г. Като се има предвид унищожаването на пигментирани бактерии, той може да бъде полезен при лечението на пародонтални жобове.

АЛЕКСАНДРИТЕН ЛАЗЕР

Александритният лазер е твърд лазер, използващ скъпоценен камък, наречен алек-

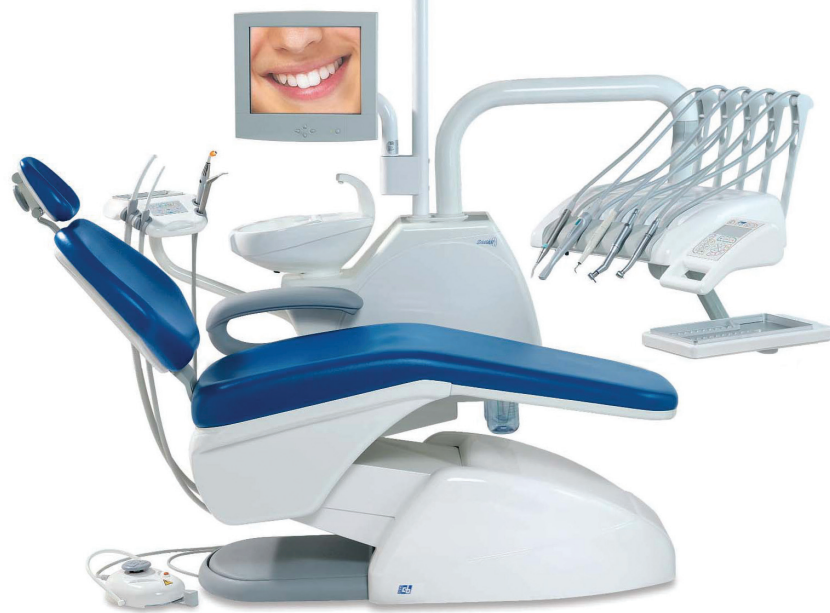Тип лазер		Настоящо/потенциално приложение
Екскримерни лазери	Argon Fluoride (ArF) Xenon Chloride(XeCl)	Аблация на твърдите тъкани, отстраняване на зъбен камък
Газови лазери	Argon (Ar)	Полимеризиране на композити. Избелване на зъби, интраорална мекотъкнна хирургия, гибрайдмънт на сулкуса (субгингивален кюртаж при периодонтит и периимплантит)
	Helium Neon (HeNe) Carbon Dioxide (CO ₂)	Аналгезия, лечение на гентинова хиперсенситивност, лечение на афтозни улцери, интраорална и имплантатна мекотъкнна хирургия, лечение на афтозни улцери, отстраняване на гингивална меланинова пигментация, лечение на гентинова хиперсенситивност, аналгезия
Диодни лазери	Indium Gallium Arsenide Phosphorus (InGaAsP) Galium Aluminum	Откриване на кариези и зъбен камък
	Arsenide (GaAlAs) and Galium Arsenide (GaAs)	Интраорална обща и имплантатна мекотъкнна хирургия, гибрайдмънт на сулкуса (субгингивален кюртаж при периодонтит и периимплантит)
Твърди лазери	Frequency-doubled Alexandrite	Селективна аблация на дентална плака и зъбен камък
	Neodymium:YAG (Nd:YAG)	Интраорална мекотъкнна хирургия, гибрайдмънт на сулкуса (субгингивален кюртаж при периодонтит), аналгезия, лечение на гентинова хиперсенситивност, пулпотомия, дезинфекция на коренови канали, отстраняване на емайлов кариез, лечение на афтозни улцери, отстраняване на гингивална меланинова пигментация
	Erbium group Erbium:YAG (Er:YAG), Erbium:YSGG (Er:YSGG), Erbium:chromium:YSGG (Er:Cr:YSGG)	Отстраняване на кариез и кавитетна препазация, модификация на емайлова и гентинова повърхност, интраорална обща и имплантатна мекотъкнна хирургия, гибрайдмънт на сулкуса (субгингивален кюртаж при периодонтит и периимплантит), скейлинг на кореновата повърхност, костна хирургия, лечение на гентинова хиперсенситивност, аналгезия, пулпотомия, дезинфекция на коренови канали, лечение на афтозни улцери, отстраняване на гингивална меланинова/метална пигментация

ДЕНТАЛНИ ЮНИТИ С ЕЛЕКТРИЧЕСКИ МИКРОМОТОРИ



CM61-SL най-лек сред мощните

- с LED светлина
- скорост на въртене 500 ÷ 40 000min⁻¹
- тах въртящ момент 3,3 Ncm
- тегло - 84 g, L - 45.8 mm
- гаранция 2 години



CM61-SL



CM30-2

MICROMOTOR

МИКРОМОТОР ООД
ИЗЛОЖБЕН ЦЕНТЪР
1784 София, бул. Цариградско шосе 133
БИЦ-ИЗОТ, ет. 5, офис 529
Тел. (02) 971 83 36, тел./факс (02) 971 85 02
GSM (+359) 888 72 99 35
e-mail: micromotor@tea.bg
www.micromotor-bg.com



сандрит, покрит с хром: берилий-алуминиев оксид кризоберил (Cr + 3;BeAl₂O₄), и е един от малкото трихроични метали. Рехман и Хенинг първи съобщават, че гъчестотният александритен лазер (дължина на вълната 337 nm, продължителност на пулсациите 100 nm, двоен пик) може да отстранява зъбен камък абсолютно селективно без увреждане на подлежащата емайл или цимент.

Разработването на този лазер за клинично приложение се очаква с голямо нетърпение поради отличното му свойство да отстранява селективно зъбния камък от зъба или кореновата повърхност без засягане на зъбните тъкани.

ЕКСКРИМЕРЕН ЛАЗЕР

Екскримерните лазери използват благородния газ халид, който е нестабилен, за генериране на радиация обикновено в ултравиолетовата част на спектъра. Френцен и сътрудници демонстрират, че с дължина на вълната от 193 nm този лазер може ефективно да отстранява зъбен камък, без да уврежда подлежащата структура. Циментовата повърхност е чиста и след облъчването се забелязва само слабо награвяване, което подкрепя употребата на екскримерните лазери за лазерен скейлинг. Фолвачни и сътр. твърдят, че при дължина на вълната от 308 nm екскримерният лазер може ефективно да отстранява зъбния камък без термично увреждане или образуване на смър слоу.

ФРЕНЕКТОМИЯ С ДИОДЕН ЛАЗЕР

За тази процедура бе избран диоден лазер с дължина на вълната от 810 nm. Не бе по-

ставена локална анестезия на пациента. Френумът се разтяга, за да се преценят границите му. Диодният лазер се прилага в контактен режим с фокусиран лъч за екзизия на тъканите. Тъканта, подлежаща на аблация, непрекъснато бе обтривана с влажна марля. Така се „обгривва“ обгорената тъкан и се предотвратява ексивното термично загряване на подлежащите меки тъкани. Тъканите бяха обработени с лазер до пълна дисекция на подлежащите мускулни фибри. В края на процедурата не се поставят шевове. На пациента се казва да приеме аналгетик само при нужда.

Предимствата на лазерната пред конвенционалната техника са:

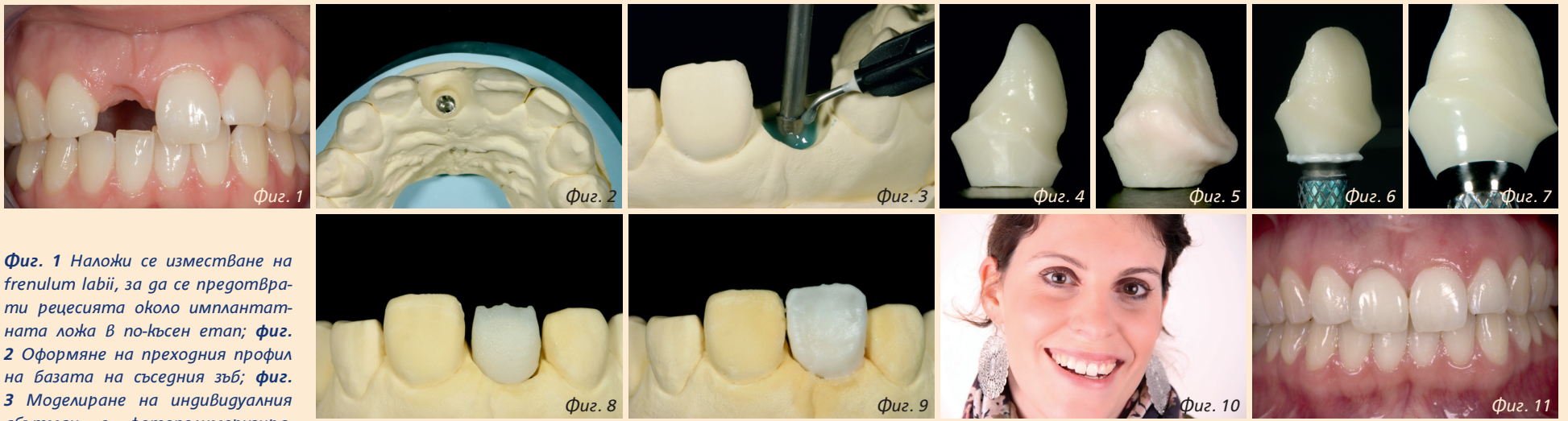
- Няма нужда от локална анестезия. Процедурата е безболезнена. Така и пациентите се страхуват по-малко.
- Безкръвно оперативное поле, по-добра видимост.
- Не е необходима пародонтална превръзка, няма дискомфорт за пациента от гразнене от превръзката.
- По-добро оздравяване и по-малко цикатрикси.
- Отнема по-малко време. DT

Информация за контакт

Dr M.L.V. Prabhuji MDS
Department of Periodontics
Krishnadevaraya
College of Dental Sciences
Hunasamaranhalli,
Via Yelahanka
Bangalore, 562157, India
E-mail:
prabhujimlv@gmail.com

Предизвикателството на имплантатното възстановяване на централен резец

Д-Р МИХАЕЛ ФИШЕР, БЕНЖАМИН ФОТЕЛЕР, ГЕРМАНИЯ



Фиг. 1 Наложи се изместване на frenulum labii, за да се предотврати рецесията около имплантатната ложка в по-късен етап; Фиг. 2 Оформяне на преходния профил на базата на съседния зъб; Фиг. 3 Моделиране на индивидуалния абътман с фотополимеризираща смола; Фиг. 4 Оцветеният и синтерован абътман от циркониев оксид; Фиг. 5 Изпеченото керамично рамо (IPS e.max Ceram); Фиг. 6 Оптимално циментиране с Multilink Implant; Фиг. 7 Отлично свързване; Фиг. 8 Кепето от IPS e.max Press литиев дисиликат след основно печене; Фиг. 9 Нанасяне на инцизалните материали за повторното печене; Фиг. 10 Лъчезарна усмивка; Фиг. 11 Възстановяването от близо три месеца по-късно.

При пагане тази 28-годишна пациентка чуни горен десен централен резец. Независимо от своевременно проведеното гентално лечение естественният зъб не можеше да се спаси и се наложи екстракция. Изработена бе временна протеза и тя бе поставена на мястото на липсващия зъб (#11). Пациентката ни бе изпратена за поставянето на имплант и последващо протетично възстановяване.

Поради доброто състояние на меките и твърдите тъкани не се налагаше преимплантатна аугментация. Както ясно се вижда от фигура 1, frenulum labii достигаше до имплантатната зона. За да се преместят при процедурата за имплантиране. Тази мярка бе предприета, за да се предотврати гингивалната рецесия около имплантатната ложка в по-късен етап. След 3 месеца на открито оздравяване бе снет отпечатък с отворена лъжица. В зъботехническата лаборатория бе отлят мастер модел.

Успешният краен резултат при толкова труден случай (висока линия на усмивката, нормално до подчертано изразен контур на гингивата, тънки меки тъкани) зависи главно от два фактора: от правилното позициониране на импланта в трите равнини и от материала и дизайна на абътмана. Ние предпочитаме да работим с абътмани от циркониев оксид (ZrO₂) с титанова основа, което гарантира отлично пасване към импланта поради машинно обработената титаниева основа. Също така абътманите от ZrO₂ (преходния профил) могат да се инди-

видуализират.

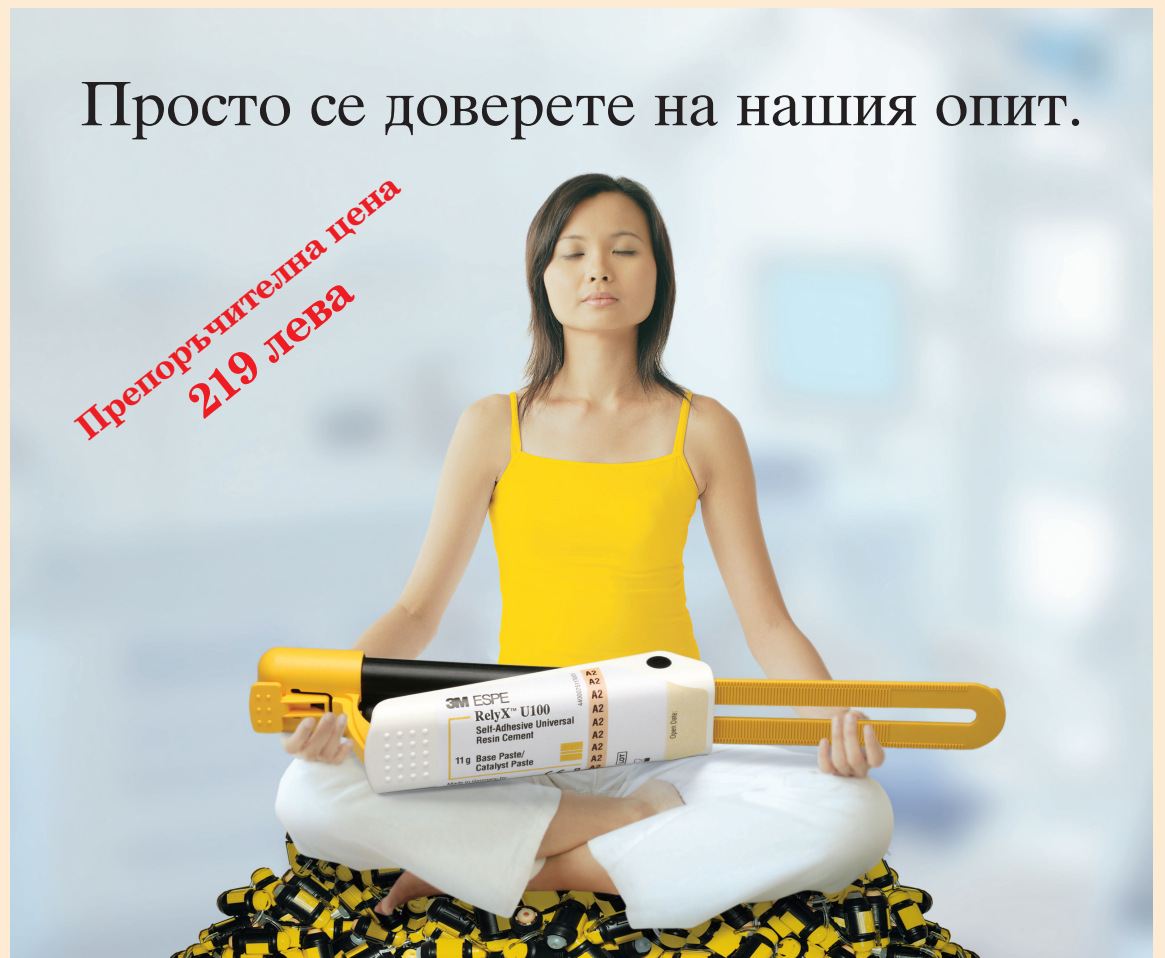Преходният профил на зъб #11 бе постигнат с помощта на следната процедура. Върху втори модел контралатералният резец – зъб #21, бе изпилен до нивото на гингивата и с маркер бе очертан диаметърът на корена. Върху мястото бе поставен тънък лист хартия и бе очертан контурът на корена. След това изрязахме контура, направихме огледален образ и го пренесохме върху мастер модела. Това позволи преходният профил да се оформи до рамото на импланта. Изключително важно бе да се постигне прогресивно отваряне в коронарна посока. Другата възможност бе преходният профил на абътмана да се оформи поетапно чрез временни корони, но ние имахме отличен успех и с горук описания метод (фиг. 2).

Зъб #11 бе моделиран от восък. Този wax-up бе използван за създаването на силиконов шаблон на палатинския аспект и на втори за вестибуларния. Основата на абътмана (ST, Astra Tech) бе забинчена върху лабораторен аналог и изпиленият преходен профил и основата бяха покрили с изолатор (Ceramill Sep) и фотополимеризираща смола (Ceramill Gel, и гвете от Girrbach) (фиг. 3). На този етап се наложи предварително печене за постигане на пълна полимеризация на фотополимера в дълбочината на сулкуса. След това бе изградена и полимеризирана супрагингивална част на абътмана.

За да се получат плоски повърхности и ясно изразена препаративна граница по периферията на абътмана, цервикалният участък бе изпилен машинно парагингивално. Вестибуларната, апроксималните и палатиналната повърхност бяха обработени

Просто се доверете на нашия опит.

Препоръчителна цена
219 лева



©3M 2007. Всички права запазени. 3M, ESPE, Clicker и RelyX са търговски марки на 3M или 3M ESPE AG.

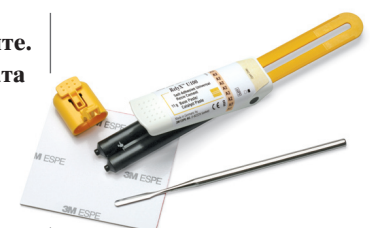Удобно е да ползвате цимент, на който може да се доверите. Още с първото „щракване“ ще усетите силата и простотата на ползване - нещо, което очаквате от 3M ESPE.

Със самоадхезивния композитен универсален цимент 3M™ ESPE™ RelyX™ U100, сигурното залепване е само на едно щракване разстояние. От златни корони до най-естетични керамични онлеи с този клинично доказан цимент се постигат бързо резултати за постоянни възстановявания.*

- Лесен за работа - няма нужда от ецване, праймер и бондиране
- Доказано намалява пост-оперативната чувствителност
- Здрав, естетичен и лесен за работа
- Удобен Clicker™ апликатор - осигурява постоянна консистенция и оптимизира разхода на материал

Циментите RelyX™. Лесен избор. Лесна употреба.

* За фасети ползвайте RelyX™ Veneer Cement от 3M ESPE.



RelyX™ U100
Универсален самоадхезивен цимент в Clicker™ апликатор

3M ESPE

машинно, за да се получи ко- нична форма с градиент от два градуса.

Градиентът и палатина- лната повърхност се изпиа- ват ръчно. Наличното място се проверява с предварително изработените шаблони.

В нашата лаборатория абътманите се изработват от ZrO_2 посредством копи-ми- линг техниката. Другият ва- риант е тази стъпка да се извърши с CAD/CAM система и метода на двоино сканира- не или софтуер за дизайн на абътмана.

Зеленото тяло бе загладе- но след копи-милнга. На ни- вото на гингивата бе офор- мен праг, за да може впослед- ствие да се създаде керами- чен шултер. След това въз- становаването бе оцветено и синтеровано (фиг. 4). След процеса на синтероване се на- ложиха съвсем леки корекции до окончателното пасване. В този случай абътманът бе покрит с IPS e.max Ceram ZirLiner (Ivoclar Vivadent). След това керамичният шултер, оформен с IPS e.max Ceram, бе за кратко изпечен върху въз- становаването (фиг. 5). Освен това върху целия ZrO_2 абът- ман бе поставен тънък слой керамика.

Така изработеният абът- ман има три предимства. Стъклокерамичното покри-

тие позволява абътманът да се ецва, което е задължител- но условие за адхезивно свърз- ване на короната и абътма- на. Трансмисията на светли- ната в областта на гингива- та се увеличава съществено, тъй като слойът $ZrOZrO_2$ от 3 мм стига почти до нула в парагингивалната област на абътмана. И накрая, след на- насяне на IPS e.max Ceram ZirLiner и керамиката флуо- ресценцията значително се увеличава. По принцип флуо- ресценцията на ZrO_2 е доста ниска.

Много важен аспект на този абътман е връзката между титановата основа и ZrO_2 . Ние сме против използ- ването на така популярните лабораторни цименти като Nimetic Cem или AGC Cem. Из- следване на Prowital пог ръко- водството на Р. Майер наско- ро показа значението на тази често пренебрегвана стъпка.

Най-новата разработка в този сегмент на индустрия- та е Multilink Implant (Ivoclar Vivadent). Този материал по- ставя много високи стандар- ти по отношение на мани- пулирането и физико-химич- ните качества на този тип продукти. Според спомена- то по-горе изследване здра- вината на връзката на този химиополимеризиращ цимент, който може и да се фотопо-

лимеризира, е с 45% по-ви- сока от тази на предиш- ния първенец – Panavia F2.0 (Kuraray), и с 25% по-висока от тази на RelyX Unicem 3M ESPE. Multilink Implant поли- меризира бързо в отсъствие- то на светлина и това е го- лямо предимство при дебели абътмани, тъй като при тях не може да проникне светли- на до всички участъци на въз- становаването и следовател- но има риск от непълна поли- меризация на цимента.

В изследването на Prowita, което разглежда и кондицио- нирането на повърхността и методите на полимеризация, най-добрата адхезия е постиг- ната при следните условия. Вътрешната повърхност на ZrO_2 абътман е почиствена с 110 μ м алуминиев оксид (Al_2O_3) при налягане 1 бар, а титано- вата повърхност се почиства с 500 μ м алуминиев оксид (Al_2O_3) при налягане 2 бара. И двесте повърхности се покриват с Monobond Plus (Ivoclar Vivadent), който е оставен за 1 минута, преди да бъде по- сушен с въздушна струя. След това по вътрешната повър- хност на ZrO_2 абътман е на- несен Multilink Implant и ти- таниевата повърхност е за- крепена към него (фиг. 6). Как- то всеки композит, и Multilink Implant е подвластен на кис- лородна инхибиция, а именно

най-горният слой (около 100 μ м) от материала не втвърд- ява напълно при полимериза- цията, тъй като е в контакт с кислород.

Този проблем може да се предотврати по няколко на- чина. След като циркониева- та част се закрепил към по- върхността за залепване, из- лишният композит може на- пълно да се отстрани и да се нанесе глицеринов гел (напри- мер Airblock, Dentsply), за да се предотврати образуването на инхибиран слой. Излишни- ят цимент, от друга стра- на, може да се остави на мяс- то. Циментова връзка не се почиства след прилепване- то на двете части и излишъкът се отделя с остър ин- струмент след полимеризи- рание. Важно е да не се убре- ди циментова връзка при тази процедура. Накрая ци- ментова връзка се фини- ра и полира с полирни гумич- ки. Усилията ни се увенчаха с отлична връзка (фиг. 7).

В следващата стъпка бе изработено кепето за IPS e.max литиев дисиликат глас- керамичната корона (Ivoclar Vivadent). Достъпът до винта бе запечатан (например със силиконово тесто) и абът- манът бе третиран като ес- тествен зъб. С други думи бе нанесен дистанционен лак (например IBUKI, Anaxdent).

Кепето бе моделувано от възък до формата на регули- ран зъб (анатомично). Това бе направено с цел да се кон- тролира свиването при нанас- янето на керамиката. В зави- симост от това, кой зъб се възстановява, т.е. в зави- симост от неговата транс- луцентност и яркост, кепето се пресова от керамика IPS e.max (Ivoclar Vivadent) с ниска трансlucentност или среден опациетет.

След пресоване на възста- новяването отливните щиф- тове бяха отстранени и кепето бе внимателно пробва- но и финирано. Преди основ- ното печене бе извършено предварително печене (фиг. 8), тъй като така се засил- ва връзката между пресова- ното кепе и слоевете кера- мика. Освен това кепето бе индивидуализирано с флуорес- центни петна, за да се създа- дат участъци с по-висока хрома. След индивидуализира- нето върху кепето се поръс- ва дентинов прах, който впо- следствие се изпича. За базово печене се използва тем- пература, с 20 градуса по-ви- сока от тази на първото ден- тиново печене. Изпеченият слой съдържа всички вътреш- ни особености на зъба.

За второто печене зъб- тът бе изграден малко по-го- лам от желанния размер. Така формата и повърхностната текстура на зъба могат да се променят спрямо особено- стите на съседния зъб чрез изпичане (фиг. 9).

При гланциращото пече- не поддържа окончателната температура само 20 секун- ди, за да постигнат копринено- матова повърхност. Желана- та степен на блясък бе по- стигнат впоследствие с поли- рна машина с влажен филз и пемза. Вътрешната повър- хност на короната не бе об-

работена с песъкоструйник, тъй като това щеше да ком- прометира зравината. След пробата на възстановяване- то вътрешната повърхност на короната и повърхността на абътмана бяха почиствени със спирт.

При подготвянето на по- ставяне керамичните повърх- ности бяха ецвани (напри- мер с IPS Ceramic Etching Gel, Ivoclar Vivadent). На повърх- ността на абътмана, която бе покрита с IPS e.max Ceram (нанофлуоранативна глас-ке- рамика), постигнахме отли- чен ечинг ефект след 20 се- кунди с 4.5% HF. Вътрешна- та страна от литиев дисили- кат на изцяло керамична- та корона също бе ецвана за 20 секунди. Накрая и двете страни бяха кондиционирани със силан (Monobond Plus). За да не навлезе композитен ци- мент в сулкуса, бе поставена ретракционна корга (001 Ultrarac, Ultradent).

Возстановяването бе ци- ментувано с композитен ци- мент (например Variolink II, Variolink Veneer или Multilink Implant; Ivoclar Vivadent). Трябва да се отбележи, че Variolink Veneer може да се из- ползва само при трансlucent- ни корони и възстановявания със светли моновете, през които преминава достатъчно свет- лина, тъй като този цимент изисква светлина за цялата полимеризация. Композитни- ят цимент, който втвърдява само при наличието на свет- лина (като Variolink Veneer), дава на оператора предим- ството, че може да почи- сти излишния цимент без огра- ничения във времето. Впослед- ствие материалът бе поли- меризиран от всички страни за 30 секунди (времето заби- си от типа на полимеризира- щата светлина). Ретракцион- ната корга бе отстранена и възстановяването бе внима- телно огледано с хирургични лупи за излишъци от цимен- та. Три месеца по-късно твърд- ите и меките тъкани бяха здрави (фиг. 10 и 11).

ОБСЪЖДАНЕ

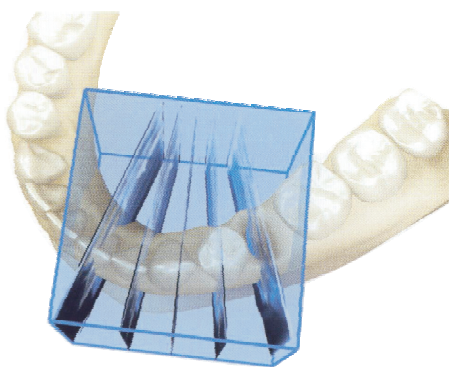
Работата с такъв сложен като дизайн абътман е въз- можна само ако гингивални- ят биотип е тънък или нор- мален (съгласно Ханс-Петер Вебер и Джон Койс). Тънката гингива (кератинизираната гингива е 0.6 до 0.9 мм в де- белина) се характеризира със следното:

- малко количество прикре- пена гингива;
- триъгълна клинична коро- на с тесни интердентални контакти;
- мекотъкканна рецесия като реакция на хирургични/про- тетични интервенции;
- предразположеност към дефекти поради резорбция след зъбна екстракция с ко- лапс на интерденталните папили; и
- контурите на пародон- талната сонда прозират през гингивалните тъкани.

Всички тези аспекти трябва да се вземат под вни- мание, за да се постигне ес- тествен резултат. При де- бел гингивален биотип (кери- тинизираната гингива е 1.0

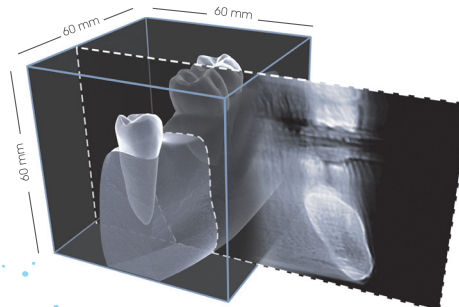
DIAGONAL
www.diagonal-bg.com

Новото време в имплантологията с VT (волуметрична томография)



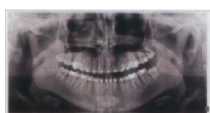
VT (волуметрична томография)

- инструмент за цифрова томография с точни измервания и отличен образ
- уникален метод за реконструкция
- инструмент за планиране на импланти на всички водещи производители

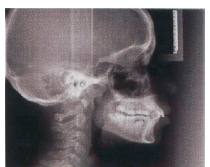

VT (волуметрична томография)

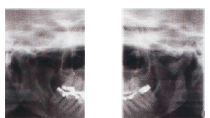
- един VT (3D) образ = куб със страна 60 мм
- кубът съдържа 256 среза
- дебелина на срез 0,23 мм
- лесна навигация между срезовете
- интерактивен навигатор със софтуер Smart Nav™
- цветен сензорен дисплей Smart Pad™
- анимация за позициониране на пациента
- моментална динамична помощ
- VT надгражда всеки Orthopantomograph OP200 и Orthoceph OC200



Panoramic



Cephalometric



TMJ



VT

Orthopantomograph OP200 и Orthoceph OC200 + VT = най-рентабилният инструмент в имплантологията

го 1.3 мм в дебелина) изборът на абътман няма съществено да повлияе на розовата естетика на възстановяването. В такива случаи е достатъчно използването на метален абътман или абътман от ZrO_2 без добавянето на изпечен керамичен шултер.

ZrO_2 е превъзходен материал за абътмани по отношение на бялата естетика. За разлика от металните субстрати той позволява на светлината да прониква под различни ъгли (например от страни). Дебелият гингивален тип се характеризира с равномерни меки тъкани и костна архитектура:

- минимална разлика във вестибуларните, маргиналните и апроксималните меки тъкани и височината на костта;
- къси интердентални папули;
- фиброзен тип меки тъкани;
- тенденция към цикампекси;
- кватратни анатомични корони с окръглени конвексни повърхности;
- големи контактни повърхности между клиничните корони;
- минимална тенденция към рецесии; и
- пародонталната сонда не прозира през гингивалните тъкани.

ОТКРИТО ОЗДРАВЯВАНЕ

Решението да следваме открит протокол се основава на следните причини:

1. достатъчно време за матурация на меките тъкани преди започване на протичната работа;
2. избягване на втора хирургична интервенция;
3. поддържане на кръвоснабдяването в областта;
4. редуциране на времето за лечение и по-малко неудобство за пациента (според Антъни Слар).

Този подход е възможен само при достатъчен гингивален аташман. Ако се налага аугментация на меките тъкани, е задължително закритото оздравяване. При наличния гингивален биотип се наложи изместване на лабиалния френулум, тъй като той достигаше до прикрепената гингива и можеше да доведе до тъканна рецесия.

В обсъдения случай бе направена интерсукуларна инцизия без облекчителни разрези. Това позволи на вестибуларната костна ламела да бъде инспектирана визуално. Наложено е отстраняването на минимално количество съединителна тъкан.

В резултат на това имаше минимална костна загуба и цикампексия. **DT**

Информация за контакт



Д-р Михаел Фишер има частна дентална практика в Пфулунген, Германия. Можете да се свържете с него на dr.michel.fischer@web.de.



Бенжамин Фотелер е собственик на дентална лаборатория в Пфулунген, Германия. Можете да се свържете с него на dentaltechnik@votteler.eu.

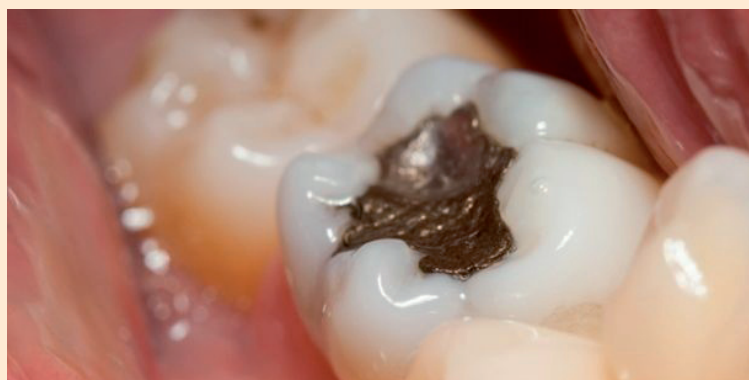Крайт на амалгамата

Регулаторните органи на Щатите се отказват от употребата ѝ

ДАНИЕЛ ЦИМЕРМАН, DTI

Правителството на САЩ би трябвало да преразгледа собствените си регулации относно използването на амалгамата, предлага ръководството на Администрацията по храна и лекарства (FDA). На публично изслушване в средата на декември са били отхвърлени обвиненията, че агенцията, която се занимава с регулацията на медицинските приспособления в Щатите, е игнорира потенциални здравни рискове през 2009 г., като постановява, че амалгамата е безопасна. Антиамалгамените активисти са настоявали FDA да ревизира и да отмени решението си от последните 18 месеца.

Ефектът върху здравето от амалгамата, включително неврологични проблеми и алергични реакции, е засегнат в някои клинични изследвания, но доказателствата все още остават неизяснени. Последните проучвания в Щатите и Португалия са



Над 180 милиона души имат амалгамените пломби. (DTI/Photo Jozsef Szasz-Fabian)

показали, че продължителното излагане на амалгама от дентални обтурации при деца е по-ниско от очакваното. Други изследвания обаче са отбелязали връзката между меркурия и някои, засягащи целия организъм, заболявания.

Пломбите, съдържащи меркурий, са отпочени почти наполовина, но все още Щатите са един от най-големите световни производители на непотребния дентален меркурий.

Зъболекарите са подкрепили препоръките на експертите да преразгледат отново този въпрос. „Като науч-

на организация, представяваща научно обоснована професия, ние подкрепяме това“, каза в своето изявление проф. д-р Реймонд Гист, президент на Американската дентална асоциация. „Както и всички клинични въпроси, позицията ни за амалгамата се базира на най-точната възможна наука.“

Това обаче може да не е достатъчно за критиците. Активистите са обявили, че застават зад пълната забрана на този материал. Употребата на амалгама в денталните пломби вече е забранена в Норвегия, Швеция и Дания. **DT**

**ART DENTAL
DENTAL LABORATORY**

Правилният избор за Вашата успешна дентална практика

София, бул. „Мария Луиза“ №191, Тел.: 02/93 15 137, 0897 961 399
e-mail: artdental@abv.bg, www.artdentalstudio.com

**Carestream
DENTAL**

**Промоцията продължава!
Обадете се сега!**

**Kodak 2100
Kodak 2200**

**Система за екстраорална образна диагностика
Комбинира панорамна и 3D технология**

Интраорални високочестотни кугели

Kodak 9500 3D компютър-томограф с коничен лъч

Дигитални сензори

New

Kodak RVG 6500 Wireless

БЕЗПЛАТНО!

Първият безжичен (Wi-Fi) RVG сензор По-бърз и много сигурен трансфер на образа Най-високата реална резолюция на пазара 20 lp/mm Съвместим с iPod и iPhone

Представител за България: **АЛБА ТМ**
1233-София, ул. Клокотница 35-37
Тел./Факс: 02-9314719, 02-8320067
e-mail: carestream_albatm@abv.bg
www.albatm-carestreamhealth.com

Kodak Dental Systems