

# cosmetic

## dentistry \_ beauty & science

4<sup>2015</sup>

### **\_Fachbeitrag**

Komplexe zahnärztlich-chirurgische  
Behandlung mit ästhetisch-funktionellem  
Hintergrund

### **\_Interview**

„Wir stehen vor einem Paradigmen-  
wechsel in der Zahnmedizin“

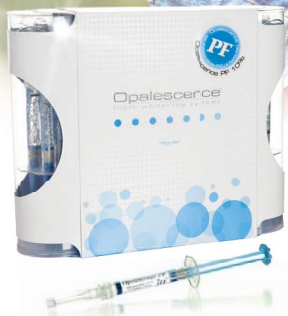### **\_Reise**

Mit Huskys durch den Märchenwald

We



Opalescence



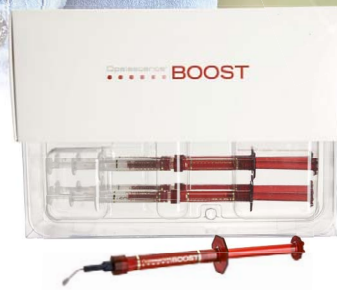#### Opalescence PF

- Kosmetische Zahnaufhellung für zu Hause mit 10% & 16% Carbamidperoxid
- Individuelle Tiefziehschiene
- Geschmacksrichtungen: Mint, Melone, Regular



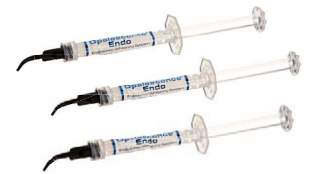#### Opalescence GO

- Kosmetische Zahnaufhellung für zu Hause mit 6% H<sub>2</sub>O<sub>2</sub>
- Vorgefüllte UltraFit Trays
- Geschmacksrichtung: Mint, Melone



#### Opalescence Boost

- Medizinische Zahnaufhellung auf dem Patientenstuhl mit 40% H<sub>2</sub>O<sub>2</sub>
- Kein Licht erforderlich
- Applikationszeit: Ø 2 x 20 min



#### Opalescence Endo

- Medizinische Zahnaufhellung mit 35% H<sub>2</sub>O<sub>2</sub>
- "Walking Bleach" Methode
- Zur Behandlung endodontisch behandelter, verfärbter Zähne

Opalescence®  
Professionelle Zahnaufhellung



**ULTRADENT**  
PRODUCTS · USA

Tel. +49 (0) 2203 - 35 92 15 • [www.ultradent.com](http://www.ultradent.com)



Lutz Tamaschke,  
Zahntechnikermeister, Berlin

# Beziehungsmanagement und Dienstleistung in der Implantatprothetik

Wann sind Sie mit dem Kauf eines Produktes zufrieden? In erster Linie, wenn die Qualität sowie Preis stimmen und das erfüllt wird, was Ihnen versprochen worden ist. Aber auch die Beziehung zum Anbieter spielt eine erhebliche Rolle. Hinter der nüchternen und rationalen Ebene verbergen sich das emotionale Empfinden und das Wohlfühlen. Das ist bei einem Autokauf nicht anders als beim Zahnarzt. Allerdings mit einem großen Unterschied: Jedweder Eingriff in das stomagnathe System beeinflusst die ganzkörperliche Gesundheit und jede Fehlentscheidung kann gravierende Folgen haben. Dessen müssen uns auch wir Zahntechniker bewusst sein. Zahntechnik ist weit mehr als der imitierte Schmelzriss in der Keramikkrone oder das CAD/CAM-gefertigte Gerüst. Insbesondere in der Implantatprothetik nehmen wir zunehmend die Stellung eines Dienstleisters ein. Wir unterstützen dabei, dem Patienten die individuell optimale Lösung anbieten zu können. Dies funktioniert nur, wenn wir uns über die Komplexheit einer Therapie im Klaren sind. Mehr denn je steht der Patient im Mittelpunkt und es bedarf nicht nur handwerklicher Höchstleistung. Wir benötigen zusätzlich zum zahntechnischen Know-how ein hohes Maß an Einfühlungsvermögen sowie eine dienstleistungsorientierte Arbeitsweise. Die Zusammenarbeit im Team hat eine maßgebliche Stellung und bedarf eines guten Beziehungsmanagements. Um individuellen Zahnersatz zu erschaffen, sollten wir den Patienten „erleben“ und die Wünsche ungefiltert aufnehmen können. Nur so gelingt es uns, ein zahntechnisches Konzept zu erstellen, welches dem Zahnarzt als hilfreiche Basis für die implantatprothetische Planung dienen kann. Lassen wir den Patienten spüren, was ein gutes Behandlungsteam ausmacht! Vermitteln wir ihm, dass sowohl der Zahnarzt als auch der Zahntechniker in seinem eigenen Kompetenzbereich agiert und wir gemeinsam das Optimum für ihn erarbeiten! Werte wie Respekt, Vertrauen und Fürsorge unterstützen das Wohlempfinden des Patienten während einer Implantattherapie. Der Patient wird dann zufrieden sein, wenn zusätzlich zur Qualität und dem Preis auch die Betreuung und der Service auf hohem Niveau erfolgt sind. Hier können Zahntechniker einen großen Mehrwert bieten – für den Zahnarzt, aber in erster Linie auch für den Patienten.



Ihr Lutz Tamaschke,  
Zahntechnikermeister, Berlin

Infos zur Autor



Fachbeitrag 06



Weiterempfehlung 32



Reise 42

**| editorial**

- 03 **Beziehungsmanagement und Dienstleistung in der Implantatprothetik**  
\_ ZTM Lutz Tamaschke

**| cosmetic dentistry**

Fachbeitrag

- 06 **Komplexe zahnärztlich-chirurgische Behandlung mit ästhetisch-funktionellem Hintergrund**  
\_ Dr. Martin Jaroch
- 12 **Rehabilitation mit minimalinvasiven vollkeramischen Restaurationen**  
\_ Dott. Guerino Paolantoni

**| special**

Interview

- 18 **„Wir stehen vor einem Paradigmenwechsel in der Zahnmedizin“**  
\_ Carla Senf

Prophylaxe

- 26 **Auswirkungen von Sport und Diäten auf die Mundgesundheit**  
\_ Dr. Antina Schulze

Weiterempfehlung

- 32 **Empfehlungen sind die bessere Mundpropaganda**  
\_ Alexander Krings

Event

- 35 **Diplomakurs „Perioprevention and Anti Aging“ zur Feria in Sevilla**
- 36 **Ästhetik im Herzen Berlins – 12. Jahrestagung der Deutsche Gesellschaft für Kosmetische Zahnmedizin e. V. (DGKZ)**

Recht

- 38 **Werbung mit Vorher-Nachher-Bildern in der Kosmetischen Zahnheilkunde**  
\_ Dr. Thomas Wostry

Psychologie

- 40 **DISG®-Modell der Persönlichkeit für die Zahnarztpraxis: Der stetige Typ**  
\_ Dr. Lea Höfel

**| lifestyle**

Reise

- 42 **Mit Huskys durch den Märchenwald**  
\_ Priv.-Doz. Dr. Dr. Steffen Köhler

Kunst

- 46 **Kann man Farben fühlen?**

**22 news**

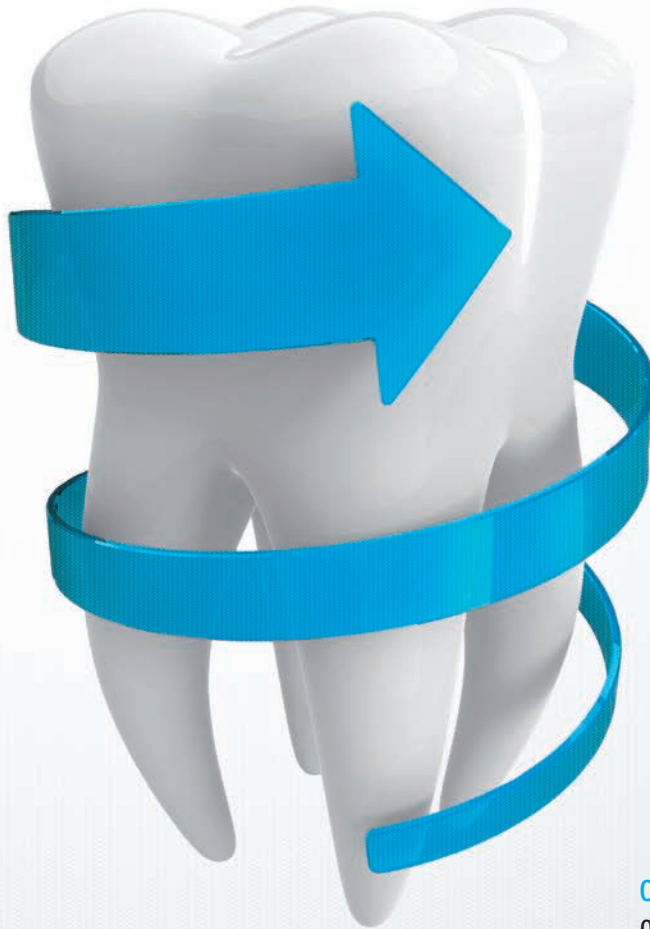
**48 Impressum**

# Rot-weiße Ästhetik – Optionen und Standards

## 13. JAHRESTAGUNG DER DGKZ

29. | 30. April 2016

Congresszentrum Marburg



Online-Anmeldung/  
Kongressprogramm



[www.dgkz-jahrestagung.de](http://www.dgkz-jahrestagung.de)



### Organisation/Anmeldung

**OEMUS MEDIA AG**  
Holbeinstraße 29  
04229 Leipzig  
Tel.: 0341 48474-308  
Fax: 0341 48474-290  
event@oemus-media.de  
www.oemus.com



## FAXANTWORT | 0341 48474-290

Bitte senden Sie mir das Programm der **13. Jahrestagung der DGKZ** zu.

Vorname/Name

E-Mail-Adresse (Bitte angeben!)

Praxisstempel

# Komplexe zahnärztlich-chirurgische Behandlung mit ästhetisch- funktionellem Hintergrund

Autor\_Dr. Martin Jaroch

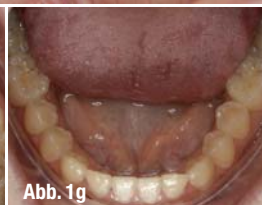
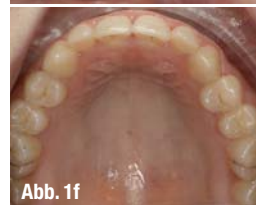
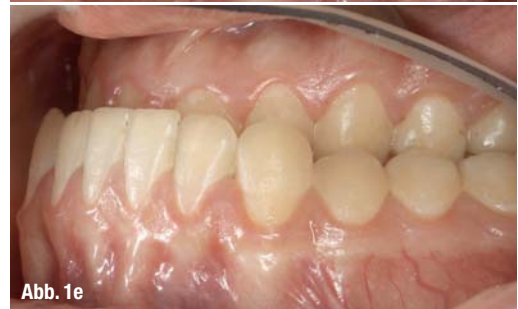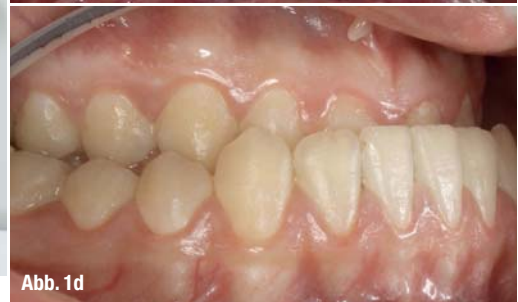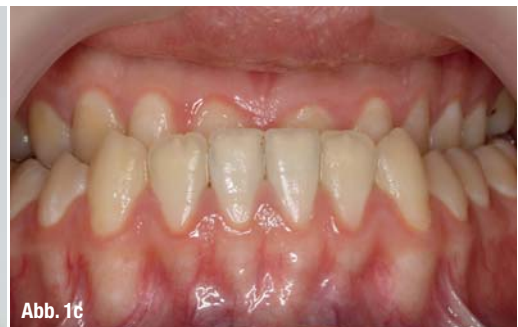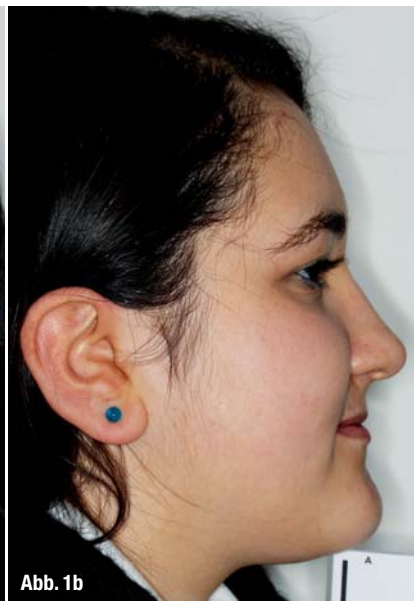Abb. 1a–g\_Darstellung der Patientin zu Beginn der Behandlung. Auf den Abbildungen ist das Ausmaß der Progenie deutlich erkennbar.

**\_Progene Behandlungsfälle** mit deutlichen ästhetischen Einschränkungen stellen die Zahnärzte in der Regel vor eine große Herausforderung. In der Vergangenheit – damit ist die in Deutschland klassisch aufgeteilte zahnmedizinische Struktur von Fachzahnärzten und Zahnärzten gemeint – erfolgte in solchen Fällen die Überweisung zu einem Kieferorthopäden, der in Absprache mit dem Zahnarzt versuchte, den Fall funktionell und ästhetisch adäquat zu lösen. Heute hat der Zahnarzt zahlreiche Möglichkeiten (Curricula, Masterstudiengänge etc.), um sich auch in speziellen Bereichen der Zahnmedizin als Generalist hoch qualifiziert weiterzubilden, bis er in der Lage ist, komplexe Fälle aus einer Hand behandeln zu können. Diese moderne Entwicklung ermöglicht es den Patienten, eine Betrachtung des Zahnes, des Mundraums und des Menschen zu erhalten – ohne dass der Behandler fachlich auf ein spezielles Problem fixiert ist. Dies ist insbesondere bei hochästhetischen Fällen von großer Bedeutung, denn die Zerstückelung der Zahnmedizin auf mehrere Behandler und deren unterschiedliche Behandlungskonzepte kann zu Differenzen führen, die sich

negativ auf das postoperative Ergebnis auswirken können. Zudem ist die Zahnmedizin von heute eine stark ästhetisch orientierte Fachrichtung, die mit der Schönheitschirurgie verglichen werden kann. Ein guter Schönheitschirurg kann sich nicht nur die Nase ansehen, er muss das Ganze beurteilen.

Die orthopädische Oralchirurgie stellt als ästhetischer Zweig der Zahnmedizin einen wichtigen Grundpfeiler dar. Zahnbewegungen sind bei ausgeprägten progenen Fehlbisslagen nur in einem begrenzten Umfang möglich und immer abhängig von den Fehlstellungen von Ober- und Unterkiefer zueinander, aber auch von Fehlstellungen der Kiefer zum übrigen Gesichtsschädel. Die Anomalien können Erwachsene stark beeinträchtigen und die Gewichtung der kieferorthopädischen Therapie liegt dann primär in der ästhetisch-funktionellen Korrektur. Optimale Verzahnung und das Wiederherstellen der Kaufunktion stellen entscheidende Faktoren zur Zahnerhaltung und Prophylaxe von sekundären Störungen dar. Außer Frage bleibt, dass der Leitgedanke der meisten Patienten die Verbesserung der Ästhetik und des damit verbundenen Selbstbewusstseins ist, dem ebenfalls durch eine chirurgische Korrektur Rechnung getragen wird.

### Ursachen der Dysgnathie

In der Literatur werden die Ursachen eines Dysgnathiefundes sowie das ätiologische Gefüge der Dysgnathiesymptomatik bei kieferorthopädischen Patienten kontrovers diskutiert. In der Arbeit von Schopf zu den Anteilen exogener Faktoren, die an der Entstehung von Dysgnathien beteiligt sind, konnten keine direkten Angaben zum prozentualen Anteil von Patienten mit erworbenen bzw. anlage- und erbbedingten Dysgnathien erarbeitet werden (Schopf, 1981). Aus der Beurteilung der Einzelsymptome der Patienten konnte jedoch die Erkenntnis gewonnen werden, dass es lediglich bei 48 Prozent der Patienten möglich war, alle vorliegenden Dysgnathiesymptome mit exogenen ätiologischen Faktoren in Verbindung zu bringen. Saekel und Brodmann zogen in ihrem Bedarfsgutachten von 2001 aus der Publikation von Schopf den Schluss, dass 20 Prozent der Anomalien erblich bedingt sein müssten und somit durch prophylaktische Maßnahmen nicht beeinflusst werden könnten. Demzufolge müssten 80 Prozent der Dysgnathien im Vorfeld durch Prävention zu lösen sein, sodass im Umkehrschluss in Verbindung mit der aus der Deutschen Mundgesundheitsstudie hervorgehenden Reduktion der Kariesentstehung bei Kindern theoretisch die Anzahl der kieferorthopädisch behandlungsbedürftigen Patienten abnehmen müsste. Die Universität Greifswald um Prof. Hensel konnte jedoch klarstellen, dass 20,3 Prozent der Symptome anlage- und erbbedingt, 44,3 Prozent exogen und 35,3 Prozent als nicht eindeutig zuzuordnen zu klassifizieren sind, sodass auf Grundlage dieser Ergebnisse die Vermutung, dass 80 Prozent der Dysgnathien der Prävention zugänglich sein müssten, nicht zutreffen kann (Hensel, Stellungnahme DGKFO, 2001).

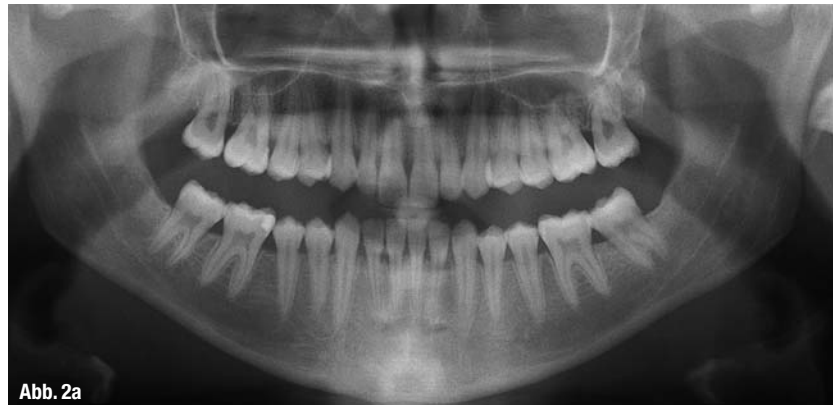

Abb. 2a

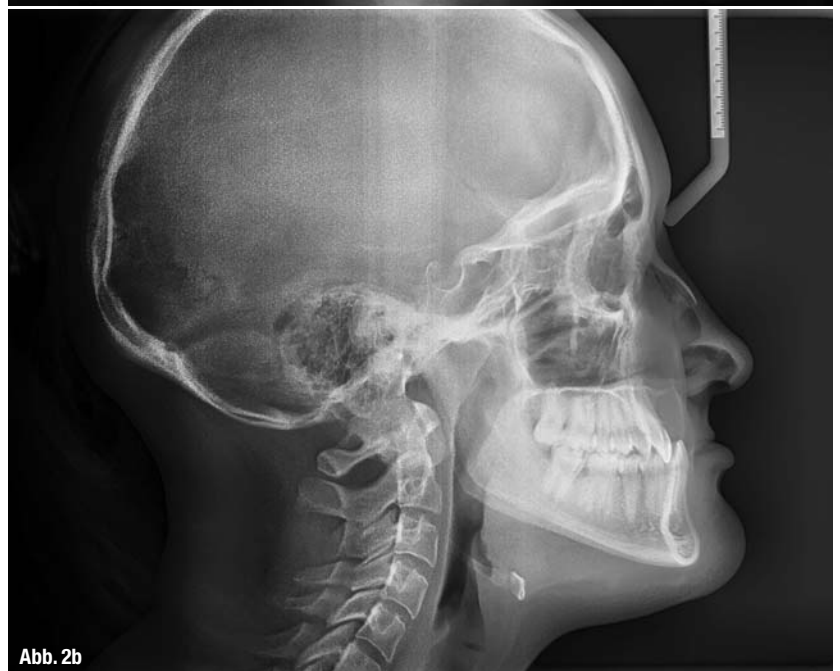

Abb. 2b

Die unterschiedlichen Angaben und Stellungnahmen verdeutlichen die Schwierigkeit der eindeutigen Zuordnung der Dysgnathien. Ungeachtet dessen steht der Patient mit seinem Leidensdruck im Vordergrund und erwartet eine symptombezogene Therapie mit stabilen Behandlungsergebnissen. Demzufolge sollte bei Dysgnathiefällen, die alleine funktionskieferorthopädisch nicht mehr regulierbar zu sein scheinen, eine kieferorthopädisch-chirurgische Planung vorgesehen werden, bevor eine Therapie durch rein dentoalveolär-kompensatorische Maßnahmen versucht wird. Der Versuch der kompensatorischen Maßnahmen im Zahnbereich könnte dem Patienten zwar eine Operation ersparen, gleichzeitig aber auch die Therapie unnötig und risikobehaftet in die Länge ziehen.

### Zielgruppe der orthopädischen Chirurgie

Erwachsene stellen heute einen großen Teil an Patienten in der Praxis kieferorthopädisch tätiger Generalisten. Geleitet von hohen soziokulturellen

**Abb. 2a und b**\_OPG und Fernröntgenseitenbild der Patientin zu Beginn der Behandlung. Das FRS verdeutlicht die Notwendigkeit eines operativen Vorgehens.

**Abb. 3a und b** \_Darstellung der Aufbisse und der Osteosyntheseplatten. Unverkennbar ist, wie schwierig der Weg für den Patienten bis zur Operation sein muss.

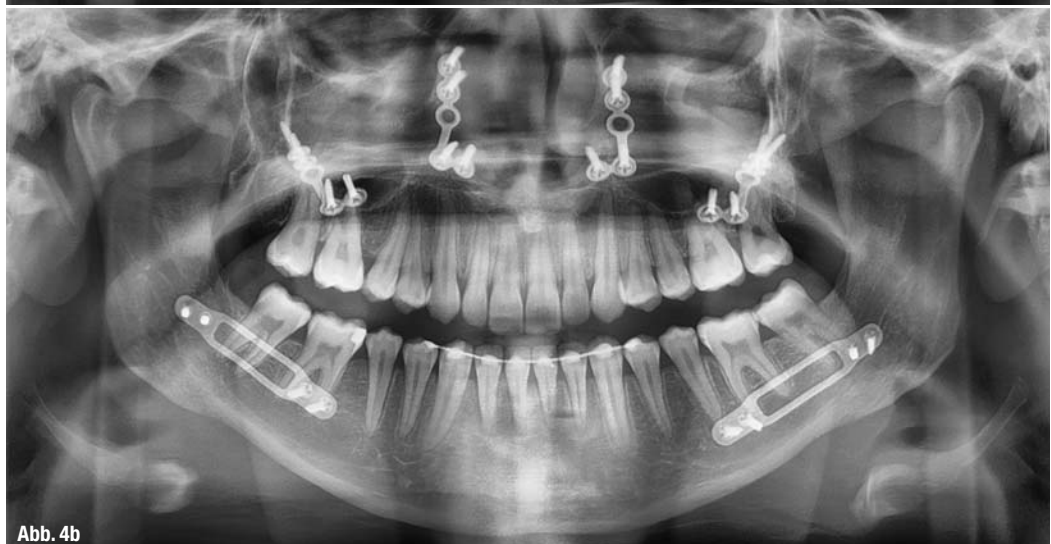
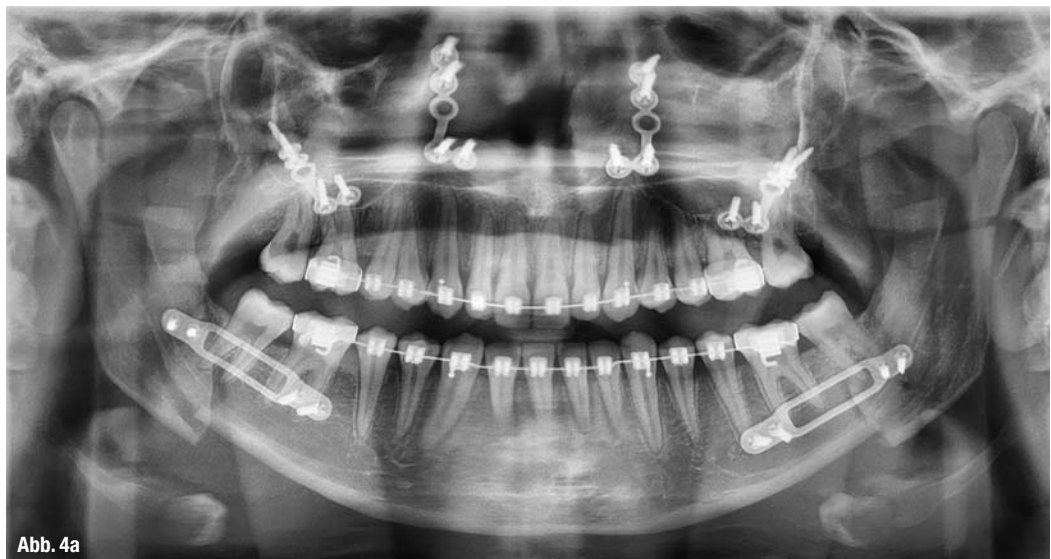
Ansprüchen und dem Wunsch nach perfekter Zahnästhetik, erhöht sich die Bereitschaft zu einer Regulierung eines Fehlbisses. Bei Erwachsenen können die skelettal verursachten Unstimmigkeiten nur selten durch eine konventionelle kieferorthopädische Therapie zur vollständigen Zufriedenheit des Patienten beseitigt werden, sodass eine kombinierte kieferorthopädisch-chirurgische Therapie notwendig wird.

### \_Fallbeispiel

Eine kombinierte zahnärztlich-chirurgische Therapie erfordert nicht nur eine enge und zielgerichtete Zusammenarbeit mit einem Mund-Kiefer-Gesichtschirurgen, sondern auch eine absolute Akzeptanz des Therapieplans durch den Patienten und gegebenenfalls durch die Eltern. Die Behandlung ist langwierig

**Abb. 4a und b** \_OPG postoperativ und ein Jahr nach dem operativen Eingriff.





und postoperative Korrekturen können nicht ausgeschlossen werden. Ein ausführliches ärztliches Aufklärungsgespräch muss den Patienten über die Risiken einer kombinierten Behandlung belehren, sollte aber auch die Risiken einer nicht behandelten Dysgnathie mit aufnehmen, denn Fehlbisslagen können zahlreiche Co-Symptome auslösen, wie Rückenschmerzen, Kopfschmerzen bis hin zu chronischen Migränezuständen. Bei ausgeprägt dolichofacialen Gesichtstypen kann es zu einer pharyngealen Enge kommen, die sich im obstruktiven Schlafapnoe-Syndrom äußern kann (Hochban et al., 1997).

Die im Fallbeispiel dargestellte erwachsene Patientin litt nicht nur ästhetisch unter dem prognen Zwangsbiss, auch die Nahrungsaufnahme war erheblich gestört (Abb. 1a–g). Die Patientin berichtete, dass sie beispielsweise einen Apfel genau umgekehrt abbeißen musste, indem sie die Unterkieferfront benutzte. Auf dem Fernröntgenseitenbild wird das Ausmaß der Progenie deutlich und es ist klar ersichtlich, dass in diesem Fall die operative Rückverlagerung des Unterkiefers nicht ausreichen wird (Abb. 2a und b).

Vor Therapiebeginn wurde das gesamte Ausmaß der Dysgnathie und der damit verbundenen Zwangsbisslage mithilfe einer planen Aufbisschiene festgestellt, die sechs bis acht Wochen getragen wurde, um die Ermittlung der physiologischen Kondylenposition zu garantieren. Anschließend erfolgte die kieferorthopädische Korrektur im dentoalveolären Bereich, die im vorliegenden Fall nur mit massiven, fest zementierten Aufbissen im gesamten Prä- und Molarenbereich zu therapieren war. Die Aufbisse ermöglichten eine Entschlüsselung des frontalen Kreuzbisses und eine Anteinklination der retroinklinierten Inzisivi der Oberkieferfront. Die optimale Position von Ober- und Unterkiefer wurde anhand einer Modelloperation beurteilt. Anhand dieser Modelle wurde im Anschluss ein Splint hergestellt und während der Operation intraoral fixiert, um die präoperativ festgestellte physiologische Kondylenposition operativ umzusetzen. Die präoperative En-Face-Darstellung der Patientin zeigt die Patientin mit Multiband in situ und der Schlussbisslage, die mit den massiven Aufbissen möglich war (Abb. 4a und b). Es ist deutlich zu erkennen, dass die Aufbisse so gestaltet werden mussten, dass die Front präoperativ anteinkliniert werden konnte.

Nach erfolgreicher kieferorthopädischer Vorbehandlung übernimmt der Mund-Kiefer-Gesichtschirurg und plant die Umstellungsosteotomie. Hierbei wird ein operativer Zugang zum Knochen geschaffen, der an festgelegten Punkten getrennt wird (Osteotomie des Knochens). Anschließend erfolgt nach Angaben der Modelloperation und des hergestellten Splints die Stellungskorrektur des Knochens und folgender Knochenheilung in der



fixierten, neuen Position. Im Kieferbereich sind nach der Umstellung nicht nur die korrekte Position der Kiefer zueinander zu betrachten, sondern auch die Zähne mit ihrer Okklusion. Diesen entscheidenden Schritt muss der Zahnarzt vorab so präzise wie möglich vorbereiten, denn an der Okklusion orientiert sich schlussendlich die Neupositionierung. Bei der Umstellungsosteotomie kann der Ober- oder nur der Unterkiefer verlagert werden. Im vorliegenden Fall war ein bignathes Vorgehen angezeigt. Heute werden dabei fast immer die gesamten zahntragenden Anteile des Kiefers verlagert. Segmentosteotomien haben sich in der Vergangenheit nicht bewährt und Korrekturen der Zahnfehlstellungen werden dem kieferorthopädischen Behandlungspartner überlassen.

Im vorliegenden Behandlungsfall wurde eine Kombination aus Obwegeser–Dal Pont- und Le Fort I-Osteotomie durchgeführt. Der bignathe Ansatz ist sinnvoll, da sich während des gestörten Wachstums der Ober- und Unterkiefer gegenseitig beeinflussen (Abb. 4a und b). Dennoch ist es oftmals möglich, nur mithilfe der Obwegeser–Dal Pont-Technik ein sehr gutes und weniger risikobehaftetes Ergebnis zu erhalten. Bei der Obwegeser–Dal Pont-Technik handelt es sich um eine stufenförmige Osteotomie von intraoral am aufsteigenden Unterkieferast.

Die Fixation der getrennten Kieferbereiche erfolgt in der Regel als Kombination von Osteosyntheseplatten, die fest mit dem Kiefer verschraubt werden. Aufgrund des größeren Eingriffs beim Entfernen der Osteosyntheseplatten scheint die modifizierte Operationsmethode nach Obwegeser–Dal Pont zielgerichteter zu sein, bei der die Fixation lediglich mittels Osteosyntheseschrauben erfolgt (Hochban, 1997). Bei der Le Fort I-Osteotomie wird der Oberkiefer in klassischer Weise, wie von Bell

**Abb. 5a und b** Präoperative Darstellung der Patientin kurz vor chirurgischer Behandlung mit Multiband in situ.