

Možnosti ošetření bezzubého oblouku

Autor: Dr. Mark Montana, USA

Pokud v minulosti pacientova situace v ústech vyústila v kompletní ztrátu zubů, bylo ošetření omezené na totální náhradu bez jakékoliv naděje na zlepšení stavu. Největší výzvou, zejména v dolní čelisti, pak bylo zhotovení náhrady s dostatečnou stabilitou a retencí. Výsledek velmi záležel na schopnostech lékaře, ale taktéž na neuromuskulární kondici pacienta, jeho podpůrných tkáních a celkovém přístupu k problému. Ošetření bezzubých pacientů nicméně prodělalo v důsledku narůstající popularity zubních implantátů určitou revoluci, a tak je dnes standardem u ošetření mandibuly náhrada kotvená implantáty.

Spektrum protetických modalit vyvinutých od začátku příchodu nitrokostních implantátů na trh sahá od velmi jednoduchých po neuvěřitelně komplexní. V běžné praxi pak začaly metody vynikající svou reprodukovatelností a časovou nenáročností dominovat nad komplexními řešeními. Obvykle je dle finančních možností pacientům nabízena náhrada kotvená na implantátech či hybridní náhrada. I když jsou obě řešení poměrně úspěšná, mají své nedostatky.

Hybridní náhrada

Hybridní náhradu lze popsat jako protetické řešení, které pokrývá měkké tkáně a je jimi drženo a zároveň je stabilita náhrady podpořena zubním implantátem. Toto řešení je tedy chápáno jako implantátem podpořené, spíše než implantátem nesené. V bezzubé dolní čelisti je běžné zavedení dvou až tří implantátů s důrazem na vytvoření většího anteroposteriorního (AP) rozměru. Pokud jsou do malého prostoru (v rámci AP vztahu) natěsnány více jak dva implantáty, náhrada se nemůže volně pohybovat kolem jediné rotační osy a může dojít k jejímu uvolnění.

Vytvořením rotačního bodu na zadních pilířích bude náhrada při funkci rotovat, což vyústí v uvolnění protézy a předčasné opotřebení retenčních prvků. Navýšení počtu implantátů tedy nemusí nutně přinést lineární zvýšení retence a stability. Dokonce opak může být pravdou. Jelikož je náhrada držena samotnou mandibulou, resorpce podpůrných tkání povede k pohybu náhrady při funkci a k jejímu vypadnutí. K zajištění optimálního stavu si pak musí být zubní lékař spolu s pacientem dobře vědom potřeby pravidelné rebaze náhrady.

Doporučeno je tedy zavedení dvou implantátů do frontálního úseku mandibuly tak, abychom získali pouze jednu osu rotace. Tyto implantáty by také měly být postaveny tak, aby se v budoucnu daly zavést i další, pokud by se pacient rozhodl pro jiné na implantátech založené řešení.

Implantáty nesená náhrada


Implantáty nesená náhrada je plně kotvena implantáty a není tedy ovlivněna resorpcí alveolárních hřebenů. Získala na popularitě díky tomu, že technicky náročné zlaté konstrukce byly nahrazeny CAD/CAM titanovými konstrukcemi, a také díky úspěchu šikmo zavedených implantátů, které rozšiřují anteroposteriorní rozměr mezi pilíři. Protože má řešení kovovou konstrukci, lze za poslední pilíř v zadním úseku navrhnout do protézy volný člen, což prodlouží funkční oblouk.

Nicméně, estetické součásti tohoto řešení – jmenovitě umělé zuby a akrylová pryskyřice – jsou poměrně málo odolné materiály, původně určené k použití u částečné snímatelné a totální náhrady, kde je funkční zatížení podstatně menší. Pokud není mezi oblouky dostatek místa, je riziko ulomení či uvolnění umělých zubů či pryskyřičné báze



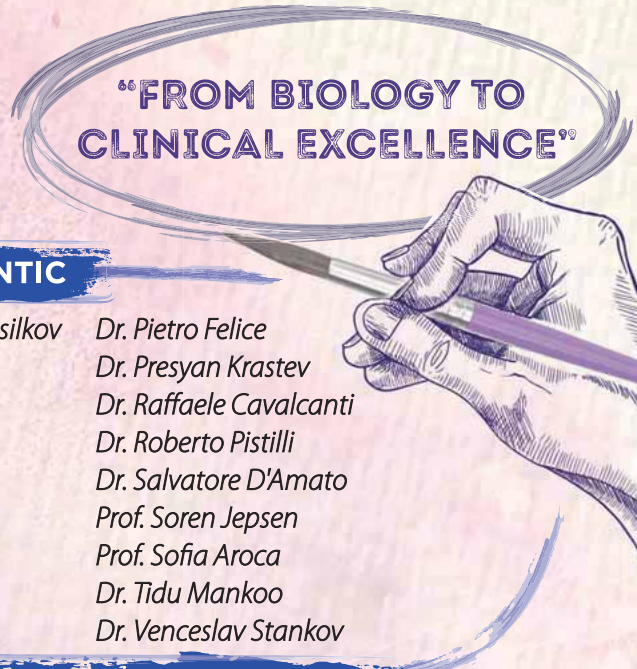11TH INTERNATIONAL SOFIA DENTAL MEETING

27.09 - 30.09.2018 SOFIA, BULGARIA



SCIENTIFIC PRESIDENT

Prof. Giovanni Zucchelli



“FROM BIOLOGY TO CLINICAL EXCELLENCE”

PERIODONTOLOGY - IMPLANTOLOGY - ORTHODONTIC

- | | | | |
|------------------------|-------------------------|------------------------------|-------------------------|
| Dr. Alesandra Juliani | Dr. France Lambert | Assoc. Prof. Kamen Kotsilkov | Dr. Pietro Felice |
| Dr. Alessandri Bonneti | Dr. Francesco D'Aiuto | Dr. Karin Jepsen | Dr. Presyan Krastev |
| Prof. Andre Saadoun | Dr. Fumio Yamaguchi | Dr. Luca Mangani | Dr. Raffaele Cavalcanti |
| Prof. Angelo Troedhan | Dr. Giano Ricci | Prof. Markus Hurzeler | Dr. Roberto Pistilli |
| Dr. Anton Sculean | Dr. Giovana Iezzi | Dr. Marco Esposito | Dr. Salvatore D'Amato |
| Dr. Cristiano Tomasi | Dr. Giulio Rasperini | Dr. Martina Stefanini | Prof. Soren Jepsen |
| Dr. Diego Capri | Dr. Isabella Rocchietta | Dr. Michel Bravard | Prof. Sofia Aroca |
| Dr. Eric van Dooren | Dr. Jaafar Mouhyi | Dr. Nabih Nader | Dr. Tidu Mankoo |
| Dr. Filippo Graziani | Dr. Jean-Marc Dersot | Dr. Nuno Sousa Dias | Dr. Venceslav Stankov |

ADHESIVE/RESTORATIONS

- | | | | |
|-------------------------|------------------------|------------------------|------------------------|
| Dr. Annalisa Mazzoni | Dr. Gaetano Paolone | Dr. Ivan Raychev | Dr. Nikolaos Perakis |
| Dr. Federico Ferraris | Dr. Galit Talmor | Prof. Lorenzo Breschi | Dr. Riccardo Ammannato |
| Prof. Francesco Mangani | Dr. Giuseppe Marchetti | Dr. Kenji Tsuchiya | Dr. Rosen Venelinov |
| | | Dr. Nazariy Mykhaylyuk | Dr. Marco Veneziani |

DIGITAL / CAD/CAM

- | | | | |
|-----------------------|-----------------------|---------------------|---------------------------|
| Dr. Alessandro Agnini | Dr. Florin Cofar | Dr. Masayuki Okawa | Dr. Vincenzo Musella, MDT |
| Dr. Andrea Mastrososa | Prof. Giuseppe Luongo | Vincent Fehmer, MDT | Dr. Rossen Venelinov |
| Dr. Andrea Ricci | | | |

ENDODONTIC

- | | | | |
|-------------------|-------------------|------------------|---------------------|
| Dr. Kalin Shiekov | Prof. Fabio Gorni | Dr. Maciej Zarow | Dr. Riccardo Tonini |
|-------------------|-------------------|------------------|---------------------|

PROSTHETIC

- | | | | |
|------------------|------------------------|-----------------------|-----------------------|
| Dr. Carlo Monaco | Prof. Metodi Abadzhiev | Dr. Piero Venezia | Dr. Stavros Pelekanos |
| Dr. Ignazio Loi | Dr. Mirela Feraru | Prof. Nitzan Bichacho | Dr. Yoshinori Kamae |

- | | | |
|---------------------|---------------------|---------------------|
| Dr. Dilyan Yanakiev | Prof. Marcel LeGall | Dr. Selar Francis |
| Dr. Kiril Dinov | Dr. Paolo Zavarela | Dr. Venceslav Stoev |

OCCLUSION/TMJ

THEY WILL PRESENT:

- 80 LECTURES
- 15 LIVE CLINICAL DEMONSTRATIONS and more than
- 50 WORKSHOPS

FIND US MORE EASIER HERE!



SDM CONGRESS FEE

Till 1st of July 2018 only

150 €

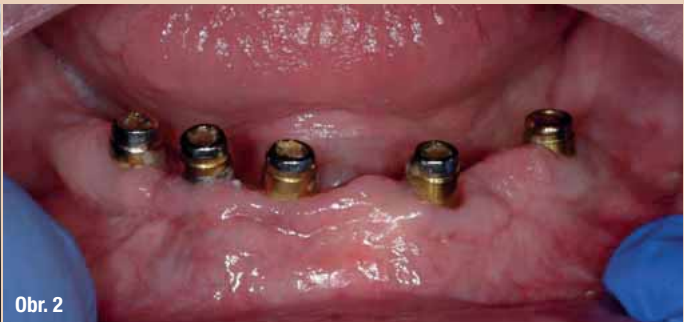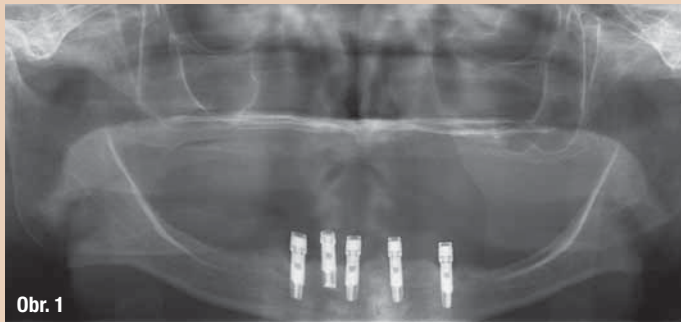
*ALL FEES ARE VAT-INCLUSIVE

REGISTER FOR POSTER OR ORAL PRESENTATION SESSION. ATTEND THE EXHIBITION!

FOR MORE INFORMATION:
sofiadentalmeeting@gmail.com

www.sdm.bg





Obr. 1: Předoperační snímek pěti stěsnaných implantátů ve frontálním úseku mandibuly

Obr. 2: Klinický obraz pacienta. Za povšimnutí stojí opotřebené kovových abutmentů z důvodu uvolnění nylonových matic kvůli rotaci náhrady ve funkci.

vysoké, jelikož materiály budou přítomny v příliš malé tloušťce na to, aby odolaly působícím silám ve funkci, zejména pak v parafunkci.

Bohužel tento jev sledujeme čím dál častěji, hlavně u ošetření maxily fixní náhradou. Nevhodně umístěné otvory pro přístup šroubu u šroubované náhrady mohou ještě více oslabit umělé zuby. Oprava zlomeného či ztraceného zubu obnáší sejmutí fixní náhrady a její úpravu v zubní laboratoři. Zubní lékař musí být připraven sundat konstrukci a po opravě ji opět nasadit. Pacient zároveň musí přijmout fakt, že než zubní technik problém odstraní, bude jistou dobu bez zubů. Pokusy předejít zlomením konstrukcí navýšením tloušťky pryskyřice jsou limitovány dostupným místem. Pokud se setkáme s nedostatečným prostorem, korekce pomocí ztlustění materiálu nemůže být provedena. Spíše bude potřeba zvolit jiný, pravděpodobně dražší, typ ošetření. Dále, pokud jsou náhrady v horní čelisti, může nastat konflikt při snaze vylepšit estetický a fonetický výsledek uložení okraje náhrady před hranici alveolárního hřebene, což navíc ztěžuje podmínky i pro ústní hygienu.

Koncept Atlantis Conus: snímatelný, implantáty kotvený můstek

Jak již bylo popsáno výše, měkkými tkáněmi kotvená náhrada vykazuje nejlepší výsledky právě se dvěma implantáty v předním úseku. Pokud jsou umístěny více jak dva implantáty, cílem by mělo být řešení plně kotvené na implantátech. Koncept Atlantis Conus (Dentsply Sirona) disponuje stejnými funkcemi výhodami jako fixní náhrada, ale taky umožňuje pacientovi bezproblémovou ústní hygienu, nehledě na míru přesahu alveolárního výběžku náhradou. Vlastně se jedná o náhradu, kterou může pacient sejmut, ovšem se stabilitou fixního můstku.

Koncept je založen na individuálně zhotovených, v oblouku mezi sebou paralelních abutmentů, majících 5° kónicitu. Doporučeno je zavést alespoň čtyři implantáty do dolní a čtyři až pět implantátů do horní čelisti.

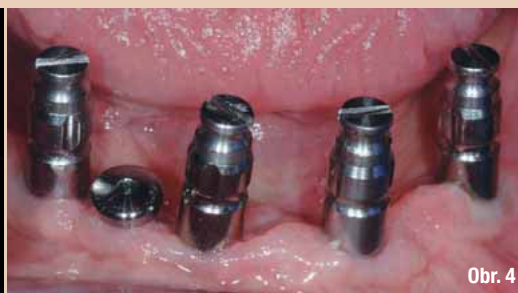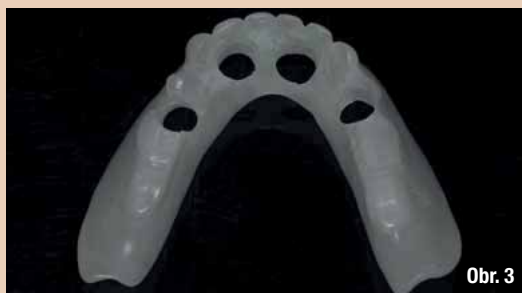Tyto unikátně navržené kónické abutmenty jsou osazeny kovovými SynCone čepičkami (Dentsply Sirona), které jsou inkorporovány do protézy. Výsledkem je těsně padnoucí, stabilní, retenční a plně implantáty nesený můstek, který zůstává snímatelný pacientem. Nejsou potřeba žádné speciální kotevní prvky. Pacient pouze nasadí můstek vertikálním pohybem proti abutmentům a opačným pohybem jej sundá. Protože jsou abutmenty součástí Atlantis portfolia (Dentsply Sirona), jsou dostupné pro všechny hlavní implantologické systémy.

Navíc díky tomu, že jsou abutmenty zhotoveny na míru, je možná korekce šikmo zavedených implantátů až do 30 stupňů. Dva důležité předpoklady jsou však nezbytné: zubní lékař musí provést přesný otisk na úrovni implantátů a musí být zhotoven sken vyzkoušeného a odsouhlaseného modelu náhrady nebo již hotové náhrady pro její zpětné nasazení. Abutmenty Atlantis Conus jsou pak navrženy tak, aby byly optimálně usazeny v rámci mezí budoucí náhrady. Tato fixní, ale přesto snímatelná náhrada, má výhody excelentní žvýkací funkce, zlepšené estetiky, odolnosti proti zlomení (nejsou přítomny žádné otvory pro šrouby) a optimálně dotváří obličejové kontury bez toho, aniž by kompromitovala pacienta v ústní hygieně.

Kazuistika

73letá žena s již 11 let kompletně bezzubou horní a dolní čelistí a pěti nitrokostními implantáty ve frontálním úseku mandibuly se dostavila s nedržící a nestabilní náhradou v dolní čelisti. Implantáty Brånemark byly standardního průměru s vnějším šestihranem. Pacientka měla mírnou resorpci horního i dolního alveolárního hřebene (obr. 1).

Pacientka měla kostní resorpci v oblasti zavedených implantátů. Avšak při srovnání s dostupnými rentgenovými snímky z dokumentace zhotovenými v průběhu let to vypadá, že ztráta kosti nastala ihned po zavedení implantátů a žádná větší změna již poté nenásledovala.



Obr. 3: Duplikát vyhovující náhrady slouží jako individuální lžice.

Pro umožnění otisku pilířů byly vypreparovány otvory patřičných rozměrů.

Obr. 4: Otiskovací pilíře usazené na implantátech. Jeden implantát je vyřazen z návrhu a překryt vhojovacím válečkem.

Oněch 11 let její historie ošetření zahrnovalo osazení implantátů totální náhradou, kotvenou pomocí LOCATOR systému (Zest Dental Solutions), přičemž maxila byla ošetřena pomocí celkové snímatelné náhrady. Pacientka konstatovala, že výsledek byl neuspokojivý, jelikož se dolní náhrada ve funkci uvolňovala.

Dále lze z historie ošetření vyčíst, že systém LOCATOR byl nahrazen spoji PRECI-CLIX (Ceka attachmenty), ovšem bez valného efektu. Pacientka byla později znovu ošetřena stejným lékařem pomocí zcela nových náhrad pro horní a dolní čelist, kdy protéza v mandibule byla fixována novými LOCATOR spoji. Attachmenty, které se vsunují do protézy, byly zajištěny uvnitř úst samopolymerující pryskyřicí tak, aby bylo zabráněno možnému vzniku chyby v laboratoři.

Pacientka i nadále pociťovala problémy s uvolňováním protézy během funkce a potřebovala častou výměnu matric. Jejich náhrada za tzv. Extended Range (typ produktu) matric však nevedla ke zlepšení. Kovové pilíře navíc taktéž dostaly značnému opotřebení. Ani doplnění náhrady bohužel nevedlo ke zlepšení kotevních vlastností. V následujícím sezení tak bylo pacientce nabídnuto ošetření pomocí konceptu Atlantis Conus, jakožto potenciální řešení jejího problému. V rámci léčebného plánu byla obeznámena i s možností fixní náhrady a náhrady kotvené pomocí třmenu na dvou implantátech. Ty byly ovšem vzhledem k suboptimálnímu prostoru mezi oblouky, vyžadujícímu kompromisní řešení, odmítnuty. Pacientka se obávala nedostatečné opory obličeje a chtěla mít možnost řádné ústní hygieny a údržby náhrady. Dohodnuto tak bylo zhotovení zcela nové horní a dolní náhrady, přičemž fixace té dolní by byla zajištěna abutmenty Atlantis Conus.

Ordinační a laboratorní postup

Protože existující náhrady byly zhotoveny v posledních pěti letech a byly akceptovatelné, co se týče pozice zubů a vertikálního rozměru, byly zhotoveny průhledné duplikáty každé náhrady z akrylátové pryskyřice, které měly sloužit jako individuální lžice. Byly zhotoveny otisky obou protéz a dopraveny

do laboratoře pro zhotovení duplikátů. Po vyhotovení byly okraje protéz zkráceny o 2 mm, aby se vytvořil prostor pro jejich domodelování. Na duplikátu náhrady dolní čelisti bylo možno jasně vidět pozice LOCATOR spojů, a tedy i zubních implantátů. Do duplikátní náhrady byly vypreparovány otvory adekvátní velikosti, aby ji bylo možno při otisku přiložit přes otiskovací pilíře (obr. 3). Vnitřní povrch obou duplikátních náhrad byl dále odlehčen, aby byl vytvořen prostor pro otiskovací materiál.

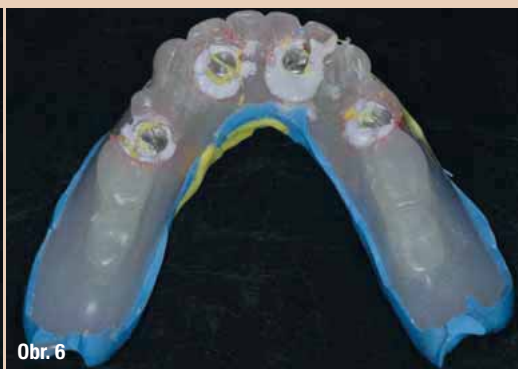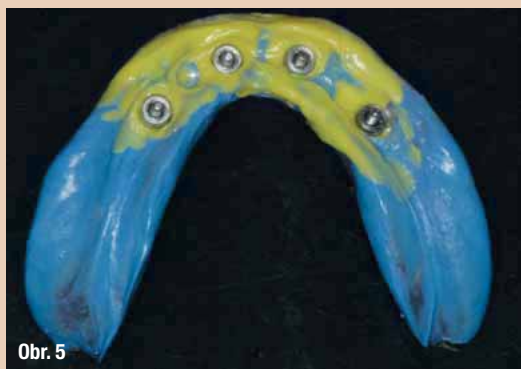Pacientka se dostavila na finální otisk, kde jí byly odmontovány LOCATOR abutmenty a uchovány ve správném pořadí, aby se zabránilo zmatku při jejich opětovném nasazení během konečného sezení. Ke všem implantátům, až na jeden, který byl zaveden poměrně mělce a s kostní resorpcí, a proto byl vynechán, byly připojeny otiskovací pilíře. Báze každého pilíře byla potažena silikonovou otiskovací hmotou (typ A) řídké konzistence, střední konzistencí byla vyplněna individuální lžice.

Lžice byla s ohledem na perfektní přístupnost otiskovacích pilířů usazena skrze dříve vypreparované otvory. Pacientka pro dosažení řádné extenze okrajů prováděla funkční pohyby tváří a jazykem. Aby pilíře pevně držely v otiskovací lžici, byly dokola nastříknuty materiálem pro registraci skusu Regisil Rigid (Dentsply Sirona). Tento krok je zásadní vzhledem k tomu, že spoléhat na flexibilní otiskovací materiál může vyústit v chybu při zhotovování pracovního modelu.

Po zatuhnutí otiskovací hmoty, byly vyšroubovány piny z otiskovacích kapen a finální otisk s individuální lžicí byl vyjmut (obr. 5 a 6). Všechny LOCATOR pilíře byly znovu usazené a dotaženy. Finální otisk maxily byl vyhotoven silikonovým tmelem + krémem. Po vyhotovení byla pacientka propuštěna.

V laboratoři byly k otiskovacím pilířům připojeny analogy implantátů, kolem nichž byla v adekvátním množství nastříknuta gingivální maska, která zcela zakryla rozhraní pilíř-analog. Otisk byl vložen do voskového boxu a vyelit sádrou typu stone z vakuové míchačky. Po zatuhnutí byly odstraněny otiskovací šrouby a otisk byl oddělen od vytvrzené sádry.

Obr. 5 a 6: Finální otisk zhotovený pomocí individuální lžice a A silikonu střední a řídké konzistence. Okolo otiskovacích pilířů je nanesen rigidní materiál pro registraci skusu, aby se zabránilo jakémukoliv pohybu pilířů.



Následovaly standardní laboratorní postupy v očistění a ořezání pracovního modelu. Na otisku byla zhotovena báze náhrady a voskové valy. Kvůli zhotovení skenu byl otisk sejmut z duplikátní náhrady a usazen zpět na model dolní čelisti. Byla zkompletována on-line objednávka, zahrnující identifikaci použitých implantátů, a odeslána do Dentsply Sirona pro návrh a výrobu abutmentů Atlantis Conus.

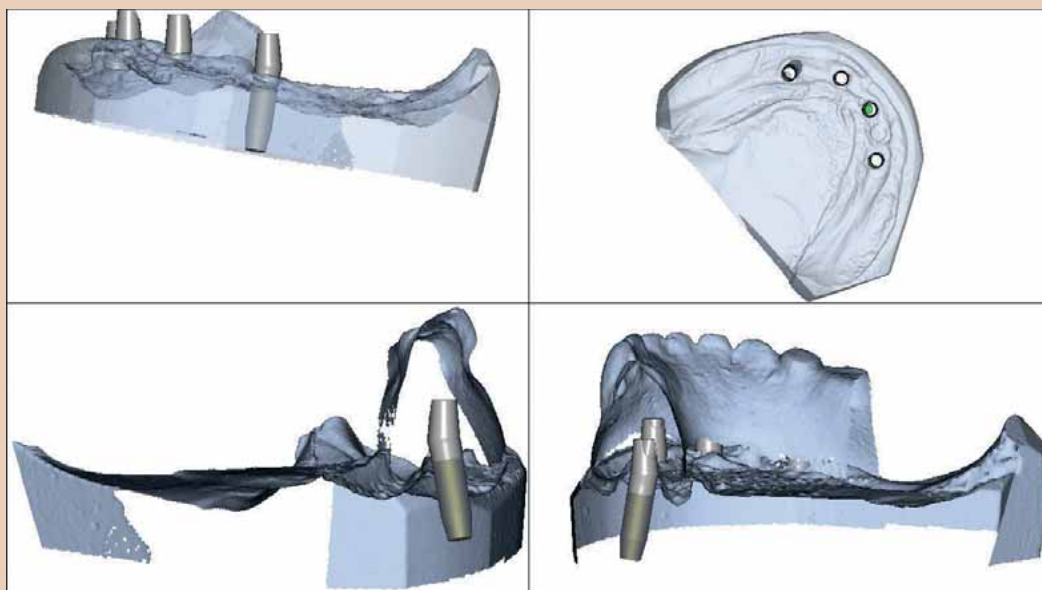
Pracovní model, spoje analogů implantátů a duplikátní náhrada byly oskenovány v produkčním místě Atlantis. Abutmenty byly individuálně navrženy za pomoci Atlantis VAD (Virtual Abutment Design) softwaru k zajištění, že všechny budou navzájem k sobě paralelní. Okraj každého abutmentu byl umístěn do blízkosti měkkých tkání obklopujících implantát, ale vždy supragingiválně tak, aby bylo garantováno hladké dosazení konečné práce.

Každý abutment byl vyhotoven v 5° kónicitě, aby pasoval do SynCone čepiček a aby byl zajištěn těsný dosed. Po dokončení návrhu abutmentů byly před jejich výrobou pořízeny obrázky jejich designu pro revizi a schválení. Poté, co byl prezentovaný návrh shledán jako vyhovující, byla odsouhlasena výroba individualizovaných abutmentů. Je důležité zmínit,

že zubnímu lékaři ani laboratoři nevznikají žádné poplatky, dokud není návrh schválen a dáno potvrzení k výrobě. Abutmenty jsou na míru vyrobeny tak, aby specificky seděly do nově modelované náhrady či dodané duplikátní náhrady. Neexistují žádné velikosti, rozměry či úhly pro vybrání z katalogu a tím pádem ani neexistuje riziko jejich chybné volby.

Po obdržení byly Atlantis Conus abutmenty připevněny k pracovnímu modelu šrouby, společně se čtyřmi SynCone čepičkami (obr. 8 a 9). Čepičky byly usazeny na abutmenty a odeslány do laboratoře k otisku. Otisk byl vylit dvakrát. Jednou sádrou typu stone a podruhé zatmelovací hmotou pro zhotovení kovové konstrukce. Během čekání na hotovou konstrukci proběhly v ordinaci konečné zkoušky náhrad. Ty byly pacientkou posléze schváleny.

Náhrady byly navraceny do laboratoře spolu s finálním skusovým otiskem, kovová konstrukce byla usazena na vylepšený sádrový odlitek a oblasti kolem SynCone čepiček předem vyblokovány. Čepičky totiž budou dosazeny až intraorálně, nikoliv v laboratoři. Všechna práce byla provedena



Obr. 7: Obrázky návrhu ukazující konturu a pozici zubů duplikátní náhrady a podobu abutmentů Atlantis Conus

ZUBNÍ PASTA «VŠE V JEDNOM».
ŠEST PŘÍCHUTÍ. JEDNO SLOŽENÍ.

[BE YOU.]

'EXPRESS YOURSELF'



Dlouhotrvající
svěžest

Bakteriální
rovnováha

Čistěte
s chutí

Stejně
složení v šesti
příchutích

Enzymatické
bělení

Obr. 8: Abutmenty Atlantis Conus na pracovním modelu. Každý abutment má na své bukové straně číslo příslušného zubu.

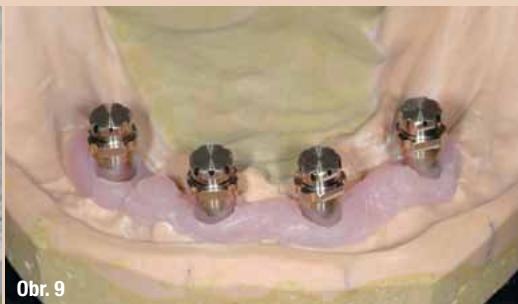Obr. 9: SynCone čepičky usazené na abutmentech na pracovním modelu. Tato situace je otisknuta pro tvorbu kovové konstrukce, která zesílí finální náhradu.

Obr. 10: Hotová náhrada. Oblouk je ukončen první molárem, aby se zabránilo přílišnému páčení protézy. Kovová konstrukce je na funkční straně potažena opakerem k zabránění průsvitu šedého zbarvení.

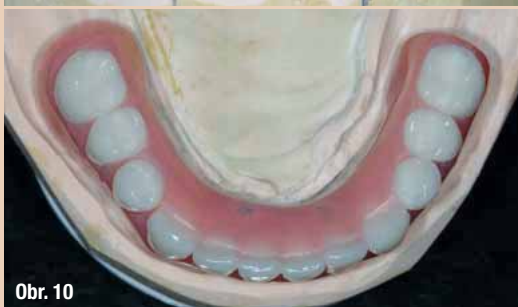Obr. 11: Kompletní náhrada s kovovou konstrukcí a dutinami pro usazení SynCone čepiček



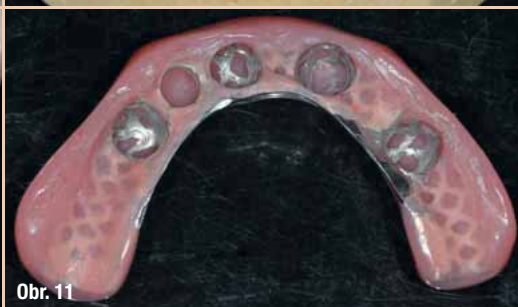
Obr. 8



Obr. 9



Obr. 10



Obr. 11

na odublovaném sádrovém modelu, nikoliv na původním pracovním modelu. Na kovovou konstrukci byl aplikován opaker pro zabránění průsvitu šedého zbarvení. Navržené náhrady byly adaptovány na model s kovovou konstrukcí a definitivně vyhotoveny (obr. 10 a 11).

Jelikož koncept Atlantis Conus vyúsťuje v plně implantáty kotvenou protézu, byly finální náhradě značně ubrány periferní okraje a funkční oblouk byl ukončen prvním molárem. Délka funkčního oblouku přesně sleduje principy antero-posteriorního vztahu používaného u hybridních náhrad k zabránění vzniku příliš velkých páčivých sil.

V tomto momentu je výsledná práce můstkem a nikoliv hybridní náhradou. Pro snazší usazení abutmentů na pacientovi byla na původním pra-

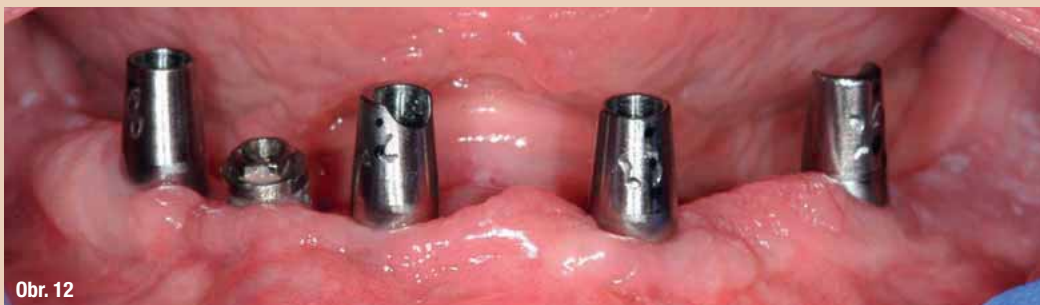covním modelu zhotovena průhledná forma. Každý abutment byl označen pomocí jedné, respektive dvou, tří či čtyř teček dle své pozice na modelu. Průhledná forma byla usazena přes tyto abutmenty a i na ni byly nakresleny korespondující černé tečky pro identifikaci abutmentů. Hotová forma byla otisknuta zubním technikem a nástřikem z pistole byla vyhotovena její kopie z akrylátové pryskyřice.

Pacientka byla objednána na dokončení ošetření. LOCATOR abutmenty byly opět sundány a implantát, který byl vyjmut z návrhu ošetření, byl zakryt teflonovou páskou. Abutmenty byly dosazeny do implantátů a průhledná akrylátová matrix nasazena přes ně. Kontrolou překrývajících se černých teček na abutmentech a formě byla zajištěna ideální orientace abutmentů.

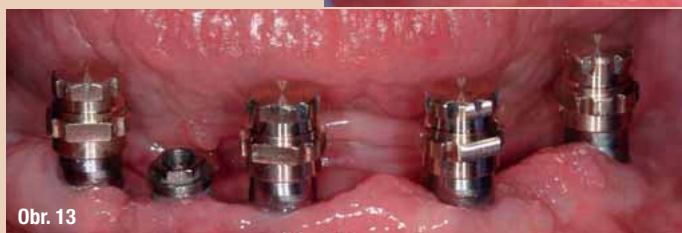Obr. 12: Dosazené abutmenty Atlantis Conus. Povšimněme si, že „okraje“ abutmentu a bod, kde začíná paralelní preparace, leží supragingiválně.

Obr. 13: SynCone čepičky jsou nasazeny na abutmenty, aby se potvrdilo hladké spojení a kompletní dosed

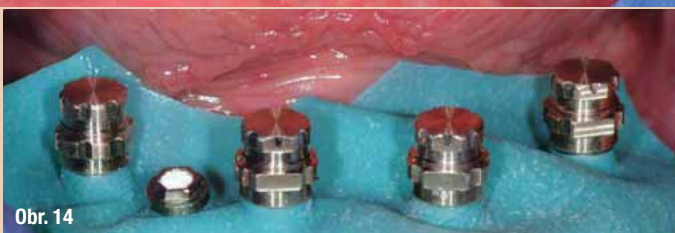Obr. 14: Přes abutmenty je umístěn kofferdam, aby se zabránilo zatečení fixačního materiálu do podsekřivin pod okrajem abutmentu. SynCone čepičky jsou dosazeny a připraveny na vsunutí do protézy.



Obr. 12



Obr. 13



Obr. 14

Po ověření pozice byly abutmenty utaženy na 20 Ncm, což je ideální vzhledem k použitým implantátům. Umístěny byly taky SynCone čepičky. Zvětšením bylo zkontrolováno, že se čepičky všude nacházejí supragingiválně (obr. 13). Protéza byla dosazena přes čepičky, aby se ověřilo, že jde nasadit bez problémů. Poté byla náhrada sejmuta a skrz její bukální kontury byly vypreparovány odtokové kanálky pro zmenšení hydraulického tlaku, vznikajícího během dosazování protézy na čepičky. SynCone čepičky byly sundány, přes abutmenty byl přetažen kofferdam, aby se zabránilo průniku fixační pryskyřice do podsekřivin, a zpět nasazeny (obr. 14).

Do dutiny protézy byla aplikována speciální attachmentová hmota (Chairside, Zest Dental Solutions) a protéza byla dosazena na SynCone čepičky. Dosazena byla taktéž protéza horní a pacient byl nainstruován ke skusu do plné okluze a udržení této polohy po dobu dvou minut, aby materiál patřičně ztuhl. Po dvou minutách byla zkontrolována tvrdost fixační pryskyřice a po další minutě byla protéza připravena na sejmutí. Sundání proběhlo bez komplikací i přes značnou retenci náhrady. Sejmutí můstku může totiž proběhnout jen podél dlouhé osy abutmentů. Jakýkoliv posun či rotace není možný (obr. 15 a 16).

Po sejmutí byly odstraněny přebytky fixačního materiálu a můstek byl dle potřeb řádně vyleštěn. Abutmenty byly vyplněny teflonovou páskou 3 mm pod jejich povrch a do zbývajícího prostoru byl aplikován kompozitní materiál (obr. 17). Pacientka byla poučena, jak náhradu nasazovat a sundávat, a cvičně si tento proces zkoušela do té doby, než jsme si byli jisti, že s tím nebude mít žádné potíže. Průhledná, duplikátní kopie náhrady, byla dosazena na abutmenty za současné aplikace rebazovací hmoty (obr. 18).

Tato kopie slouží jako dočasné řešení, které pacientka využije v době, kdy čistí definitivní můstek, nebo při spánku, aby uchránila jazyk před oděrem o abutmenty. Po dokončení ošetření byl pořízen panoramatický snímek (obr. 19).

Pacientka se po týdnu vrátila, a ještě jednou po šesti týdnech, přičemž konstatovala, že se dolní náhrada ve funkci vůbec nehýbala a zůstala na místě, dokud ji sama nesundala. Okomentovala, jak snadné je čištění zubů a nezmínila se o jakémkoliv diskomfortu či usazování jídla. Celkově byla pacientka s výsledkem velmi spokojena (obr. 20).

Obr. 15: Kompletní most se SynCone čepičkami na svém místě. Protože byly čepičky dosazeny intraorálně, nedošlo k žádné nepřesnosti. Čepičky mají excelentní retenci a dovolují sejmutí protézy pouze ve vertikálním směru.

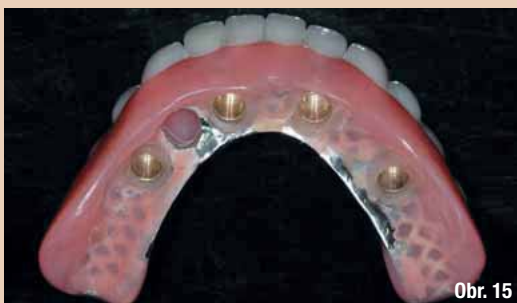Obr. 16: Hotová náhrada. Evidentní je absence přístupových otvorů pro šrouby v jednotlivých korunkách, díky čemuž konečné řešení vypadá jako protéza, ale sedí jako můstek.

Obr. 17: Abutmenty Atlantis Conus utaženy na požadovanou úroveň a obturovány pomocí teflonové pásky a kompozitního materiálu

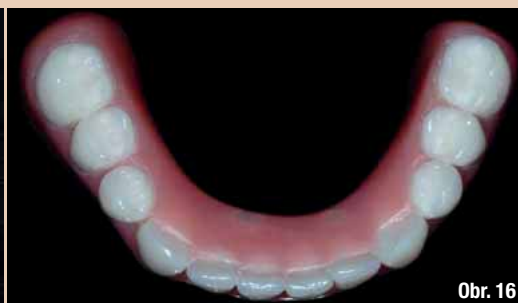Obr. 18: V laboratoři zhotovený průhledný duplikát protézy se silikonovým rebazovacím materiálem pro lepší retenci. Duplikát bude využit v noci během spánku, aby se zabránilo oděru jazyka o ostré hrany abutmentů.

Obr. 19: Panoramatický snímek abutmentů usazených na implantátech. Jelikož je řešení navrženo jako plně implantáty nesené, postupná resorpce alveolárního hřebene nebude mít pro pacientku žádné následky.

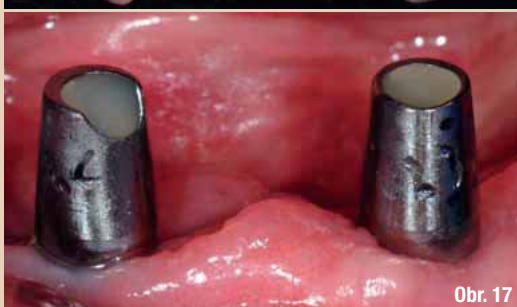Obr. 20: Hotový usazený most. Rozměry těla náhrady zabraňují retenci kousků jídla a vytváří oporu pro tvář a ret. Protože se jedná o řešení snímatelné, nijak toto větší tělo nebrání ústní hygieně.



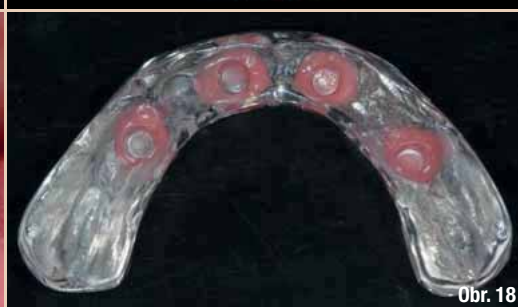Obr. 15



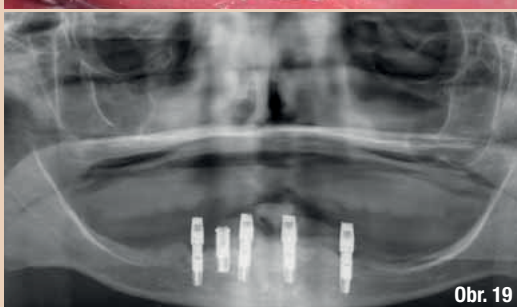Obr. 16



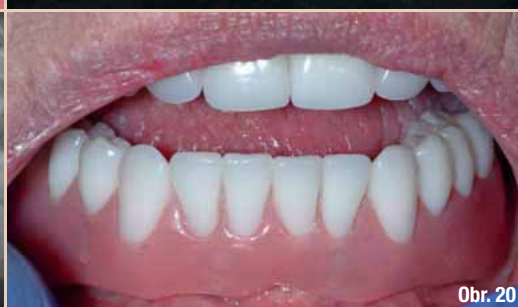Obr. 17



Obr. 18



Obr. 19



Obr. 20

Diskuze

Počet zavedených implantátů bezzubému pacientovi by se měl odvíjet od toho, zdali je návrh koncipován jako implantáty podpořené nebo implantáty nesené. Pokud je cílem minimalistický design s využitím měkkých tkání pro podpoření protézy, je pro fixaci dolní náhrady a zdařilý výsledek adekvátní použití dvou implantátů a attachmentů typu LOCATOR. Nicméně, pokud jsou využity více jak dva implantáty a pevné retainery, nedojde k patřičnému lineárnímu navýšení retence a výsledek tak může být kompromitován. Tedy, je-li naplánováno zavedení alespoň čtyř implantátů, řešení by pro co největší maximalizaci pacientovy investice mělo být koncipováno jako implantáty nesené.

Tento článek pojednává právě o takovéto situaci, kdy pacientka opakovaně pocítovala nedostatečnou protihodnotu za svoji investici do pěti implantátů. Změnou návrhu ošetření na implantáty kotvené řešení za využití konceptu Atlantis Conus bylo docíleno úspěšného výsledku. Finální výsledek byl funkčně srovnatelný s fixním řešením při současném poskytnutí opory tváři a rtům, což je vlastnost charakteristická pro snímatelnou náhradu. Ústní hygiena přitom nebyla nijak zkomplikována či obstruována.

Teleskopický design konceptu Atlantis Conus disponuje výtečnou retencí protézy během funkce, jelikož bezzubí pacienti kousají v relativně plochem eliptickém vzorci a náhrada může být sundána pouze vertikálním pohybem. Pilíře samy o sobě jsou individualizované a mohou být zhotoveny pro všechny hlavní implantologické systémy, což nabízí řešení mnoha frustrujícím případům na implantátech založených náhrad.

Dokud existuje dostatek prostoru mezi oblouky (minimálně 12 mm), mohou být skrz abutmenty Atlantis Conus znovu dosazeny i aktuální náhrady, což potenciálně snižuje cenu pro pacienta a nabízí stabilní výsledek. Pro všechny nové Atlantis Conus náhrady je doporučeno zakomponování kovové konstrukce, jelikož výrazné zesílení pevnosti mostu díky kovové konstrukci více než dostatečně převyšuje mírné navýšení ceny, nehledě na to, že pak může pro dobrý výsledek stačit i méně prostoru mezi oblouky.

Zhotovovací procedura je v praxi relativně snadná, srovnatelná s procesem zhotovení jiných typů náhrad nesených na implantátech. Nicméně vzhledem k tomu, že abutmenty jsou specifické pro každého pacienta, musí být před začátkem jejich návrhu přesně stanovena pozice zubů.

Shrnutí

Pacientka s 11letou historií frustrace z její investice do implantátů byla zdárně ošetřena pomocí konceptu Atlantis Conus, využívajícího individuální abutmenty a čepičky SynCone. Pacientce tak byl vyhotoven implantáty nesený, snímatelný most se všemi benefity fixního návrhu a žádnými limitacemi.

Poděkování

Autor by za jejich posudek a informace rád poděkoval Fredu Sennenovi, Johnu Bergstresserovi a Seanu Fergusonovi. Autor by také rád poděkoval Tomu Wiandovi a talentovanému týmu v laboratoři Wiand Dental za jejich práci a produkty popsané v tomto článku.

Ediční poznámka: Tento článek byl poprvé publikován v CAD/CAM magazine 2/2017.

O autorovi



Dr. Montana absolvoval School of Dentistry, University of Southern California v roce 1987 a získal certifikát z pokročilé protetiky z USC v roce 1989. Od roku 1989 spravuje privátní praxi v Tempe v Arizoně na plný úvazek s důrazem na fixní, snímatelnou a implantologickou protetiku. Během docházení na USC byl klinickým instruktorem a momentálně je klinickým instruktorem a přednášejícím v programu pokročilého vzdělávání v praktickém zubním lékařství na škole Arizona School of Dentistry and Oral Health. Je členem studijního klubu Dentsply Implants PEERS North America (Dentsply Sirona), American College of Prosthodontists, the American Academy of Fixed Prosthodontics, the Pacific Coast Society for Prosthodontics, the Academy of Osseointegration, American Dental Association a Arizona Dental Association. Rozsáhle přednášel na témata implantologické, fixní a snímatelné protetiky v celé Severní Americe. Lze jej kontaktovat na adrese office@markmontanadds.com.