

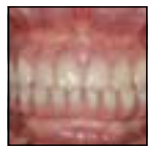种植论坛

— IMPLANT TRIBUNE · 中国版 —

香港，2014年8月28日出版

会员资料

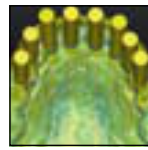
第8卷第3期



种植修复全口缺牙病例

随着种植技术的不断进步，如何为牙齿全口缺失的老年人提供健康舒适又美观的义齿成为医生关注的方向，本文将为您介绍一例全口种植的案例。

▶ 第39页



电脑控制的种植学：数字化的工作流程推进了资源优化疗法

牙科种植体重建是否成功取决于整个治疗过程中所作出的决策，以计算机为基础的技术，可以使用前所未有的方法来达到精简和优化种植治疗流程的目的。

▶ 第41页

种植修复全口缺牙病例

孙鹏, 解放军总医院第一附属医院口腔科

前言

随着种植技术的不断进步，种植技术已从上世纪80年代的外科手术导向型发展为90年代的以修复义齿导向型，并逐步走向美观健康和功能舒适导向型。如何为牙齿全口缺失的老年人提供健康舒适又美观的义齿成为医生关注的方向。

材料与方

患者：女性，72岁

主诉：牙齿全口缺失进食困难6个月

现病史：患者于近年来口内的牙齿陆续拔除，近半年来进食困难，原先的义齿已经无法佩戴，来我科就诊要求重新镶牙。(图1-2)

检查：口内13、12、11、21、22、23松动二度，41、31、32、34三度松动，其余牙齿缺失，上颌牙槽嵴宽度4-5mm，下颌牙槽嵴尖锐。全面断层片显示：双侧上颌后牙区上颌窦底骨高度7-8mm，双侧下颌下齿槽神经距牙槽嵴顶4-5mm。

既往史：全身健康，病史无特殊。

材料

1.1.1.种植体：Nobel replace (Nobel Biocare,瑞典),钛浆喷涂表面，螺纹根形。

1.1.2.临时修复基台：Temporary Abutment non-engaging (Nobel Biocare,瑞典)

1.1.3.永久修复支架：Nobel procera (Nobel Biocare,瑞典)

诊断：(图3-7)

1. 13、12、11、21、22、23、41、31、32、33、34龋坏、牙周病

2. 上下颌牙列缺失

3. 后牙区牙槽骨萎缩

处理：局麻下拔除13、12、11、21、22、23、41、31、32、33、34

治疗计划(图8-35)

1. 制作放射导板，拍摄CT，

2. 制作先锋钻种植导板

3. 种植导板引导下，不翻瓣手术

4. 上颌植入七枚Nobel Replace的植体，下颌植入六枚Nobel Replace的植体，

5. 同期行安装愈合基台，一期暴露愈合，14天拆线，

6. 活动临时修复体修复，

7. 术后三个月后永久固定修复。

结论

全口无牙颌可以上下颌各种植6-7枚植体，上部修复用Procera Implant Bridge(PIB)整体桥架树脂排牙的方法来完成修复。可以最大限度的恢复患者的功能和美观。IT

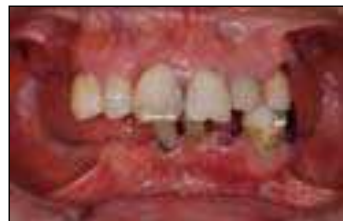

图1: 治疗前口内全口正面像。



图2: 拔出余留牙。

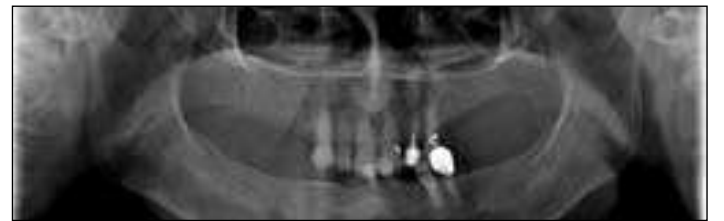

图3: 治疗前曲面断层片。

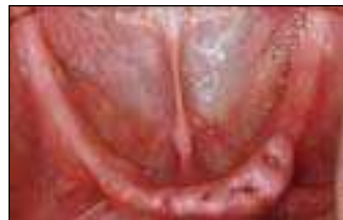

图4: 治疗前下颌口内合面像。

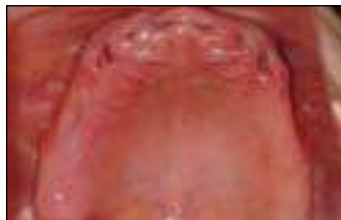

图5: 拔牙后上颌口内合面像。

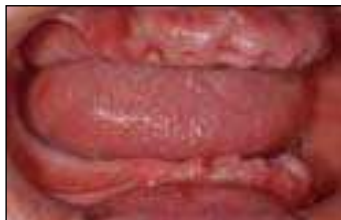

图6: 治疗前正面像。

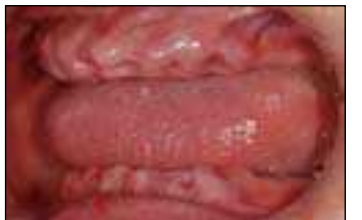

图7: 治疗前侧面像。

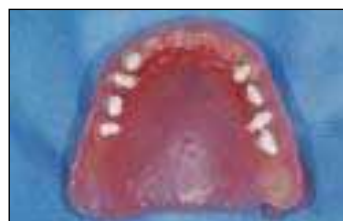

图8: 制作好的放射导板与合记录。

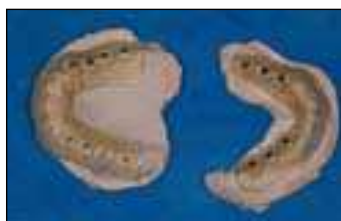

图9: 制作好的种植导板。

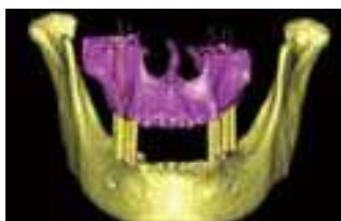


图10: CT上颌三维种植设计(正面)。

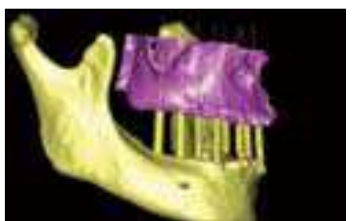

图11: 上颌三维种植设计(右侧)。

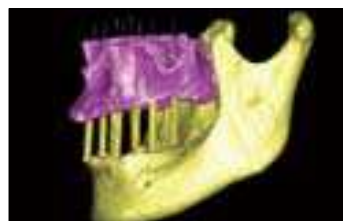

图12: CT上颌三维种植设计(左侧)。

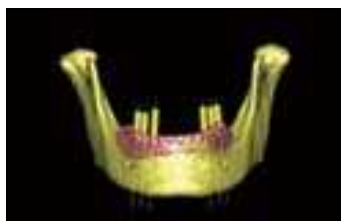

图13: CT下颌三维种植设计(正面)。

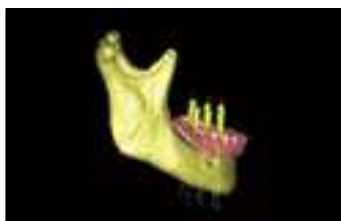

图14: 下颌三维种植设计(右侧)。

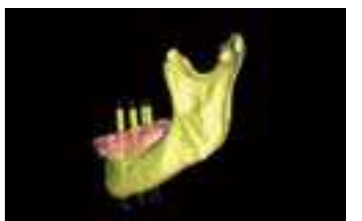

图15: 下颌三维种植设计(左侧)。

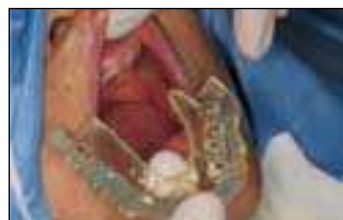

图16: 上颌放置种植导板。

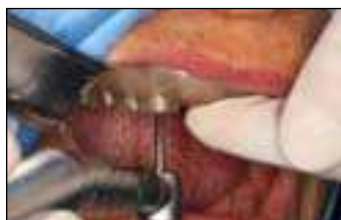

图17: 先锋钻扩孔。

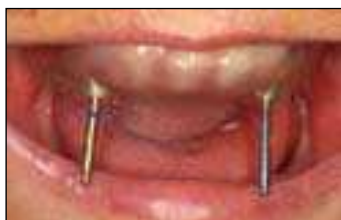

图18: 上颌使用Nobel Replace种植体。

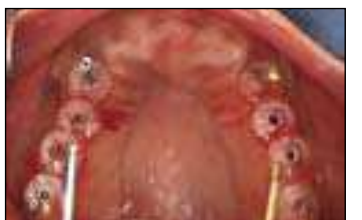

图19: 植入扭力达到55牛·厘米。

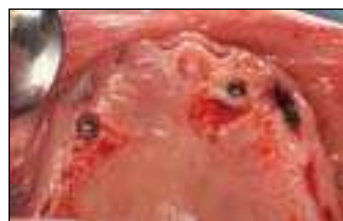

图20: 上颌完成种植体植入。

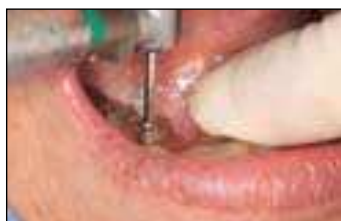

图21: 下颌放置种植导板。

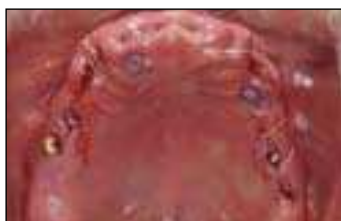

图22: 术后14天上颌合像。

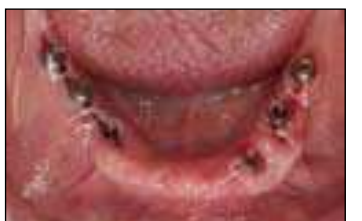

图23: 术后14天下颌合像。

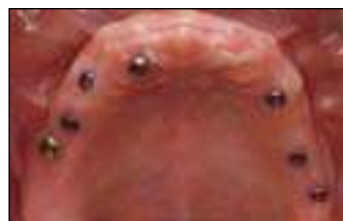

图24: 术后3个月上颌合像。

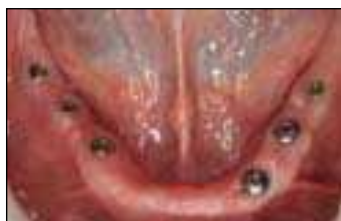

图25: 术后3个月下颌合像。

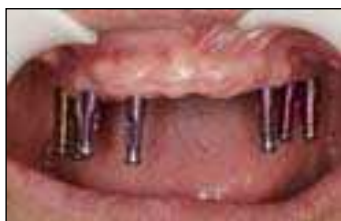

图26: 上颌安装转移工具。

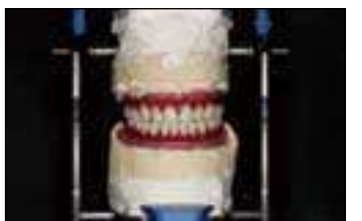

图27: 全口树脂桥架制作完成。

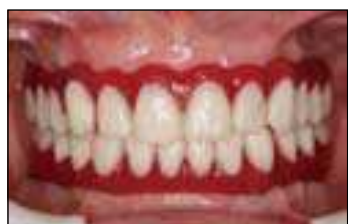

图28: 树脂桥架口内试戴。

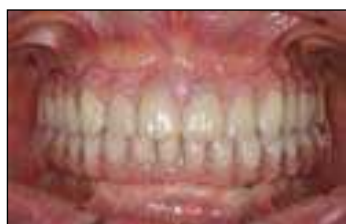

图29: 永久修复体戴入口内。

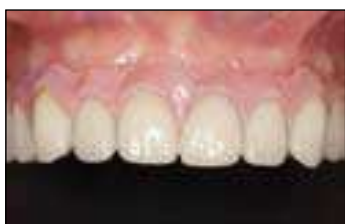

图30: 永久修复体上颌前牙。

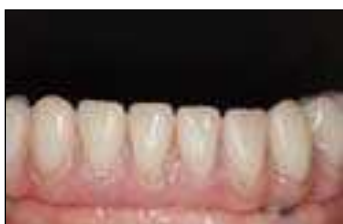

图31: 永久修复体下颌前牙。

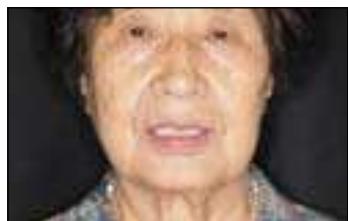

图32: 永久修复后正面像。

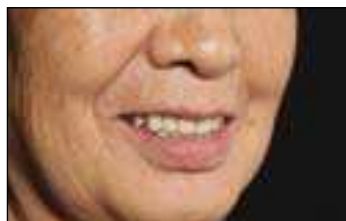

图33: 永久修复后右侧面像。



图34: 永久修复后左侧面像。

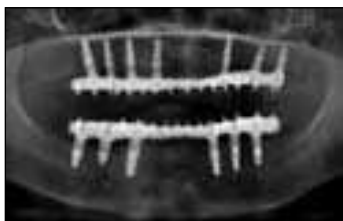


图35: 术后曲面体层放射线。

出版者信息

种植论坛

— IMPLANT TRIBUNE · 中国版 —

© 2014, Dental Tribune International GmbH. 版权所有

Dental Tribune, 世界牙科论坛将尽自己最大的努力, 准确报道临床信息和制造商的产品信息, 但我们不能为产品信息的有效性承担责任。由于信息的不断变化, 我们也不能保证您阅读这些信息时的准确性和完整性。我们也不为产品名, 产品权和广告说明承担任何责任。作者发表的信息只代表他们个人的观点, 不代表Dental Tribune的观点。

本刊物由香港出版发行
 亚太区总部
 地址: 香港湾仔谭臣道111号
 豪富商业大厦20楼A室
 电话: +852-3113-6177
 传真: +852-3113-6199
 中国联络处

地址: 北京市朝阳区东四环北路6号二区
 阳光上东安徒生花园底商102-103号
 邮编: 100016
 电话: 86-10-51293736
 传真: 86-10-51307403
 电子邮件: info@dentistx.com
 网址: www.dentistx.com

国际主编: Sascha A. Jovanovic
 名誉顾问: 林野
 种植专家顾问:
 张志勇 李德华 邓飞龙 宋应亮 邱立新
 陈宁 周磊 周延民 梁星 潘在兴
 丁仲鹏 马建民 马泉生 谭包生 康博
 王新平 赖红昌 叶平 齐翊 何家才
 张国志 李晓红 黄远亮 焦艳军 董福生
 沈庆平 谷志远 陈卓凡 贺平 宿玉成
 徐欣 董毅 林保莹 周国辉 陈波

亚太执行总编: 黄 懂
 执行主编: 陈 佼
 执行编辑: 高海萍 贾刘合

翻 译: 曹 丽

市场部经理: 刘雪静

全球编辑/亚太管理编辑
 Daniel Zimmermann
 newsroom@dental-tribune.com
 +49 341 48 474 107

临床编辑
 Magda Wojtkiewicz

网络编辑
 Yvonne Bachmann
 Claudia Duschek

版权编辑
 Sabrina Raaff
 Hans Motschmann

出版者/总裁/CEO
 Torsten Oemus

财务总监
 Dan Wunderlich

媒体销售经理
 Matthias Diessner (Key Accounts)
 Melissa Brown (International)
 Peter Witteczek (Asia Pacific)
 Maria Kaiser (USA)
 Weridiana Mageswki (Latin America)
 H el ene Carpentier (Europe)

市场服务
 Nadine Dehmel
 销售服务
 Nicole Andr a

会计
 Karen Hamatschek
 Anja Maywald
 Manuela Hunger

商务拓展经理
 Claudia Salwiczek

制作及发行经理
 Gernot Meyer



招 生

北京大学口腔医学院

口腔种植基础理论和操作培训班

牙种植之路从此开始!

2014年将举办第19期—24期培训课程, 每期5天, 学员可选择任意一期报名参加, 具体日程安排如下:

第十九期: 5月14日—5月18日	第二十四期: 10月15日—10月19日
第二十一期: 7月16日—7月20日	第二十二期: 8月13日—8月17日
第二十三期: 9月17日—9月21日	

课程安排: <<<<

日期	时间	题目
第一天	8:30—9:20	牙种植的发展状况
	9:20—10:30	牙种植的解剖学基础
	10:50—12:00	X线影像技术在牙种植中的应用
	13:00—14:00	牙种植外科基本技术
	14:00—17:00	模型操作I: 种植外科器械介绍; 在仿真颌骨模型上植入一枚种植体
第二天	8:30—10:10	牙种植基本设计原则
	10:40—12:00	牙种植的适应症和禁忌症
	13:00—14:00	种植治疗前的牙周准备; 种植手术的软组织切口设计, 种植体的初期暴露术
	14:00—17:00	模型操作II: 在动物颌骨上进行软组织处理实习; 在动物颌骨上植入1枚种植体
第三天	8:30—9:20	种植修复基本流程
	9:00—9:50	种植修复基台
	10:00—10:50	种植修复基台的选择及临床应用
	10:50—12:00	种植修复印模技术
第四天	13:00—14:30	种植导板的临床意义
	14:30—17:00	模型操作III: 在导板指引下在仿真颌骨模型上完成1枚种植体植入, 制作临时冠
	8:30—9:30	种植体周围病的诊断、治疗和预防
	10:00—11:30	牙周炎病人的牙种植修复
	13:30—14:30	手术观摩
第五天	14:50—16:30	特邀演讲
	16:30—17:30	种植相关产品介绍
	17:30	晚宴(全体教师、学员及工作人员)

一、本课程为学员提供40%学时的实习操作机会以及2例手术观摩, 有教师同步讲解手术过程。
 二、本课程班赠送学员课程学习材料一套及种植教学光盘一张。

报名条件和程序: <<<<

1. 三年以上口腔临床工作经验, 掌握基本外科操作技术或牙周治疗技术或口腔修复技术为宜;
2. 联系人: 崔 颖 邮箱: elle7878@126.com 手机: 18611617168
 蒋春芳 邮箱: jiangcf1983@163.com 手机: 13811889603
3. 经课程管理委员会审查学员资格(必要时面试), 同意录取后, 汇交学费;
4. 学习结束, 经考试合格发给写实性证书和学分证书;
5. 汇款须知:
 1. 学费: 9700元/人/期, 交通食宿费用自理;
 2. 汇款时请注明“姓名”及“种植操作班”, 可通过银行汇款至:
 户名: 北京大学口腔医院
 开户行: 工商银行紫竹院支行
 账号: 0200007609089118019
 3. 报名交费后, 退费须在开班前三周提出, 过后恕不办理, 敬请谅解。

主办单位: 北京大学口腔医学院
 协办单位: 北京口腔医学会口腔种植专业委员会
 培训基地: 北京大学口腔医院第二门诊部
 项目编号: 2012-08-05-018 (国)
 学分: I类10分

电脑控制的种植学：数字化的工作流程推进了资源优化疗法

Uli Hauschild & Albert van Hove & Sébastien Rousset & Dominik Muylaert

牙科种植体重建是否成功取决于整个治疗过程中所作出的决策。医师必须充分考虑到患者现有的全部口腔结构，包括牙齿、骨骼和软组织，并对该患者的初始情况进行正确的评估。整个治疗所需的时间、患者的舒适感和幸福指数是关系整个种植组花费的重要因素。

以计算机为基础的技术，包括3-D成像和先进的应用软件，可以使用前所未有的方法来达到精简和优化种植治疗工作流程的目的。以下的综合病案诠释了我们现在可以采用完全数字化的方法来设计治疗计划、进行种植体的植入以及实现满足美学要求的全上颌修复体的即刻就位。这种方法与现已独立的操作过程相结合，成功地实现了种植体的微痛植入。

病例展示

一名65岁的男性患者，患有晚期牙周炎，其上合所有剩余的牙齿均已松动（如图1-5）。该患者要求，希望有一个快速的解决方案，他不希望口腔内出现无牙或者戴有明显的临时修复体的状况。

对其进行CBCT扫描，制取精确的印模和咬合记录。原计划当中没有对于下颌骨的治疗方案。由于上颌牙齿需要全部拔除，因此治疗方案中包

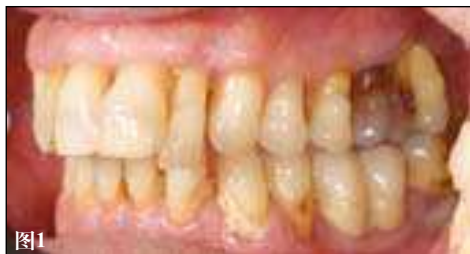

图1

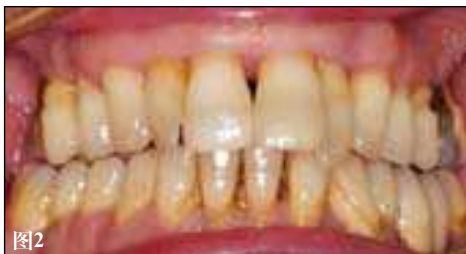

图2

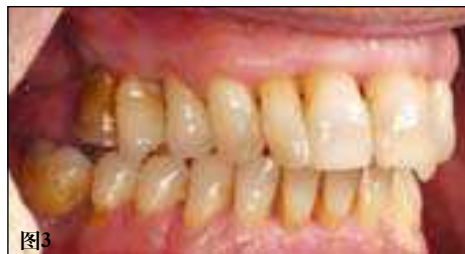

图3

图1：治疗前的左侧面观。

图2：治疗前的正面观。

图3：治疗前的右面观。

图4：患者的上下颌模型。

图5：治疗前的上颌殆面观。

图6：治疗前的下颌殆面观。

图7：所复制的主模型（前视图）与左上象限的蜡型。

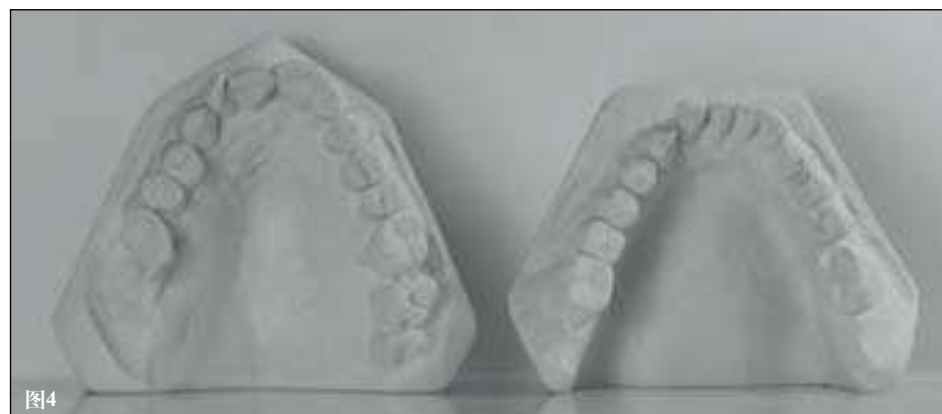

图4

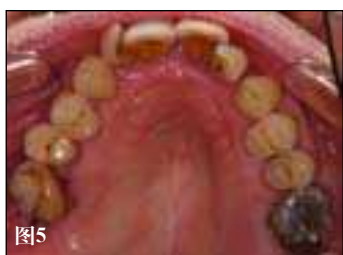

图5

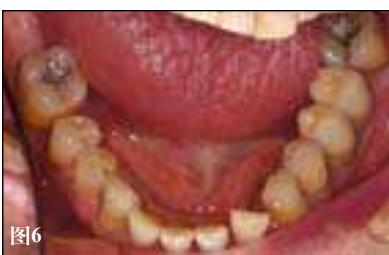

图6

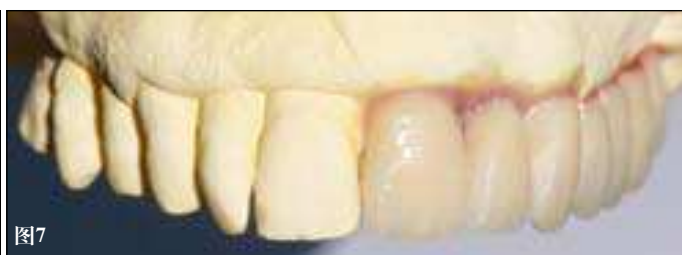

图7



Tribune CME



6 Months Clinical Masters Program in Advanced Implant Aesthetics
 17 July 2014 to 22 November 2014, a total of 12 days of intensive live training
with the Masters in Como (IT), Barcelona (ES), Munich (DE)



Live surgery and hands-on with the masters in their own institutes plus online mentoring and on-demand learning at your own pace and location.

Learn from the Masters of Advanced Implant Aesthetics:










Registration information:
 17 July 2014 to 22 November 2014
with the Masters in Como (IT), Barcelona (ES), Munich (DE)

[Details on www.TribuneCME.com](http://www.TribuneCME.com)

contact us at tel: +49 341 49474 302
 email: request@tribunecme.com

Curriculum fee: € 11,900



Collaborate
DENTAL GROUP



University
of the Pacific



Latest iPad
with course

100 ADA CERP
C.E. CREDITS

ADA CERP Continuing Educator Recognition Program



CROIXTURE
PROFESSIONAL MEDICAL COUTURE



EXPERIENCE OUR ENTIRE COLLECTION ONLINE
WWW.CROIXTURE.COM

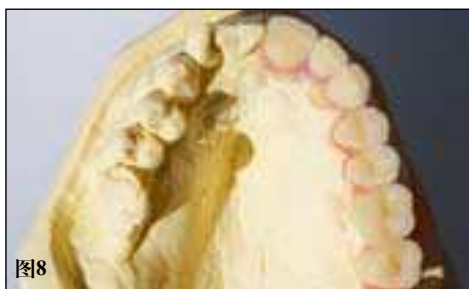

图8

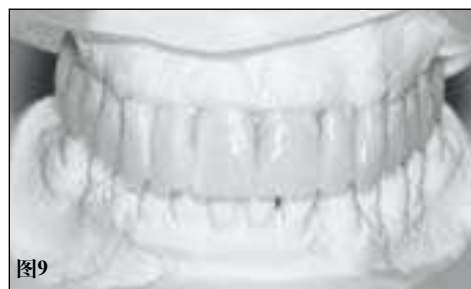

图9



图10



图11



图12



图13

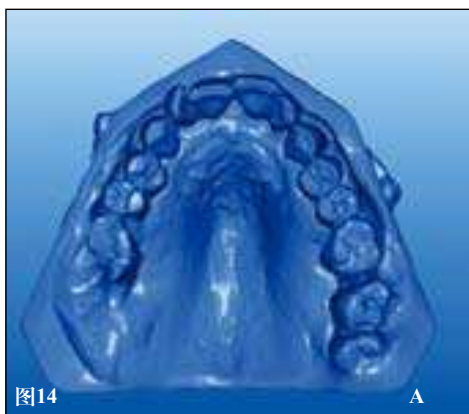
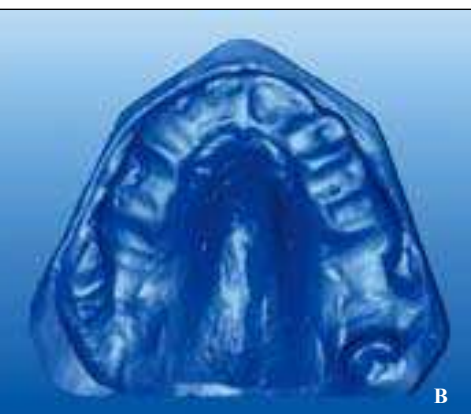
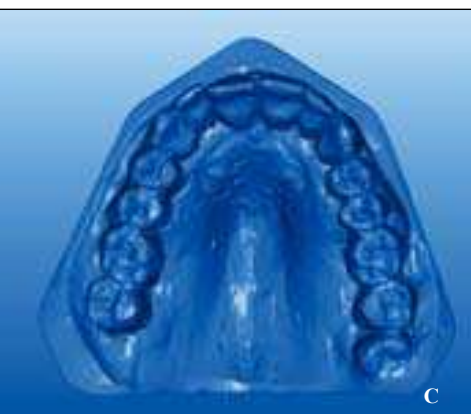
图14



B



C



图15

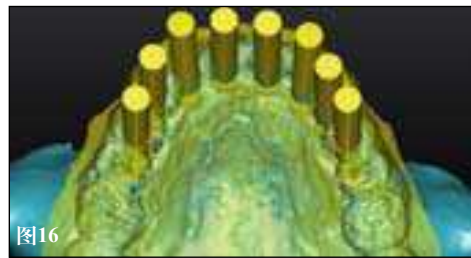


图16



图17

含了全牙弓修复体的即刻就位，患者也签署了知情同意书。在实验室制作上颌主模型和翻制模型（如图4），并在手术前将牙齿小心地从翻制模型上去除。其目的是制作一个符合天然牙列美学要求且不会显著改善患者外貌的模型。

先在一个象限制作修复体，用另一个象限作为引导（如图7、8）。然后完成另一个象限修复体的制作。将新的牙齿放置在理想的位置，并进行微小的美学调整。对于一个传统的假牙修复体，牙齿之间的间隙用与牙龈颜色相近的丙烯酸树脂充填。然而，在这个病例中，牙齿被加宽

图8: 主模型的合面观。
图9: 展示了用树脂牙 (Genios, DeguDent) 和蜡修复后牙合状况得到改善, 使得患者实现了理想的功能和美学修复。
图10: 扫描了牙齿理想排列的完成模型。
图11: 使用扫描剂后的模型表面。
图12、13: 在扫描光下使用扫描剂后的模型表面。
图14: 虚拟模型, 分别是: 现有牙列的原始模型, 拔牙后的模型, 最终手术结束后的模型。
图15: 在CBCT扫描后, 将所有数据传入SIMPLANT软件, 进行三维重建。该图像显示的是有虚拟轴线延伸的骨内种植体。
图16: 种植体方案中可包含未来修复体的设计。
图17、18: 该种植体的螺钉通道最好位于牙齿的中心。修复体和种植体的并行设计可确保两者位置都非常合适。

DENTECH CHINA 2014

DenTech China 2014
www.dentech.com.cn

2014年10月22-25日
October 22-25, 2014

上海世博展览馆
Shanghai World Expo Exhibition and Convention Center, Shanghai, China

第十八届中国国际口腔器材展览会暨学术研讨会
The 18th China Int'l Exhibition & Symposium on Dental Equipment, Technology & Products

2014中国国际口腔修复大会
2014 China International Conference on Prosthodontics

2014年中国国际口腔数字化暨CAD/CAM发展论坛
2014 China International Forum on Digital & CAD/CAM Dentistry

第八届亚洲义齿加工展览会2014
The 8th Asian Dental Lab Outsourcing Exhibition

3大国际展团 650家品牌展商
200场技术论坛 & 国家级I类10学分课程
25000位专业观众

买家采购优惠券免费领取

联系方式: 021-61573953/54/55
dentechchina@ubm.com

Dental Tribune International
The World's Largest News and Educational Network in Dentistry

dti |

www.dental-tribune.com

DENTAL TRIBUNE

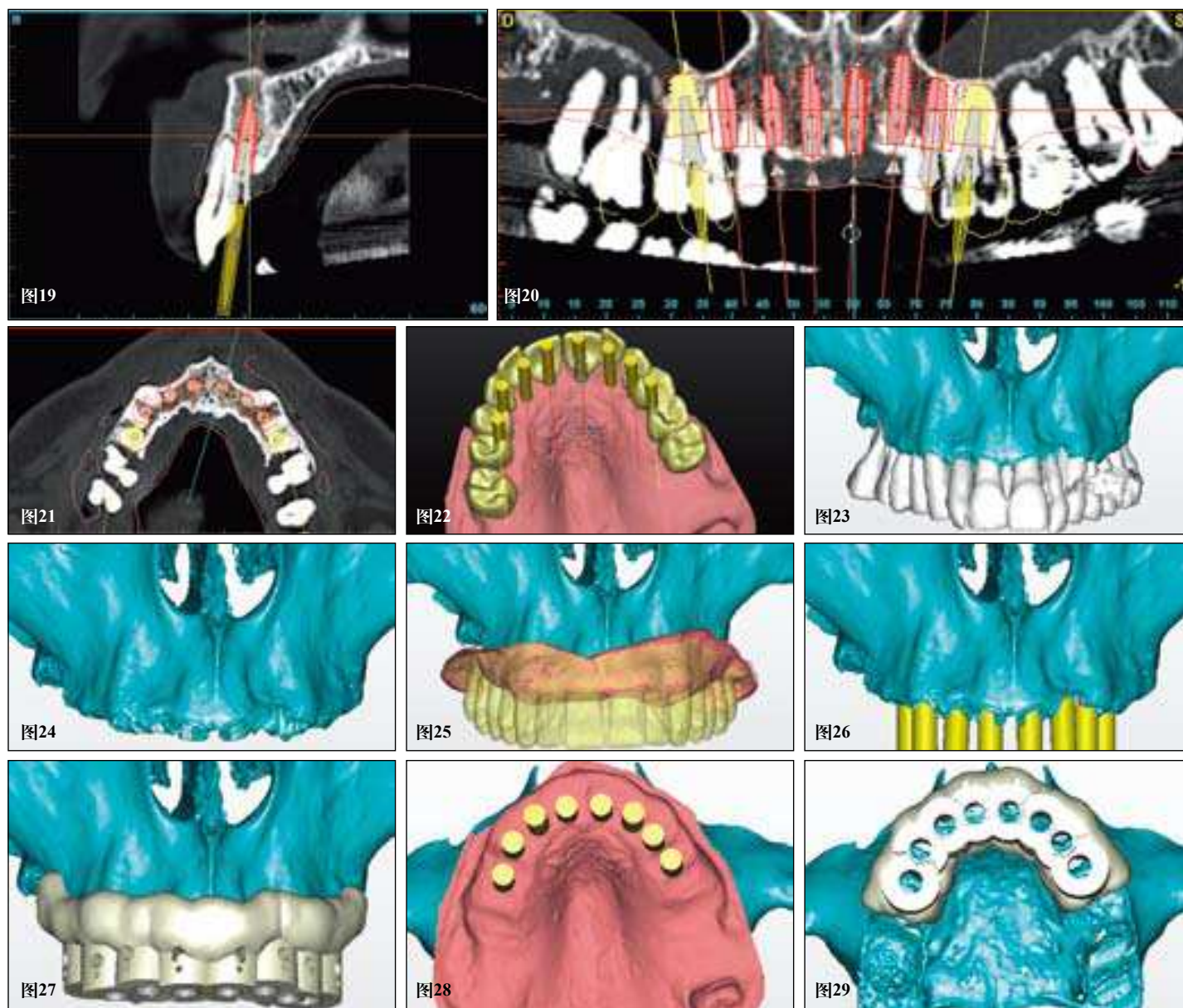
Stories of dental treatment and brains of anxious patients

Stem cells in implant dentistry

today

Perfect

DS STUDY CLUB



以便为种植体基台创造更多的空间。完成的修复体(如图9)对于预测最终的修复结果,以及决定种植体的位置是至关重要的。不能为了适应手术和修复治疗效果,而改变此处指定的参数。因此,该修复体也被称为“不可修复体”。这些步骤展示了实验室模拟类似物或制作诊断蜡型的常规方法。

在完成的修复体上喷洒喷剂,以便利用开放实验室的扫描仪进行模型的数字化处理(Sinergia SCAN, Nobil-Metal,如图10-13)。扫描患者初始口腔状况的模型以及创建修复体的无牙颌模型,并传入种植体设计软件中。CBCT扫描的DICOM数据首先导入SIMPLANT交互治疗方案应用软件中(DENTSPLY种植体)。然后导入数字石膏模型(图14A-C)的虚拟STL文件,继续进行数字化处理。再使用光学扫描模块

图19: 牙齿和植入种植体的横断面观。
 图20: 曲断展示整个治疗方案。
 图21: 治疗计划的纵断面观。
 图22: 虚拟三维观: 对于该较重的病例比较难理解,而且最终的结果并不一定更好,因此并没有使用虚拟设计。
 图23: 在设计软件中观察到的将要拔除的牙齿,以及骨结构。
 图24: 在设计软件中观察牙齿拔除后的状况。
 图25: 在设计软件中扫描、匹配改进状况。这里可以看到牙龈和骨结构。通过该设计中的模型数据可以达到此目的。
 图26: 种植体轴的平行延长。
 图27: 软件中有骨支持的SIMPLANT SAFE导板。
 图28: 三维模型的虚拟模板。
 图29: SIMPLANT SAFE导板的虚拟模型。

2014 CDS
 中华口腔医学会第16次全国口腔医学学术会议
 2014上海国际口腔设备器材博览会

2014 CDS
 2014年9月25-28日
 上海光大会展中心

www.ChinaDentalShow.com

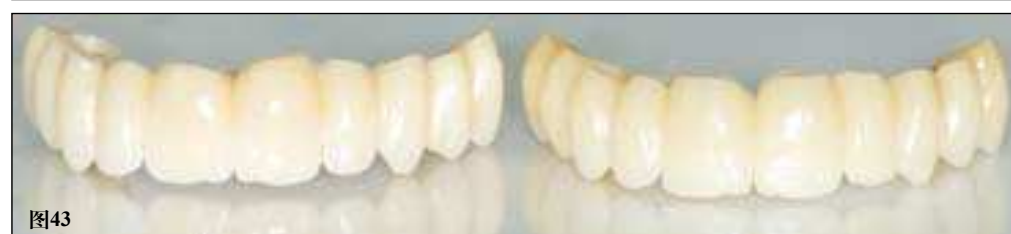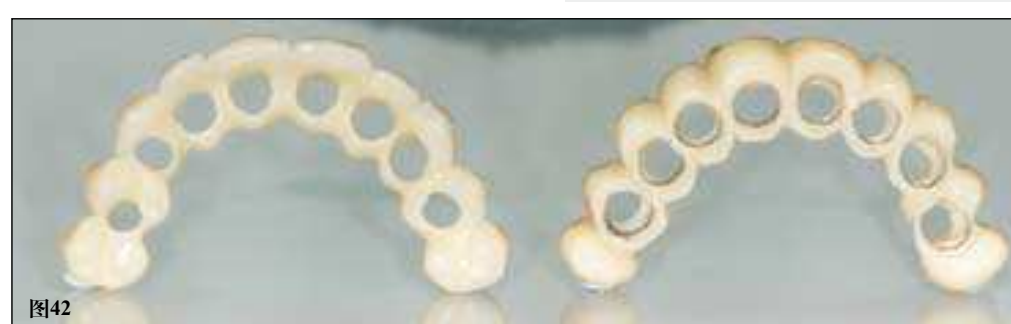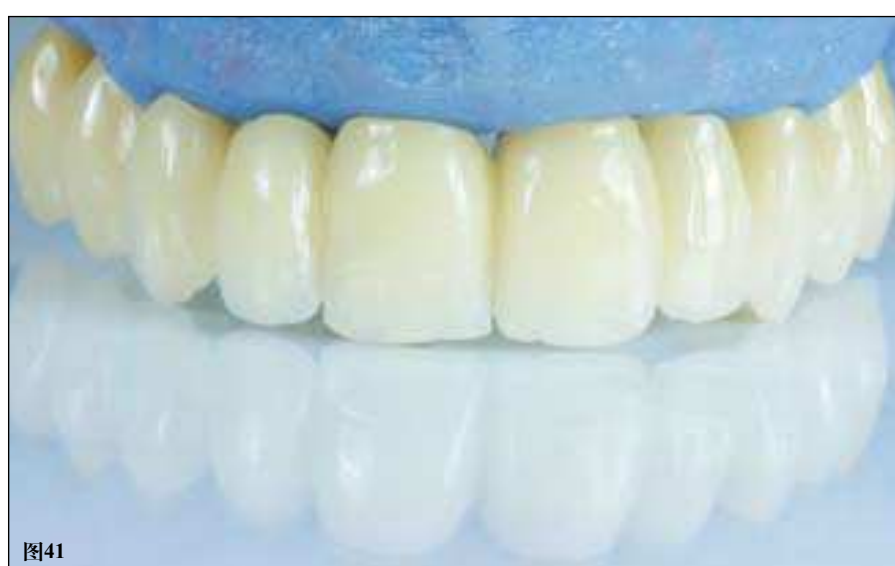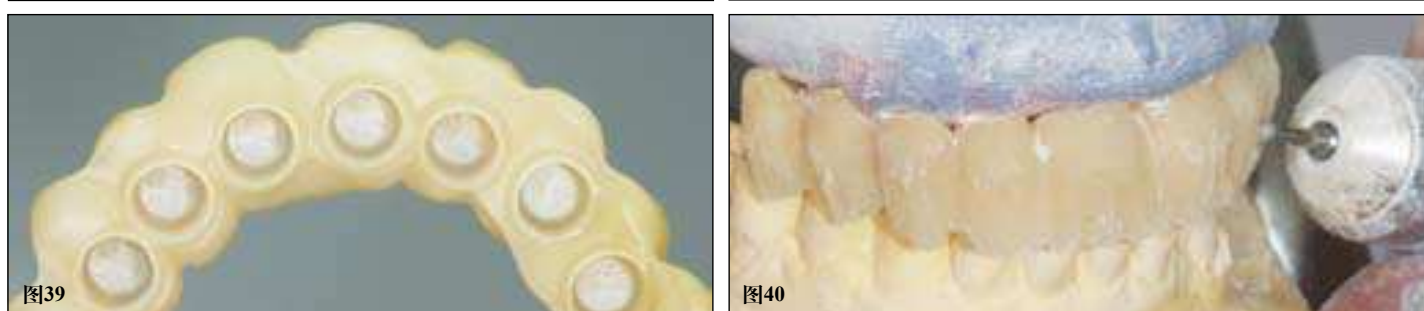
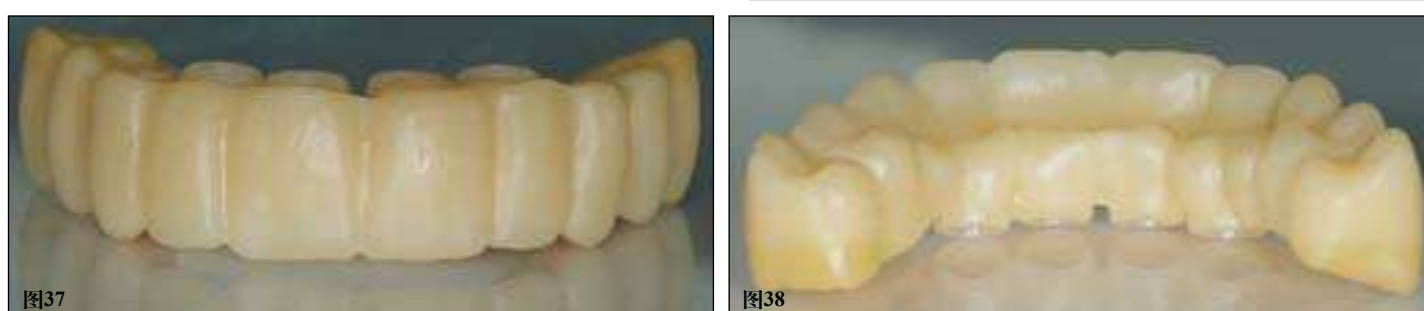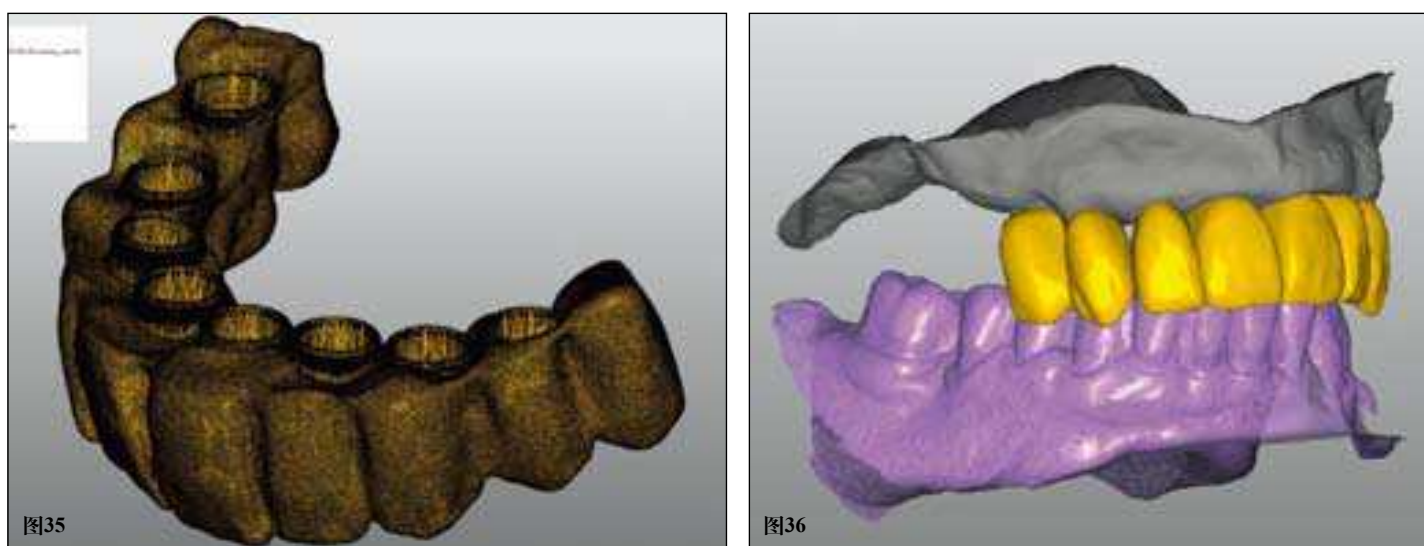
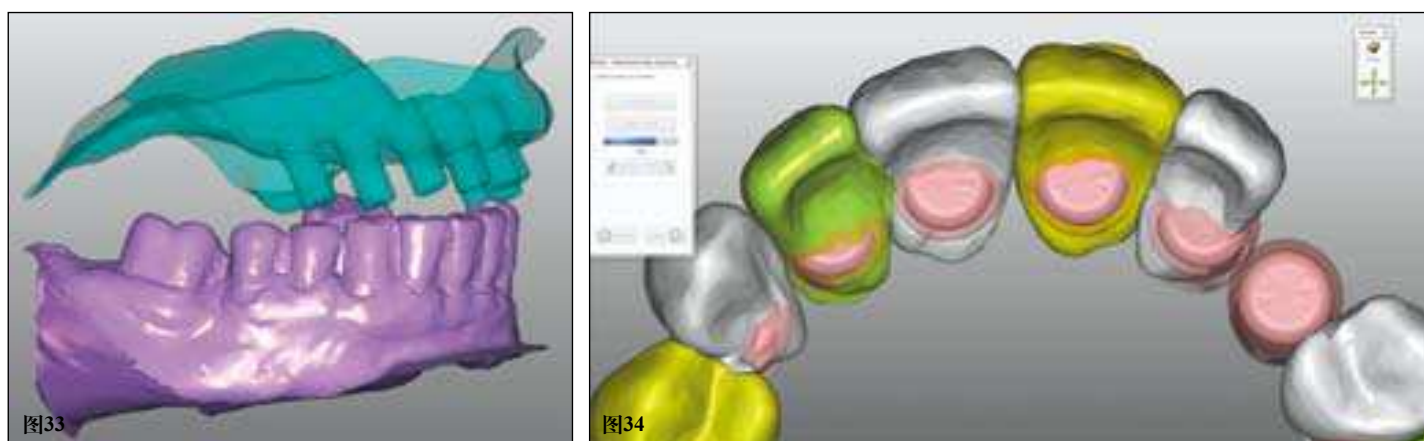
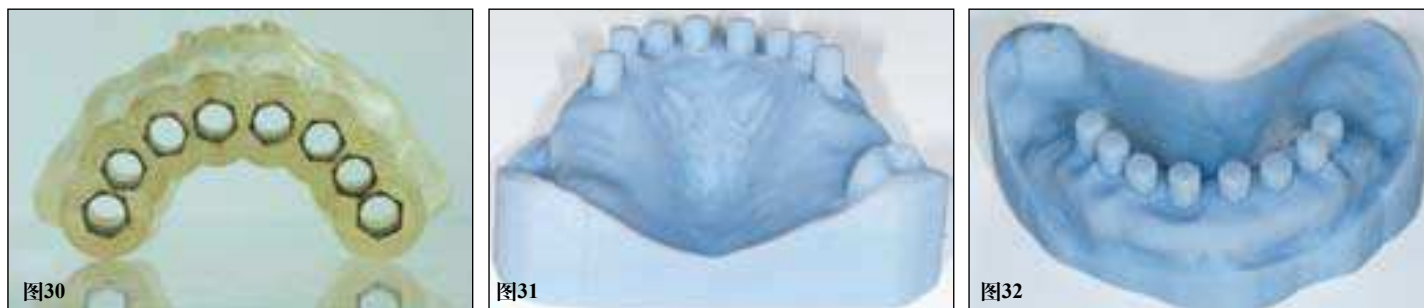SINO-DENTAL 2015
 第二十届中国国际口腔设备材料展览会暨技术交流会

2015年6月9-12日 | June 9-12, 2015
 北京·国家会议中心 | China National Convention Centre, Beijing

SINO-DENTAL
 www.sinodent.com.cn

微信扫码 | APP for Android | APP for IOS

主办单位 Organizers: 中华口腔医学会, 国家卫生和计划生育委员会
 承办单位 Organizers: 北京口腔医学会, 北京口腔材料学会
 协办单位 Supporters: 北京口腔材料学会, 北京口腔种植学会



(如图15)将STL的三维版本与SIMPLANT软件中患者的CBCT图像相结合。由于这些单独的数据集用软件处理起来很容易,因此需将他们精确地叠加或组合,以此提升诊断水平。数字石膏模型和蜡型的表面细节远远优于CBCT扫描图像的表面细节。

使用种植体交互治疗方案模块,对患者骨中植入8个种植体进行模拟,每个种植体上有代表与诊断蜡型上的修复体平行的虚拟延长轴线。为了达到理想的手术和修复效果,必须兼顾各个方面的技术。植入骨内受体位点的种植体长度和宽度必须足以保证种植体的稳定性,每个种植体的理想螺钉通道应该止于牙齿的中心,以进行螺钉固定的修复体设计(如图16-22)。图23至26展示了患者拔牙前、后的上颌骨、修复体的设计和模拟种植体的轴投影。

由于在这个病例中拔牙数目较多,外科医生选择了骨支持的手术引导方案。使用特定的软件进行分割,可以将牙齿从虚拟的三维重建的上颌牙弓上去除(如图24)。假如能对放置的种植体、基台、牙龈和骨骼进行最先进的数据评估,结合数字化数据集的能力就可以进行不平行的交互诊断。如果外科医生对种植体的虚拟计划满意,便可利用软件进行骨支持的手术引导板的制作(如图27)。然后通过互联网传输这些数据进行树脂外科导板(图30)的立体光刻(快速原型)制作。SIMPLANT SAFE这个特定种植体的手术导板含有钻套筒以匹配制造商的钻孔顺序(如图30)。此外,在制作临时修复体的过程中,

图30: 立体光刻后包含钻套筒的SIMPLANT SAFE手术导板。

图31: 激光打印的三维模型(三维系统)。

图32: 在模型上,可以看到种植体植入后基台的准确位置。

图33: Exocad DentalCAD软件: 下颌骨, 上颌骨的虚拟设计, 基台就位后的咬合关系。

图34: 在Exocad DentalCAD上创建修复体。

图35: 将STL数据发送到铣床。

图36: 与扫描模型相比, exocad DentalCAD上牙齿在正常位置上的修复体虚拟制作。

图37: 研磨后的聚甲基丙烯酸酯临时修复体。

图38: 聚甲基丙烯酸酯临时修复体的蜡面观。

图39: 基台柱间有约1mm的粘接剂空间,以便手术后可将临时恢复体直接就位。

图40: 牙科工艺加工步骤将手工精加工减到了最少。

图41: 美学效果加强后的临时修复体。

图42: 两种类型修复体的比较: 两者大小相同,但右侧的稳定性更好些。

图43: 两种类型修复体的比较: 两者的美学效果无差异。

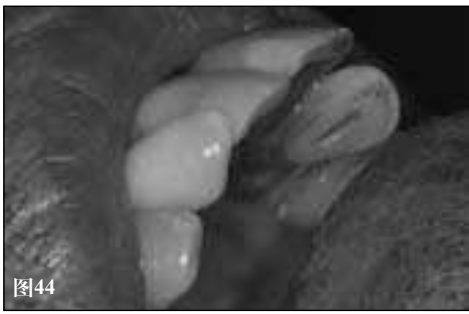

图44

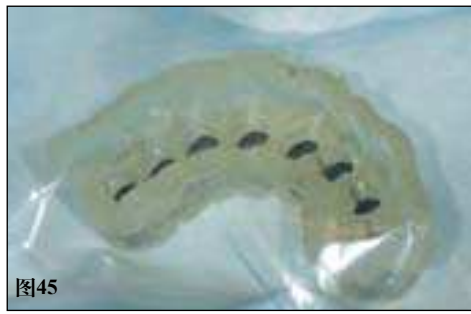

图45

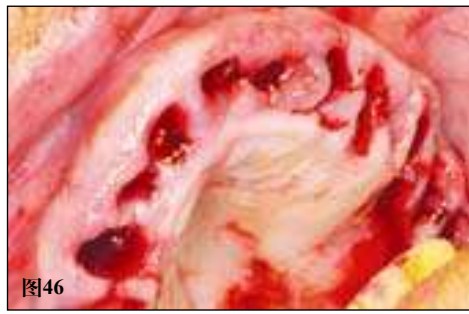

图46

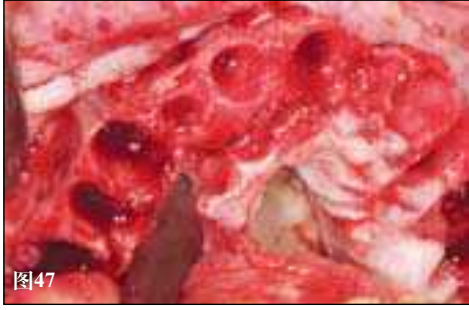

图47

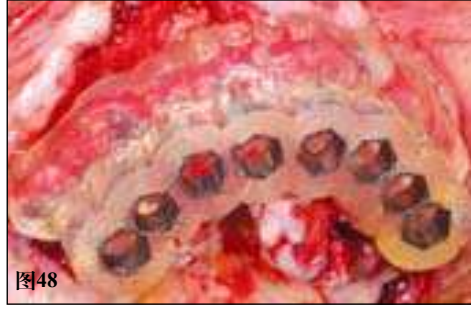

图48

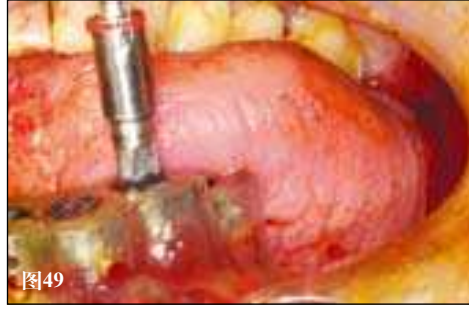

图49

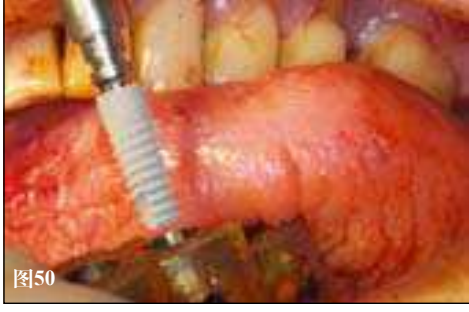

图50

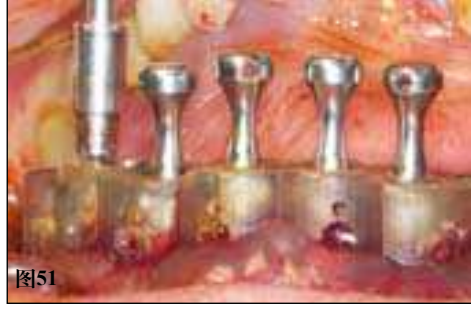

图51

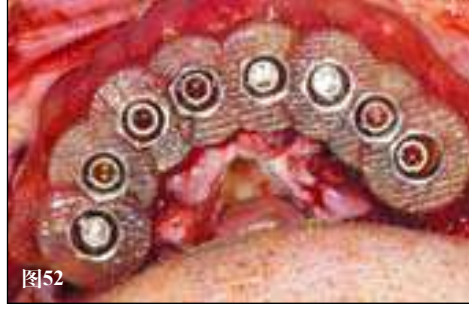

图52

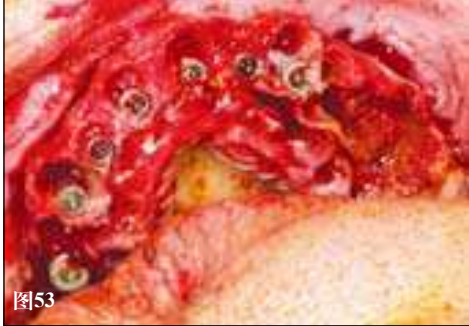

图53

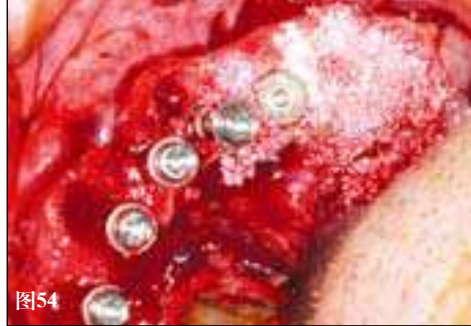

图54

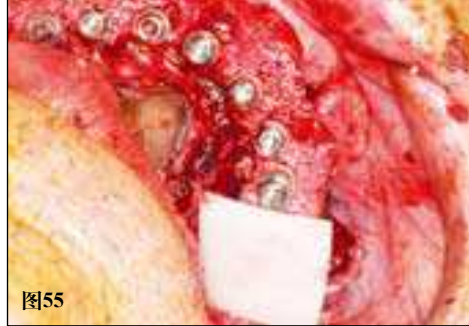

图55

制作种植体植入后的三维打印模型作为控制模型。这个选择性的步骤能更确保临时修复体的准确性。然而，也可以使用特定的数字化数据进行临时修复体的制作（如图33-36）。

临时修复体的制作

由于在手术过程中进行再次调整是很困难的，因此通过以上所述的数字化工作流程，有助于种植体植入后制作即刻就位的、准确且密合的临时修复体。为了确保安全，在这一步骤中制作了两个临时修复体。第一个是利用数字化制造出来的。从SIMPLANT软件中以STL文件导出种植体的设计数据，并导入CAD软件中（exocad DentalCAD;如图33-36）。然后根据每个种植体和基台的位置和诊断蜡型，在exocad DentalCAD上设计修复体。

完成设计过程后，便CNC铣床上研磨聚甲基丙烯酸甲酯固体块，完成CAM过程（如图

图44: 临床上，术前，患者全麻后的状况。
图45: 种植用的无菌外科手术导航。
图46: 患者上颌牙拔除后的状况。
图47: 开放眼睛。
图48: 在无牙颌上放置SIMPLANT SAFE导航。
图49: 在SIMPLANT引导下进行打孔。
图50: 依次植入种植体(ANKYLOS C/X)并横跨交叉防止导航倾斜。
图51: 通过定位辅助阻断种植体的植入。
图52: 位于初始位置上的SIMPLANT SAFE导航和种植体。
图53: 外科导航去除后的状况。
图54: 固定平衡基底基台，由于末端种植体区域的骨量不足，其不能即刻负重。
图55: 植入GORE-TEX膜，植入Bio-Oss替代骨组织。

Join the largest educational network in dentistry!

DT STUDY CLUB
www.DTSStudyClub.com

- education everywhere and anytime
- live and interactive webinars
- more than 300 archived courses
- a focused discussion forum
- free membership
- no travel costs
- no time away from the practice
- interaction with colleagues and experts across the globe
- a growing database of scientific articles and case reports
- ADA CERP recognized credit administration

Register for FREE!

ADA CERP | fdi | dti

INTRODUCING

DIGITAL DENTISTRY SHOW

AT
INTERNATIONAL EXPODENTAL MILAN

16 17 18 OCTOBER 2014

EXHIBITION
LIVE PRODUCT PRESENTATIONS
HANDS-ON WORKSHOPS
PRINTED REFERENCE GUIDE
COFFEE WITH THE EXPERTS

www.DigitalDentistryShow.com

dti | PROMU | IDI

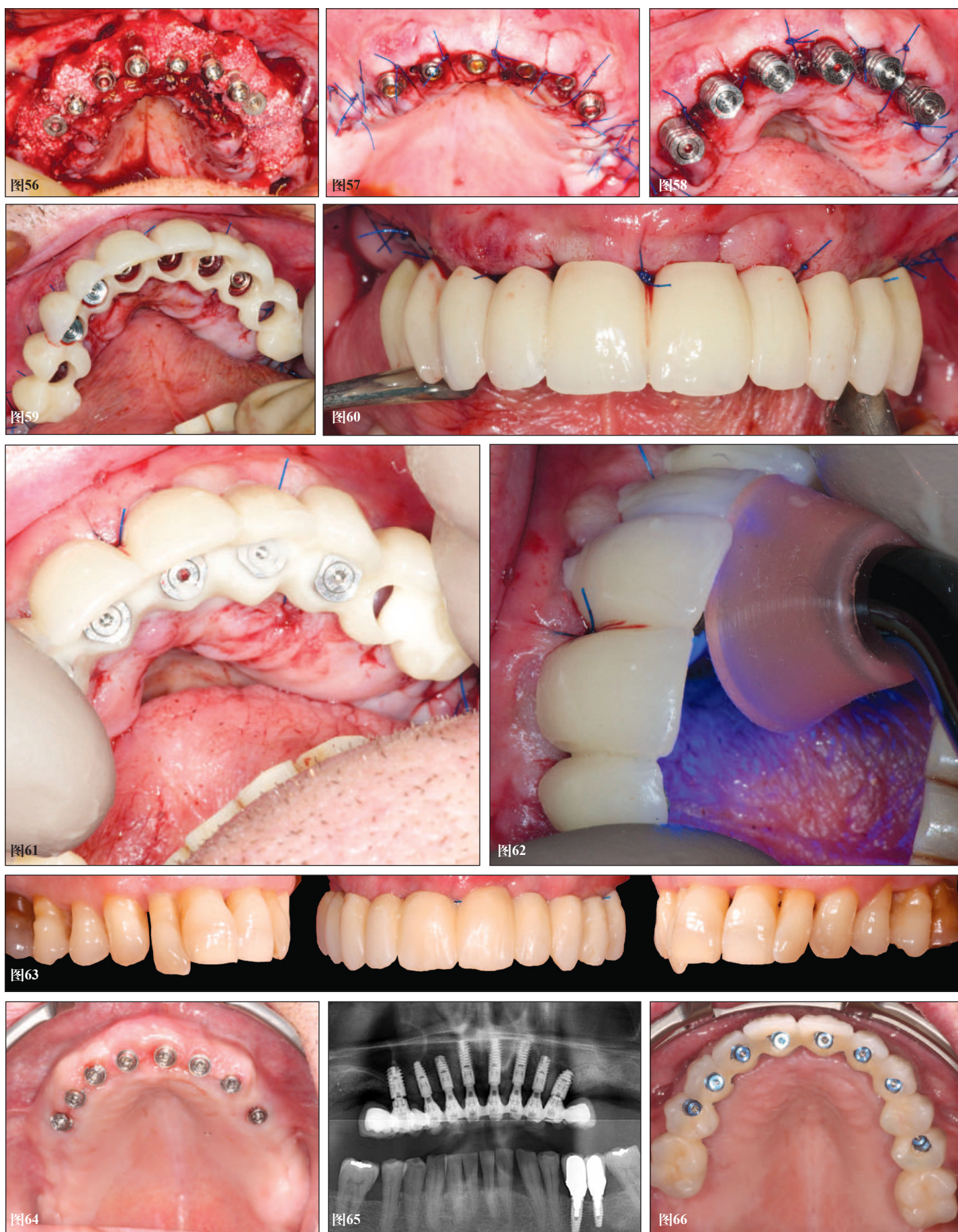


图56: 用手术覆盖螺钉封闭末端种植体。
图57: 缝合后的牙龈。
图58: 放置ANKYLOS保留顶盖。
图59: 放入研磨后的聚甲基丙烯酸甲酯临时修复体。
图60: 手术后的美观效果是令人满意的。
图61: 复合材料粘接固定临时修复体。
图62: 光固化。
图63: 术后1天, 将PMMA临时修复体更换为金属子基底的临时桥。
图64: 术后6个月, 最终修复体就位前的状况。
图65: 术后12个月拍摄的x线片。
图66: 12个月后的口内状况。

软件进行的先进三维成像技术, 使得多层次、精准、先进的治疗方案设计变成了可能, 从而实现了真正的资源优化。在展示的临床病例中, 使用了最先进的数字化工作流程进行复杂治疗计划的设计和制作。数据导出程序可以模拟进行基台的最佳定位。考虑到在治疗前甚至治疗已经开始时, 要将修复体数据导出进行CAD和临时修复体的制造, 在诊断蜡型所需的包络线内使用CBCT图像数据进行种植体的准确定位。先进的计算机辅助技术, 使得实验室模拟或手工操作步骤转变成数字化工作流程成为了可能。

采用数字化工作流程进行资源优化配置对患者和种植牙治疗团队来讲都有很大的优势。如果牙科种植体可以即刻受力, 我们的患者便可以无心理负担地继续他们的生活; 而且种植医生团队也可以从可预见的操作流程和效率中获益。就像这个临床病例所展现的那样, 即使操作存在相对的侵入性, 当结合使用3D术前计划设计时, 技术过硬的牙科专家和口腔外科医生, 可以把手术医生和患者的压力减到最低, 并且减轻患者的术后反应和减少手术时间。IT

IT 作者信息




Uli Hauschild;
德国戈赫皮卡第区Uli Hauschild牙科诊所
联系方式: hauschild@dentaldesign.biz



Albert van Hove医生:
摩纳哥 公主中心医院



Sébastien Rousset医生:
法国博所莱伊 共和国广场大道4号
联系方式: sebast-off@hotmail.com



Dominik Muyaert医生:
比利时 科滕贝赫
联系方式: info@dentopolis.be

37-39)。与大多数研磨修复体一样, 从研磨机中移除修复体制作并没有彻底完成, 仍需要几个额外的手动步骤(如图40)才能完成制作。将容纳基台柱的孔设计为有大约1mm容纳粘接剂的空间, 以实现被动密合。螺旋通道都向合方打开(如图39)。在研磨完的牙齿表面涂布釉瓷和透明的复合材料, 增强其美观性(如图41)。第二个临时修复体是在实验室中使用三维打印模型并在金属基底上手工制作完成(如图42)。患者在骨愈合的三至六个月中戴用设计的这两个修复体。两个修复体相比较, 它们的大小相同, 但是手工制作的修复体的强度明显要高(图43)。放置在3-D模型上时, 外形也很令人满意。

外科手术步骤

在摩纳哥格雷斯公主医院中心实行全麻后, 进行手术。拔除上颌牙齿, 仔细清洗拔牙窝(如图46&47)。剥离牙龈瓣到足以将骨支持的手术导板放在牙槽嵴上(图48)。要非常密合。然后

外科医生按照种植体特定钻孔协议进行截骨以放置八个种植体(ANKYLOS C/X, DENTSPLY Implants;如图49)。种植体依次放置在专门设计的、可通过导板植入的载体上。并将其定位和固定, 防止导板倾斜, 以免妨碍种植体的辅助定位(图50和51)。移除手术导板后, 便连接平衡基底基台(ANKYLOS, DENTSPLY Implants)(如图52&53)。

由于末端种植体区域的骨头太软, 外科医生认为这两个末端种植体不能即刻负重(如图54)。将骨移植材料(Bio-Oss, Geistlich)填充在这两个种植体的周围并用GORE-TEX再生膜(戈尔医学;如图55)覆盖。然后放置覆盖螺钉并进行缝合, 这样就几乎看不到牙龈下的平衡基底基台了(如图56和57)。按照原来的CBCT衍生计划, 其余的六个种植体有足够体积和密度的骨可以即刻负重, 将两个末端种植体相连有助于促进愈合。然后放置ANKYLOS保留顶盖并拧紧(如图58)。外科医生将CAM制造的聚甲基丙烯酸

甲酯临时修复体就位, 暂时恢复患者的美观(如图59和60)。第二天改换成金属加强的长期临时修复体。由于两个末端种植体不能即刻负重而且聚甲基丙烯酸甲酯修复体无法为六个种植体提供足够的长期稳定性, 由此可见这个额外的步骤是必要的。外科医生将先前制作的临时修复体就位并即刻负重, 这还是第一次实现。即使在广泛的手术后, 聚甲基丙烯酸甲酯修复体的密合性也很好, 外形也很美观。

修复体的边缘与牙龈密合, 咬合关系良好。临时修复体用光固化复合材料粘接固定并再次确定其准确的位置(图61和62)。根据治疗计划, 第二天将聚甲基丙烯酸甲酯修复体更换为金属基底的临时桥。仔细检查修复体的功能、美观和粘接固位后, 患者和外科医生团队都对治疗结果很满意(如图63-66)。

结论

种植牙科学中计算机技术和利用多个互动

gIDE国际种植临床大师证书课程

2014-2015学年开始招生

成功牙医的共同选择

历届学员合影



2008-2009学员名单:

