

IMPLANT TRIBUNE

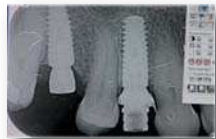The World's Implant Newspaper · Édition Française

AOÛT/SEPTEMBRE 2014 – VOL. 6, No. 8+9

www.dental-tribune.fr

CAS CLINIQUE

La mise en place immédiate d'implants après extraction est une technique parfaitement codifiée qui donne d'excellents résultats. La preuve en images par le Dr C. Subira.



► Pages 23 | 24

BUDGET

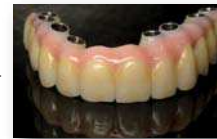La gestion des coûts en chirurgie implantaire requiert la prise en compte de plusieurs facteurs. Quel est le véritable effet du prix de l'implant sur le coût total encouru par le chirurgien-dentiste ? Le Pr M. Labanca propose un cheminement de réflexion.



► Pages 25 | 26

CAS CLINIQUE

Le traitement de l'édentation totale avec de la prothèse implantoportée s'est considérablement développé ces dernières années. Le Dr R. Negre, étape par étape détaille un cas clinique de mise en charge immédiate d'une prothèse en 100% zirconie.

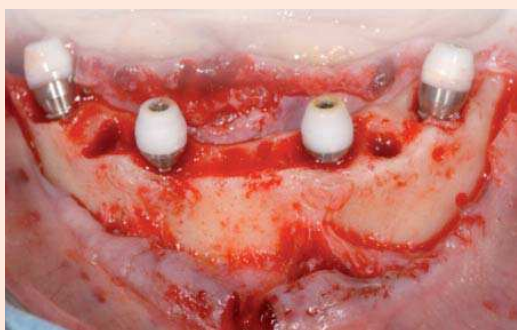


► Pages 28 | 29

MASTER CLASS jeudi 4 et vendredi 5 décembre 2014

Pour aborder dans le détail un pas à pas méthodologique les grands principes chirurgicaux et prothétiques de la réhabilitation des édentés totaux selon les standards actuels, le FIDE propose une MASTER CLASS de 2 jours dirigée par le Dr Franck Bonnet et le Professeur Paul Mariani. L'interactivité entre le bloc opératoire et la salle de cours permettra des commentaires détaillés des interventions et des questions en direct par les participants.

Chirurgies en direct : édenté total maxillaire, édenté total mandibulaire, extraction, im-



FORMATION
IMPLANTAIRE
& DENTAIRE
ESTHÉTIQUE

plantation, temporisation immédiate et des cours pour se perfectionner dans les domaines suivants :

- Différentes possibilités thérapeutiques chez l'édenté total.
- Techniques de projet prothétique.
- Critères décisionnels pour la réalisation de la gencive artificielle.
- Principes de chirurgie avancée.
- « Pas à pas » méthodologique prothétique.

– Connaissance des nouveaux matériaux : titane, zirconie.
– Principes occlusaux selon le type de prothèse.

En bref, la MASTER CLASS des 4 et 5 décembre 2014 permettra de parfaire ses connaissances en :

– Stratégies chirurgicales et chirurgie guidée
– Méthodes de temporisation
– Méthodes à complément de rétention.

Renseignements - inscriptions :
contact@fide.fr
tél. 04 93 99 99 75

Georges KHOURY à Sallanches

Le 23 mai, à Sallanches, plus de 50 praticiens venus de toute la France ont participé à la première conférence du Dr Georges



Khoury au siège d'ANTHOGYR, le 23 mai à Sallanches. Cet implantologue, de renommée internationale, a consacré l'ensemble de cette journée à dresser l'état des connais-

ances en matière d'augmentation pré-implantaire. Durant cette journée exceptionnelle, le Dr KHOURY a tenu avant tout à partager son expérience avec ses confrères. Il a décrit les différents traitements d'augmentation du volume osseux, en abordant des parties très techniques en dressant un panorama complet sur les biomatériaux et les greffes. Pour Eric Geneve, P.D.G., « les équipes Anthogyr sont très honorées d'avoir noué une collaboration depuis plus d'un an maintenant, avec un spécialiste de l'envergure du Dr Georges Khoury... ». Après le déjeuner, les participants ont également bénéficié d'une visite guidée de l'ensemble du site de production. Le Dr Georges Khoury animera une seconde conférence consacrée à l'augmentation pré-implantaire, à l'Eurosites Georges V à Paris, le 14 novembre 2014.

Une banque d'os autologue

Paris, France – C'est au cours du SYFAC (International Symposium on Growth Factors) qui s'est déroulé du 12 au 14 juin 2014 au grand auditorium de la cité des sciences que le Professeur Itzhak Binderman nous a présenté son « petit robot culinaire » : le Smart Dentin Grinder, qui transforme une dent non dévitalisée extraite en un matériau de greffe osseuse autologue, distribué par SD2/Kometabio. Devant un auditoire nombreux et concentré, de nombreuses études scientifiques internationales étayées par des radiographies sur un suivi de plusieurs années ont été présentées. Elles ont mis en évidence la capacité de la dentine à produire une quantité d'os nouveau similaire à un greffon d'os iliaque en huit semaines. La poudre calibrée obtenue permet ainsi de combler instantanément en post extraction l'alvéole afin d'é-



viter la perte osseuse inéluctable qui en découle. Plus encore le patient peut conserver dans un temps illimité son matériau autologue pour une utilisation future. « On ne pourra plus garder une dent » contre son praticien !

C'était la fête !

Le 20 juin, EuroTeknika a fêté son anniversaire en organisant une journée scientifique et une soirée de gala à Sallanches, Paris & Bordeaux. Cette journée a réuni 200 praticiens français et internationaux venus célébrer cet événement avec l'ensemble de l'équipe EuroTeknika. Conférences nationales animées par le Dr Daniel Etienne en direct à Sallanches et retransmises



en direct dans les autres villes :
présentation du nouveau concept de prothèse définitive immédiate.

Et conférences régionales

– à Sallanches :
Dr Bernard LAZAROO ;
– à Paris :
Dr Lionel DENES
Dr Alain CARRE
Dr Hervé BERDUGO ;

– et à Bordeaux :
Dr Joël ITIC :

des présentations thématiques autour de cas cliniques et séances de questions-réponses, ainsi que des séances de travaux pratiques sur modèles pédagogiques. La soirée de gala a été l'occasion de partager un moment inoubliable entre les praticiens et l'équipe EuroTeknika dans chacune des villes.

Une Gazelle « gonflée à bloc » chez VATECH !

En effet, Manal Faxelle, cadre commerciale pour VATECH France, a participé à l'édition 2014 du Rallye Aïcha des Gazelles, et est arrivée 31ème au classement général avec sa coéquipière France CLEVES sur Volkswagen Amarok. Mais ce rallye est bien plus qu'une épreuve de conduite dans le désert marocain. Ce sont de magnifiques rencontres à travers l'association humanitaire Cœur de Gazelles et sa Caravane Médicale et Dentaire qui sillonne le parcours en parallèle. La caravane Dentaire est gérée par 2 dentistes femmes, Johana Pacquelet et Géraldine Dutertre. Les enfants des villages ont reçu des fournitures scolaires de l'école de Vendhuile, et Manal a elle-même participé aux journées d'aide médicale dispensées par la caravane : soins dentaires et ophtalmologie. Pour résumer, cette aventure représente beaucoup de générosité, de solidarité et de don de soi. Manal Faxelle nous exprime ses sentiments : « c'est une sensation vraiment unique que ce rallye.



Il nous a procuré des sensations fortes, de nouvelles et grandes émotions, et de très belles rencontres tout au long de ces 8 jours de



course. Le soir au bivouac, la convivialité nous remotive pour repartir plein d'énergie le lendemain. » Le principe de l'épreuve est de se diriger uniquement avec cartes et boussole pour établir le cap entre chaque balise (7 à 10 par journée de course), le plus difficile étant ensuite de le tenir, surtout quand, comme se fut le cas, lorsque nous avons essuyé une tempête de sable, et qu'il devient impossible de se repérer. Fière de sa deuxième participation à cette épreuve marocaine, Manal rêve déjà d'un troisième engagement pour 2015. A suivre...

La maison de la chimie au service du LASER et de l'implantologie.

Les 2, 3 et 4 juillet se sont tenues à la Maison de la Chimie, les journées des congrès de la WFLD et de l'OIWC. Le congrès de la World Federation for Laser Dentistry, en coordination avec l'OIWC (Oral Implantology World Congress) a été l'occasion d'assister à de nombreuses conférences scientifiques de très hautes qualités. Les travaux, protocoles cliniques et sujets présentés lors du congrès couvraient tous les domaines de la dentisterie : bases scientifiques des lasers, laser en dentisterie conservatrice, restauratrice et endodontie et laser en implantologie ; laser en parodontologie, laser en carologie, laser en pathologie orale, laser en chirurgie orale, laser en esthétique peri-orale et dermatologie, laser et traitements prothé-



tiques... Différentes longueurs d'onde ont été étudiées, comme les lasers Er YAG, l'application des soft-lasers en odontologie, et la LLLT (Low Level Laser Therapy). Le programme scientifique en implantologie fut tout aussi riche. L'exposition présentait des stands à l'offre variée, avec tous les types de matériels et d'instruments indispensables en implantologie et en thé-

rapie laser ; un lieu d'échange convivial où confrères et représentants des grandes marques purent confronter leur expérience autour d'un verre et d'un buffet.

Retrouvez tous les détails de ces journées sur les sites : www.wfld-paris2014.com et www.oiw-paris2014.com.

Un français à Dubaï

Le fabricant français, easyimplant, sera à Dubaï pour son premier congrès international, les 26 et 27 septembre prochains. Des conférences le vendredi, suivies de travaux pratiques le samedi offriront un panorama complet de ce système implantaire : implantologie et pratique prothétique au quotidien par le Dr Guastalla ; l'implant Master-C par le Dr Beyaert ; choix de la connectique implantaire par le Dr Pruvost. Quels types de prothèses pour quels types d'édentements ? par le Dr Galaup ; implantologie assistée par ordinateur par le Dr Tardieu et la mise en charge immédiate sur pilotis à la mandibule - 15 ans de recul par le Dr Begon. Les TP au choix proposeront : pose d'implants, empreintes, manipulations des pièces prothétiques et de la trousse de chirurgie, etc.



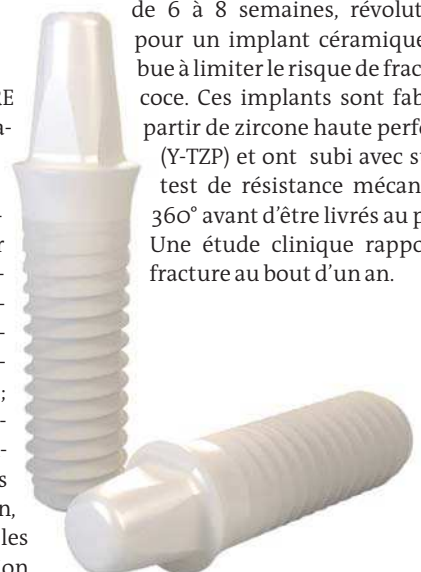ACTUS PRODUITS

▷ PURE STRAUMANN

Un implant en céramique

L'implant céramique Straumann PURE est une solution unique pour traiter les patients au biotype gingival fin qui requièrent une approche de traitement différente, tandis que d'autres expriment clairement leur souhait de pouvoir bénéficier d'une alternative sans métal. Dans la majorité des cas, les patients demandent un résultat esthétique sans compromis. Pour répondre à cette demande, l'implant céramique PURE a une teinte ivoire naturelle ; il est monobloc, doté d'une surface ZLA, basée sur la surface SLA Straumann : les données de recherche publiées font état des mêmes schémas et durées de cicatrisation, ainsi que de la préservation osseuse, pour les deux surfaces. Le délai réduit de cicatrisation

de 6 à 8 semaines, révolutionnaire pour un implant céramique, contribue à limiter le risque de fracture précoce. Ces implants sont fabriqués à partir de zircone haute performance (Y-TZP) et ont subi avec succès un test de résistance mécanique sur 360° avant d'être livrés au praticien. Une étude clinique rapporte zéro fracture au bout d'un an.



Des formations en implantologie en octobre...



Dôm'Implant Formation et Thommen médical proposent une formation sur 2 jours à Clermont Ferrand, les 2 & 3 octobre 2014 sur la gestion des faibles volumes osseux sous-sinusiers. Des TP seront organisés afin de compléter les cours dispensés par les docteurs Dominique Aubazac et Mathieu Fillion. Ces TP porteront sur le Cone Beam et le guide radiochirurgical, ainsi que sur la piezochirurgie appliquée en atelier pédagogique sur œuf, modèle pédagogique et mâchoire animale. domimplant@orange.fr. Thommen médical vous propose aussi une série de conférences sur deux jours, à Agen, chez et par le docteur Olivier Le Gac sur le thème : L'implantologie du secteur antérieur. Cette formation aura lieu les 30 & 31 octobre 2014. Thommen : +33(0)183 64 06 35, ou Dr Le Gac : 05 53 48 24 76. Olivier Le Gac est Chirurgien-dentiste attaché hospitalier à l'hôpital universitaire de Toulouse.

L'implantologie immédiate

Mise en place immédiate d'un implant unitaire après extraction

La mise en place immédiate d'implants après extraction est une technique parfaitement codifiée qui donne d'excellents résultats. La preuve en images.

Patient

Femme âgée de 58 ans

Historique médical

Sans antécédents médicaux particuliers

Motif de la consultation

La patiente a été reçue au cabinet pour des douleurs dans le secteur supérieur droit (région de la première prémolaire).

Plan de traitement

Extraction de la dent n°14 avec mise en place dans le même temps opératoire d'un implant (si les conditions alvéolaires le permettent). Pose d'un implant dans la zone édentée de la dent n°16.

Si on obtient une bonne stabilité primaire sur l'implant post-extraction, on placera une couronne immédiate provisoire en sous-occlusion.

Description du cas

La patiente consulte pour des douleurs sur le quadrant I, localisées au niveau de la dent

14. A l'examen clinique, la dent est douloureuse à la percussion et elle présente une mobilité de type II. A l'examen radiographique, on observe une image laissant suspecter une fracture longitudinale de la racine qui serait à l'origine de la nécrose pulpaire.

Nous expliquons à la patiente que si c'est une fêlure et qu'elle n'est pas profonde, et en l'absence de fracture, elle a peut-être la possibilité de conserver cette dent par un traitement de racine, suivi de la pose d'une couronne provisoire. Puis réévaluation de la lésion 6 mois plus tard et mise en place d'une prothèse définitive si la guérison est décelable.

La patiente opte pour la solution conservatrice : on a donc procédé en urgence à l'ouverture de la chambre pulpaire et la mise en sous-occlusion de la dent.

La patiente a ressenti un soulagement immédiat et on a programmé une deuxième visite.

Quelques jours après, la patiente appelle au cabinet, en urgence, pour une fracture cette fois de la dent. Au regard des explications délivrées pendant la visite précédente, elle comprend qu'elle devra suivre le traitement alternatif, à savoir l'extraction de cette dent et son remplacement par un implant.

Étapes cliniques

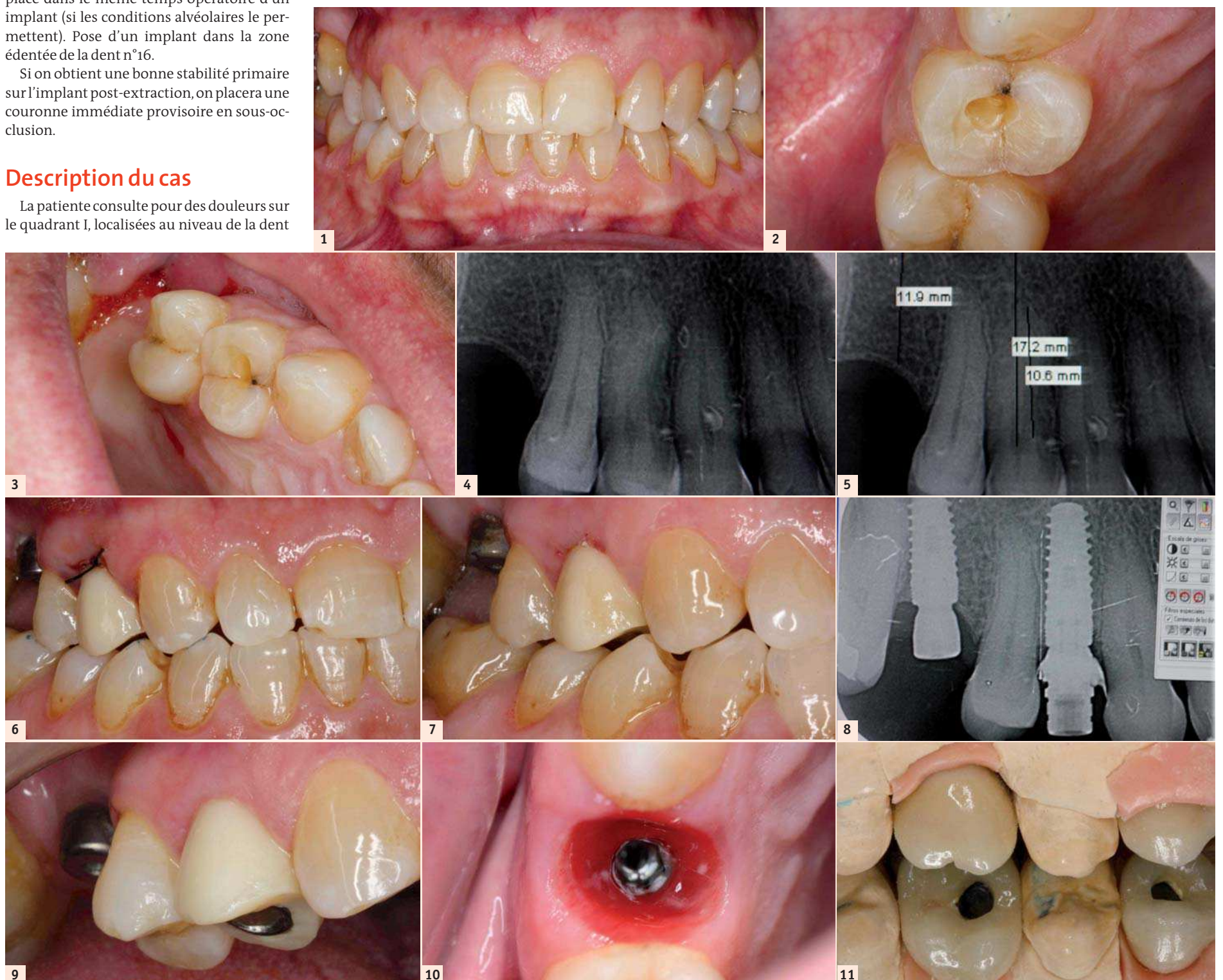
Étant donné les conditions anatomiques très favorables de la patiente, le diagnostic préopératoire est réalisé moyennant radiographies péri-apicales.

Le traitement implique l'extraction de la dent 14 fracturée, sous anesthésie locale, ex-

traction autant atraumatique que possible pour conserver un maximum d'intégrité osseuse. Un curetage est réalisé de façon minutieuse, puis un implant est mis en place au cours de la même intervention. On accèdera ensuite par un lambeau muco-périostique au niveau de l'espace édenté de la 16 pour la mise en place du second implant.

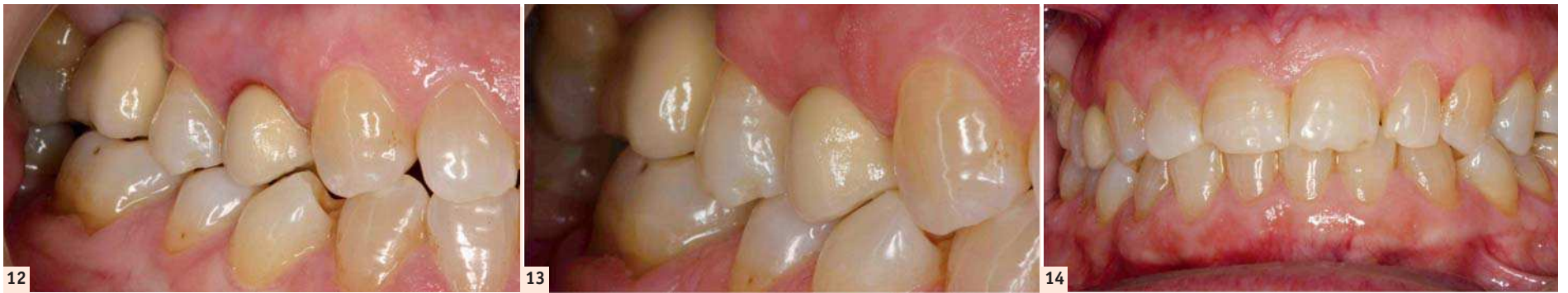Le choix des implants s'est porté sur le système **Avinent OCEAN**, connectique interne de 4,5x13 mm pour la dent 14 et de 4,5x11,5 mm pour la 16, en suivant la séquence de forage correspondante à chaque implant. Les implants **Avinent OCEAN** sont indiqués dans ce type de situations cliniques (extractions et mise en place immédiate de l'implant) grâce à leur surface **Biomimetic Advanced Surface**® enrichie au calcium et au phosphore, des composants minéraux du

Suite page 24 →



Figs. 1-3 : Vues cliniques lors de la première consultation. - Figs. 4-5 : Radiographie pour la planification de la chirurgie. - Figs. 6-7 : Vues post-chirurgicales de la dent provisoire. - Fig. 8 : Radiographie péri-apicale de la pose des implants. - Figs. 9-10 : Détails de l'évolution de la cicatrisation des tissus. - Fig. 11 : Réhabilitation finale sur le modèle de laboratoire.

← Suite de la page 23



Figs. 12–14 : Vues de la prothèse finale en bouche.

AIR COMPRIMÉ | ASPIRATION | IMAGERIE | ODONTOLOGIE CONSERVATRICE | HYGIÈNE

LA REFERENCE

la gamme VistaScan Mini

Made
in
Germany

VistaScan Mini View – autonome

- Plus haute définition du marché jusqu'à 22 pl/mm en résolution réelle
- Autonome, grâce à la carte SD
- Ecran tactile haute définition avec des outils de traitement
- Scan Manager
- Wi-fi/Réseau local (LAN)
- 5 formats y compris occlusal



VistaScan Mini Plus

- Plus haute définition du marché jusqu'à 22 pl/mm en résolution réelle
- Connexion USB et LAN
- 5 formats y compris occlusal



VistaScan Mini Easy

- Plus haute définition du marché jusqu'à 22 pl/mm en résolution réelle
- Connexion USB et LAN
- 2 formats en taille 0 et taille 2



Intégration directe sur MAC OS

Dispositif Médical de classe I

Nous vous invitons à lire attentivement les instructions figurant sur les notices.
Produits non remboursés par les organismes de santé.

Informations complémentaires sur notre site :
www.durr.fr

tissu osseux qui privilégient une ostéo-intégration rapide.

Tous deux ont obtenu une stabilité primaire optimale et un serrage avec un couple de 45 Ncm. Nous avons donc pu, pendant la séance, poser une couronne provisoire sur la 14, ainsi qu'un pilier de cicatrisation de 4 mm de hauteur sur la 16.

Au niveau de la dent 14, nous avons utilisé la pièce pour transporter l'implant comme pilier provisoire. Nous avons ensuite positionné, ajusté et rebasé par-dessus une couronne provisoire (type moule ION). La provisoire était rebasée avec une résine auto-poly-mérisable, et le joint cervical avec du composite fluide (flow). On a veillé à laisser la provisoire complètement en sous-occlusion.

Après 12 semaines, l'intégration des deux implants est satisfaisante et on a procédé à la prise d'empreinte conventionnelle (technique à ciel ouvert) à l'aide de transferts d'empreinte d'Avinent.

Dans ce cas, nous avons choisi deux couronnes transvissées individualisées avec des piliers sur-mesure en cobalt-chrome, conçus par CFAO et produits au centre d'usinage Core3dcentres.

On prend des photos numériques de la patiente pour aider le laboratoire de prothèse dans la conception des couronnes, sur le plan morphologique et esthétique.

Une fois la fabrication terminée au laboratoire, les deux couronnes sont transvissées à l'aide d'une clé dynamométrique à 35 Ncm. La précision de la CFAO est telle qu'aucun réglage n'a dû être réalisé.

Un contrôle clinique est programmé après 15 jours pour vérification du maintien des tissus mous et des couronnes.

Après six mois, un nouveau contrôle a été fait pour vérifier la bonne intégration des couronnes dans le milieu oral de la patiente. Aucune anomalie n'a été remarquée.

DR CARLES SUBIRÀ,
MD, DDS, PhD

- Docteur en Médecine et Stomatologie
- Docteur en Chirurgie Dentaire, Université de Barcelone
- Diplôme en Parodontie, Université de Göteborg
- Assistant en Dentisterie Préventive et Communautaire
- Professeur Associé en Gérodonologie, Université de Barcelone
- Directeur du Master « Dentisterie Intégrée pour adultes », Université de Barcelone



Rapport coût-efficacité en implantologie

Pr Mauro Labanca, Italie



Peshkova/Shutterstock.com

Introduction

De nos jours, environ 65 % des chirurgiens-dentistes italiens sont des implantologues. Rien qu'en Italie, plus d'un million d'implants sont placés chaque année. Une enquête menée à l'initiative de la société italienne d'implantologie ostéointégrée, aux fins d'évaluer la perception des implants au sein de la population italienne, a conclu que 68 % des personnes sondées opteraient pour un implant, si elles nécessitaient la pose d'une dent artificielle. Un Italien sur trois a subi une chirurgie implantaire dentaire. Aucun doute que dans les prochaines années, les implants ostéointégrés seront proposés par un nombre croissant de professionnels dentaires, à une population toujours plus importante.¹

Il ne faut cependant pas oublier que même le secteur dentaire a été gravement touché par la crise économique. En Italie, les répercussions de ce phénomène ont été rapportées par la presse, les associations professionnelles et le ministère de la santé. L'observatoire national de la santé dans les régions italiennes (Université catholique du Sacré Cœur – Rome) a publié un rapport, intitulé Osservasalute, qui dresse le bi-

lan de santé de l'Italie pour l'année 2010. Selon ce document, les économies auxquelles sont contraints les Italiens, ont des retombées négatives sur les industries tant alimentaires que dentaires.²

Le dernier président de l'association nationale italienne des chirurgiens-dentistes (Associazione Nazionale Dentisti Italiani – ANDI), le Dr Roberto Callioni, a analysé les conséquences de la crise économique et les perspectives d'avenir, lors d'une conférence tenue sous les auspices du ministère de la santé, le 29 mars 2011. Il a déclaré que, selon une enquête menée par l'ANDI en 2010, 30 % des chirurgiens-dentistes italiens ont vu leur activité diminuer en raison de la crise.³

Il a également observé une augmentation de l'offre, due au recul de l'âge de la retraite et au nombre de praticiens diplômés, ainsi qu'une diminution de la demande, liée à la réduction du pouvoir d'achat, à la baisse du taux de natalité et à une réduction de l'indice DMFT (dents cariées, manquantes et obturées).³

Les chirurgiens-dentistes doivent en outre rivaliser avec la politique à bas coût que pratiquent les pays d'Europe orientale et en consé-

quence, le tourisme dentaire vers ces régions (comme ce fut le cas dans les années 1990, en ce qui concerne les Pays-Bas). L'augmentation de l'offre et la réduction de la demande, ainsi que l'instabilité de ces deux facteurs, ont créé un praticien moyen, pour qui les coûts sont plus élevés et les revenus plus faibles. L'implantologie buccale est touchée, tout comme les autres disciplines de la médecine dentaire, par la situation socio-économique actuelle. Pourtant, le sentiment général penche dans le sens d'une plus forte demande du public, et d'une obligation du chirurgien-dentiste de proposer un traitement à un prix inférieur.

En Italie, on dénombre plus de 300 systèmes implantaires différents (l'estimation n'est probablement pas précise vu la difficulté de comptabiliser les copies de copies). Ces systèmes détiennent généralement la certification nécessaire à la mise sur le marché, mais seule une petite proportion est étayée par des preuves scientifiques, issues d'études bien conçues et conduites par des organismes de recherche indépendants, qui attestent leur efficacité clinique, surtout sur le long terme et grâce à un suivi approprié. Ce sont toutes ces considérations qui, avec le manque de valeurs de référence concernant la qualité, ont conduit la société italienne d'implantologie ostéointégrée, à organiser le forum de la qualité en implantologie, tenu à Vérone entre le 15 et le 17 novembre 2008, et regroupant un grand nombre de spécialistes qui ont analysé les divers aspects qualitatifs en implantologie.⁴

Le choix par le professionnel d'un système implantaire adapté à la demande, est vivement ressenti comme une optimisation des coûts, lorsque l'on cherche à augmenter les profits sans pour autant affecter la qualité du travail fourni. Pierluigi La Porta l'a parfaitement décrit dans le cadre du forum de la qualité en implantologie.⁴

La responsabilité professionnelle requiert de l'homme de métier, qu'il maîtrise l'ensemble des facteurs de production, en déployant tous les moyens utiles pour mesurer la qualité de son travail, les résultats qui en découlent, et les instruments utilisés pour atteindre l'objectif visé. De plus, l'asymétrie des informations qui caractérisent la relation médecin-patient est bien connue dans le monde médical, où les patients s'en remettent aux décisions du prestataire de soin, pour résoudre leur problème de santé. Ce transfert de responsabilité dénote es-

Radioprotection
Vérification du système électrique
Élimination des déchets
Assurance
Frais connexes (téléphone, électricité, etc.)

Tableau III : Coûts fixes pour la pose d'un implant dans un centre dentaire privé.

sentiellement l'incapacité du patient de décider de ce qui est réellement bon de faire dans cette situation, même s'il a été bien informé. Ses attentes résident dans la solution du problème et il ne prête que rarement attention à la manière de le résoudre, ou aux moyens utilisés pour le résoudre, si bien que le professionnel est l'unique responsable. La jurisprudence stipule que le médecin a la responsabilité « d'agir en bon père de famille » lorsqu'il est le seul à décider pour son patient. Il lui faut donc être certain que la qualité de ses résultats devienne une condition incontournable de ses actes. Lorsque les professionnels commencent à remettre en cause cette qualité, on se retrouve alors confronté à un changement culturel réel et profond.

À ce tableau pourrait encore s'ajouter la question : « Pour quelle raison un patient chercherait-il à se faire traiter dans un centre dentaire ? »

« Le chirurgien-dentiste ? un mécanicien qui a changé les pièces de votre voiture, mais n'étant pas un technicien, vous ne savez jamais si ça grippe ou pas. »

C'est la réponse qu'a donné une personne interrogée par le psychologue et professeur de marketing et communication bien connu, Alberto Crescentini, pour décrire la fonction du chirurgien-dentiste.⁵ Le patient ordinaire estime qu'il lui est difficile d'évaluer la qualité d'un service médical d'un point de vue technique, car il n'a simplement pas les capacités ou les compétences pour le faire. Il nous incombe donc de ne pas le tromper, et d'agir dans le respect de la science et de nos connaissances. Dans cet esprit, nous devons déterminer les économies éventuellement réalisables dans la prise en charge des procédures implantaires, et évaluer le rapport coût-efficacité d'un implant meilleur marché. Pour citer Charles Darwin :

« Ce n'est pas le plus fort de l'espèce qui survit, ni le plus intelligent, c'est celui qui sait le mieux s'adapter au changement »⁶

Procédure	1 implant + 1 couronne en porcelaine
Protocole	Scellement avec mise en charge différée
Système implantaire	xxx
Coût de la phase chirurgicale – 1 h	130 €
Coût de la phase prothétique – 1 h	80 €
Coût des activités connexes (consultation, contrôle...) – 1 h	70 €

Tableau I : Analyse des coûts de diverses procédures.

Poste	Coût
Coût	95 €
Procédure de pose	225:10 (Drills/Number of uses)
Vis de couverture	28 €
Tournevis chirurgical	54 €
Transfert	45 €
Analogie	27 €
Pilier en titane	55 €
Tournevis prothétique	31 € + 181 € (DIN Raquet)
Porte-empreinte individuel	30 €
Prothèse (couronne unitaire en porcelaine)	250 €
Total	568 €

Tableau II : Prix moyen d'un système implantaire commercial bon marché, incluant des coûts variables.

La littérature contient de nombreux articles sur les techniques de pose d'implants, les biomatériaux et les protocoles de mise en charge, mais elle donne très peu d'informations concernant l'analyse des coûts, au regard des techniques de prothèse implantaire.

Les congrès ont tendance à éluder les questions concernant le coût d'une pose d'implant et le profit qu'un chirurgien-dentiste peut réaliser grâce à cette procédure, comme si le seul objectif vraiment important, était la finalisation du traitement. Dans un pays tel que l'Italie, où la médecine dentaire s'exerce en grande partie en privé, les aspects économiques sont fondamentaux au point de vue de l'acceptation du plan de traitement par le patient. Même en termes d'éthique, si le chirurgien-dentiste pense que son implant est réellement la solution la plus satisfaisante pour un cas particulier, les co-

Coût de l'implant
Vis de couverture
Trousse chirurgicale
Fraisés
Tournevis chirurgical
Transferts
Analogue
Pilier en titane
Tournevis prothétique (au besoin)
Porte-empreinte individuel
Prothèse (couronne, bridge, etc.)

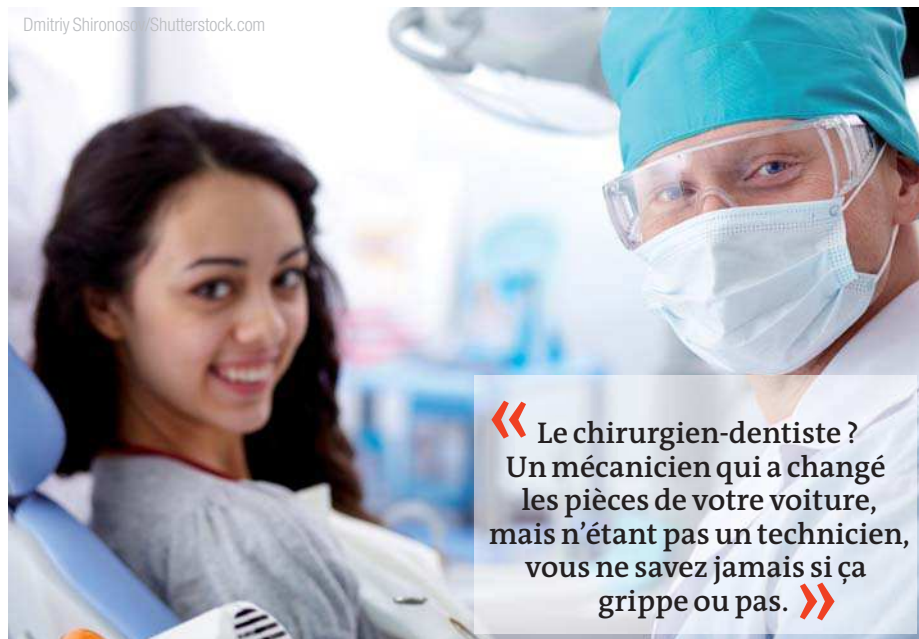Tableau IV : Coûts fixes de l'implant.

Trousse de conditionnement stérile	Coût
Conditions de stérilité élevée (Mod. Brånemark)	80 €
Conditions de stérilité moyenne	40 €
Conditions de stérilité minimale	25 €

Tableau V : Coût en termes de stérilité.

ûts prohibitifs peuvent amener le patient à exclure cette éventuelle solution, ou le pousser à d'autres choix, tant sur le plan interventionnel (recours à d'autres solutions de restauration) que logistique (recours à un praticien dont les tarifs sont moins élevés, ou à un praticien installé à l'étranger).

Comme indiqué précédemment, on dénombre plus de 300 types différents d'implants en Italie. Conventionnellement, ils sont répartis entre plusieurs classes, selon divers facteurs, dont l'un est le prix d'achat. On pourrait toutefois avancer que tous les implants finissent par être ostéointégrés et que les prothèses les plus coûteuses sont simplement plus recommandées, mais que pour l'essentiel, elles sont fondamentalement identiques aux autres. Le marché italien compte de nombreux systèmes implantaires « faits maison » et peu onéreux, dont la littérature fait à peine état, et leurs fabricants sont incapables d'en garantir la fiabilité à long terme.⁷ Selon les estimations de vente des grands acteurs économiques de la production d'implant, huit sur dix de ces sociétés détiennent 90 % de la part actuelle du marché. En toute logique, les 10 % restant, qui regroupent environ 100 000 à 150 000 unités, peuvent être répartis entre les quelques 300 autres entités présentes sur ce marché. Quel peut être le nombre moyen d'implants vendus par chacune de ces sociétés (quoiqu'en disent leurs représentants aux chirurgiens-dentistes)? Ces données sont-elles étayées par des études de cas ou d'autres éléments de la littérature scientifique? Il ne faut pas oublier que l'intervention implantaire comporte la pose d'un objet étranger, même s'il est fait de titane, dans la bouche d'un patient, et ceci pour toute la durée de sa vie, si tout va bien, mais avec des effets biologiques incontestables. Pour réaliser une telle intervention de manière correcte et sûre, conforme à l'é-



« Le chirurgien-dentiste ? Un mécanicien qui a changé les pièces de votre voiture, mais n'étant pas un technicien, vous ne savez jamais si ça grippe ou pas. »

thique, je pense que le praticien doit se poser certaines questions et aller au-delà de la simple vérification du marquage CE de conformité, comme il le ferait dans le cas de la prescription d'un médicament. Qui oserait recommander la prise d'un antibiotique mis sur le marché depuis quelques années, et testé sur un nombre insuffisant de patients ?

Considérations financières

Après ces réflexions liées aux procédures et à l'éthique, je me penche à présent sur les postes de dépense que peut entraîner la restauration de prothèses implantaires. Mon évaluation n'est pas celle d'un expert en marketing ou en économie, mais celle d'un simple praticien qui doit au quotidien soupeser les facteurs qui affectent réellement la pratique clinique quotidienne.

Elle tient compte des coûts variables et des coûts fixes. Les coûts variables évoluent plus ou moins proportionnellement avec les modifications du volume des prestations (la pose de deux implants et de deux couronnes coûte davantage que la pose d'une seule prothèse ; la rémunération d'un assistant pour un travail de deux heures est inférieure à celle d'un travail de huit heures). Les coûts fixes sont des postes définis, qui sont indépendants du volume des prestations. Les coûts fixes en médecine dentaire représentent l'ensemble des postes liés à l'exercice de la profession, tels que les coûts engendrés par la nécessité d'une radioprotection, la vérification du système électrique, la stérilisation, l'élimination des déchets, la souscription d'une police d'assurance, la location/l'acquisition des locaux et les services en général.

Les coûts fixes interviennent dans tout type de service rendu dans l'exercice de la profession (Tableau I). On considère généralement qu'un système d'implant moins cher est nécessaire pour réduire les coûts (Tableau II), au regard du traitement implantaire. Selon l'analyse des coûts variables, il est évident que les frais liés à l'espace de stockage et aux composants de l'implant sont significatifs.

Si un système implantaire nécessite plusieurs temps chirurgicaux, l'utilisation de nombreuses fraises, de différentes plateformes selon le diamètre du col de l'implant, d'un tournevis chirurgical et d'un tournevis prothétique ; ou si différents piliers de cicatrisation sont nécessaires pour chaque implant placé, le coût final variera considérablement, avec un risque accru d'erreurs et d'imprécisions (Tableaux III et IV). En particulier, si le système implantaire comporte différents diamètres, chacun requérant un pilier de cicatrisation différent, une coiffe de transfert différente et un analogue d'implant différent, la quantité de matériel à stocker sera beaucoup plus impor-

tante, selon la solution prothétique envisagée pour chaque cas. En ce qui concerne les piliers de cicatrisation, le stockage des différentes longueurs et diamètres correspondant à chaque taille disponible (au moins quatre pour les systèmes implantaires principaux), nécessite des douzaines de piliers de cicatrisation, même si un nombre restreint d'implants sont placés. Tout ceci conduit aussi inévitablement à des erreurs, des malentendus organisationnels, etc.

Si la vis de couverture et le pilier de cicatrisation étaient proposés avec l'implant, et donc déjà inclus dans le conditionnement (et par conséquent dans le prix d'achat), les choses seraient bien plus ergonomiques. Il ne serait plus nécessaire de stocker d'autre matériel ou de réutiliser des piliers de cicatrisation en titane, avec le risque inévitable associé d'induire une péri-implantite pendant le désenfouissement.

Coûts liés aux conditions de stérilité

Dans une étude sur les taux de réussite de l'ostéointégration d'implants, placés dans des conditions stériles par rapport à des conditions de propreté, Scharf et Tarnow ont conclu que la différence de taux n'était pas statistiquement significative. La chirurgie sous conditions stériles avait été réalisée dans un bloc opératoire, après l'application d'un protocole de stérilisation très strict.

La chirurgie sous conditions de propreté avait quant à elle été réalisée en milieu clinique, en veillant impérativement à ce que rien ne touche la surface de l'implant jusqu'à sa mise en contact avec le site osseux préparé. Les résultats indiquent que la chirurgie implantaire réalisée dans les deux conditions, stérilité ou propreté, peut permettre d'obtenir le même taux élevé d'ostéointégration clinique. En conclusion, bien qu'il ne soit donc pas essentiel d'engager des frais pour obtenir des conditions de stérilité absolue (Tableau V), les praticiens ne devraient cependant pas réaliser un acte chirurgical, sans avoir pris les précautions suffisantes à cet égard. Les modestes économies obtenues au regard du coût total de l'intervention, pourraient conduire à une augmentation significative du risque d'échec.

Il ne faut pas perdre de vue qu'un système d'implant insuffisamment testé peut mener à des erreurs banales (difficulté de prise d'empreinte exacte, durcissement/rétraction des composants, rotation ou dévissage des éléments prothétiques), et par conséquent à une inévitable perte de temps qui, à son tour, se répercute sur le prix et l'achèvement du travail. Quelle est la logique d'épargner 50 euros sur le coût total du système implantaire, si l'on doit investir autant, sinon plus, dans l'achat de com-

posants séparés ou dans le temps passé à voir le patient plusieurs fois, en raison de ces erreurs banales (compte tenu du tarif horaire indiqué précédemment) ?

Par ailleurs, si un échec est toujours un facteur dont il faut tenir compte, il n'empêche qu'un chirurgien-dentiste doit chercher à éliminer les échecs prévisibles et évitables, dont il peut en partie être responsable (à savoir un travail dans des conditions précaires de stérilité, l'élaboration d'un plan chirurgical inapproprié, et la détermination incorrecte ou inadéquate des séquences chirurgicales dont il a été question précédemment). Un échec prévisible et évitable peut non seulement conduire à un préjudice économique facilement quantifiable, mais aussi à un préjudice important et moins facilement quantifiable, en termes de réputation et de crédibilité du centre dentaire, susceptible de modifier la confiance du patient envers le praticien et sa volonté de recommander le centre dentaire.

Conclusion

Pour conclure, la gestion des coûts en chirurgie implantaire requiert la prise en compte des points suivants :

- attention particulière aux coûts importants ;
- simplification et rationalisation des procédures cliniques et paracliniques ;
- identification d'autres choix de traitement au moyen d'une analyse différente des coûts et bénéfices ; et
- plan de réduction ou d'élimination des erreurs et des coûts importants qui y sont associés.

Ces précautions contribueront à une meilleure compréhension et à un raisonnement plus éthique et responsable qui nous permettront de déterminer le réel degré de nécessité d'un nouveau système implantaire, et les critères sur lesquels nous baser, pour évaluer sa réelle fiabilité. Quel est le véritable effet du prix de l'implant sur le coût total encouru par le centre dentaire ? Ne nous laissons pas égarer dans le choix d'un élément, qui ne semble pas être d'une importance primordiale en termes de coût absolu. Une de nos préoccupations finales doit être le coût en termes de réputation du centre dentaire, pensons par exemple à un échec qui aurait pu être évité.

À la lumière de ces réflexions, le choix de protocoles et d'un matériel plus rigoureux, ainsi qu'une meilleure prise en compte de l'aspect éthique de nos évaluations, nous permettront de réaliser une réduction réelle des coûts, dans des postes qui n'interfèrent pas directement avec la qualité du travail que nous fournissons. Nous devrions tenter de réduire les coûts dans les domaines qui affectent le résultat final, et risquent d'avoir d'importantes conséquences pour nous personnellement, notre professionnalisme, et nos patients qui nous accordent leur confiance en remettant leur santé entre nos mains. Avons-nous le droit de tromper cette confiance ou avons-nous plutôt le devoir de la préserver et de la respecter ?

Note de la rédaction : une liste complète des références est disponible auprès de l'éditeur. Cet article est paru dans cosmetic dentistry, numéro 4/2012.

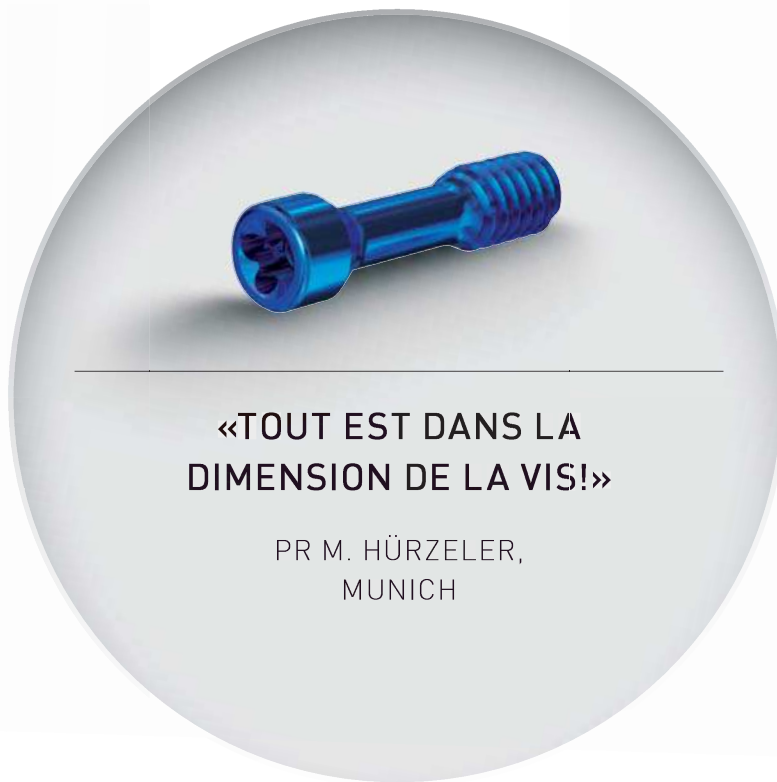PR MAURO LABANCA

Professeur conseiller
Corso Magenta 32
20123 Milan, Italie

maurolab@tin.it

INGE- NIEUX.

LA PLUS PETITE VIS D'ABUTMENT:
EVIDEMMENT DE THOMMEN MEDICAL.



Traitement de l'édentation totale bimaxillaire par bridges transvissés en Zirconium Prettau

Introduction

Le traitement de l'édentation totale avec de la prothèse implanto-portée s'est considérablement développé ces dernières années. La technologie aidant, le chirurgien dentiste se doit de répondre à la demande croissante de ces traitements avec des protocoles simples et rapides.

Cependant il est difficile de standardiser la réhabilitation complète de la bouche avec des implants.

En effet, il faut tenir compte des particularités de chaque cas :

- Le niveau de la résorption osseuse
- Les besoins, et les attentes, esthétiques
- Les objectifs fonctionnels.

Nous allons détailler, étape par étape, un cas clinique (Fig. 1 et 2) de mise en charge immédiate, réalisé en prothèse totalement zirconium, y compris la partie trans-gingivale.

Quand toutes les conditions sont réunies, la mise en charge immédiate présente un pronostic aussi élevé que pour les protocoles de mise en charge différée. Davarpanah (2007) avec l'énorme avantage pour le patient de pouvoir bénéficier d'une prothèse fixe immédiate.

Des implants 1 seul temps chirurgical ou « tissue level » (Z1 de chez TBR) sont utilisés dans ce cas.

Ils apportent une satisfaction tant au praticien (confort opératoire, satisfaction clinique) qu'au patient (réduction de nombre d'intervention, esthétique favorisée). Degidi et al. (2009)

La volonté de n'utiliser que de la zirconium est guidée d'abord par l'esthétique. Benhamou (2004)

De plus l'absence totale de métal permet une meilleure intégration gingivale et une plus faible colonisation bactérienne de la zirconium garantissant la stabilité implantaire dans le temps. Rimondini (2002), Bianchi et al (2004)

T=0

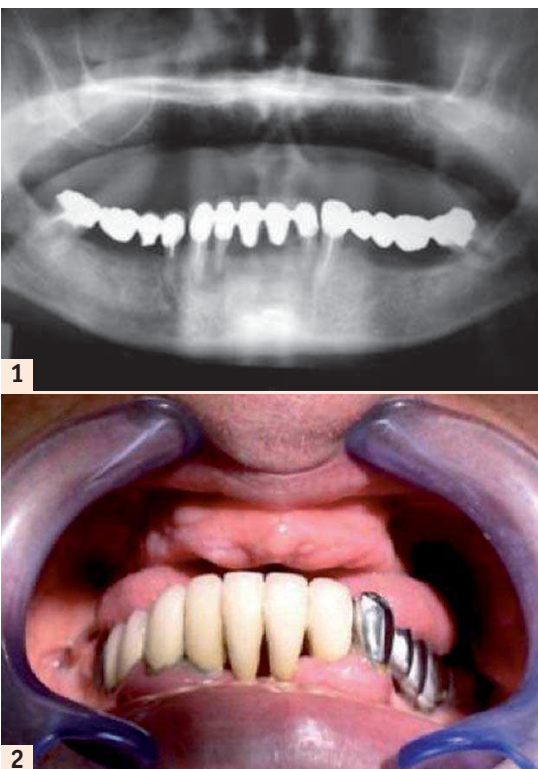


Fig. 1: Panoramième du patient.
Fig. 2: Patient édenté.

T=1 mois: Sinus lift droit et gauche

T=3 mois:

Quelques semaines après la chirurgie des sinus nous réalisons l'avulsion du bridge inférieur et le curetage de l'infection (42, 43). Nous enregistrons de nouveaux rapports intermaxillaires afin de réaliser la prothèse transitoire, de définir la nouvelle DV et le montage qui serviront à l'élaboration de la prothèse finale.

T=4 mois:

Nous effectuons une étude Cône Beam.

Nous ne travaillons pas avec un système de chirurgie guidée malgré l'avantage que peut constituer le fait d'avoir préparé une prothèse transitoire avant la chirurgie.

En effet, cette technique peut s'avérer délicate, par exemple sur des cas où le déficit osseux est important, ou bien si la densité osseuse est faible, voire en post extractionnel immédiat.

Par exemple, parfois nous serons amenés à modifier légèrement notre planification en cours de chirurgie pour stabiliser tous les implants, ce qui compromettra le système de gouttière fermée.

Aussi, pour notre part, nous préférons élaborer notre planification avec une simple gouttière ouverte élaborée à partir d'un montage pré-prothétique de type prothèse totale adjointe sans fausse gencive vestibulaire, ou encore en perforant la prothèse d'usage (Fig. 3).

Ce montage sera perforé au niveau occlusal en privilégiant l'axe et le positionnement idéal des futurs implants. Il permettra de laisser une certaine latitude dans le positionnement des implants au moment de la chirurgie. La prévisualisation de la position des implants se fera à l'aide de petits cônes de gutta, lors de l'étude cône beam. De plus ce montage permettra, à la fin de la chirurgie, de définir le rapport intermaxillaire définitif et d'élaborer la prothèse transitoire implantaire indispensable au succès esthétiques de la prothèse finale.

T=5 mois: Pose de 6 implants à la Mandibule et MCI

A l'aide de la prothèse transitoire, les 6 implants sont correctement positionnés. Les Swissclips sont insérés pour l'empreinte avant la réalisation des sutures (Fig. 4).

L'empreinte à l'Impregum est enregistrée et le montage rebasé sur les implants avec le même matériau, toujours avant suture (Fig. 4, 5, 6, 7 et 8).

En mise en charge immédiate, la réalisation du bridge transitoire doit être finalisée dans un délai de 72 heures.

Toute la partie dédiée au Laboratoire de prothèse fait appel à la CFAO.

En effet la planification informatique assure une parfaite régularité pour la fabrication et l'usinage est certainement la technique de pointe pour obtenir les pièces prothétiques les plus précises. Bourelly (2009)

La prothèse transitoire sera réalisée par scannérisation (Fig. 9) du montage pré-prothétique et usinage sur des gaines titanes sur

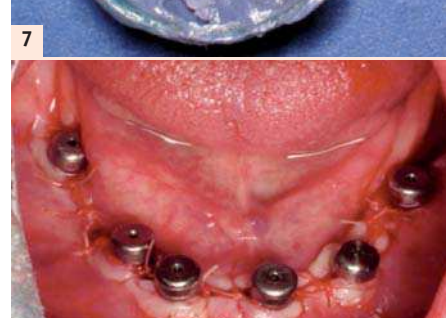
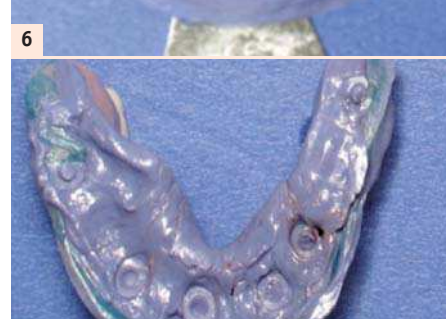
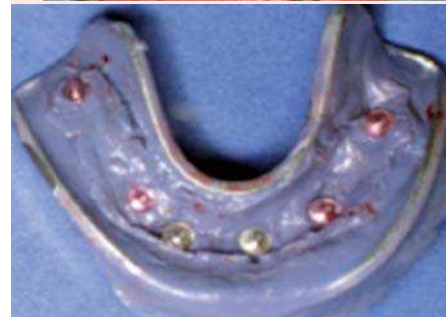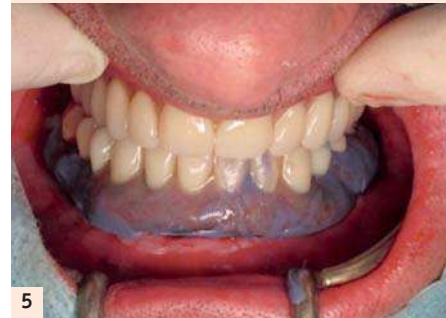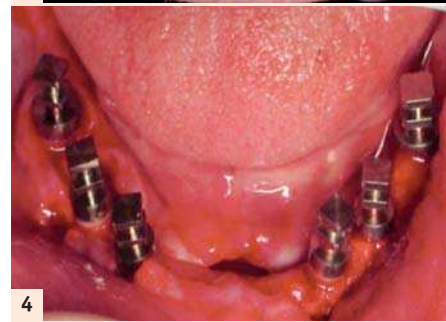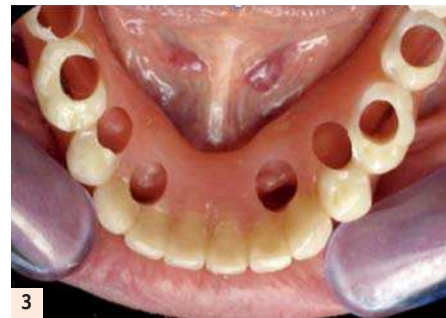Fig. 3: Gouttière ouverte.
Fig. 4: Transferts SwissClips.
Fig. 5: Rebasage sur implants.
Fig. 6: Empreinte à l'Impregum.
Fig. 7: Intrados rebasé.
Fig. 8: Vis de cicatrisation.

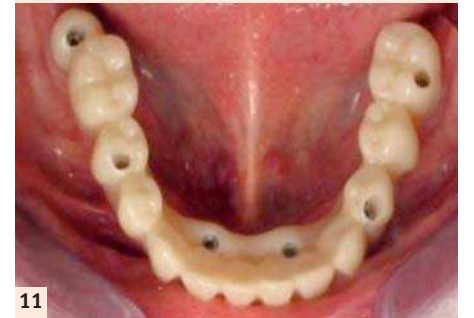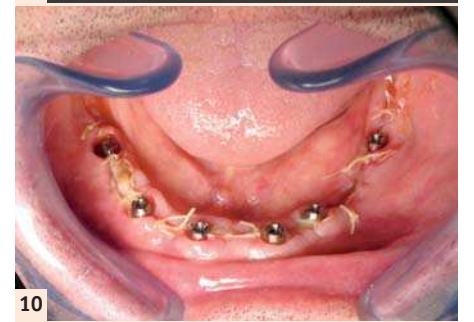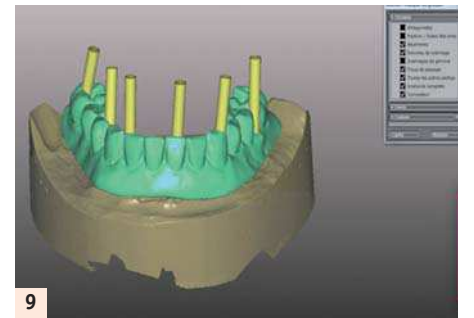


Fig. 9: Numérisation CFAO.
Fig. 10: Piliers coniques.
Fig. 11: Bridge mandibulaire provisoire usiné transvissé.

Ces bridges présentent une excellente finition et une très grande rigidité.

Ils vont permettre, pendant la période d'attente, de stabiliser les implants dans la position déterminée lors de l'empreinte initiale puis du vissage en bouche.

Mais surtout ils vont enregistrer sur leurs faces occlusales toutes les pistes d'usures propres à la fonction masticatoire du patient.

Il est à noter que les pontiques sont réalisés à 2 mm du niveau osseux et qu'ils conditionneront la cicatrisation des tissus mous.

Une fois les vis de cicatrisation déposées, les piliers coniques sont vissés avec un couple de 30 Newtons puis le bridge résine transvissé avec un couple de serrage cette fois de 25 Newtons (Fig. 10 et 11).

T=6 mois: Pose de 8 implants au Maxillaire et MCI

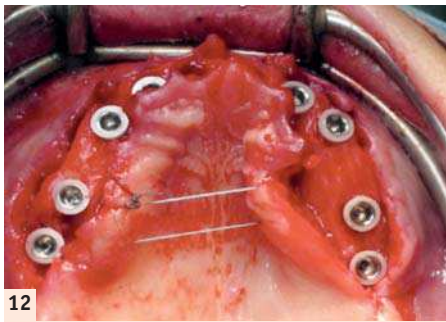
A l'aide de la gouttière ouverte élaborée à partir de la prothèse transitoire maxillaire, les 8 implants sont positionnés. Leurs axes d'insertion sont plutôt déportés du côté palatin (Fig. 12).

Les Transferts pick-up destinés à la l'enregistrement de l'empreinte sont vissés avant la réalisation des sutures (Fig. 13).

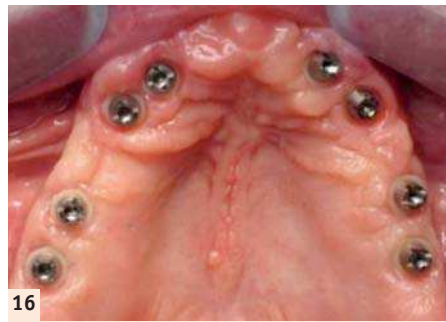
L'empreinte est prise à l'aide d'Impregum. Puis, de la même manière que pour le bas, le montage est rebasé sur les implants avec le même matériau toujours avant suture. Un mordu de repositionnement est aussi préparé.

La réalisation de la prothèse transitoire est effectuée au laboratoire par scannérisation du montage pré-prothétique. Un bloc de résine est usiné dans lequel sont insérées des gaines titane destinées à des piliers coniques TBR (Fig. 14 et 15).

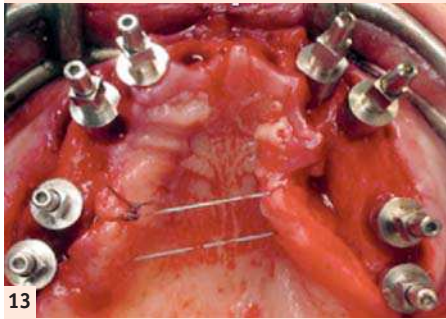
piliers coniques dans un bloc de résine (système ZIRKHONZAN). Ce protocole permet d'envisager la pose à 24 heures post-opératoires avec un pilier conique et une chape titane de chez TBR.



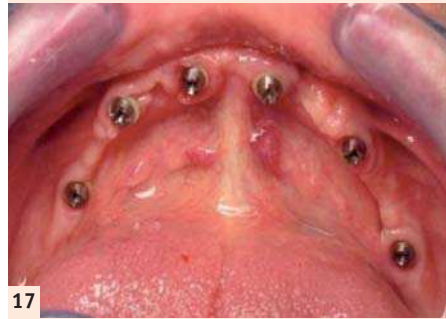
12



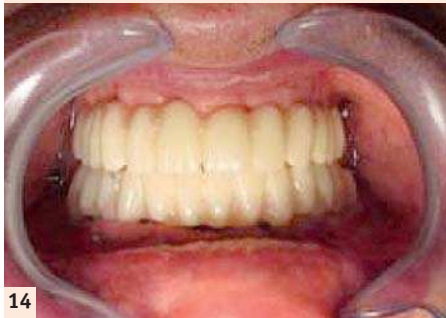16




13



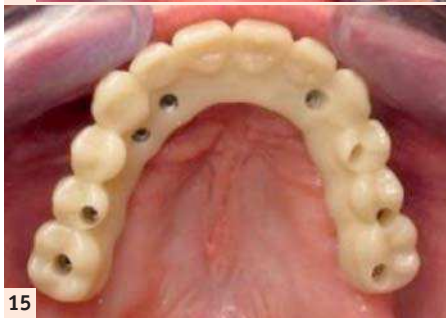
17



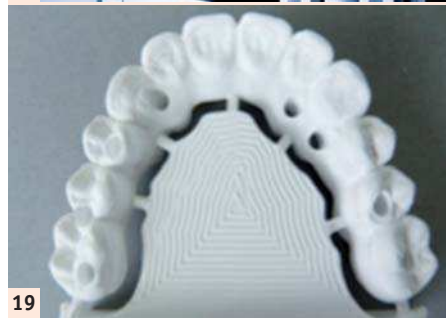14



18



15



19

Fig. 12 : Pose des 8 implants.
Fig. 13 : Transferts Pick up.
Fig. 14 : Bridges en occlusion.
Fig. 15 : Bridge maxillaire provisoire usiné transvissé.

Le bridge est transvissé et va permettre pendant la période d'attente, de stabiliser les implants dans la position déterminée lors de l'empreinte initiale et du vissage en bouche. Mais surtout, encore une fois, ils vont enregistrer toutes les pistes d'usures de la fonction masticatoire, permettant de disposer d'un véritable enregistrement dynamique personnalisé de la fonction masticatrice du patient.

T=11 mois: dépose des bridges provisoires au Maxillaire et à la Mandibule

Lors de la réalisation de la prothèse finale entièrement en Zirconie Prettau, gage de solidité et de pérennité, il ne reste plus qu'à déposer la prothèse transitoire (Fig. 16 et 17), scanner les facettes d'usure et corréler le tout avec la simulation de départ pour l'usinage final dans la zirconie (Fig. 18, 19 et 20).

Cette étape nécessite la dépose des bridges provisoires et leur envoi au laboratoire. Il conviendra de s'organiser afin que le laboratoire nous les remette quelques heures après le démontage de manière à ne pas handicaper le patient trop longtemps.

Le technicien de laboratoire effectue le maquillage avant la phase de synthérisation.

Une fois terminée, les gaines titane sont collées à la zirconie (Fig. 21 et 22).

Nous noterons au passage la précision d'usinage et la parfaite liaison entre la zirconie et les gaines.



20

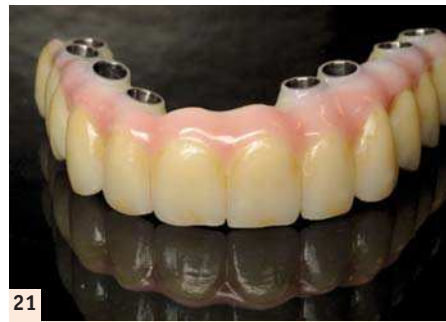Fig. 16 et 17 : Piliers coniques à 4 mois
Fig. 18 : Unité d'usinage Zirkonzhan.
Fig. 19 : Bridge maxillaire en Zirconie Prettau.
Fig. 20 : Bridge mandibulaire en Zirconie Prettau.

T=1 an: Pose des bridges définitifs au Maxillaire et à la Mandibule (Figs. 23 et 24)

T=2 ans: Résultat esthétique et contrôle à 1 an (Figs. 25 et 26)

BIBLIOGRAPHIE :

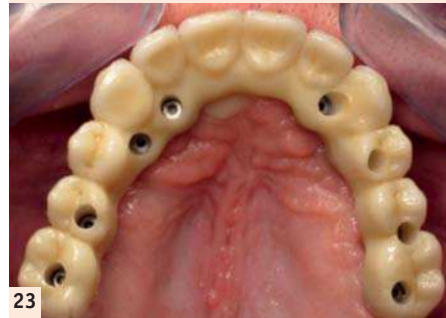
- 1 Davarpanah M, Szmukler-Moncler S. Théorie et pratique de la mise en charge immédiate. Quintessence Internationale, Paris, 2007
- 2 Bone formation around one-stage implants with a modified sandblasted and acid-etched surface : human histologic Results at 4 weeks. - Degidi M./Piatelli A./Shibli J.A./Perrotti V./Lezzi G. - The International Journal



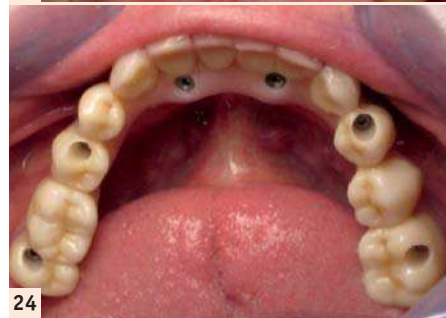21



22



23



24

Fig. 21 : Bridge maxillaire en Zirconie maquillée.
Fig. 22 : Gaines titanes collées.
Fig. 23 : Bridge maxillaire transvissé.
Fig. 24 : Bridge mandibulaire transvissé.

of Periodontics & Restorative Dentistry, Volume 29, 2009

3 Les implants à émergence zirconie incidences esthétiques et parodontales - Benhamou A. - Médecine et Culture, 2004

4 Rimondini, L. et al. Bacterial Colonization of Zirconia Ceramic Surfaces: An In vitro and In Vivo Study, The International Journal of Oral and Maxillofacial Implants 2002; 17, 6

5 In vitro and in vivo follow up of titanium transmucosal implants with a zirconia collar. - Bianchi A. E./Bosetti M./Dolci G. Jr/Sberna M. T./Sanfilippo F./Cannas M. - J. Applied Biomat. & Biomechanics, Volume 2, 2004

6 Bourelly G. La conception des armatures par CFAO. Revue Internationale Prothèse Dentaire 2009; 1 :18-28

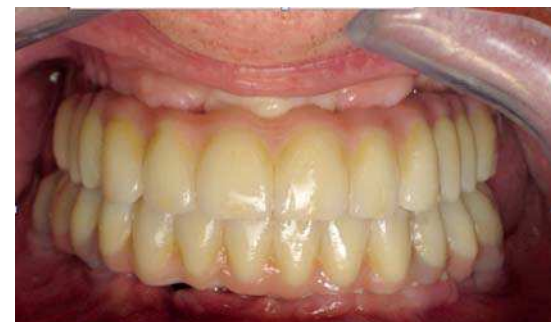Un grand Merci à l'équipe du Laboratoire de Prothèse Philippe SIRVAIN, Rue des Vieux Chênes à RODEZ pour sa précieuse collaboration, son implication et sa compétence en CFAO.

DR RÉGIS NEGRE

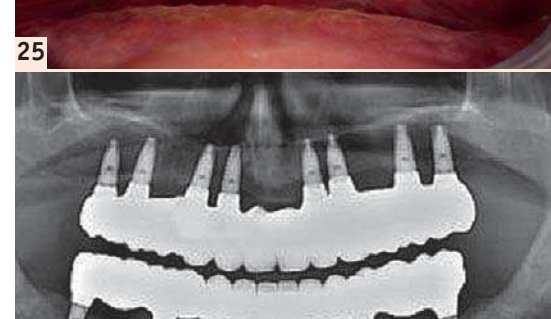
RODEZ (12)

docteur.negre@free.fr

Faculté de Chirurgie Dentaire de Clermont-Ferrand DU d'Implantologie Orale et Maxillo-faciale Paris XII



25



26

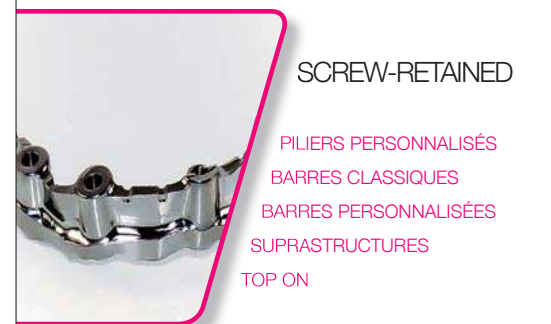Fig. 25 : Bridge à 1 an post opératoire.
Fig. 26 : Panoramique de contrôle.

UN PARTENARIAT INNOVANT POUR TOUTES VOS SOLUTIONS PROTHÉTIQUES SUR-MESURE



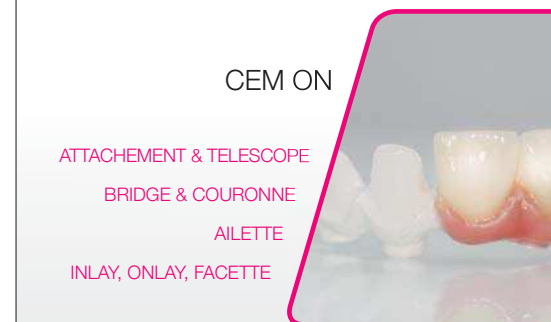VOTRE NOUVEAU PARTENAIRE CAD/CAM*

*Computer Aided Design / Computer Aided Manufacturing



SCREW-RETAINED

PILIERS PERSONNALISÉS
BARRES CLASSIQUES
BARRES PERSONNALISÉES
SUPRASTRUCTURES
TOP ON



CEM ON

ATTACHEMENT & TELESCOPE
BRIDGE & COURONNE
AILETTE
INLAY, ONLAY, FACETTE

Plus d'informations ? Contactez-nous !

www.tbr-implants.com

05 62 16 71 00

contact@tbrimplants.com

ADF STAND 3 M 5 1
du 26 au 29 novembre 2014