

DENTAL TRIBUNE

The World's Dental Newspaper · Polish Edition

www.dental-tribune.com

CENA: 15 PLN

ISSN 1730-315X
VOL. 12, NR 2



Haczyk kotwiczki (element błystki wahadłowej do łowienia ryb) jako ciało obce wargi dolnej

Henryk Kaczkowski, Radosław Jadach i Hanna Woytoń-Górawska, Polska

Wędkarstwo, wg uprawiających ten sport, umożliwia nie tylko przyjemne spędzanie czasu z rodziną lub przyjaciółmi, ale także pozwala na uzyskanie pełnego relaksu.

Sama czynność wędkowania może być dla wędkarza bardziej podniecająca i konkurencyjna niż inne dyscypliny sportowe, ale

może jednak nieść ze sobą różne niebezpieczeństwa.²

Przypadki wnikięcia ciała obcych w obręb tkanek miękkich i kośćca twarzy w następstwie urazu nie są zbyt częste^{3,4,5,6,7}, a niektóre z nich, jak np. klamka drzwi³ mogą nawet wzbudzać zrozumiałe niedowierzanie. W dostępnej literaturze nie spotkaliśmy

czzerwieni wargi wykonano znieczulenie nerwu bródkowego 2% lignokainą z noradrenaliną i przystąpiono do usuwania haczyka.

Po uchwyceniu kleszczykami widocznej części trzonka haczyka (Ryc. 3) skierowano niewidoczny, ostry jego koniec (grot) najpierw ku górze, przez mięsień okrężny ust, ale poniżej tętnicy wargowej dolnej i dalej, aż do przedsionka jamy ustnej, skąd został usunięty w całości (Ryc. 4). Po zabiegu nie obserwowano krwawienia, a jedynym widocznym śladem wykonanego zabiegu były tylko 2 punktowe i małowidoczne ranki, odpowiadające miejscu wnikięcia i wyprowadzenia tego fragmentu kotwiczki. W badaniu kontrolnym, wykonanym po 7 dniach, nie stwierdzono nawet śladu ich obecności.

W wędkarstwie, zaliczanym do sportów rekreacyjnych, często zdarzają się przypadki urazów powodowanych przez haczyki do łowienia ryb i każdy z nich powinien być wnikliwie i indywidualnie oceniony.⁸ Należy przy tym zwrócić uwagę, że haczyki mogą mieć nie tylko bardzo różne kształty, ale także różną wielkość.¹ Najczęściej uszkodzenia przez nie spowodowane nie są zbyt rozległe i mogą być zaopatrywane już na miejscu zdarzenia. Tylko niektóre wymagają specjalistycznej interwencji lekarskiej. W przypadku urazu narządu wzroku, wędkarz powinien jednak jak najszybciej dotrzeć do lekarza okulisty.⁸ Alfaro i wsp.² podają, że wśród 732 przypadków urazów narządu wzroku doznanych w trakcie uprawiania różnych dyscyplin sportowych, aż 19,54% było związanych właśnie z wędkarstwem, co plasowało tę dziedzinę sportu na drugim (po baseballu) miejscu.

Sposób usuwania haczyka do łowienia ryb, który utkwił w powłokach zewnętrznych wędkarza, zależy od jego rodzaju i głębokości wnikięcia do tkanek oraz lokalizacji tego miejsca. Najprostszym z nich, ale jednocześnie najmniej skutecznym jest technika wstecznego wyprowadzenia haczyka wzdłuż jego drogi wejścia w powłoki ciała.⁸ Za najbardziej efektywne postępowanie uważa się natomiast przesuwanie haczyka do przodu aż do wyklucia ostrza (grotu) ponad powierzchnię skóry i jego odcięcia. Zabieg kończy się wówczas wstecznym wyciągnięciem pozostałej części haczyka, tak jak w technice opisanej powyżej. Gammons i Jackson⁸ nie zalecają w takich przypadkach

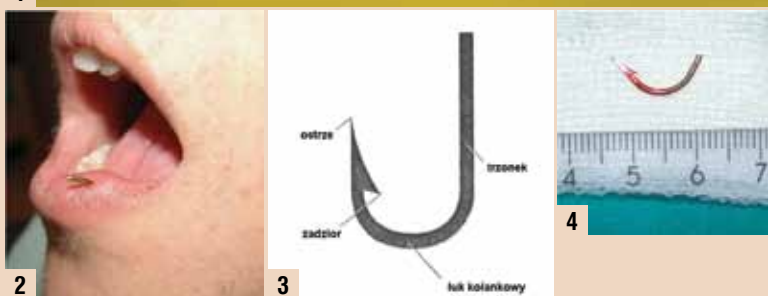
profilaktycznego stosowania antybiotyków, ale uważają za zasadne rozważenie konieczności podania anatoksyny tężcowej. W naszym przypadku pacjent anatoksynę tężcową otrzymał.

W krajowym podręczniku z zakresu wędkarstwa⁹ nie znaleźliśmy zaleceń posiadania przez wędkarza obcęgek (kleszczy, kombinerek, obcinaków), które miał nasz pacjent i tylko dlatego mógł się sam uwolnić od pozostałych haczyków kotwiczki. Z kolei inni autorzy⁸ uważają, iż powinny one wchodzić w skład niezbędne-

go wyposażenia osób uprawiających wędkarstwo.

Opisany przypadek przedstawiono nie tylko z uwagi na niecodziennosc samego ciała obcego, ale także niezwykle sposób jego wnikięcia do tkanek wargi dolnej. Należy przy tym zwrócić uwagę, że o możliwościach „nadziania się” na groty własnej kotwiczki, a to zdarza się nawet biegłym w sztuce, wzmiankują specjaliści z zakresu wędkarstwa.⁹ Z kolei Swanson i wsp.¹⁰ donoszą o możliwości niezamierzonego połknięcia haczyka do łowienia ryb. [\[1\]](#)

Piśmiennictwo dostępne u wydawcy.



Ryc. 1: Błystka wahadłowa do łowienia ryb (dzięki uprzejmości wędkującego dr. n. med. J. A. Komorskiego).

Ryc. 2: Fragment haczyka kotwiczki tkwiący w wardze dolnej po stronie lewej.

Ryc. 3: Elementy haczyka do łowienia ryb (wg: Stupkiewicz J. i Leśniowski J.).

Ryc. 4: Usunięty z wargi dolnej fragment haczyka kotwiczki do łowienia ryb.

może też działać na niego tak kująco i odprężająco, jak czytanie dobrej książki.¹ Jak każda inna czynność wykonywana przez człowieka, także i wędkowanie,

jednak opisu przypadku dosłownego „złapania się” wędkarza na haczyk własnej wędki i dlatego przedstawiamy własny.

Do kliniki, w ramach ostrego dyżuru, zgłosił się 29-letni mężczyzna z tkwiącym w czerwieni wargi dolnej po stronie lewej metalicznym ciałem obcym. Pacjent podał, że łowił w Odrze ryby na spinning. Po wykonaniu zacięcia, poczuł nagle uderzenie w wargę dolną po stronie lewej, a następnie silny ból. Kiedy „doszedł do siebie” stwierdził, że w wardze tkwi jeden z 3 haczyków kotwiczki, stanowiącej zakończenie metalowej błystki wahadłowej (Ryc. 1).

Przy użyciu obcęgek odciał go od 2 pozostałych i przyjechał do naszej kliniki. Stwierdzono wówczas obrzęk wargi dolnej po stronie lewej oraz ukośnie zagłębiony w jej czerwieni fragment haczyka do łowienia ryb (Ryc. 2). Drugi, ostry jego koniec był wyczuwalny pod błoną śluzową wargi. Pacjent otrzymał 1 ml anatoksyny tężcowej, a po odkażeniu skóry oraz

Autorzy

Henryk Kaczkowski, Radosław Jadach i Hanna Woytoń-Górawska
Katedra i Klinika Chirurgii Szczękowo-Twarzowej UM im. Piastów Śląskich we Wrocławiu
Kierownik:
dr hab. n. med. H. Gerber

Kontakt:
Henryk Kaczkowski
Katedra i Klinika Chirurgii Szczękowo-Twarzowej UM im. Piastów Śląskich we Wrocławiu
ul. Borowska 213
50-556 Wrocław
Tel.: (71) 734 36 00
E-mail:
Gorawska.Hanna@gmail.com

O wydawcy

Wydawca:

DTI Media
Abrahama 18 lok. 168
03-982 Warszawa

na licencji

Dental Tribune International GmbH



Zespół redakcyjny:

Redaktor naczelna:
Marzena Bojarczuk
m.bojarczuk@dental-tribune.com
Tel.: 607 811 250

Marketing i reklama:

Grzegorz Rosiak,
g.rosiak@dental-tribune.com
Tel.: 606 202 508

Informacje w sprawie prenumeraty:

m.spytek@dental-tribune.com
Tel.: 600 019 616

Nakład:

10.000 egz.

www.dental-tribune.com

Wydawca i redakcja nie ponoszą odpowiedzialności za treść reklam i ogłoszeń. Publikacja ta jest przeznaczona dla osób uprawnionych do wystawiania recept oraz osób prowadzących obrót produktami leczniczymi w rozumieniu przepisów ustawy z dnia 6 września 2001 r. – Prawo farmaceutyczne (Dz. U. Nr 126, poz. 1381, z późn. zmianami i rozporządzeniami). Redakcja *Dental Tribune* dokłada wszelkich starań, aby publikować artykuły kliniczne oraz informacje od producentów jak najrzetelniej. Nie możemy odpowiadać za informacje, podawane przez producentów. Wydawca nie odpowiada również za nazwy produktów oraz informacje o nich, podawane przez ogłoszeniodawców. Opinie przedstawiane przez autorów nie są stanowiskiem redakcji *Dental Tribune*.

Dental Tribune makes every effort to report clinical information and manufacturer's product news accurately, but cannot assume responsibility for the validity of product claims, or for typographical errors. The publishers also do not assume responsibility for product names or claims, or statements made by advertisers. Opinions expressed by authors are their own and may not reflect those of Dental Tribune International.



Licensing by Dental Tribune International

Group Editor

Daniel Zimmermann
newsroom@dental-tribune.com
+49 341 48 474 107

Clinical Editor

Magda Wojtkiewicz

Online Editors

Yvonne Bachmann
Claudia Duschek

Copy Editors

Sabrina Raaff
Hans Motschmann

Publisher/President/CEO

Torsten Oemus

Director of Finance & Controlling

Dan Wunderlich

Business Development Manager

Claudia Salwiczek

Media Sales Managers

Matthias Diessner (Key Accounts)
Melissa Brown (International)
Peter Witteczek (Asia Pacific)
Maria Kaiser (USA)
Weridiana Mageswki (Latin America)
Hélène Carpentier (Europe)

Marketing & Sales Services

Esther Wodarski
Nicole Andrä

Accounting

Karen Hamatschek

Executive Producer

Gernot Meyer

Dental Tribune International

Holbeinstr. 29, 04229 Leipzig, Germany

Tel.: +49 341 48 474 302

Fax: +49 341 48 474 173

www.dental-tribune.com

info@dental-tribune.com

Regional Offices

Asia Pacific

Dental Tribune Asia Pacific Limited

Room A, 20/F, Harvard Commercial Building,

105-111 Thomson Road,

Wanchai, Hong Kong

Tel.: +852 3113 6177

Fax: +852 3113 6199

The Americas

Tribune America, LLC

116 West 23rd Street, Ste. 500,

New York, N.Y. 10011, USA

Tel.: +1 212 244 7181

Fax: +1 212 244 7185

International Editorial Board

Dr Nasser Barghi, USA – Ceramics
Dr Karl Behr, Germany – Endodontics
Dr George Freedman, Canada – Esthetics
Dr Howard Glazer, USA – Cariology

Prof. Dr I. Krejci, Switzerland – Conservative Dentistry,

Dr Edward Lynch, Ireland – Restorative

Dr Ziv Mazor, Israel – Implantology

Prof. Dr Georg Meyer, Germany – Restorative

Prof. Dr Rudolph Slavicek, Austria – Function,

Dr Marius Steigmann, Germany – Implantology

Fot: Politechnika Rzeszowska



Politechnika Rzeszowska będzie kształcić inżynierów medycznych

Wydział Matematyki i Fizyki Stosowanej Politechniki Rzeszowskiej obecnie kształci 626 studentów na 2 kierunkach: matematyka i fizyka techniczna.

Na razie na Podkarpaciu nie ma studiów kształcących lekarzy. Uniwersytet Rzeszowski stara się o utworzenie kierunku lekarskiego. Na uniwersytecie działa już

wydział medyczny, który kształci pielęgniarki, położne, ratowników medycznych, fizjoterapeutów i elektroradiologów.

Na podst.: PAP Nauka w Polsce

Inżynieria medyczna to nowy kierunek studiów w Politechnice Rzeszowskiej. Pierwsi studenci rozpoczną studia na tym kierunku od początku nowego roku akademickiego, tzn. w październiku 2014 r., rekrutacja rozpocznie się w czerwcu br.

Nowy kierunek – inżynieria medyczna I stopnia zostanie uruchomiony na Wydziale Matematyki i Fizyki Stosowanej decyzją Ministra Nauki i Szkolnictwa Wyższego. Będzie to pierwszy na Podkarpaciu taki kierunek studiów.

Na nowym kierunku studenci będą zdobywać wiedzę i doświadczenie niezbędne do tworzenia nowoczesnej technologii inżynierskiej oraz uczyć się jej zastosowania w praktyce medycznej. Będzie to zatem uzupełnienie kierunków lekarskich o dyscypliny związane z nowoczesną działalnością inżynierską w medycynie. Absolwenci inżynierii medycznej będą specjalistami w dziedzinie najnowocześniejszych trendów rozwojowych z zakresu techniki medycznej.

Osoby, które ukończą inżynierię medyczną będą mogły nie tylko nadzorować działanie aparatury medycznej, będą również specjalistami od doboru odpowiednich technik stosowanych w procesie leczenia pacjenta. Znajdą zatrudnienie w przedsiębiorstwach produkujących aparaturę medyczną, firmach komputerowych zajmujących się realizacją systemów informatycznych wspomagających medycynę, medycznych instytucjach badawczo-rozwojowych, placówkach opieki zdrowotnej przy obsłudze i serwisowaniu aparatury medycznej, w tym w placówkach umożliwiających funkcjonowanie i powrót do zdrowia osobom po ciężkich wypadkach.

Autorem koncepcji powołania nowego kierunku inżynieria medyczna I stopnia jest Rada Gospodarcza przy Wydziale Matematyki i Fizyki Stosowanej Politechniki Rzeszowskiej. „Idea uruchomienia kierunku studiów inżynieria medyczna wpisuje się w koncepcję rozwoju usług medycznych na Podkarpaciu, zakładając kształcenie wykwalifikowanej kadry inżynierów, stanowiących wsparcie dla lekarzy w zakresie techniki medycznej, posiadających kompetencje niezbędne w sprawnie działającym systemie ochrony zdrowia” – tłumaczy A. Taradajko.



Po prostu najszybszy, najbardziej efektywny i najbardziej ekonomiczny sposób retrakcji dziąsła.

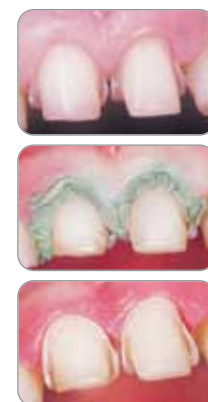Expasyl to alternatywa dla nici retrakcyjnych, których umieszczenie zabiera dużo czasu. Preparat przeznaczony jest do retrakcji dziąsła i hemostazy podczas pobierania wycisków, wypełniania ubytków, lakowania zębów, a także jest przydatny w każdym innym przypadku, kiedy wymagane jest zatamowanie krwawienia i odsunięcie dziąsła, czyniąc je idealnie suchym i otwartym w czasie poniżej dwóch minut - i wszystko to całkowicie bezboleśnie dla Twojego pacjenta.

Pasta Expasyl dostępna jest teraz w dwóch smakach: neutralnym i nowym truskawkowym, wiele bardziej komfortowym dla pacjentów.



Czas na zmianę!

ODKRYJ
EXPASYL
SMAK TRUSKAWKOWY




ART
by **RISKONTROL®**

Koniec z ryzykiem infekcji poprzez dmuchawko-strzykawkę!

- Chronić siebie i swoich pacjentów przed zakażeniami
- 5 świeżych zapachów i 5 nowych kolorów
- Elastyczność - szybkie i łatwe dostosowanie
- Osobne prowadzenie powietrza i wody gwarantuje w pełni suche powietrze - niezbędne do prawidłowej pracy
- Adapter dla każdego typu dmuchawko-strzykawkę

AKTUALNA PROMOCJA
Kupując 3 opakowania adapter otrzymasz gratis!



WIĘCEJ INFORMACJI NA:

www.pl.acteongroup.com
oraz u lokalnych dystrybutorów

PIERRE ROLLAND
ACTEON

AD



Rekordowe Targi KRAKDENT® 2014 r.

Wg organizatorów, 22. edycję Międzynarodowych Targów Stomatologicznych KRAKDENT®, które odbywały się w Krakowie w dn. 6-8 marca br., odwiedziło 12 000 osób.

W ciągu 22 lat targi KRAKDENT® przeobraziły się z małej imprezy lokalnej w najważniejsze wiosenne wydarzenie w Europie Środkowo-Wschodniej. Na zakupy i po wiedzę przyjeżdżają nie tylko lekarze z całej Polski, ale także z zagranicy: Ukrainy, Rosji, Niemiec, Czech i Słowacji. Doskonale wiedzą, że obecność na targach to podążanie za światowymi trendami. Zwłaszcza, że w tym roku branżowe nowości prezentowało ponad 300 wystawców z całego świata, w tym aż 70 z zagranicy, z takich państw, jak: Chiny, Czechy, Dania, Finlandia, Francja, Holandia, Korea Płd., Niemcy, Rumunia, Słowacja, Szwajcaria, Szwecja, Włochy i USA.

Wśród wielu nowych produktów i usług zaprezentowanych podczas targów na szczególne wyróżnienie zasługują te, które zostały wyróżnione w Konkursie o Medal Najwyższej Jakości. To prestiżowa rywalizacja, która trwale wpisała się w tradycję tego wydarzenia. Każdego roku o wyróżnienie walczy kilkanaście polskich i zagranicznych firm. Medale, przyznawane przez autorytety branży stomatologicznej w 5 kategoriach, są potwierdzeniem wysokiej jakości produktów.

W czasie Targów wybrano także najładniejsze stoiska. Liczyła się estetyka i elegancja, niebanalne wykorzystanie gry kolorów i światła, a przede wszystkim pomysły i funkcjonalność. Nagrody otrzymali: Stern Weber Polska (I miejsce), Eur-Med Polska (II miejsce), GlaxoSmithKline Consumer Healthcare (III miejsce).

Podczas targów KRAKDENT® została zorganizowana 4. edycja akcji charytatywnej DENTOPOMOC, polegającej na zapewnieniu dzieciom i młodzieży z Małopolski właściwej opieki stomatologicznej poprzez przekazanie produktów lub ufundowanie wizyt w gabinetach.

Targi to nie tylko zakupy i prezentacja ofert handlowych firm. To także bogaty program naukowy, który obejmuje kursy doskonalące i prezentacje firm na stoiskach, dedykowane nie tylko lekarzom, ale także personelowi gabinetu i technikom dentystycznym. W sobotę 8. marca w Muzeum Sztuki i Techniki Japońskiej „Manggha” w Krakowie odbyła się kolejna edycja prestiżowej konferencji „Dental Spaghetti”. Tematem wiodącym była stomatologia estetyczna w kontekście

dylematów pomiędzy idealnym planem leczenia a ekonomią. „Staramy się zapewnić naszym uczestnikom wykładów z najwyższej światowej półki. Tak też było w tym roku. Stawiamy przede wszystkim na praktykę tak, aby każdy mógł jak najwięcej skorzystać z prezentacji” – mówi

dr Maciej Żarow, organizator konferencji. „W przyszłym roku konferencja będzie odbywać się w obrębie targów, a nie poza nimi. To bardzo dobra wiadomość, bo- wiem oba wydarzenia znakomicie się uzupełniają” – stwierdza prof. nadzw. dr hab. Jerzy Krupiński.

DT



AD

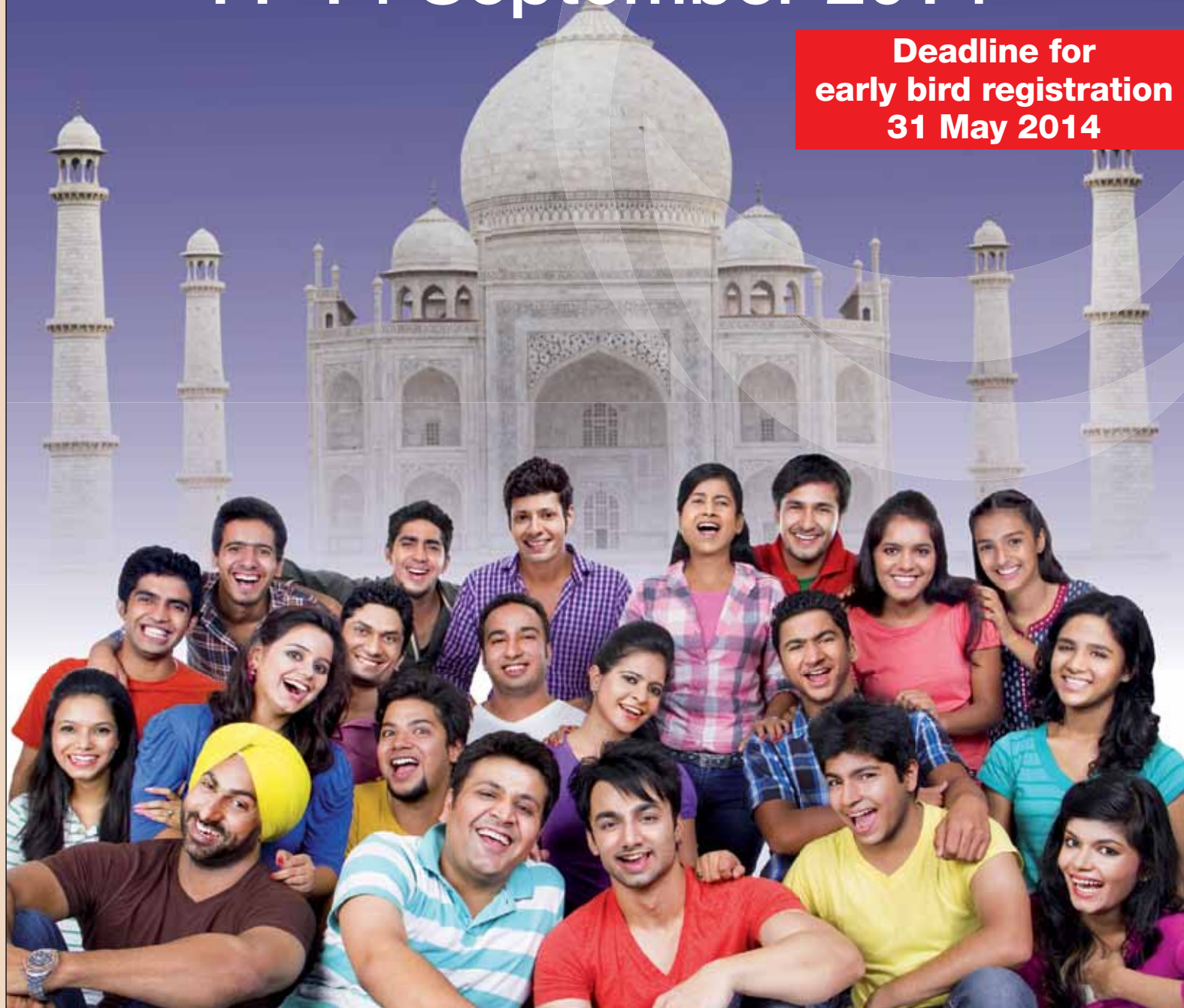
FDI 2014 • New Delhi • India

Greater Noida (UP)

Annual World Dental Congress

11-14 September 2014

**Deadline for
early bird registration
31 May 2014**



A billion smiles welcome the world of dentistry



www.fdi2014.org.in
www.fdiworldental.org

Join the largest educational network in dentistry!



www.DTStudyClub.com

- education everywhere and anytime
- live and interactive webinars
- more than 500 archived courses
- a focused discussion forum
- free membership
- no travel costs
- no time away from the practice
- interaction with colleagues and experts across the globe
- a growing database of scientific articles and case reports
- ADA CERP-recognized credit administration

Register for
FREE!

ADA CERP® Continuing Education
Recognition Program

ADA CERP is a service of the American Dental Association to assist dental professionals in identifying quality providers of continuing dental education. ADA CERP does not approve or endorse individual courses or instructors, nor does it imply acceptance of credit hours by boards of dentistry.



„Włoskie Spotkanie Osteologiczne” w Krakowie

W połowie marca br. (14-15.03.) po raz kolejny odbyło się międzynarodowe sympozjum osteologiczne. W tym roku było to „Włoskie Spotkanie Osteologiczne”.

W Międzynarodowym Centrum Kultury w Krakowie swoje wykłady zaprezentowali wybitni naukowcy i praktycy: dr Andrea Podesta i prof. Giulio Rasperini, którzy przedstawili najnowsze koncepcje leczenia powikłań w terapii ortodontycznej.

poznanie biologii i postępowanie zgodnie z jej aspektami. Jeżeli stosowane siły i ruchy ortodontyczne będą zbyt duże i szybkie, ryzyko resorpcji zarówno korzeni zębów jak i blaszki kostnej będzie znacznie wzrastało.

Drugą część wykładu dr Andrea Podesta rozpoczął od pytania: czy mikrochirurgia ortodontyczna może przyspieszyć i poprawić leczenie ortodontyczne i całko-



nej, nową koncepcję leczenia przy pomocy kortykotomii piezoelektrycznej oraz komplikacje i powikłania wynikające z konserwatywnego podejścia do leczenia aparatami stałymi.

Konferencja została podzielona na część praktyczną, na której pod okiem najlepszych specjalistów można było zaplanować i omówić najnowsze techniki leczenia ortodontycznego przy pomocy piezochirurgii oraz potrenować techniki regeneracyjne stosowane przy leczeniu powikłań po terapiach ortodontycznych. Część kongresowa poświęcona była prezentacji najnowszych osiągnięć światowej sławy wykładowców.

Sekretarzami naukowymi spotkania byli prof. Piotr Majewski i dr n. med. Maciej Stupka. Warsztaty i wykłady prowadzone były w języku angielskim i tłumaczone jednocześnie na język polski.

W pierwszym dniu sympozjum swój wykład zaprezentował dr Andrea Podesta. Wspólnie z prof. Tomaso Vercellottim opracował i rozwinął technikę mikrochirurgii ortodontycznej. Jest on również jednym z założycieli Piezosurgery Academy. W swojej prezentacji pt.: „Techniki akceleracji przesunięć ortodontycznych w codziennej praktyce” prezentował skuteczne i szybkie efekty leczenia z wykorzystaniem mikrochirurgicznych metod przyspieszenia przesunięć bloków kostnych. Przedstawił własne przypadki leczenia tradycyjnego przy pomocy najczęściej stosowanej techniki „Straight Wire”. Zwracał jednak uwagę, że mimo iż ta technika uważana jest za złoty standard w leczeniu młodych pacjentów, u dorosłych, których cechuje większa mineralizacja kości jest przyczyną resorpcji korzeni zębów aż w 90% przypadków. Dr Podesta zwracał ogromną uwagę na dobre

wicie zastąpić klasyczne leczenie. W trakcie wykładu omówione zostały osteotomia, kortykotomia i dekortykacja. Dr Podesta przedstawił własne przypadki kliniczne, na podstawie których zaprezentował kolejne rodzaje kortykotomii i zasady prowadzenia cięć w mikrochirurgii piezoelektrycznej.

Część warsztatowa poświęcona została planowaniu leczenia ortodontycznego



48th INTERNATIONAL SPECIALISED EXHIBITION

BuIMEDICA BuIDENTAL

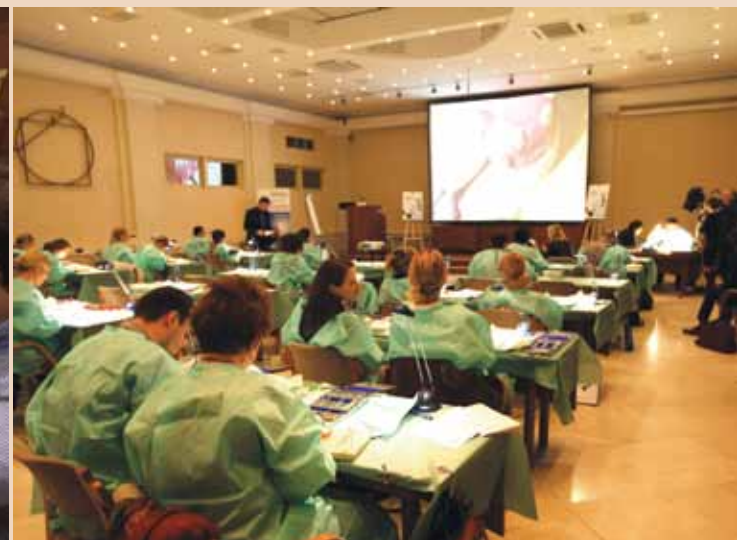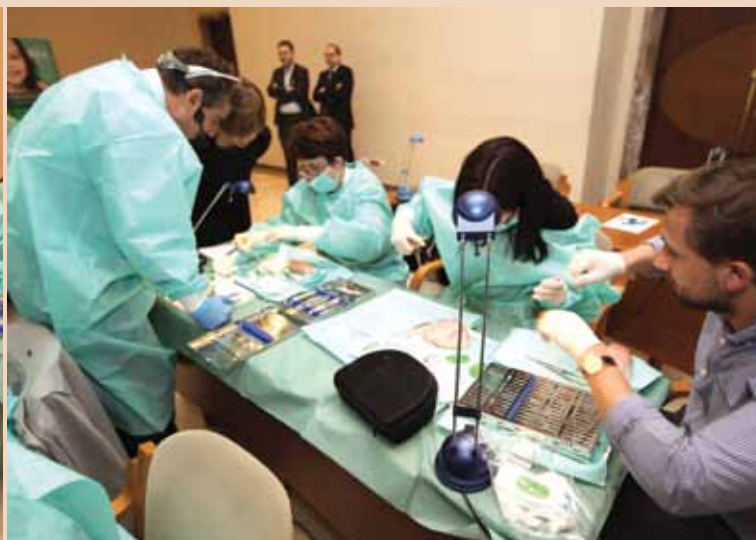MAY 21 - 23



INTER EXPO CENTER IEC
www.bulmedica.bg



Take your invitation here



z wykorzystaniem piezochirurgii. Na przygotowanych modelach diagnostycznych omawiano metody zastosowanego leczenia ortodontycznego. Porównywano możliwości terapii tradycyjnej z leczeniem z zastosowaniem mikrochirurgii piezoelektrycznej. Pod okiem dr. Podesty, możliwe było zaplanowanie cięć kości korykalnej celem akceleracji leczenia ortodontycznego.

Pierwszy dzień konferencji zakończony został spotkaniem na Barce. Zaczęła się na Wiśle


no tkanek twardych, jak i miękkich. Prof. Rasperini przedstawił wyniki badań, które wykazują korzyści z zastosowania sterowanej regeneracji tkanek (GTR) lub czynników wzrostu w badaniach histologicznych. Jak przedstawiał wykładowca, najnowsze publikacje wykazują, że procedura regeneracji jest znacznie skuteczniejsza niż technika kiretażu otwartego pod względem redukcji ubytków periodontologicznych. Jednocześnie prelegent podkreślał, że regeneracja gwarantuje najmniejsze straty dziąsła po zabiegu chirur-

której przy użyciu narzędzi mikrochirurgicznych ćwiczą zabiegi na preparatach świńskich. Zaprezentowano metody projektowania płyta słuzówkowo-dziąsłowego, właściwe zarządzanie nim oraz odpowiednie prowadzenie cięć chirurgicznych. Zaprezentowano kilka technik szycia mikrochirurgicznego z wykorzystaniem nici w rozmiarach 5.0

i 6.0. Powołując się na metodę Zuhra i Hürzelera, prof. Rasperini przedstawił metody szycia w zabiegach dokoronowego przesunięcia płyta. Ćwiczą metody augmentacji tkanek miękkich (GTR) i techniki sterowanej regeneracji kości (GBR).

Konferencja została wysoko oceniona pod względem mery-

toryki i organizacji. Nowoczesne techniki prezentowane przez prelegentów to wynik ostatnich kilku lat ciągłego rozwoju i przejścia od koncepcji do rutynowych i przynoszących sukcesy działań klinicznych, które dzięki takim spotkaniom mogą być stosowane w codziennej praktyce.

Tekst i zdjęcia: FM Dental. 

AD



Barka została zwodowana w Danii w tym samym roku, w którym zakończono budowę wieży Eiffla. Wówczas była kolosem o długości 54 m, który tak jak na lądzie konstrukcja wieży Eiffla, na wodzie nie miał sobie równych. W 2003 r. Barka przypląnęła do Krakowa. Dzięki ciężkiej pracy polskich artystów i rzemieślników przeszła gruntowny remont. Dziś zachwyca nie tylko przeszłością, ale też niebanalnym wnętrzem i atmosferą. Specjalnie dla uczestników naszej konferencji zagrał zespół Evening Standard.

Drugi dzień „Włoskiego Spokania Osteologicznego” poświęcony został leczeniu powikłań periodontologicznych po tradycyjnych terapiach ortodontycznych. Swoją wykład zaprezentował prof. Giulio Rasperini – wybitny lekarz, specjalizujący się w periodontologii i implantologii. Swoją wykład rozpoczął od prezentacji kilku przypadków klinicznych, w których konieczne było zastosowanie zabiegów chirurgicznych po leczeniu ortodontycznym w związku ze znacząco utratą przyzębia. Przedstawiono metody augmentacji zarów-

gicznym u pacjenta. Prof. Rasperini zwracał szczególną uwagę na planowanie leczenia ortodontycznego. Na podstawie przypadków klinicznych prezentowane były także różne kolejności skojarzonego leczenia ortodontycznego i periodontologicznego. Zaprezentowano metody pokrywania recesji dziąsłowych powstałych na skutek zbyt agresywnego leczenia ortodontycznego. Przedstawiono zarówno techniki przesunięć dokoronowych płyta, jak i techniki sterowanej regeneracji tkanek miękkich z zastosowaniem wolnych przeszczepów dziąsłowych, tkanki łącznej, a także macierzy kolagenowej tj. mucograft. Giulio Rasperini zwracał szczególną uwagę na fakt, że dotychczas nie opracowano jednolitej procedury postępowania w leczeniu ortodontycznym pacjentów z rozległymi ubytkami śródkostnymi, dlatego tak ważne jest skojarzenie leczenia ortodontycznego z leczeniem periodontologicznym i stała kontrola pacjentów w trakcie leczenia oraz po jego zakończeniu.

Kolejnym etapem warsztatu była część praktyczna, podczas



FKG

swiss endo

► **iRace sekwencja**, szybka, skuteczna i bezpieczna

Tylko 3 instrumenty w większości przypadków aby osiągnąć opracowanie wierzchołka ISO 30/.04*





Dla kontroli zużycia narzędzia krążek SafetyMemoDisc



Udowodniona efektywność
Zaprojektowane by się nie wkręcać
Lepsza odporność na zużycie i zniszczenia



Perfekcyjna kontrola narzędzia

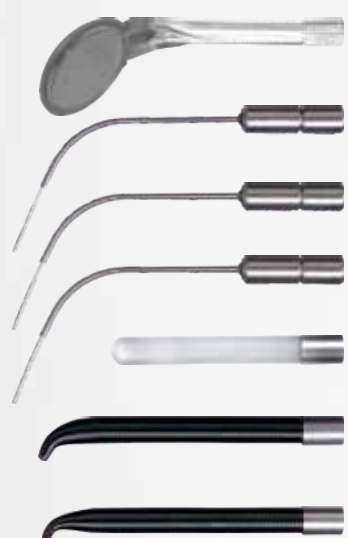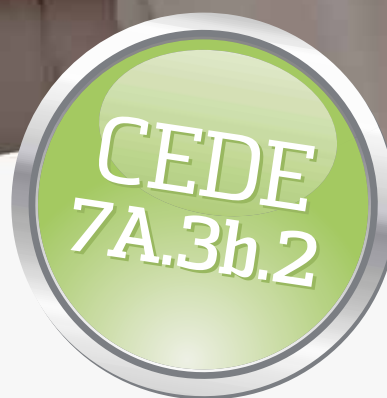*Dla większego opracowania wierzchołka, wybór instrumentów znajdziesz na naszej stronie: www.fkg.ch

Sterile & non-sterile

FKG Dentaire SA
www.fkg.ch

Microlux DL

Proste rozwiązanie poważnych problemów



Badanie urządzeniem Microlux DL jest badaniem szybkim, bezbolesnym i niedrogim. Urządzenie zostało zaprojektowane do badań błony śluzowej jamy ustnej. Uzupełnieniem badania za pomocą urządzenia Microlux DL jest błękit toluidyny - OraBlu. OraBlu to łatwy w użyciu system, zaprojektowany w celu zwiększenia wizualizacji podejrzanych zmian i nieprawidłowości błony śluzowej, które mogą uzasadniać dalsze dochodzenie lub biopsję.

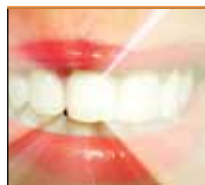Poldent wspiera Fundację z uśmiechem przez życie.
Przy zakupie Microlux 5% przekazujemy na cele Fundacji.



COSMETIC TRIBUNE

The World's Cosmetic Dentistry Newspaper · Polish Edition

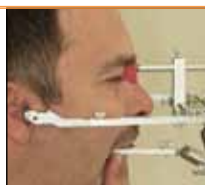VOL. 4, NR 1



News

Wybielanie
– tylko profesjonalnie!

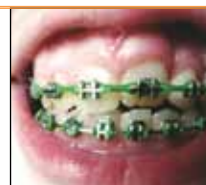› Strona 1



Praktyka

Od diagnostyki do protetyki

› Strona 1



News

Nieprawidłowy zgryz
a wygląd twarzy

› Strona 4

Wybielanie – tylko profesjonalnie!

Cytryna, węgiel i soda oczyszczona to najpopularniejsze domowe sposoby uzyskania śnieżnobiałego uśmiechu, dostępne w internecie. Dentyści ostrzegają, że takie kuracje są niebezpieczne dla zdrowia zębów!

Cytryna, soda oczyszczona, sól i węgiel wiodą prym, jeśli chodzi o opisywane w internecie sposoby na wybielenie zębów bez użycia pasty wybielającej czy wizyty u dentysty. Dentyści nie pozostawiają złudzeń, każdy z tych związków działa destrukcyjnie na szkliwo zębów. Niektóre z nich są jednocześnie niebezpieczne dla tkanek miękkich jamy ustnej – dziąseł i śluzówki.

ryzykujemy poważne uszkodzenia szkliwa i nadwrażliwość. Podobnie ma się sprawa z węglem. Czyszczenie nim zębów to jak tarcie szkliwa papierem ściernym. Lekarze polecają pasty niskoabrazyjne, które zamiast ścierać przebarwienia powierzchniowe, rozpuszczają je.

W czasie kontrolnej wizyty u dentysty warto zapytać o rodzaj polecanej pasty wybielającej. Najlepsze z nich będą zwalczające osad i przebarwienia za pomocą naturalnych enzymów, redukując do minimum mechaniczne tarcie. Na opakowaniach należy szukać informacji o współczynniku ścieralności – im niższy, tym lepiej, np. 15 RDA. Wybór jest duży:

- miłośnicy kawy i herbaty mogą używać specjalnych past, które usuwają naloty pozostawiane przez te napoje,
- pasty dla palaczy mają w składzie formułę usuwającą plamy i przebarwienia z nikotyny i smołki drzewnej, nie naruszając szkliwa, a dodatkowo walczą z zapachem tytoniu,
- o delikatne dziąsła dbają specjalistyczne pasty, które delikatnie usuwają osad i przebarwienia, a jednocześnie zapobiegają i wspomagają leczenie chorób przyzębia.
- przy nadwrażliwości zębów stosuje się specjalne pasty wybielająco-ochronne, które mają w składzie związki odbudowujące i wzmacniające szkliwo np. hydroksyapatyt i związki fluoru. Pasty zmniejszają także bolesność typową dla nadwrażliwości,
- wybielające pasty antystarzeniowe – tak, jak skóra z wiekiem zaczyna pokrywać się zmarszczkami i traci jędrność, tak zęby żółkną i matowieją. Dzieje się tak z powodu demineralizacji szkliwa, które traci gęstość, staje się żółte i porowate. Formuła anti-age wzmacnia szkliwo, dzięki czemu zęby stają się bielsze oraz bardziej odporne na próchnicę. Pasty przeciwstarzeniowe mogą zawierać przeciwutleniacze, zwalczające wolne rodniki, które są przyczyną starzenia się dziąseł.

Długotrwały kontakt zębów z cytryną może doprowadzić do osłabienia szkliwa, zęby staną się wtedy podatne na próchnicę. Agresywna cytryna zaskodzi także dziąsłom. Nie oznacza to, że należy w ogóle unikać cytrusów, bo są one pełne cennej witaminy C. Lepiej spożywać je w postaci soków, najlepiej pitych przez słomkę. Nie wolno jednak płukać jamy ustnej sokiem z cytryny.

Sól wcierana w szkliwo także może je uszkodzić. Dodatkowo ma silne działanie zakwaszające środowisko jamy ustnej, a wysokie pH to idealne warunki do rozwoju bakterii chorobotwórczych. Stąd czyszczenie zębów solą to prosta droga, m.in. do rozwoju próchnicy.

Soda oczyszczona działa na zasadzie abrazyj, tzn. że osady z powierzchni zębów są usuwane za pomocą tarcia. Istnieje wiele past do zębów, które także usuwają zanieczyszczenia mechanicznie, ale nawet najwyższej abrazyjne pasty nie są tak agresywne jak soda. Szczotkując zęby sodą,

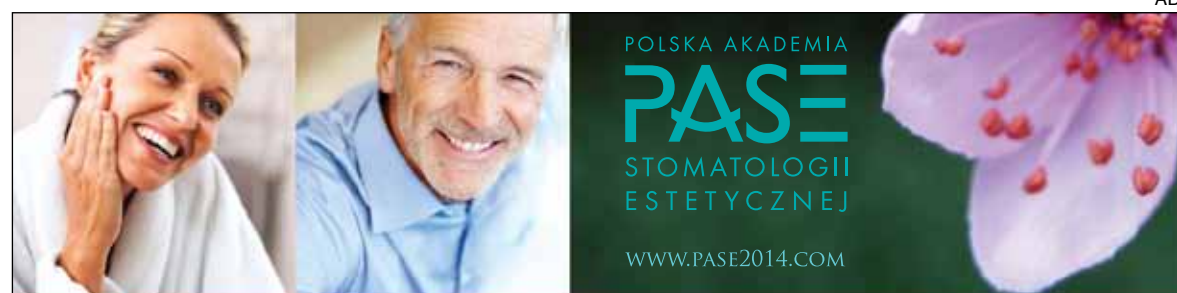Współpraca, komunikacja, realizacja – od diagnostyki do protetyki

Maciej Dominik Drosd i Bartosz Troczyński, Polska

Pacjent zgłosił się do leczenia z powodu pogorszenia estetyki uśmiechu. Zauważył stopniowy ubytek długości zębów siecznych, co odbierał jako wizualne objawy starzenia oraz narastające objawy dysfunkcji narządu

żucia w postaci epizodów zgrzytania, zaciskania oraz trzasków w stawie skroniowo-żuchwowym. W wywiadzie i badaniu nie stwierdzono przeciwwskazań do leczenia.

W pierwszym etapie leczenia wykonano ocenę estetyki uśmiechu oraz oszacowano wstępne założenia planu leczenia. Zgodnie z oczekiwaniami pacjenta, główny cel to odbudowa utraconej długości siekaczy oraz poprawa linii



XIII KONFERENCJA NAUKOWA POLSKIEJ AKADEMII STOMATOLOGII ESTETYCZNEJ

WARSZAWA,
CENTRUM KONFERENCYJNE MURANÓW,
13-15 CZERWCA 2014

Peter Bausch, Renzo C. Casellini, Marcus Dagnelid,
Marzena Dominiak, Sascha Hein, Elliot Mechanic,
Małgorzata Pietruska, Jan Pietruski, Joshua Polansky,
Ariel J. Raigrodski, Wojciech Ryncarz,
Christian Stappert, Enrico Steger

Znakomici wykładowcy z całego świata.
Warsztaty praktyczne i teoretyczne dla lekarzy, techników i asysty.
Najwyższy poziom wiedzy niezbędny w nowoczesnej praktyce stomatologicznej.

ZAPRASZAMY!

Rejestracja i informacje: www.pase2014.com

Platynowy sponsor:



Patron Merytoryczny:



Patron Radiologiczny:

Optident



Patron Merytoryczny CAD/CAM:

sirona AMADAR



Srebrny sponsor:

PHILIPS sonicare




COMET 31



Patronat medialny:



dentonet.pl



dtij



dentalradio.pl



dental labor



Small logo