



# DENTAL TRIBUNE

The World's Dental Newspaper | Greek Edition



ΕΛΛΑΔΑ, ΙΑΝΟΥΑΡΙΟΣ - ΦΕΒΡΟΥΑΡΙΟΣ 2019 ΤΟΜΟΣ 15, ΤΕΥΧΟΣ 71

## ΠΡΑΚΤΙΚΑ ΘΕΜΑΤΑ

Προκειμένου ο ιδιοκτήτης μιας επιχείρησης να γίνει αποτελεσματικός ηγέτης, θα πρέπει να αναθέτει καθήκοντα σε άλλους

Η ιδέα πως στη σημερινή εποχή οι οδοντίατροι μπορούν να διατηρήσουν το επιχειρηματικό κομμάτι του οδοντιατρείου τους στον ίδιο χώρο θεωρείται από ορισμένους πλέον ως ανέφικτη.

*Andrea Greer*

Η Α.Greer έχει εργαστεί στον τομέα της Οδοντιατρικής για περισσότερα από 25 χρόνια και από το 2013 εργάζεται ως σύμβουλος και ομιλήτρια, βοηθώντας πολλά οδοντιατρεία και οδοντίατρους να βελτιώσουν την επιχείρησή τους και να φτάσουν σε νέα επίπεδα επιτυχίας.

Σε αυτή τη συνέντευξη με το Dental Tribune, η σύμβουλος Α.Greer αναλογίζεται πώς έχει αλλάξει η Οδοντιατρική, τα συνηθέστερα σφάλματα που πραγματοποιούν οι οδοντίατροι και τι μπορεί να γίνει για να βελτιωθεί η επιχειρηματική εκπαίδευση των οδοντιάτρων.

**ΑΠΑΝΤΗΣΗ:** Θα ήθελα να αναφέρω πως ασχολήθηκα με την Οδοντιατρική κατά τύχη! Αφού μετακόμισα από την Ουάσιγκτον στο Κολοράντο χωρίς δουλειά, ένας φίλος με ρώτησε αν θα ενδιαφερόμουν να εκπαιδευθώ σε ένα οδοντιατρείο ως βοηθός και άρπαξα την ευκαιρία προς αναζήτηση πόρων. Ενθουσιάστηκα με την Οδοντιατρική και αμέσως ξεκίνησα να αναζητώ τα προαπαιτού-

μενα για τη Σχολή Υγιεινολόγων. Τελικά, ασχολήθηκα με το office management και στη συνέχεια με την εκπαίδευση λογισμικού και ως επιχειρηματικός σύμβουλος. Εν τέλει, το 2013, πέτυχα ένα μακροπρόθεσμο στόχο να γίνω επιχειρηματικός σύμβουλος πλήρους απασχόλησης για καλά αναγνωρισμένη εταιρεία των ΗΠΑ. Φέτος τον Ιανουάριο, ξεκίνησα μόνη μου ως

❖ σελίδα 2

**ΕΡΩΤΗΣΗ:** Πώς προέκυψε η ενασχόλησή σας με την Οδοντιατρική;

## THE MASTER MINDS<sup>2</sup>



Phoebus Madianos  
Honorary President



Daniel Edelhoff



Otto Zhur

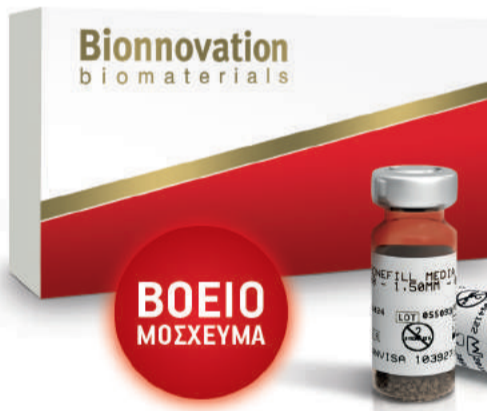

Giovanni Zucchelli

17-18 ΜΑΪΟΥ 2019 | ΑΘΗΝΑ



Bionnovation  
biomedical



## Bonefill<sup>®</sup>

ΦΥΣΙΚΟ, ΟΣΤΕΟΑΓΩΓΙΚΟ ΜΟΣΧΕΥΜΑ,  
ΓΙΑ ΔΙΑΤΗΡΗΣΗ ΤΟΥ ΟΓΚΟΥ.

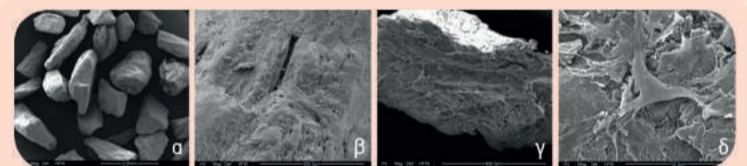
ΒΟΕΙΟ  
ΜΟΣΧΕΥΜΑ



Το Bonefill<sup>®</sup> προέρχεται από μηριαίο οστό βοοειδών που στην ανόργανη μορφή του παρουσιάζει δομή παρόμοια με αυτήν του ανθρώπινου οστού. Είναι ένα βιοϋλικό με υψηλή αγωγιμότητα και χρησιμοποιείται σε περιστατικά με απώλεια οστού, όπου απαιτείται η αναγέννηση ή αναδιαμόρφωσή του.

### Τα πλεονεκτήματα του Bonefill<sup>®</sup>:

- Γρήγορη ενσωμάτωση και σχηματισμός νέου οστού (6 μήνες)
- Υψηλή, τρισδιάστατη σταθερότητα μοσχεύματος
- Ασφαλές, τεκμηριωμένα βιοσυμβατό, δεν προκαλεί αντιδράσεις
- Αδρή επιφάνεια κόκκων για ιδανική προσκόλληση κυττάρων
- Υδροφιλή, με υψηλό πορώδες και διασύνδεση πόρων για ιδανική προσρόφηση αίματος και δημιουργία μικροαγγείωσης
- 100% καθαρή φάση υδροξυ-απατίτη, χωρίς οργανικά έκδοχα (Phase pure)



### Σάρωση κόκκων Bonefill<sup>®</sup> Dense με ηλεκτρονικό μικροσκόπιο (SEM)

- Κόκκοι σε ακανόνιστο σχήμα
- Συστήματα Havers και συνδετικοί πόροι Volkman παρατηρούνται στο υλικό
- Μετά από καλλιέργεια 7 ημερών, παρατηρείται σημαντική συγκέντρωση κυττάρων που καλύπτουν σχεδόν ολόκληρη την κοκκώδη επιφάνεια
- Προσκόλληση οστεοβλαστών

As per the geographic risk regulations issued by the International Zoo-sanitary Code and the Scientific Steering Committee of the European Union (SSCEC of August 2005). The product Bonefill - Materials for Bone Graft is biocompatible, has no cytotoxicity, acute systemic toxicity, subchronic toxicity, carcinogenicity, genotoxicity, and is not a sensitizing product (ISO 10993-1).

ΑΘΗΝΑ  
Λ. Μεσογείων 467,  
Τ.Κ. 153.43 Αγ. Παρασκευή  
Τηλ.: 210 80 30 341  
info@aristondental.com

ΘΕΣΣΑΛΟΝΙΚΗ  
Βασ. Ηρακλείου 47,  
Τ.Κ. 546.23  
Τηλ.: 2310 268 020  
thessaloniki@aristondental.com

ΛΕΜΕΣΟΣ  
Θεσσαλονίκης 9, Γραφείο 102  
Τ.Κ. 3025 Λεμεσός  
Τηλ.: 25 322 895  
info@aristondental.com



ariston dental  
better answers

## International Imprint

Publisher/Chief Executive Officer	Torsten R. Oemus
Chief Financial Officer	Dan Wunderlich
Director of Content	Claudia Duschek
Senior Editors	Jeremy Booth Michelle Hodas
Clinical Editors	Nathalie Schüller Magda Wojtkiewicz
Editor & Social Media Manager	Monique Mehler
Editors	Franziska Beier Brendan Day Luke Gribble Kasper Mussche
Assistant Editor	Iveta Ramonaite
Copy Editors	Ann-Katrin Paulick Sabrina Raaff
Business Development & Marketing Manager	Alyson Buchenau
Digital Production Managers	Tom Carvalho Hannes Kuschick
Project Manager Online	Chao Tong
IT & Development	Serban Veres
Graphic Designer	Maria Macedo
E-Learning Manager	Lars Hoffmann
Education & Event Manager	Sarah Schubert
Product Manager Surgical Tribune & DDS.WORLD	Joachim Tabler
Sales & Production Support	Puja Daya Hajir Shubbar Madleen Zoch
Executive Assistant	Doreen Haferkorn
Accounting	Karen Hamatschek Anita Majtenyi Manuela Wachtel
Database Management & CRM	Annachiara Sorbo
Media Sales Managers	Melissa Brown (International) Hélène Carpentier (Western Europe) Matthias Diessner (Key Accounts) Weridiana Mageswki (Latin America) Barbora Solarova (Eastern Europe) Peter Witteczek (Asia Pacific)
Executive Producer	Gernot Meyer
Advertising Disposition	Marius Mezger

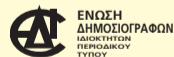Dental Tribune International GmbH  
Holbeinstr. 29, 04229 Leipzig, Germany | Tel.: +49 341 48 474 302 | Fax: +49 341 48 474 173  
info@dental-tribune.com | www.dental-tribune.com

©2018, Dental Tribune International GmbH.

All rights reserved. Dental Tribune International makes every effort to report clinical information and manufacturer's product news accurately, but cannot assume responsibility for the validity of product claims, or for typographical errors. The publishers also do not assume responsibility for product names, claims, or statements made by advertisers. Opinions expressed by authors are their own and may not reflect those of Dental Tribune International.

## Ελληνική Έκδοση

Κωδικός 01-7656



FAEP

FIPP

Ιδιοκτήτης

NEW OMNIPRESS IKE  
Λ. Μεσογείων 330, Αγία Παρασκευή - Τ.Κ. 15341  
Τηλέφωνο +30 210 2222637, +30 6972036900  
info@omnipress.gr - www.dental-tribune.gr

Εκδότης-Διευθυντής  
Διεύθυνση-Σύνταξη  
Art Director  
Atelie  
Υπεύθυνη-Επιμέλεια τεύχους  
Νομικός Σύμβουλος  
Εκτύπωση

Ρούσσης Γ. Ιωάννης  
Δημήτρης Αρ. Αλεξόπουλος  
Εύη Μίνη  
Πολυξένη Μήλια  
Αναγνώστική Κωνσταντίνια  
Παναγιώτα Καρκαβέλια  
PRINTFAIR - Digital & Offset solutions  
Βιολέτας 3, Τ.Κ. 13671 Αχαρναι, Τατόι  
Τηλ.: 210 2469799

Έμβασμα συνδρομών

•ΠΕΙΡΑΙΩΣ 5010 091284 425  
GR23 0172 0100 0050 1009 1284 425

Επισκευθείτε μας: [www.dental-tribune.gr](http://www.dental-tribune.gr)

← DT σελίδα 1

επιχειρηματικός σύμβουλος και ομιλητής και λατρεύω τη δουλειά μου.

**ΕΡΩΤΗΣΗ:** Πώς πιστεύετε πως έχει αλλάξει η Οδοντιατρική επιχειρηματικά τις τελευταίες δύο δεκαετίες;

**ΑΠΑΝΤΗΣΗ:** Με εκατοντάδες τρόπους! Όταν εκπαιδευόμουν ως υγιεινολόγος στο Κολοράντο, η Εμφυτευματολογία και η ενσωμάτωση οδοντιατρικού λογισμικού και τα ηλεκτρονικά αρχεία ασθενών αποτελούσαν τους νέους επαγγελματικούς ορίζοντες που επιχειρούσαμε να κατακτήσουμε. Εκείνη την περίοδο, η εσωτερική διαχείριση ενός οδοντιατρείου ήταν πλήρως εφικτή και όλοι είχαμε το χρόνο που χρειαζόμαστε για να ελέγχουμε τα συστήματα που διαθέταμε. Ωστόσο, με την πάροδο του χρόνου έχουμε παρατηρήσει δραματικές αλλαγές στην τεχνολογία, τα φοιτητικά δάνεια, τις προσδοκίες των ασθενών, την επιστήμη, τα υλικά, τις προσδοκίες του προσωπικού, την ασφάλιση, τη νομοθεσία, την προώθηση, τις διασυνδέσεις και την ισορροπία μεταξύ εργασίας και προσωπικής ζωής. Δεν πιστεύω πως είναι εφικτή η εσωτερική διαχείριση μίας τέτοιας επιχείρησης. Είναι πιο ακριβή και υπάρχει μεγαλύτερη πιθανότητα κακοδιαχείρισης. Πιστεύω πως, προκειμένου ο ιδιοκτήτης μίας επιχείρησης να είναι ένας αποτελεσματικός ηγέτης, θα πρέπει να αναθέτει καθήκοντα και να διαθέτει και εξωτερικούς συνεργάτες για εργασίες και συστήματα του οδοντιατρείου.

**ΕΡΩΤΗΣΗ:** Έχετε συνεργαστεί με πολλούς οδοντιάτρους τα τελευταία χρόνια. Όσον αφορά τις δυσκολίες λειτουργίας μίας επιχείρησης, έχετε παρατηρήσει ορισμένα επαναλαμβανόμενα προβλήματα;

**ΑΠΑΝΤΗΣΗ:** Σε πάρα πολλά οδοντιατρεία, υπάρχει μία έλλειψη γενικής κατανόησης της εφαρμογής συστημάτων και της δημιουργίας μίας νοοτροπίας ευθύνης. Οι βασικές ηγετικές δεξιότητες απουσιάζουν από το εκπαιδευτικό μας σύστημα, επομένως όταν ο ιδιοκτήτης μίας επιχείρησης αντιμετωπίζει την πρόκληση του ελέγχου του χαστικού προγράμματος ή να βοηθήσει την ομάδα του να κατανοήσει πώς πρέπει να απαντά στα τηλεφωνήματα, ή ακόμη να βελβαιώσει τη συλλογή των οφελών προς το ιατρείο, δε γνωρίζει πώς να εκπαιδεύσει και

να κινητοποιήσει την ομάδα για να ολοκληρώσει αυτές τις εργασίες. Και ποτέ δεν υπάρχει μία μόνο πρόκληση! Υπάρχουν πάντα πολλαπλά συστήματα που δε λειτουργούν σωστά ή απουσιάζουν, και είναι πολύ δύσκολο για τους οδοντιάτρους να προσπαθήσουν και να τα εφαρμόσουν με επιτυχία-θέλουν απλώς να εργαστούν ως οδοντίατροι! Τελικά, επικρατεί το χάος και όλα τα συστήματα αποτυγχάνουν. Τότε συνήθως επικοινωνεί μαζί μου ο οδοντίατρος.

**ΕΡΩΤΗΣΗ:** Με ποιους τρόπους πιστεύετε πως μπορούν να ωφεληθούν οι οδοντίατροι από την κατανόηση του τρόπου λειτουργίας μίας επιχείρησης;

**ΑΠΑΝΤΗΣΗ:** Πιστεύω πως υπάρχει μεγάλη ανάγκη για μεγαλύτερη επιχειρηματική έκθεση στην ιατρική και οδοντιατρική εκπαίδευση. Σχεδόν κάθε οδοντίατρος με τον οποίο έχω μιλήσει αναφέρεται στην εμπειρία του ως φοιτητής με έμφαση στους φυσιολογικούς μηχανισμούς και τις οδοντιατρικές διαδικασίες που δεν είναι κρίσιμες για την καθημερινή κλινική πράξη. Ωστόσο, δε γίνεται ποτέ συζήτηση για την κατανόηση ενός ισολογισμού, τις ηγετικές ικανότητες και το γιατί πίσω από τη δημιουργία και κατανόηση των επιχειρηματικών τιμών. Είμαι μέλος μίας ομάδας στο Facebook της οποίας επικεφαλής είναι ένας οδοντίατρος και έχει ως αποστολή του να δώσει βασικά στοιχεία του τρόπου λειτουργίας ενός οδοντιατρείου στους φοιτητές και τους οδοντιάτρους. Μου ανέφερε μία φορά πως δεν έχει δει ποτέ έναν οδοντίατρο να χάνει το ιατρείο του για μία κακή αποκατάσταση. Η ομάδα, αλλά έχει δει πολλές λειτουργίες μίας επιχείρησης, έχετε παρατηρήσει ορισμένα επαναλαμβανόμενα προβλήματα;

**ΑΠΑΝΤΗΣΗ:** Σε πάρα πολλά οδοντιατρεία, υπάρχει μία έλλειψη γενικής κατανόησης της εφαρμογής συστημάτων και της δημιουργίας μίας νοοτροπίας ευθύνης. Οι βασικές ηγετικές δεξιότητες απουσιάζουν από το εκπαιδευτικό μας σύστημα, επομένως όταν ο ιδιοκτήτης μίας επιχείρησης αντιμετωπίζει την πρόκληση του ελέγχου του χαστικού προγράμματος ή να βοηθήσει την ομάδα του να κατανοήσει πώς πρέπει να απαντά στα τηλεφωνήματα, ή ακόμη να βελβαιώσει τη συλλογή των οφελών προς το ιατρείο, δε γνωρίζει πώς να εκπαιδεύσει και

τητές να κατανοήσουν βασικές οικονομικές αρχές για τους αυτοαπασχολούμενους, τη διαχείριση ανθρωπίνων πόρων κλπ. Αυτή θα ήταν μία εξαιρετική αρχή.

**ΕΡΩΤΗΣΗ:** Ποια είναι ορισμένα από τα πιο έντονα επιχειρηματικά λάθη που έχετε παρατηρήσει στους οδοντιάτρους όλα αυτά τα χρόνια;

**ΑΠΑΝΤΗΣΗ:** Να περιμένουν πολύ καιρό για να ζητήσουν βοήθεια. Συχνά, η δικαιολογία για το νέο ιδιοκτήτη της επιχείρησης είναι η διαχείριση του προϋπολογισμού και το κατανόω πλήρως. Ωστόσο, η ανεύρεση των πόρων για να πληρωθεί αυτή η επιχειρηματική βοήθεια από την αρχή θα εξοικονομήσει πάρα πολλά χρήματα, χρόνο και πονοκεφάλους από τους οδοντιάτρους.

Έχω βρεθεί δίπλα σε ορισμένους από τους καλύτερους επαγγελματίες στην Οδοντιατρική για δεκαετίες-συμβούλους, ομιλητές, καθηγητές και συγγραφείς. Όλοι μας έχουμε πολλές μαρτυρίες από πελάτες που αναγνώρισαν το όφελος της αναζήτησης βοήθειας μέσα σε λίγα χρόνια από την έναρξη της επιχείρησής τους κι έχουν επιτύχει στην εφαρμογή των όσων έχουν διδαχθεί. Και πάλι συχνά αναφέρουν πως θα ήθελαν να είχαν επικοινωνήσει νωρίτερα. Όπως ακριβώς η τερηδόνα είναι ευκολότερο να αποκατασταθεί όταν είναι μικρή και δεν πονάει, η πρόσληψη ενός εξωτερικού συνεργάτη νωρίς για να σας βοηθήσει να προσδιορίσετε τι θα εφαρμόσετε και πώς θα το κάνετε θα είναι η καλύτερη επένδυση στον εαυτό σας και την επιχείρησή σας.

**ΕΡΩΤΗΣΗ:** Για ορισμένους που δυσκολεύονται με την επιχειρηματική πλευρά ενός οδοντιατρείου, ποια θα ήταν η συμβουλή σας;

**ΑΠΑΝΤΗΣΗ:** Αναζητήστε εκπαίδευση από αξιόπιστες πηγές. Επικοινωνήστε με ανθρώπους που βρίσκονται στη βιομηχανία για πολλά χρόνια και είναι επιτυχημένοι. Η λήψη συμβουλών από ανθρώπους με εμπειρία μπορεί να σας προσφέρει τα τεκμηριωμένα δεδομένα και την απαραίτητη εκπαίδευση για να βελτιώσετε την επιχείρησή σας. Και ισχύει εδώ απόλυτα η εξής ρήση: "Παίρνετε αυτό που πληρώνετε."

Σας ευχαριστώ πολύ για αυτή τη συνέντευξη.

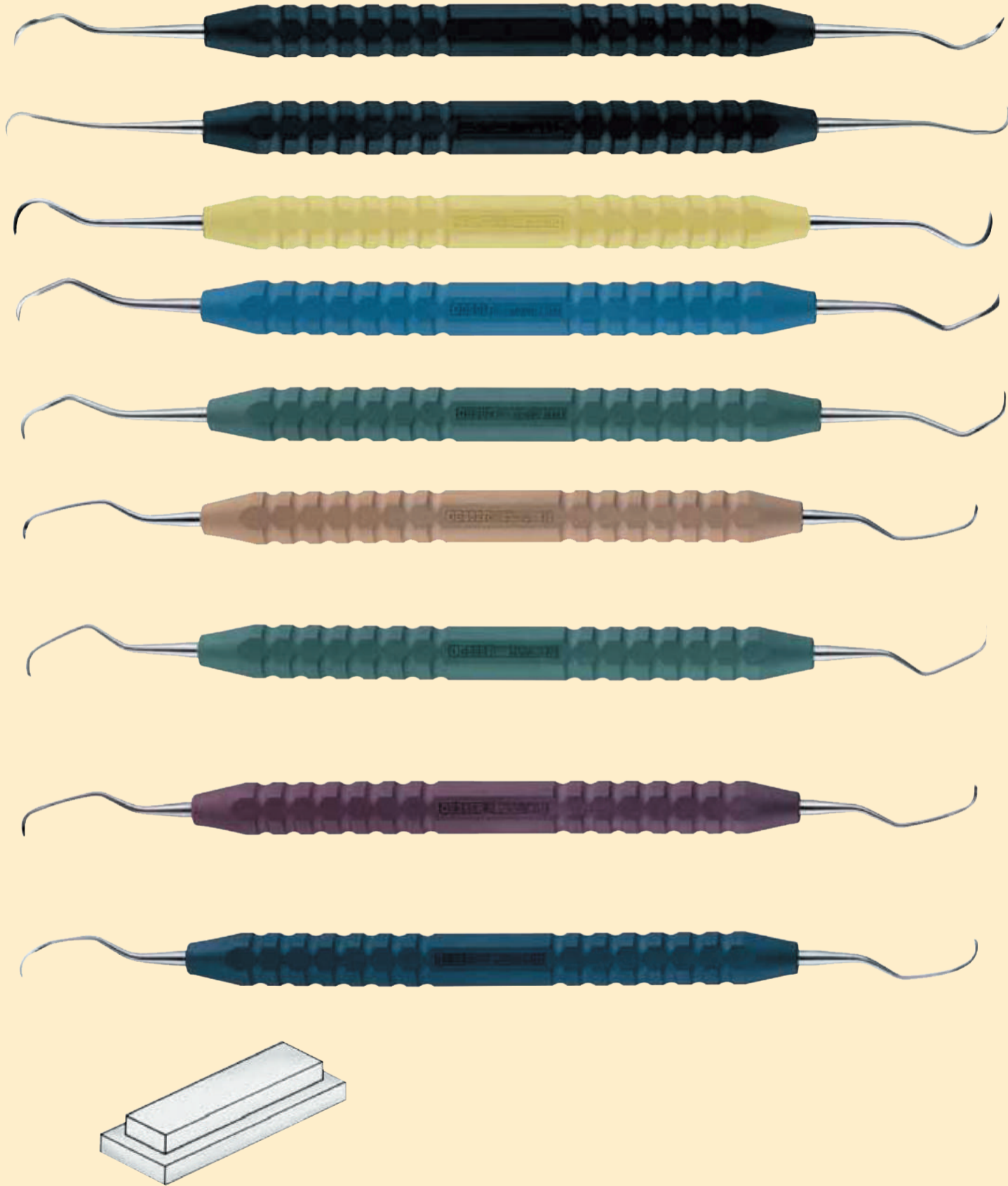
Αναδημοσίευση από το DT Asia Pacific Edition, Vol. 16, No. 6, 2018



# AESCULAP®

## Η απόλυτη Γερμανική ποιότητα στα οδοντιατρικά εργαλεία

**3+1  
ΔΩΡΟ**



Κατεβάστε το app της **AESCULAP** με τον πλήρη κατάλογο των εργαλείων της



# Αισθητική στην πρόσθια περιοχή της άνω γνάθου

Μία ομαδική θεραπευτική προσέγγιση

AD




**8.200€ + φπα**



- 5 Επίπεδα Μεγέθυνσης
- Γερμανικοί φακοί, εξαιρετικής ποιότητας και ευκρίνειας, πολλαπλών στρωμάτων, αποχρωματικοί με χαρακτηριστικά μειωμένης αντανάκλασης
- Ανακλινόμενα προσοφθάλμια 0-180°
- **Vario Focus** με επιλογές 190-300χιλ ή 250-400χιλ.
- LED φωτισμός (60,000Lux) χωρίς την ανάγκη οπτικής ίνας
- Κίτρινο φίλτρο για την προστασία των ρητινών
- Πράσινο φίλτρο για τη βελτίωση ορατότητας ιστών με έντονη παρουσία αίματος (red free)
- Δυνατότητα αναβάθμισης με μια πληθώρα αξεσουάρ σε δεύτερο χρόνο με ειδικές τιμές.



**ΦΛΩΡΟΣ DENTAL** plus  
Εγνατία 88, 54623 Θεσσαλονίκη  
Τηλ. 2310 224-203  
[www.florosdental.com](http://www.florosdental.com)



*A. Eghbali Διευθυντής του Τμήματος Περιοδοντολογίας και Εμφυτευματολογίας του Πανεπιστημίου Vrije στις Βρυξέλλες.*



*S. Velghe Προσθετολόγος και έχει ιδρύσει την οδοντιατρική κλινική Policlincic Tandheelkunde από το 2007.*

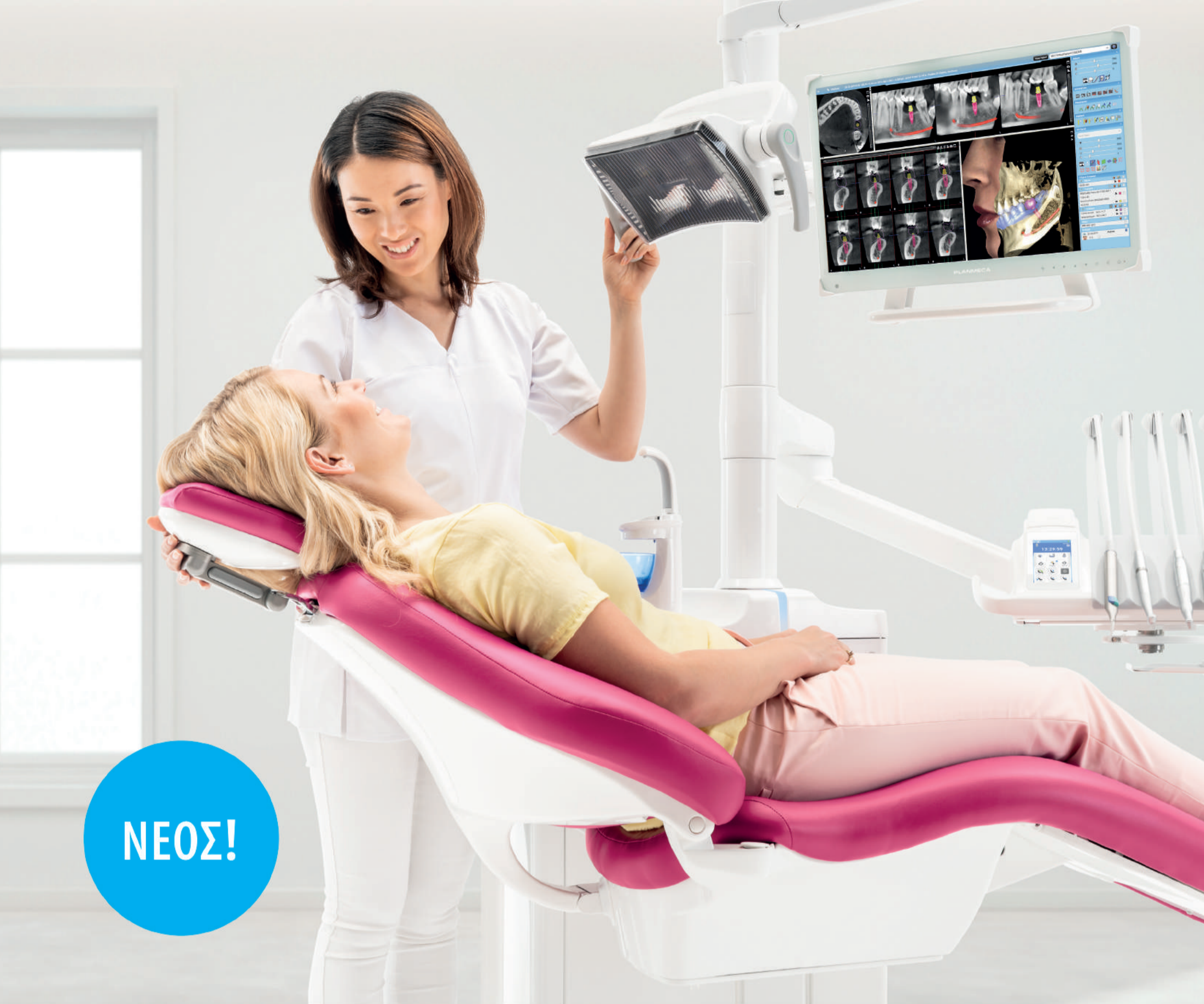**Η** πολυδιάστατη συνεργασία παίζει σημαντικό ρόλο στην επίτευξη προβλέψιμων αισθητικών αποτελεσμάτων.

Σε αυτό το άρθρο παρουσιάζεται η σημασία της ακριβούς ανάλυσης και του θεραπευτικού σχεδιασμού κάθε περίπτωσης.

Σε αυτό το άρθρο περιγράφεται η αποκατάσταση δύο απολεσθέντων κεντρικών τομέων στην άνω γνάθο.

Μετά την εξαγωγή του 11, λήφθηκαν μέτρα για τη διατήρηση της φατνιακής ακρολοφίας.





ΝΕΟΣ!

# PLANMECA COMPACT™ i5

– ΛΕΙΤΟΥΡΓΙΚΟΤΗΤΑΣ, ΑΝΤΟΧΗΣ, ΑΝΕΣΗΣ, ΑΣΦΑΛΕΙΑΣ ΚΑΙ ΑΙΣΘΗΤΙΚΗΣ

- Σχέδιο – με επίκεντρο τον χρήστη
- Ευεξία – άνεση για την οδοντιατρική ομάδα και τους ασθενείς
- Καθαριότητα – ένα ασφαλές περιβάλλον εργασίας και θεραπείας
- Ευφυής λειτουργία – έξυπνα εργαλεία για έξυπνη οδοντιατρική
- Εξέλιξη – συνεχής βελτίωση

Για περισσότερες πληροφορίες!

[www.planmeca.com](http://www.planmeca.com)



Planmeca Oy Asentajankatu 6, 00880 Helsinki, Finland. Tel. +358 20 7795 500, fax +358 20 7795 555, sales@planmeca.com

**Α** Δ Ο Ν Τ Ι Α Τ Ρ Ι Κ Α  
**Α** Π Ο Σ Τ Ο Λ Ι Δ Η από το 1929

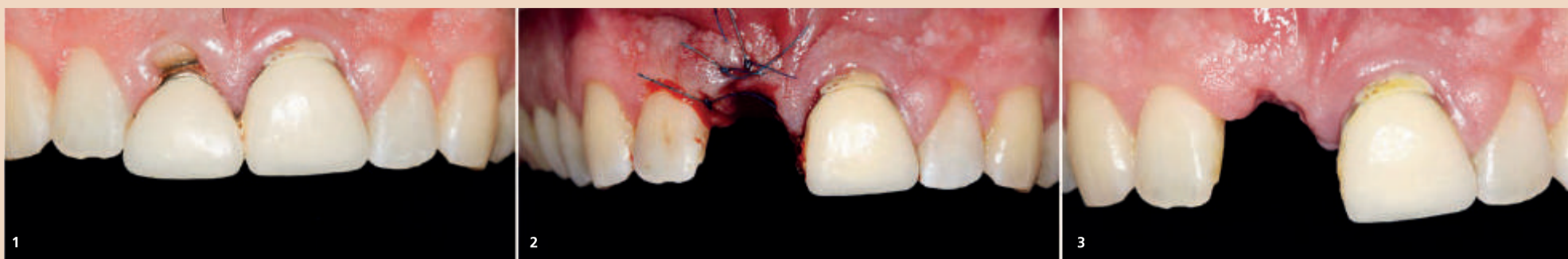
[www.apostolides.gr](http://www.apostolides.gr) Για όσους έχουν υψηλές απαιτήσεις

**ΑΘΗΝΑ:**  
ΦΕΙΔΙΠΠΙΔΟΥ 23, 115 27 ΓΟΥΔΗ  
ΤΗΛ./ FAX: 210 698 48 82  
info.athens@apostolides.gr

**ΘΕΣΣΑΛΟΝΙΚΗ:**  
ΤΕΛΛΟΓΛΟΥ 11, 546 36  
ΤΗΛ.: 2310 201 301, 2310 248 065  
info@apostolides.gr

**PLANMECA**





Εικ. 1 Δυσαρμονική μετάβαση μεταξύ του ουλικού ορίου και της μεταλλοκεραμικής στεφάνης. Η κατάρρευση του προφίλ ανάδυσης στον 11 ήταν εμφανής.

Εικ. 2 Οκτώ εβδομάδες μετά την εξαγωγή του 11: κυτή μορφολογία της φραγνιακής ακρολοφίας και διατήρηση των μαλακών ιστών.

Εικ. 3 Μετά την τοποθέτηση του εμφυτεύματος στην περιοχή του 11. Δέκα εβδομάδες αργότερα, λήφθηκε ένα αποτύπωμα και κατασκευάστηκε μία προσωρινή γέφυρα με γεφύρισμα στην περιοχή του 21.

# GREEN dental

ΧΑΛΚΟΚΟΝΔΥΛΗ 9, ΑΘΗΝΑ | ΤΚ: 10677  
ΤΗΛ: 210-3803055, 210- 3809731  
info@greendental.gr



Με πλεονεκτήματα όπως οι φακοί ZEISS & SWAROVSKI Optik, η γκάμα σκελετών, το χαμηλό βάρος τους, η εταιρεία **StarMed** δεν χρειάζεται ιδιαίτερες συστάσεις για τις ΛΟΥΠΕΣ της, τους ΦΩΤΙΣΜΟΥΣ τεχνολογίας LED και την προσαρμοζόμενη σε λούπες KAMERA STARCAM.

Οι Λούπες είναι διαθέσιμες σε μεγεθύνσεις από 2,5x έως 10,0x



SV-ST 2,5-Adivista



SV-UP 3,0-Titan Ti22



K-bino 4,2-10,0 Adizero



starMed



AD

Μετά από οκτώ εβδομάδες, τοποθετήθηκε ένα εμφύτευμα και κατασκευάστηκε μία προσωρινή κοχλιούμενη γέφυρα.

Πριν την τοποθέτηση της προσωρινής γέφυρας, εξάχθηκε ο 21 και αντικαταστάθηκε άμεσα με ένα εμφύτευμα.

#### Εισαγωγή

Η επικείμενη απώλεια ενός δοντιού στην αισθητική ζώνη μπορεί να αποτελεί μία δυσάρεστη εμπειρία για τον ασθενή.

Καθώς τα ποσοστά επιτυχίας και προβλεψιμότητας των οδοντικών εμφυτευμάτων έχουν βελτιωθεί με την πάροδο των χρόνων, οι θεραπείες με εμφυτεύματα γίνονται όλο και πιο δημοφιλείς.

Η οστεοενσωμάτωση δεν αποτελεί πλέον το μοναδικό κριτήριο για επιτυχημένη θεραπεία με εμφυτεύματα.

Είναι εξίσου σημαντικό το αισθητικό αποτέλεσμα της επεμφυτευματικής αποκατάστασης.

Ο αισθητικός περιεμφυτευματικός ιστός θα πρέπει να βρίσκεται σε αρμονία με την υγιή παρακείμενη οδοντοφυΐα όσον αφορά το ύψος, τον όγκο, το χρώμα και τη μορφολογία.

Η αποκατάσταση θα πρέπει να διαθέτει φυσική εμφάνιση και να μιμείται την εμφάνιση του ελλείποντος δοντιού όσον αφορά το χρώμα, το σχήμα, τη δομή, το μέγεθος και τις οπτικές ιδιότητες.

Σε μία πολυδιάστατη ομαδική προσέγγιση, αρκετές θεραπευτικές μέθοδοι, όπως ελάχιστα επεμβατικές μέθοδοι, πρωτόκολλα διατήρησης της ακρολοφίας, μοσχεύματα συν-δεδεικμένου ιστού, προσωρινές αποκαταστάσεις και πλαστική-αισθητική περιοδοντική θεραπεία θα πρέπει να ληφθούν υπόψη.

Επιπρόσθετα, μία ολοκληρωμέ-



Histology report, Robert Jones and Agnes Hunt  
Orthopaedic Hospital, UK.

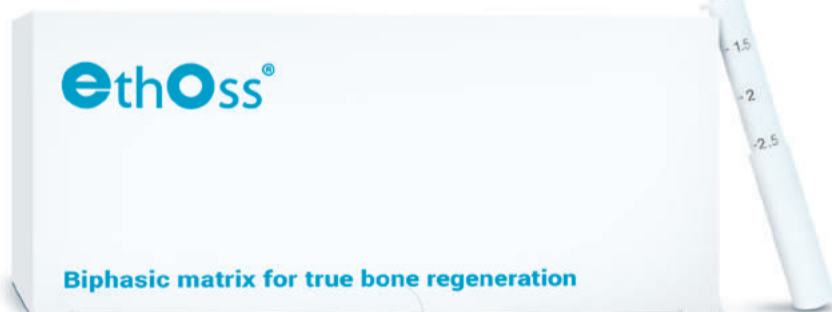
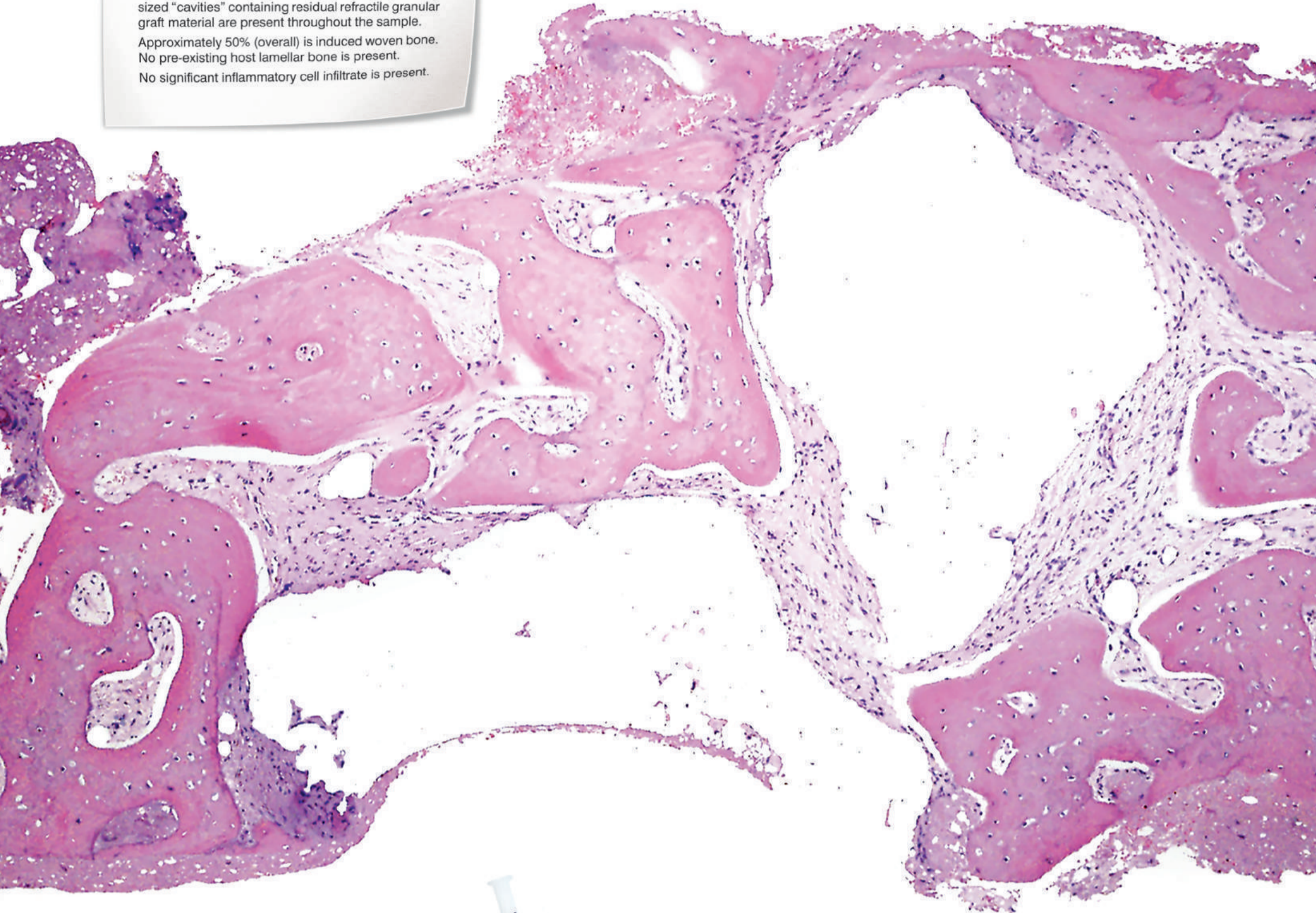
Histological testing by Dr C. Mangham.

**MICROSCOPIC DESCRIPTION**

Piece of tissue composed of both compact and trabecular woven bone within moderately cellular fibroblastic tissue. Both active fibroplasia and osseous production are underway. Multiple, variably sized "cavities" containing residual refractile granular graft material are present throughout the sample.

Approximately 50% (overall) is induced woven bone. No pre-existing host lamellar bone is present.

No significant inflammatory cell infiltrate is present.



## 50% νεοσχηματισμένο οστό σε περίοδο 12 εβδομάδων.

Δείγματα των περισσότερων ιστολογικών εξετάσεων, μετά από χρήση του ethoss®, δείχνουν ποσοστό 50% νεοσχηματισμένου οστού σε περίοδο 12 εβδομάδων. Αυτό δεν είναι τυχαίο, καθώς οι μελέτες σχεδόν τριών δεκαετιών απέδωσαν στο ethoss® μία σύνθεση που συμβαδίζει με τον φυσιολογικό ρυθμό επούλωσης του ανθρώπινου σώματος. Με τον τρόπο αυτό, πετυχαίνει ταχύτερους χρόνους ανάπτυξης, ενώ ταυτόχρονα διατηρεί τον οστικό όγκο σε βάθος χρόνου. Αυτές οι ιδιότητες το καθιστούν ιδανικό για χρήση, τόσο σε πρωτόκολλα που απαιτούν άμεση φόρτιση, όσο και σε περιστατικά με μεγαλύτερους χρόνους αποκατάστασης.

Δείτε δημοσιευμένες μελέτες και κλινικά περιστατικά, στην επίσημη ιστοσελίδα: [ethoss.dental](http://ethoss.dental)

\*Με βάση δημοσιευμένο περιστατικό: [www.bdizedi.org/bdiz/web.nsf/gfx/EDI\\_Journal\\_4\\_2014.pdf/\\$file/EDI\\_Journal\\_4\\_2014.pdf](http://www.bdizedi.org/bdiz/web.nsf/gfx/EDI_Journal_4_2014.pdf/$file/EDI_Journal_4_2014.pdf)

**ΑΘΗΝΑ**  
Λ. Μεσογείων 467,  
Τ.Κ. 153.43 Αγ. Παρασκευή  
Τηλ.: 210 80 30 341  
[info@aristondental.com](mailto:info@aristondental.com)

Web: [aristondental.com](http://aristondental.com)

**ΘΕΣΣΑΛΟΝΙΚΗ**  
Βασ. Ηρακλείου 47,  
Τ.Κ. 546.23  
Τηλ.: 2310 268 020  
[thessaloniki@aristondental.com](mailto:thessaloniki@aristondental.com)

fb: [ariston dental](https://www.facebook.com/ariston.dental)

**ΛΕΜΕΣΟΣ**  
Θεσσαλονίκης 9, Γραφείο 102  
Τ.Κ. 3025 Λεμεσός  
Τηλ.: 25 322 895  
[info@aristondental.com](mailto:info@aristondental.com)



**ariston dental**  
better answers



← DT σελίδα 6

νη ανάλυση είναι σημαντική, για παράδειγμα, με ψηφιακό σχεδιασμό χαμόγελου.

#### Μελέτη περίπτωσης

Πριν από λίγα χρόνια, και οι δύο κεντρικοί τομείς αυτού του νέου άνδρα ασθενή αποκαταστάθηκαν με μεταλλοκεραμικές στεφάνες.

Με τα σημερινά δεδομένα, η αποκατάσταση θα θεωρούνταν αισθητικά ως αποτυχημένη (εικ. 1).

Και τα δύο δόντια εμφάνιζαν σημαντική έκταση ουλικής υφίξεσης, εμφανή όρια στεφανών και απώλεια αρμονίας μεταξύ της ουλικής αρχιτεκτονικής και της αποκατάστασης.

Το σχέδιο θεραπείας περιλάμβανε την αντικατάσταση των δύο

κεντρικών τομέων με δύο εμφυτεύματα με κοχλιούμενες μονολιθικές στεφάνες από διπυριτιούχο λίθιο. Για να δημιουργηθεί μία αρμονική αισθητική εμφάνιση, οι δύο πλάγιοι τομείς θα κτίζονταν με πολυμερές υλικό.

#### Χειρουργική φάση

Η αρχική εκτίμηση οδήγησε σε ένα σχέδιο θεραπείας στο οποίο και οι δύο τομείς θα αντικαθιστού-

νταν με εμφυτεύματα.

Για να διατηρηθεί η κεντρική μεσοδόντια θηλή μεταξύ των τομέων, πραγματοποιήθηκε σταδιακή εξαγωγή των δύο δοντιών, ξεκινώντας με τον 11.

Λίγες εβδομάδες αργότερα, εξάχθηκε ο 21 και ακολούθησε η άμεση τοποθέτηση εμφυτεύματος.

Κατασκευάστηκε μία προσωρινή γέφυρα με γεφύρωμα στον 21

για να διαμορφωθούν οι μαλακοί ιστοί. Στις εικόνες 2-5 φαίνεται η χειρουργική φάση με στόχο τη διατήρηση των μαλακών ιστών.

#### Προσθετική φάση

Η διατήρηση των μαλακών ιστών παίζει σημαντικό ρόλο στην επιτυχία της θεραπείας.

Η μεταφορά αυτών των δεδομένων στον οδοντοτεχνίτη αποτελεί μία πρόκληση.

Για να αναπαρασταθεί η αρχιτεκτονική των μαλακών ιστών, εξατομικεύθηκε ένας κλασικός άξονας αποτύπωσης του εμφυτεύματος στον 11.

Στη συνέχεια, λήφθηκε ένα αποτύπωμα των εμφυτευμάτων στην περιοχή των 11 και 21 με ένα εξατομικευμένο και ένα κλασικό άξονα αποτύπωσης, αντίστοιχα (εικ. 6α&β).

Το εκμαγείο γύψου που προέκυψε διαμορφώθηκε στην περιοχή του 21.

Στη συνέχεια, χρησιμοποιήθηκε ένα αποτύπωμα σιλικόνης για να καταγραφεί το προφίλ ανάπτυξης του γεφυρώματος στον 21 της προσωρινής γέφυρας (εικ. 7α-γ).

Αυτή η πληροφορία μεταφέρθηκε σε ένα κλασικό άξονα αποτύπωσης, με συνέπεια ένα εξατομικευμένο αποτύπωμα στην περιοχή του 21 (εικ. 8α&β).

Στο επόμενο στάδιο, εκτιμήθηκε η κατάσταση με ψηφιακή ανάλυση σχεδιασμού χαμόγελου (εικ. 9α&β).

Η αξιολόγηση αποκάλυψε μία δυσανάλογη κατανομή του όγκου μεταξύ των κεντρικών και πλαγίων τομέων.

Οι πλάγιοι τομείς ήταν πολύ στενοί σε σχέση με το ευρύ και τετράγωνο σχήμα των κεντρικών τομέων.

Για να βελτιωθεί η αρμονία, ο όγκος θα πρέπει να κατανέμεται μεταξύ των τεσσάρων τομέων.

Κατασκευάστηκαν νέες κοχλιούμενες προσωρινές αποκαταστάσεις.

Πριν από αυτό, ένα κέρινο πρότυπο προσαρμόστηκε και δοκιμάστηκε ενδοστοματικά για να οπτικοποιηθεί το τελικό αποτέλεσμα.

Δημιουργήθηκε ένα κλειδί σιλικόνης για να κτιστούν πρώτα οι

Γερμανική ποιότητα  
σε ασυναγώνιστες τιμές

**MELAG**<sup>®</sup>  
competence in hygiene

VACUKLAV 31 B+



- ✓ Ο πιο αξιόπιστος κλίβανος class B της παγκόσμιας αγοράς
- ✓ Γρήγοροι χρόνοι αποστείρωσης και στεγνώματος των εργαλείων
- ✓ Μεγάλη ευκολία στην καθημερινή χρήση του
- ✓ Αξεπέραστη Γερμανική ποιότητα κατασκευής



Quality - made in Germany



MELAdem 40  
Αυτόματος Αποιονιστής Νερού

Έως 30/4/19  
Αγοράζετε το **Vacuklav 31B+**  
μαζί με τον απιονιστή **MELAdem 40**

σε τιμή προσφοράς  
**4.500€ + Φ.Π.Α.**

και παίρνετε επιπλέον  
**ΔΩΡΟ 1.000€**  
σε εργαλεία **AESCLAP**  
της επιλογής σας

ΟΜΙΛΟΣ ΜΩΡΙΣ ΦΑΡΑΤΖΗ Α.Ε.

**ESTETIKA ΜΕΠΕ**  
ΟΔΟΝΤΙΑΤΡΙΚΑ - ΟΔΟΝΤΟΤΕΧΝΙΚΑ

Φειδιππίδου 41, 115 27 Αθήνα  
Τηλ.: 210 7489040 | Fax: 210 7489041  
E-mail: info@estetika.gr | www.estetika.gr

**ΜΩΡΙΣ ΦΑΡΑΤΖΗ Α.Ε.**  
ΟΔΟΝΤΙΑΤΡΙΚΑ ΑΠΟ ΤΟ 1884

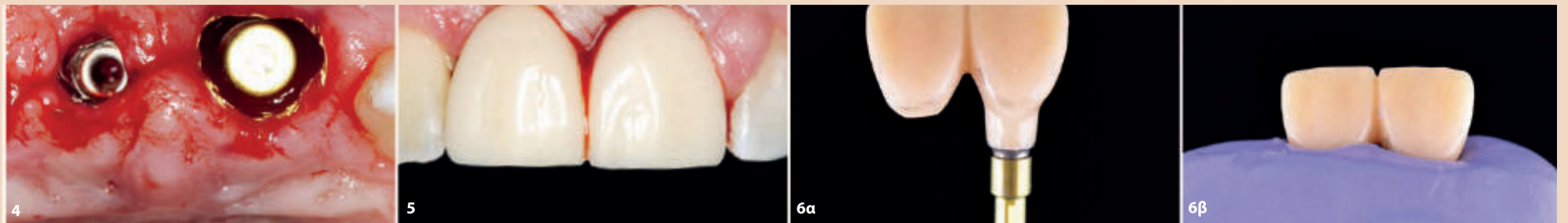
Φειδιππίδου 43, 115 27 Αθήνα  
Τηλ.: 210 7489 031, 210 7489 032  
E-mail: info@faratzigr | www.faratzigr

**NewDent I.K.E**  
ΟΔΟΝΤΙΑΤΡΙΚΑ - ΟΔΟΝΤΟΤΕΧΝΙΚΑ

Ναυάρχου Κουντουριώτου 3 - 546 25 Θεσσαλονίκη  
Τηλ.: 2310 270 550, 2310 270 850  
E-mail: newdent@otenet.gr



← DT σελίδα 8



Εικ. 4 Το δεύτερο εμφύτευμα τοποθετήθηκε αμέσως μετά την εξαγωγή του 21.

Εικ. 5 Η προσωρινή γέφυρα με το γεφύρωμα στον 21 κοκλιώθηκε στο εμφύτευμα στην περιοχή του 11. Μετά από δύο μήνες, η παρειακή μορφολογία στην περιοχή του 21 διορθώθηκε με μύσχευμα συνδέτικου ιστού.

Εικ. 6α-β Κατασκευή του εξατομικευμένου άξονα αποτύπωσης για το εμφύτευμα στην περιοχή του 11. Το προφίλ ανάδωσης της προσωρινής αποκατάστασης θα πρέπει να μεταφερθεί στη μόνιμη αποκατάσταση. Αυτή η διαδικασία προλαμβάνει την κατάρρευση του προφίλ ανάδωσης κατά τη λήψη αποτυπώματος.

AD

πλάγιοι τομείς με ένα προσωρινό πολυμερές υλικό.

Με τις προσωρινές στεφάνες και το ομοίωμα ρητίνης των πλάγιων τομέων, θα μπορούσε να μεταφερθεί η μορφολογία του κερώματος.

Αυτό το πρότυπο χρησιμοποιήθηκε για την αξιολόγηση του νέου χαμόγελου ενδοστοματικά πριν την κατασκευή των μόνιμων αποκαταστάσεων.

Πραγματοποιήθηκε χρωματοληψία με τη βοήθεια διασταυρούμενου πολωμένου φωτός.

Οι ανεπιθύμητες αντανakλάσεις εξαλείφθηκαν αποτελεσματικά με ένα ειδικό φίλτρο για τα μάτια.

Για να κατασκευαστούν οι μόνιμες προσθετικές αποκαταστάσεις, ντυμπλαρίστηκαν οι προσωρινές και δημιουργήθηκαν αντίγραφα 1:1 με IPS e.max Press (μονολιθικό διπυριτιούχο λίθιο, Ivoclar Vivadent).

Κοχλιούμενες στεφάνες από IPS e.max Press τοποθετήθηκαν στα εμφυτεύματα και οι οπές πρόσβασης των βιδών εμφράχθηκαν με PTFE και καλύφθηκαν με ρητίνη.

Μόλις τοποθετήθηκαν οι αποκαταστάσεις, οι πλάγιοι τομείς κτίστηκαν με ρητίνη IPS Empress Direct (Ivoclar Vivadent).

Χρησιμοποιήθηκε ένα υπερώιο κλειδί σιλικόνης ως βοήθημα.

Ο χρωματικός συνδυασμός της επιλεχθείσας ρητίνης και του κεραμικού υλικού IPS e.max φαινόταν ιδανικός.

Χρησιμοποιήθηκε ελαστικός απομονωτήρας για απομόνωση.


Εφαρμόστηκε μία τεχνική διαστρωμάτωσης ρητίνης για να κτιστούν οι τομείς (εικ. 10Α-s).

Η αδαμαντίνη αδροποιήθηκε

# 25 ΧΡΟΝΙΑ


# PROFILE

## DENTAL




Hellas ADIN DENTAL IMPLANT SYSTEMS LTD


### Touareg CloseFit




WP




UNP




ONE



RP



TMA



CAD·CAM

NTONTOY ΔΗΜΗΤΡΑ

## PROFILE

### DENTAL

ΟΔΟΝΤΙΑΤΡΙΚΑ ΠΡΟΪΟΝΤΑ - ΤΕΙΜΙΣΚΗ 19  
ΘΕΣΣΑΛΟΝΙΚΗ - Τ.Κ. 54624 - 2310 342504

→ DT σελίδα 10

Αποκλειστικός αντιπρόσωπος ADIN για την Ελλάδα και την Κύπρο