

DENTAL TRIBUNE

The World's Dental Newspaper • Bulgarian Edition



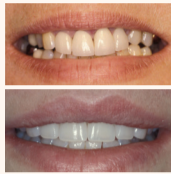www.dental-tribune.com, www.dental-tribune.net

април 2017 г./бр. 64, зог. 15

ВЪЗСТАНОВИТЕЛНА ДЕНТАЛНА МЕДИЦИНА

Апаратът на Dahl

В шестата част от поредицата статии, посветени на пълната и частичната реконструкция на съзъбието, проф. Paul Tipton представя по-задълбочен поглед върху концепцията на Dahl и обсъжда приложението на апарата в съвременните възстановителни дентални техники.

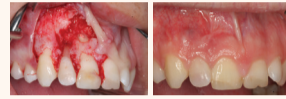

▶ стр. 12

ОБЩА ДЕНТАЛНА МЕДИЦИНА

Лечение на апикомаргинален дефект с костна блок присадка заедно с апикална остеотомия на горночелюстни резци

Авторите описват успешното лечение на апикомаргинален дефект на горночелюстен страничен резец с блок присадка от кост, проведено едновременно с апикална остеотомия на страничния и централния резец. Случаят е с тригодишно проследяване.



▶ стр. 16

FREE ADMISSION
www.colgatetalks.com



**FIT 4 PREVENTION
BY COLGATE**
JUNE 10, 2017

see more on page 22

Рехабилитация на усмивката

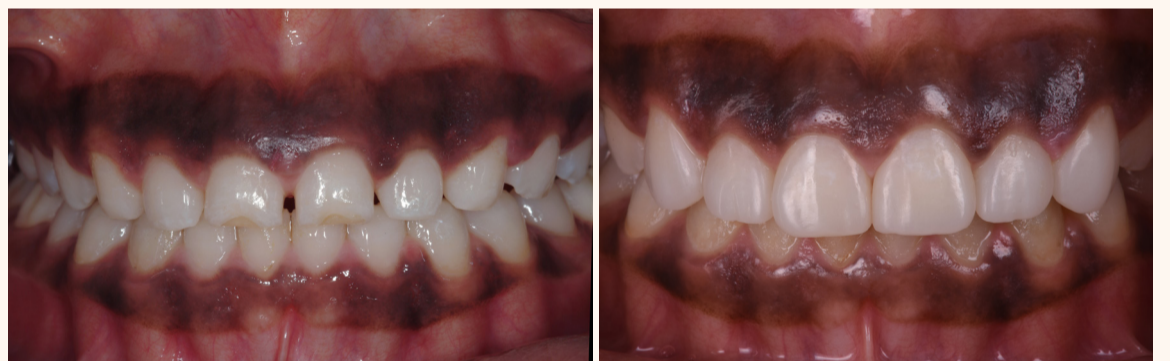Директен терапевтичен подход, подпомогнат от дигитална диагностика и mock-up техника

Д-Р DIDIER DIETSCHI; ШВЕЙЦАРИЯ

Успешната рехабилитация в естетичната зона зависи от критерии, които днес са добре познати, и използването на директната техника не е изключение от това правило. Точно об-

ратното, цялостният подход без препарация, или най-малкото по ултраконсервативен метод (чрез преоформяне на емайла или препарации на фаза, ако е необходимо), може и да добави допълнителна нотка на сложност.

▶ стр. 4



усмивка на годината 2017

награда на Dental Tribune

Церемония по награждаването
18 май 2017



General sponsors:

ЕВГЕНИ СТЕФАНОВ ЕС ЕООД

Sponsors:



Dawson Academy предлага обучение в 4 модула за български специалисти

Dental Tribune стартира дългосрочно партньорство с британския клон на академията

DENTAL TRIBUNE BULGARIA

Успехът на лекцион-но-практически курс „Оклузия, естетика и дигиталната революция“, който Tribune Media (компанията, под чиято шапка е Dental Tribune Bulgaria) организира в края на март, даде началото на дългосрочно партньорство с Dawson Academy UK. Един от лекторите в симпозиума – клиничният директор на академията д-р Иън Бъкъл, който бе в България по инициатива на Tribune Media и Българската академия по гентална козметика, лично покани българските си колеги да продължат професионалното си развитие с фокус върху оклузията и естетиката, като се включват в 4-модулната двугодишна програма по възстановителна гентална медицина и естетика, която той ръководи заедно с другия клиничен директор на Dawson Academy – д-р Джон Краймъ.

Основната програма „Оклузия и естетика“, която Dawson Academy предлага, е разработена като цялостен план за общо-практикуващи гентални лекари, специалисти и други членове

на генталния екип, които желаят да създадат високоефективна практика. Курсовете за продължаващо образование целят да предоставят на генталните професионалисти необходимите умения за практикуване на качествена цялостна гентална медицина.

Програмата се състои от 4 модула, всеки от които с продължителност 2 и половина дни, включващи лекционна и практическа част. Броят на участниците във всеки модул е ограничен до 23-ма души, което гарантира, че делегатите ще извлекат максимална полза от практически насочения формат на обучението. Централата на академията се намира в живописното градче Уиръл в Северозападна Англия, което допълнително позволява на делегатите да съчетаят приятното с полезното в неформална обстановка, а благодарение на съвременните методи на преподаване обучавашите се ще могат веднага да имплементират новопридобитите знания и умения в своите практики.

Темите, върху които се фокусират различните компоненти на програмата за продължава-

що образование, са съответно: „Внимателен клиничен преглед и информация за пациента“, „Планиране на лечението за постигане на отлични функционални и естетични резултати“, „Изкуството и науката за еквилибрирането на оклузията“ и „Основи на естетиката, част I. Възстановявания във фронта“.

В контекста на отношенията си с Tribune Media Dawson Academy предлага специална отстъпка за всички български гентални специалисти, които желаят да вземат участие в отделните модули или в цялата програма „Оклузия и естетика“. Цената на един модул е 2275 британски лири (5315 лева с ДДС), а общо за четирите – 9100 лири (21 260 лева с ДДС). Таксите включват и преводач (при записани над 15 души в модул), както и летищни трансфери. Участниците ще получат и асистенция за хотелско настаняване.

Датите за провеждане на обучението са специално предвидени за българската група. Първият курс ще се проведе от 19 до 21 октомври 2017 г., а останалите три нива ще продължат през 2018 г.: съответно на 25-27 януари, 12-14 април и 28-30 юни. Да-

тите за 3-то и 4-то ниво ще бъдат допълнително потвърдени при наличие на актуална информация за полетите до Ливърпул, Великобритания.

Освен това Dawson Academy има още едно предложение за всички, които проявяват интерес към 4-модулната програма във Великобритания – двудневен семинар, озаглавен „Функционална оклузия: от ТМС до дигитална усмивката“, който според самия клиничен директор на академията д-р Иън Бъкъл е отлично въвеждане към основната програма и ще даде на участниците стабилна основа, върху която те ще могат да надграждат впоследствие. Лекционната част ще се фокусира върху темпоромандибуларната става, централната релация, инцизивното водене, оклузалните контакти, възстановяване на силно изтрието съзвбие, еквилибриране на оклузията и други. Обучението ще се проведе на 8 и 9 септември в Стокхолм, Швеция, като българските делегати отново ще ползват преференциална цена за регистрационната такса.

За повече информация се свържете с Tribune Media на тел. 0897 958 321.

DENTAL TRIBUNE

INTERNATIONAL IMPRINT

Licensing by Dental Tribune International

Group Editor	Daniel Zimmermann newsroom@dental-tribune.com Tel.: +44 161 223 1830
Clinical Editors	Magda Wojtkiewicz Nathalie Schüller
Online Editor/ Social Media Manager	Claudia Duschek
Editors	Kristin Hübner Yvonne Bachmann
Managing Editor & Head of DTI Communication Services	Marc Chalupsky
Junior PR Editor	Brendan Day Julia Maciejek
Copy Editors	Hans Motschmann Sabrina Raaff
Publisher/ President/CEO	Torsten R. Oemus
Chief Financial Officer	Dan Wunderlich
Chief Technology Officer	Serban Veres
Business Development Manager	Claudia Salwiczek-Majonek
Project Manager Online	Tom Carvalho
Junior Project Manager Online	Hannes Kuschick
E-Learning Manager	Lars Hoffmann
Education Director Tribune CME	Christiane Ferret
Event Services/ Project Manager	Sarah Schubert
Tribune CME & CROKTURE Marketing Services	Nadine Dehmel
Sales Services	Nicole André
Accounting Services	Anja Maywald Karen Hamatschek Manuela Hunger

Media Sales Managers
Antje Kahnt (International)
Barbara Solarova (Eastern Europe)
Hélène Carpentier (Western Europe)
Maria Kaiser (North America)
Matthias Diessner (Key Accounts)
Melissa Brown (International)
Peter Witteczek (Asia Pacific)
Wierdiana Mageswki (Latin America)

Executive Producer Gernot Meyer
Advertising Disposition Marius Mezger

Dental Tribune International
Holbeinstr. 29, 04229 Leipzig, Germany
Tel.: +49 341 48 474 302 | Fax: +49 341 48 474 173
info@dental-tribune.com | www.dental-tribune.com

Dental Tribune Asia Pacific Ltd.
c/o Yonto Risio Communications Ltd.
Room 1406, Rightful Centre
12 Tak Hing Street, Jordan, Kowloon, Hong Kong
Tel.: +852 3113 6177 | Fax: +852 3113 6199

Tribune America, LLC
116 West 23rd Street, Ste. 500, New York, N.Y. 10011, USA
Tel.: +1 212 244 7181 | Fax: +1 212 244 7185

ОФИС БЪЛГАРИЯ

Издава Dental Tribune България ЕООД
София 1421, кв. „Лозенец“,
ул. „Крум Попов“ 56-58
тел.: +359 897 487 700
office@dental-tribune.net
www.dental-tribune.net
www.dental-tribune.com

Действителен собственик:
Уляна Винчева
Представителна информация
е съгласно чл. 76, ал. 3 от ЗЗД/ПД.

Главен редактор	Уляна Винчева
Редактор	Гергана Дълъчева
Социални медии	Данушка Еленкова
Дизайн и предпечат	Петър Парнаров
Превод	Десислава Кабакова Христо Илиев
Коректор	Гая Христова
Отдел реклама	Николина Илиева тел.: 0897 958 321

Автори в броя
проф. Paul Tipton, Обединеното кралство
д-р Saied Kazemi, Швеция
Reza Kazemi, Швеция
Sita Rami Reddy Jonnala, Швеция
д-р Ramin S. Khanjani, Швеция
Juan Cervera Ballester, Испания
David Peñarocha Oltra, Испания
Maria Peñarocha Diago, Испания
Laura Maestre Ferrin, Испания
Miguel Peñarocha Diago, Испания
д-р Antonis Chaniotis, Гърция
д-р Huub van't Veld, Нидерландия
д-р Tetsuya Uchiyama, Япония
Michiro Manaka, Япония

Автори в Laser Tribune
д-р Gregori M. Kurtzman, САЩ
д-р Philipp Skora, Германия
д-р Dominik Kraus, Германия
д-р Jörg Meister, Германия
проф. д-р Matthias Frenntzen, Германия
Shaivasan Malakam, Тайланд
д-р Nuttakarn Rungrojwittaya, Тайланд
д-р Nattaya Sanproshi, Тайланд
доц. д-р Sajee Sattayut, Тайланд

Печат „Спектър“ АД

Българското издание на Dental Tribune е част от групата Dental Tribune International – международно издание на 20 езика, разпространявано в над 55 държави. Съдържанието, преведено и публикувано в този брой от Dental Tribune International, Германия, е с авторско право на Dental Tribune International GmbH. Всички права запазени. Публикувано с разрешение на Dental Tribune International GmbH, Holbeinstr. 29, 04229, Leipzig, Германия. Възпроизвеждането по какъвто и да било начин и на какъвто и да е език, изцяло или частично, без изрично писмено разрешение на Dental Tribune International GmbH и Dental Tribune България ЕООД е абсолютно забранено. Dental Tribune е запазена марка на Dental Tribune International GmbH. Редакцията не носи отговорност за съдържанието на публикуваните реклами в броя.



THE DAWSON ACADEMY
Making good dentists even better.



Д-Р ДЖОН КРАЙМЪ (САЩ)
КЛИНИЧЕН ДИРЕКТОР НА
DAWSON ACADEMY



Д-Р ИЪН БЪКЪЛ (ВЕЛИКОБРИТАНИЯ)
ДИРЕКТОР НА
DAWSON ACADEMY UK

**ФУНКЦИОНАЛНА ОКЛУЗИЯ:
ОТ ТМС ДО ДИЗАЙНА НА
УСМИВКАТА**
СЕМИНАР НА DAWSON
ACADEMY

СТОКХОЛМ
8-9 септември 2017

ВИЕ ИМАТЕ ВЪПРОСИ. НИЕ ИМАМЕ ОТГОВОРИТЕ.
Повечето гентални лекари имат много въпроси относно оклузията, ТМС и функционалния дизайн на усмивката. На този семинар ще отговорим на всички ваши въпроси - и не само!

ТАКСИ Преди 10 юни: 12.240,- SEK | След 10 юни: 13.680,- SEK
Цените не включват 25% ДДС.

Коктейл
7 септември (четвъртък), 20.00 ч.
200,- SEK + 25% ДДС
Вкл. чаша шампанско и напитка по избор

Гала вечеря в х-л Clarion Hotel Sign
8 септември (петък), 18.30 ч.
1.100,- SEK + 25% ДДС
Вкл. вино, кафе и 4-степенно меню

Можете да доведете +1, като трябва да заплатите и техния куверт.
Място на провеждане на събитието
Clarion Hotel Sign
Östra Järnvägsgaten 35
101 26 Stockholm

Хотелско настаняване с включена закуска
Единична стая: 1.500,- SEK + 25% ДДС
Двойна стая: 1.800,- SEK + 25% ДДС

Резервации са възможни до 10 юни.

РЕГИСТРИРАЙТЕ СЕ НА
www.dentanet.se

ПРОМОКОД
Bulgaria



**СПЕЦИАЛНО
ПРЕДЛОЖЕНИЕ ЗА
БЪЛГАРСКИ ДЕНТАЛНИ
СПЕЦИАЛИСТИ**

Оклузия и естетика

Лекционен и практически курс



Д-Р ИЪН БЪКЪЛ

Той е първият международен член на лекторския екип на Dawson Academy в Сейнт Питърсбърг, Флорида.

Иън е директор на базата на Dawson Academy в Англия и е пряко ангажиран с практическите курсове в основната програма. Завършва Ливърпулския университет през 1985 г. Натрупал е над 20 години опит в общата дентална медицина както в частния сектор, така и при Националната здравна служба. Притежава магистър степен по естетична дентална медицина от института "Розентал" в Нюйорк, провежда над 100 часа продължаващо обучение всяка година и изнася лекции на национално и международно ниво за функционалната и естетичната дентална медицина.



Д-Р ДЖОН КРАНЪМ

Той е клиничен директор на Dawson Academy, като е ангажиран с голяма част от лекциите и практическите курсове, които се предлагат от академията. Като активен преподавател, сумарно е изнесъл над 650 дни продължаващо образование за дентални професионалисти в цял свят.

Като възпитаник на медицинския колеж във Вирджиния през 1988 г., Джон поддържа здрава връзка със своя алма матер като асоцииран клиничен професор. Д-р Кранъм е публикуван автор и е посветен на развиването на стабилни образователни програми, които надхвърлят нуждите на съвременните дентални лекари.

Основна програма 2017/18, Уиръл, Великобритания

Всеки модул се състои от 2 и половина дни лекции & практически курсове. (23 часа ПДО)

Такси: £2275* за един модул (5245* лв. с ДДС); £9100 за четирите модула (20 980* лв. с ДДС)

ЛЕКЦИОНЕН И ПРАКТИЧЕСКИ КУРС УИРЪЛ 2017/18

Модул 1: Внимателен клиничен преглед и информация за пациент	19-21 октомври 2017
Модул 2: Планиране на лечението за постигане на отлични функционални и естетични резултати	25-27 януари 2018
Модул 3: Изкуството и науката зад еквилибрирането на оклузията	12-14 април** 2018
Модул 4: Основи на естетиката, I част. Възстановявания във фронта	28-30 юни**

*Цената включва такса лекционен и практически курс, превод на български език, летищни трансфери, два обяда по време на пълните лекционни дни и една вечеря. В цената НЕ са включени самолетни билети, хотелско настаняване и допълнително изхранване.

** Датите за 3-и и 4-и модул ще бъдат потвърдени, след като е налична актуална самолетна информация.

МОДУЛ 1: ВНИМАТЕЛЕН КЛИНИЧЕН ПРЕГЛЕД И ИНФОРМАЦИЯ ЗА ПАЦИЕНТА

Това е основополагащият практически курс, който ще даде на участниците техническите и мениджърските умения за провеждане на внимателен и подробен преглед на своите пациенти. Върху него стъпва цялата философия на Доусън.

ЦЕЛИ НА ОБУЧЕНИЕТО:

- Създаване на ефикасен метод за събиране на информация за пациента
- Придобиване на умения за заснемане на фотоснимки за диагностични цели
- Вземане на точен регистрат с лицева дъга
- Локализиране, верифициране и точно регистриране на централна релация и включване на модели в подходящ артикулатор
- Ценообразуване и развитие на умения за обучение на пациента по време на прегледа
- Оценка на система за признаци за нестабилност и изтриване на зъбите

МОДУЛ 2: ПЛАНИРАНЕ НА ЛЕЧЕНИЕТО ЗА ПОСТИГАНЕ НА ОТЛИЧНИ ФУНКЦИОНАЛНИ И ЕСТЕТИЧНИ РЕЗУЛТАТИ

Този практически курс представя програмиран подход към диагностиката и планиране на лечението с помощта на стандартизираните записи от предходния модул. Участниците ще могат да установят процес стъпка по стъпка за планиране на възстановителното лечение при лесни и сложни случаи.

ЦЕЛИ НА ОБУЧЕНИЕТО:

- Създаване на програмирани процеси за планиране на лечението и тяхното интегриране в практиката
- Планиране и визуализация на идеалната естетика и функция
- Овладяване на 16-е функционални и естетични компонента на здравето и правилно функциониращо съзъбие
- Нуждата от качествени записи
- Акцент върху четирите варианта за лечение (реоформяна, репозициониране, възстановяване и хирургична корекция)
- Определяне на време и място за планиране на лечението

МОДУЛ 3: ИЗКУСТВОТО И НАУКАТА ЗАД ЕКВИЛИБРИРАНЕТО НА ОКЛУЗИЯТА

Еквилибрирането на оклузията е лесна, но често неразбрана концепция, която обаче е ключът към истински минимално инвазивната дентална медицина.

ЦЕЛИ НА ОБУЧЕНИЕТО:

- Принципи на еквилибрирането на оклузията
- Изпълнение на пробно еквилибриране и защо е важно да се прави
- Еквилибриране на шина
- Еквилибриране на временни възстановявания за постигане на оклузалните цели
- Еквилибриране на естественото съзъбие
- Кога еквилибрирането е най-добрата опция и кога да не го прилагаме
- Придобиване на знания и увереност за прилагане на оклузалното лечение в практиката

МОДУЛ 4: ОСНОВИ НА ЕСТЕТИКАТА, I ЧАСТ. ВЪЗСТАНОВЯВАНИЯ ВЪВ ФРОНТА

Този курс ще запознае участниците с възстановителните процедури във фронта. Ще бъдат дискутирани всички възможности за директни и индиректни възстановявания.

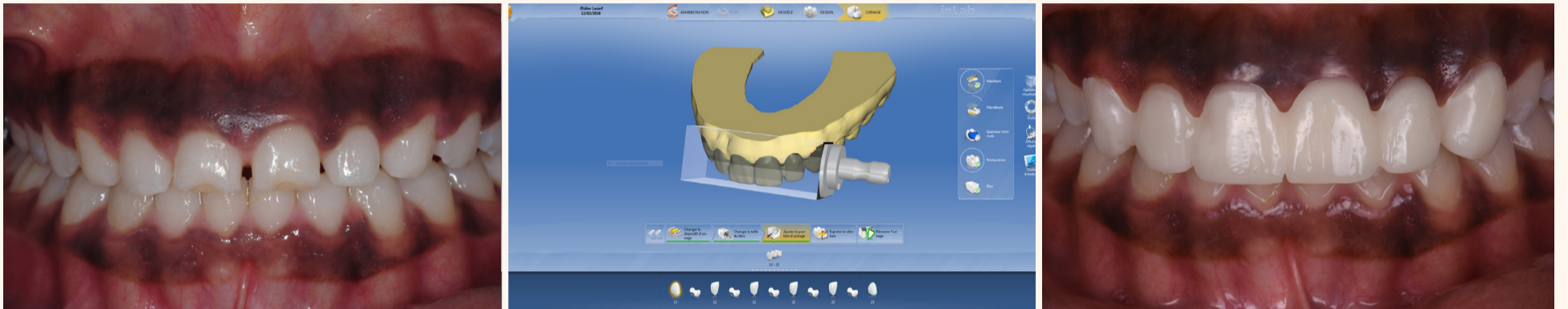
ЦЕЛИ НА ОБУЧЕНИЕТО:

- Избор на правилна вертикална и хоризонтална позиция на инцизалния ръб за максиларни възстановявания
- Избор на правилна мандибуларна инцизална позиция, защо тя е опорна точка за функцията и защо това решение е най-важното!
- Препариране на зъбите за различни материали при изработка на фасети и корони
- Употреба на фотографии и диагностични модели за създаване на диагностичен восьчен моделаж с необходимите функционални и естетични промени
- Създаване на водачи за редуциране на препарацията и провизорни матрици
- Изработка и контуриране на превъзходни възстановявания

Рехабилитация на усмивката

Директен терапевтичен подход, подпомогнат от дигитална диагностика и моск-уп техника

Д-Р DIDIER DIETSCH, ШВЕЙЦАРИЯ



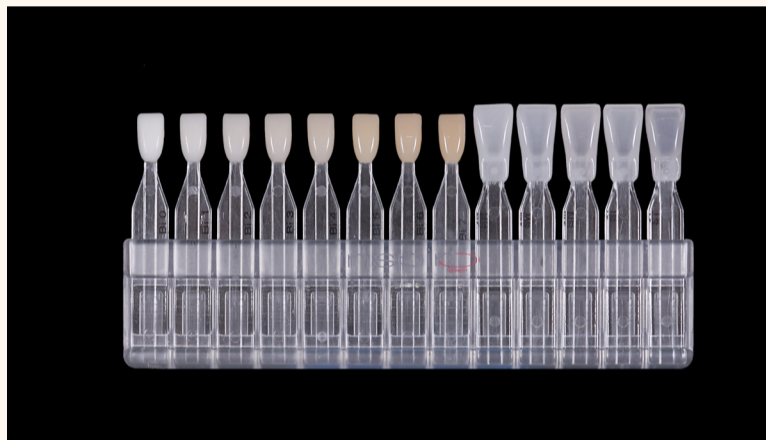Фиг. 1 Оперативен изглед на младата пациентка (14-годишна) с хипоплазия на всички фронтални зъби (от кучешки до кучешки, на двете челюсти). Фиг. 2 и 3 Моск-уп, изработен със CEREC система, и програма за фасети. Пробата показва подобрение по отношение на формата и цялостния дизайн на усмивката.

▶ стр. 1

Нека си припомним кои са най-важните параметри, които трябва да се вземат предвид:

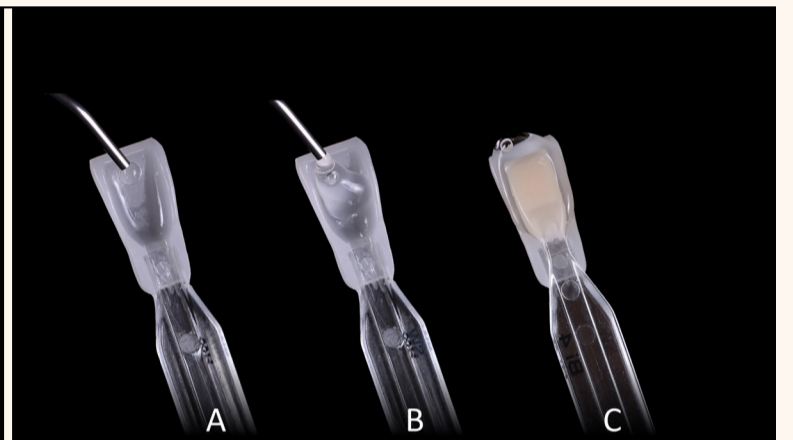
- интеграцията на формата на зъбите спрямо линията на усмивката и лицето и безусловното ѝ влияние върху функцията;
- общото усещане за цвят (спрямо меките тъкани и съседните зъби), като обръщаме най-голямо внимание на цвета, блясъка/прозрачността, наситеността на цвета, опалесценцията и флуоресценцията;
- повърхностната морфология и блясъкът на възстановителния материал;
- биологичните, функционалните и естетичните качества на възстановителните конструкции.

Когато планираме лечението при млади пациенти, които често се нуждаят от професионална дентална грижа още от юно-



Фиг. 4 Специфична и иновативна двуслойна разцветка за клинична употреба на техниката за естествено послойно нанасяне (т.нар. inspiro system).

Фиг. 5 Цветоопределянето се състои от две стъпки: избор на два различни образеца дентинов и емаллов цвят, които след това се комбинират с капка глицеринов гел между тях за осигуряване на добра трансмисия на светлина през комбинираните образци.



шеските си години, най-често е необходимо да се използва директната техника поради анатомичната и функционалната незрялост на зъбните съги. Процедурата трябва да включва материали и техники, позволяващи бъдещи корекции и модификации в хода на биофункционалното дентално развитие на пациента. Сред критич-

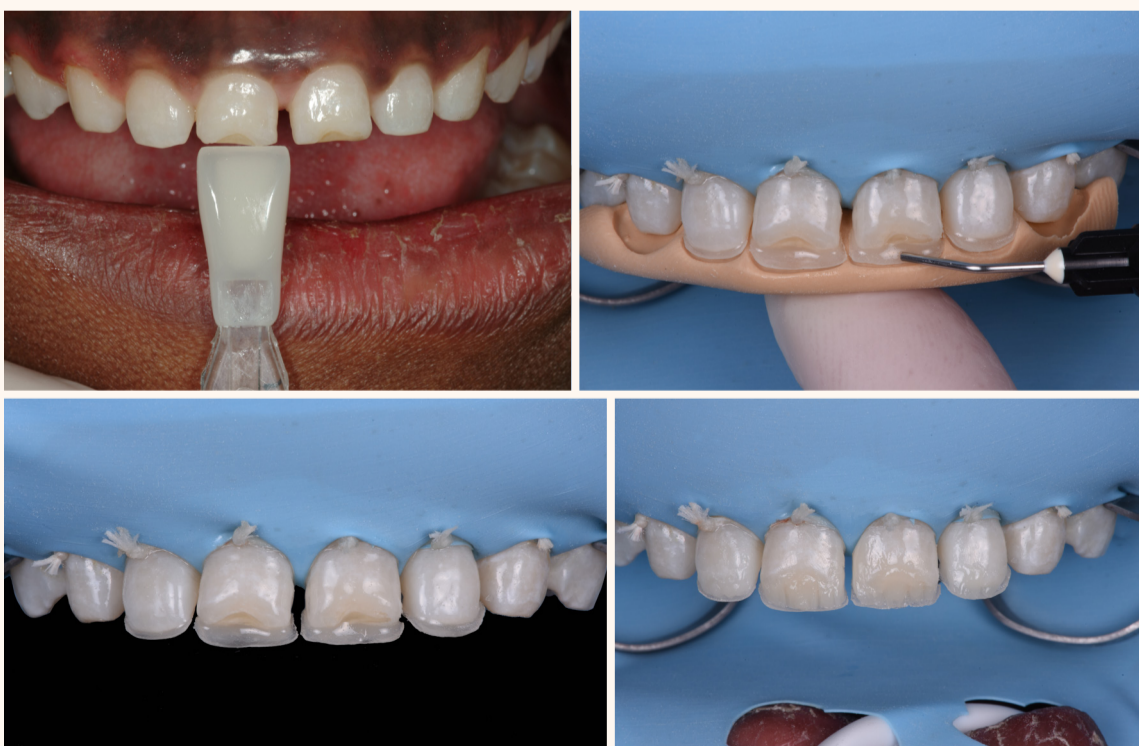риите, които трябва да бъдат разгледани при избора на композилна система, следва да дадем приоритет на якостта на материала и добрите манипулативни свойства, за да може да се постигне оптимален естетичен резултат. Послойната техника трябва да бъде ефективна и проста, или казано с други думи, абсолютно безмислено

е да се прилагат сложни многослойни методи в ежедневно практиката. По-добре е да започнем да използваме продукти на базата на т. нар. концепция за естествена послойна техника (Natural Layering Concept, например inspiro, Edelweiss DR; Miris, Coltène/Whaledent; Essentia, GC; Enamel HRi, Micerium). Статията ще изтъкне предимствата на тази техника, която, както предполага името ѝ, използва анатомичните характеристики на естествените зъби (контур, обем и дебелина на емала и дентина). Това значително улеснява работата на клинициста, ако е съчетано с добро функционално и естетично планиране, както е описано по-долу.

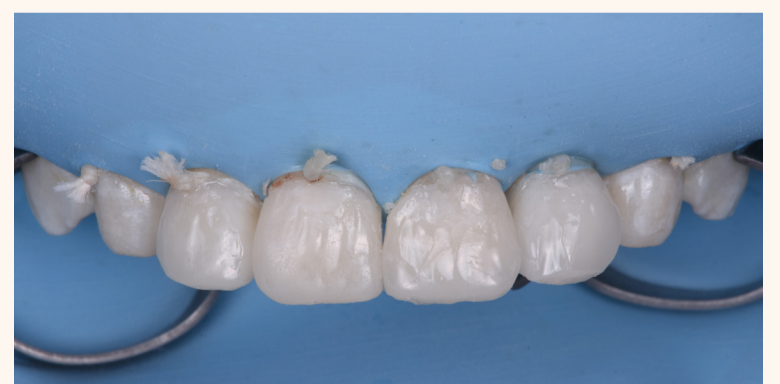Веднъж след като е потвърден изборът на терапевтичен подход и системата за възстановя-

ване, е много важно да се създаде естетичен и функционален план, за да се подобри комуникацията с пациента и за да се подпомогне денталният лекар при усъвършенстването на послойната му техника, ако е необходимо. В днешно време разполагаме с по-опростени подходи в сравнение с конвенционалния wax-уп и ръчно изработените акрилови моск-уп-и. В тази статия са представени и дигитални изображения, както и инструментите за програмиране на много CAD/CAM системи (например CEREC, Dentsply Sirona), предлагащи иновативни решения^{1,2}.

Успешното лечение, особено по отношение на естетиката, се основава на прилагането на стандартизирани терапевтични подходи и клинични протоколи, като преценяваме всеки възможен изход на ле-



Фиг. 6 Комбинираните образци се поставят до ръба на зъба, за да се провери пасването на цвета. Тук е използван дентинов цвят Vodu i1 и емаллов цвят Skin Bleach (inspiro). Фиг. 7 и 8 Силиконов ключ, направен по моск-уп-а, който се използва за поставянето на много тънък слой течен композит (Skin Bleach), служещ за матрица за следващите слоеве. Фиг. 9 Дентиновият се нанася над фациалните естествени емаллови повърхности, които не са препарирани изобщо в този случай, като по този начин се увеличава размерът на зъба във всички посоки. Дентиновият е оформен като естествено дентиново ядро с лобули.



Фиг. 10 Емалът е само в един цвят, който покрива дентина и завършва обема и формата на зъба.

чението и целим да го направим по-надеждно и по-лесно. Естетичното планиране с помощта на софтуерни инструменти (общ софтуер, дентален софтуер или CAD/CAM системи) направи завръщане в практиката, като приложението му започна да става по-широко и вероятно ще продължи да се развива в тази посока^{1, 2}. Ако оставим настрана основателните притеснения за това дали методът ще е достатъчно опростен и дали цената му ще е оправдана, надеждите, които се възлагат на този подход, са да се визуализира предварително изходът от лечението по време на планирането, преди да се извършват каквито и да е процедури в устата. Предимството е двойно както по отношение на комуникацията, така и за възприемане на резултата от страна на пациента. Разбира се, в деликатни ситуации, при които пациентите имат очаквания за резултат, който е невъзможно да се постигне с терапевтичните средства, с които клиничистът разполага, този метод трябва да се избягва.

По отношение на избора на възстановителен материал, докато същевременно се опитваме да спазим всички изисквания относно денталната биомеханика, функция и естетични аспекти, критерият, според който вземаме решение, се оценява спрямо най-новите разработки на композитите и техните свойства. Пациентите трябва да бъдат запознати със съвременните перспективи по отношение на дългосрочния изход от лечението на зъба и неговото възстановяване, като това ще улесни денталния лекар при вземането на най-подходящото решение. Много често най-добрият начин е да пожертваме най-слабите тъкани. В днешно време основният подход, включващ употребата на директни композитни техники в допълнение с избелване и микроабразия, е разумно решение за младите пациенти, които имат нужда от естетично лечение, както е изтъкнато в тази статия. В тази област концепцията, която обединява цветовете и послойното нанасяне, постепенно се е утвърдила като най-ефективно решение.

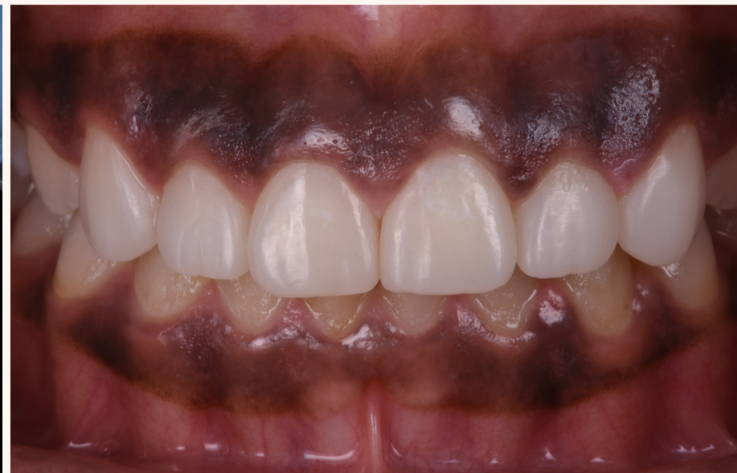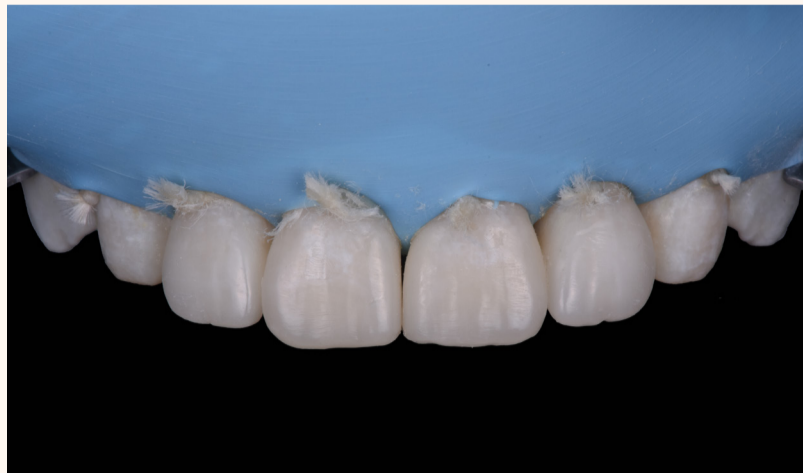Редакционна бележка: Пълен списък с препратките е наличен при издателя.

Статията е публикувана в сп. Clinical Masters, бр. 1/2017.

За автора:



Д-р Didier Dietschi е старши лектор в Department of Cariology and Endodontics на University of Geneva School of Dental Medicine, Швейцария. Той е асоцииран професор в Department of Comprehensive Care в Case Western Reserve University School of Dentistry, Кливланд, Охайо, САЩ. Д-р Dietschi управлява частна практика и образователен център в Женева, Швейцария. Можете да се свържете с него на ddietschi@genevasmilecenter.ch.



Фиг. 11 и 12 Изглед в устата на възстановяванията без препарация, при които е използвана концепцията за естественото послойно нанасяне (Natural Layering Concept), демонстрираща значителния потенциал на директната техника за подобряване на естествената постортodontска усмивка при млади пациенти или при всеки, който търси оптимално запазване на тъканите.



ПРЕДСТАВЯ

УЪРКШОП НА Д-Р СТАВРОС ПЕЛЕКАНОС

**МИНИМАЛНО ИНВАЗИВНИ ПРОЦЕДУРИ
ВЪРХУ КЕРАМИЧНИ ФАСЕТИ –
МОСК-UP, ПРЕПАРАЦИОННИ ТЕХНИКИ,
ПРОВИЗИОНАЛИЗАЦИЯ
И ЦИМЕНТИРАНЕ**

18 май 2017, 14.00-17.00 ч.
зала „Пирин“,
Интер Експо Център



Керамичните фасети са се наложили като ценна лечебна модалност за естетичната зона, като литиевият дисиликат е предпочитан материал в протетиката благодарение на широкия си спектър от индикации и отлични механични свойства. Фокус на уъркшопа ще бъдат минимално инвазивните процедури върху керамични фасети – моск-up, препарация, провизори и циментиране, както и тяхното значение за постигането на предсказуем и успешен естетичен резултат. Участниците в уъркшопа ще анализират клиничен случай, представен чрез специални модели с фронтални зъби в малпозиция.

Цена: 250 лв.
Групата е ограничена до 20 участници.

Регистрирайте се на event.gg/5657/
или ни позвънете на 0897 958 321.

КОЙ Е ЛЕКТОРЪТ?

Д-р Ставрос Пелеканос управлява частна практика в Атина, специализираща в протетиката, имплантологията и естетичната дентална медицина. Той е асистент-професор във Факултета по дентална медицина в Атинския университет и член на факултета на Световния институт за дентално образование IIDE в Лос Анджелис, Калифорния. Изнася лекции в цял свят и води практически курсове по имплантология, естетика и възстановителни процедури. Автор в реномирани международни журнали и научни томовете.

ЗА КОГО Е ПРЕДНАЗНАЧЕН УЪРКШОПЪТ?

Обучението е предназначено за зъболекари с професионални интереси в областта на естетичната и възстановителната дентална медицина.

СЛЕД КРАЯ НА УЪРКШОПА УЧАСТНИЦИТЕ ЩЕ МОГАТ ДА:

- изработят 3 различни силиконови индекса върху дуплицирания wax-up, които ще направляват клиничната процедура;
- трансферират точно восьмичния модел върху моск-up-а;
- различават, селектират и изпълняват адекватна препарация съгласно дадената позиция на зъбите и желания резултат;
- познават различните видове провизори и циментиране.

Естетично възстановяване на емайла с помощта на натуромиметична послойна техника

Д-Р SUSHIL KOIRALA; НЕПАЛ

Човешкото лице е от основно значение при определяне на физическата привлекателност¹. Ако се групират лицевите компоненти според тяхното влияние върху външния вид, устата взема превес над останалите. Усмивката е едно от най-важните изражения на лицето и играе ключова роля при изразяване на добронамереност, съгласие и почит². Човек се усмива, когато изпитва радост, удоволствие или се забавлява³. Без значение каква е причината, усмивката играе важна роля в обществото и по различни физиологични механизми кара този, който я дава, и този, който я получава, да се чувстват добре⁴. Лицето,

венците (гингивалният комплекс), зъбите (съзъбието) и емоцията са четирите основни компонента на една усмивка. Усмивката изисква координиране на тези четири компонента чрез волево и неволево стимулиране от различни емоции; от това става ясно, че всяка усмивка е различна и носи признаци на индивидуалност⁵.

Линиите на горната и долната устна очертават зоната на една усмивка, което може да се отъждестви с рамката на една картина. В границите, очертани от тази рамка, венците се явяват платното, а зъбите са основната съставна част на тази картина. Когато устните се разделят при говорене или усмиване, се разкрива образът на

човека, който може да показва младост или старост, хармония или дисхармония, както и красота или компрометиран естетичен вид.

Доказано е, че здравите и добре подгредени зъби оказват положителен ефект върху самоувереността на човек и психосоциалното му благополучие. Сред четирите компонента на една усмивка е установено клинично, че дори и най-малките нарушения или дисхармония в подреждането, белия цвят или контура на зъбите във фронталния участък могат да се отразят неблагоприятно върху цялата естетика на усмивката. Тази статия набляга на ролята на твърдите зъбни тъкани и по-специално емайла в естетиката на усмивката и представя минимално инва-

зивна техника за възстановяване на компрометиран емайл при минимално жертване на биологични тъкани.

ПОЗНАНИЯ ЗА ЗЪБНИЯ ЕМАЙЛ

Емайлът е една от най-важните структури на зъба едновременно от функционална и естетична гледна точка. Той представлява уникално подреден наноструктурен материал, който образува най-повърхностния слой на зъбите⁷. Съставен е от 96% минерални елементи (калциев фосфат), а останалите 4% представляват органична материя и вода. Органичната материя се състои от разпадени продукти на основния протеин на емайла – амелогенин⁸. Матурираният емайл е ацелуларен и не регенерира, за разлика от други мине-

рализиранни тъкани в организма като костта и дентина⁹.

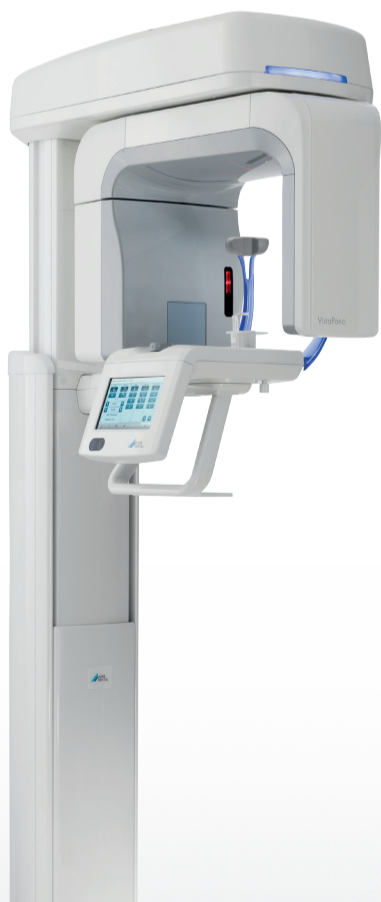ЗАГУБАТА НА ПОВЪРХНОСТТА НА ЕМАЙЛА СЕ ОТРАЗЯВА НЕБЛАГОПРИЯТНО ВЪРХУ ЕСТЕТИКАТА НА УСМИВКАТА

Емайлът, като най-външно разположен слой на коронарната част на зъба, е принуден да се справя с редица трудности, свързани със запазване на неговата цялост, като непрекъснато търпи деминерализация и реминерализация в условията на устната кухина и е податлив на износване (TSL – tooth surface loss). Загубата на повърхностна зъбна тъкан може да е физиологична, което е нормално явление вследствие процесите на стареене¹⁰.

КОМПРЕСОРИ | АСПИРАЦИОННИ СИСТЕМИ | ВИЗУАЛИЗАЦИЯ | ГРИЖА ЗА ЗЪБИТЕ | ХИГИЕНА

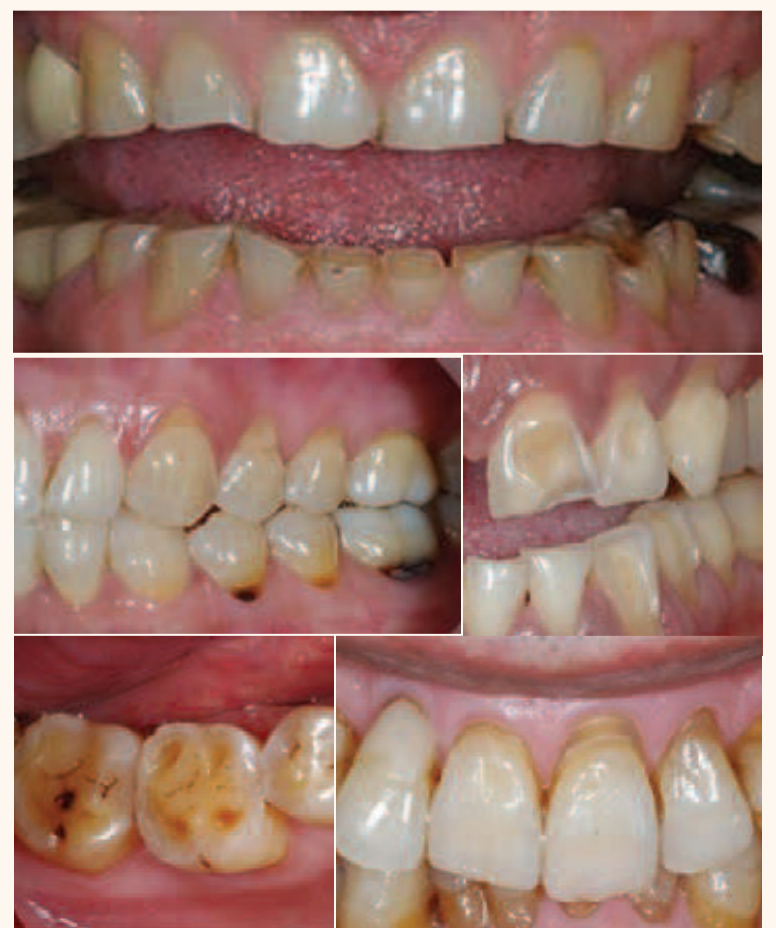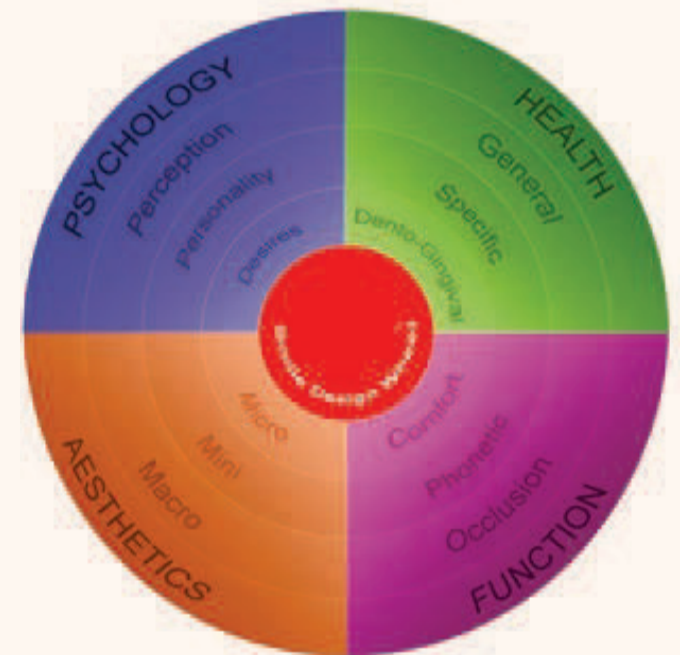Цифрова компетентност за по-добра диагностика.

Зала 3, щанд D10
Булдентал 2017



VistaPano S, VistaIntra и VistaScan Mini View: Цифрова рентгенова компетентност в комплект. Заложете на отличаващо се качество на изображенията от един доставчик! Рентгеновите апарати и скенерът за плаки на Dürr Dental Ви осигуряват оптимални възможности за диагностика, максимален комфорт и най-висока ефективност.
Повече на www.duerrdental.com

DÜRR DENTAL
THE BEST, BY DESIGN



Фиг. 1 Атриция. Фиг. 2 Абразия. Фиг. 3а и б Ерозия. Фиг. 4 Абфракция.

Когато този процес е ускорен от някои ендогенни и екзогенни фактори, се нарича патологичен. В зависимост от причината се различават четири типа загуба на повърхностния емайл: атриция, абразия, ерозия и абфракция¹¹⁻¹⁹.

Всеки един от тези типове и влиянието им върху общото здраве, функцията и естетиката на усмивката са описани по-долу.

АТРИЦИЯТА (фиг. 1) представлява загуба на повърхностни зъбни тъкани в резултат на механично износване между срещуположните повърхности на зъбите по време на гъвкателния акт и парабукциите²⁰⁻²³. Най-често се наблюдава по оклузалните повърхности на дисталните зъби и инцизалните ръбове на фронталните зъби.

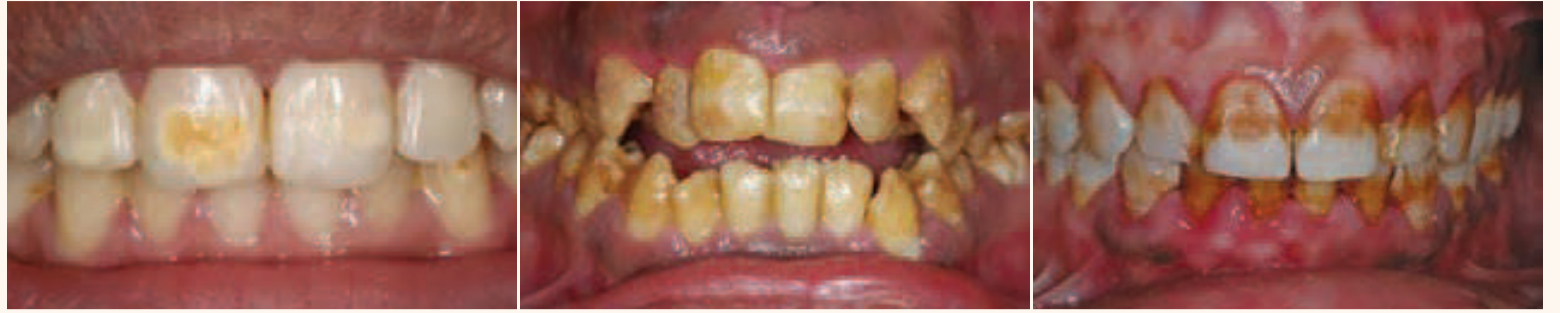АБРАЗИЯТА (фиг. 2) представлява механично износване на зъбите вследствие на причини, различни от контактуването между самите зъби²⁴⁻²⁶. Настъпва вследствие на триене между зъбите и екзогенни фактори като твърда четка, абразивна паста за зъби, интензивни хоризонтални четкащи движения и т.н.^{27, 28}.

ЕРОЗИЯТА (фиг. 3а и б) е износване на зъбите вследствие на химични процеси, в които може да участват ендогенни или екзогенни киселини. Честотата на ерозията също така се влияе от качеството на слонката (слончен поток, рН и нейните съставки). Изглежда, че палатиналната повърхност е най-често засегнатата повърхност^{27, 28}.

АБФРАКЦИЯТА (фиг. 4) е патологичен процес, при който се наблюдава загуба на повърхностна зъбна тъкан – при него повтарящи се сили на натиск и озъване на зъбите под оклузалното натопварване водят до фрактуриране на фини емайлови призми. Среща се предимно в цервикалната област на зъбите²⁹⁻³².

Освен тези четири причинни аномалиите в развитието (фиг. 5а-с), особено amelogenesis imperfecta и dentinogenesis imperfecta, предразполагат зъбите към бързо износване³³⁻³⁵. Това е така, тъй като емайлт е много тънък и/или чуплив при amelogenesis imperfecta, докато при dentinogenesis imperfecta връзката на емайла с дентина е слаба, което води до лесно отделяне³⁶. Загубата на повърхностна зъбна тъкан засяга анатомията на зъбите и могат да възникнат редица усложнения, ако се остави без лечение. Загубата на минералната съставка на зъбите води до повишен риск от зъбна чувствителност, усложнения на пулпата и оцветявания^{37, 38}. Загубата на височината на оклузията (VOD) може да доведе до компенсаторно прорастване на дентоалвеоларния комплекс или повишено интероклузално разстояние при покой³⁹.

Това ще окаже неблагоприятно въздействие върху нервно-мускулния апарат, ефективността на гъвкателната функция и естетиката, тъй като се променя линията на усмивката – оклузалната хоризонтална рав-



Фиг. 5а–в Зъби със смущения в развитието: хипоплазия на емайла (а), amelogenesis imperfecta (б), зъбна флуороза (в).

нина³⁸⁻⁴⁰.

Загубата на каниновото водене и каниновата защита може да повиши хоризонталните натопварвания върху оклузалната повърхност на зъбите в дисталния участък и така да доведе до загуба или фрактуриране на възстановяванията³⁸. Освен това нес-

табилността на оклузията ще намали гъвкателната функция и ще повиши честотата на прехапване на бузите и езика^{37, 41}.

Последиците от загубата на повърхностна зъбна тъкан оказват влияние не само върху анатомията на зъбите и гъвкателния апарат, но също така и

върху качеството на живота⁴².

ОПТИЧНИ ХАРАКТЕРИСТИКИ НА ФРОНТАЛНИТЕ ЗЪБИ

Както беше вече споменато, зъбите търпят промени през годините, които директно оказват влияние върху формата и цвета им. Вследствие на пови-

шената дебелина на дентина и намалената дебелина и повърхностен релеф на емайла се стига до промени в транспарентността и опалесценцията на дентина и емайла.

Познаването на оптичните свойства на дентина е изключително важно, тъй като емайлт

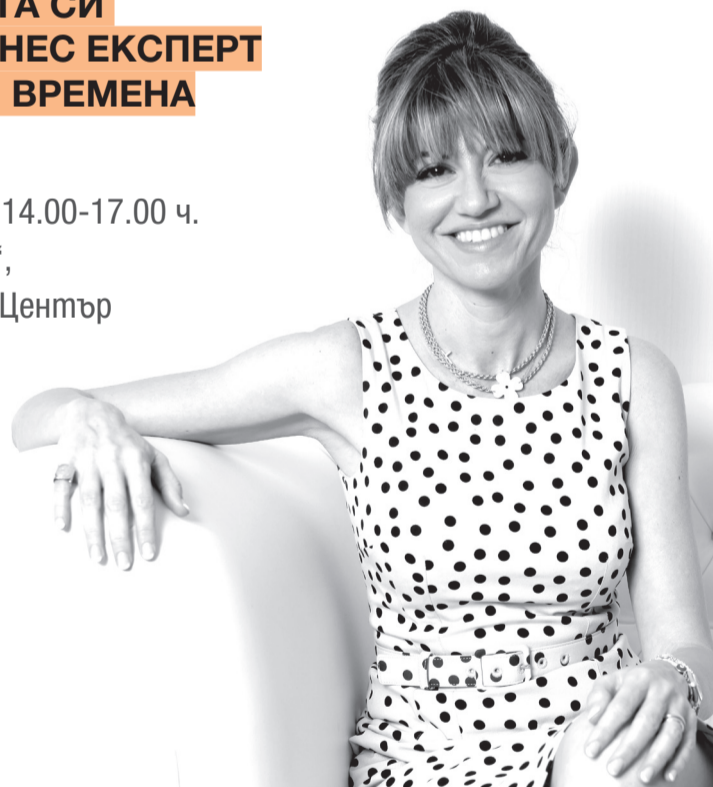

ПРЕДСТАВЯ

УЪРКШОП НА Д-Р АННА МАРИЯ ЯНИКОС

КАК ДА УПРАВЛЯВАМЕ КЛИНИКАТА СИ КАТО БИЗНЕС ЕКСПЕРТ В ТРУДНИ ВРЕМЕНА

18 май 2017, 14.00-17.00 ч.
зала „Рогопи“,
Интер Експо Център



Главната цел на уъркшопа е да представи основите на успешното управление на денталната клиника и да идентифицира важността на гъвкателността при образуването на цени на денталните услуги. Ще се научите как да контролирате фазата на когнитивен дисонанс на вашите пациенти с помощта на специално разработен за целта протокол; как да се превърнете в умел медиатор, когато водите преговори с ваши партньори или пациенти, както и да овладеете различни „мръсни“ трикове, да създадете собствени анкети за проверка на удовлетвореността на пациентите, за да повишите тяхната лоялност и доверие, както и да разкриете предстоящи тенденции и липси.

Цена: 80 лв.

Няма ограничение за броя участници в уъркшопа.

Регистрирайте се на event.gg/5657/
или ни позвънете на 0897 958 321.

КОЙ Е ЛЕКТОРЪТ?

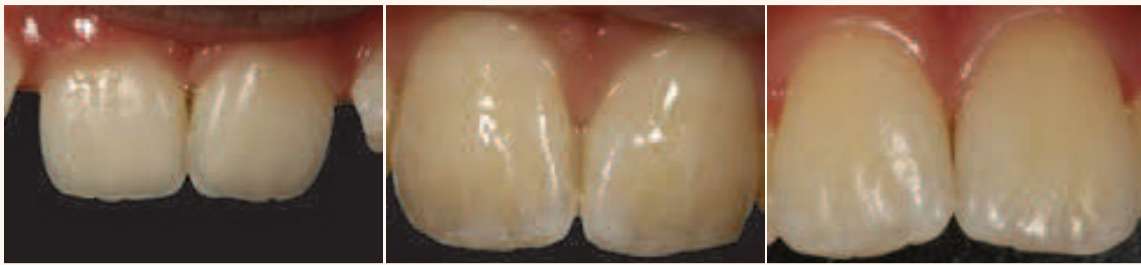Д-р Анна Мария Яникос е сред малцината дентални лекари с магистърска степен по бизнес администрация. Практикува дентална медицина от над 26 години. Една от първите две жени в света с магистратура по лазерна дентална медицина. Асоцииран член на факултета на AALZ в RWTH Aachen University. Лектор на много международни конгреси, представител на Кипър в Световната федерация по лазерна дентална медицина.

ЗА КОГО Е ПРЕДНАЗНАЧЕН УЪРКШОПЪТ?

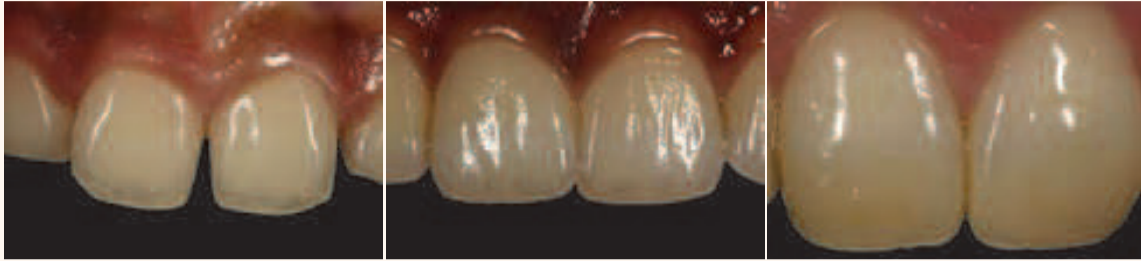
Обучението е специално адаптирано за зъболекари (със или без професионален опит), зъботехници и студенти по дентална медицина.

КАКВИ ЗНАНИЯ И УМЕНИЯ ЩЕ ПРИДОВИЯТ УЧАСТНИЦИТЕ?

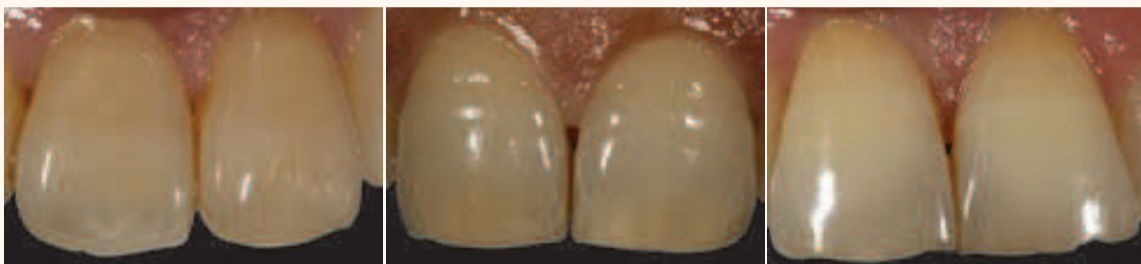- SWOT анализ: идентифициране на възможности, опасности и стратегически цели.
- Как да увеличат стойността и качеството на услугите, които предлагат.
- Как да подобрят комуникацията с пациентите.
- Как да сложат цени на услугите си и да калкулират възвръщаемостта на инвестициите си.
- Как да рекламират клиниката си успешно с минимални разходи и максимални резултати.
- Как да превърнат оплакванията от пациентите във възможности.



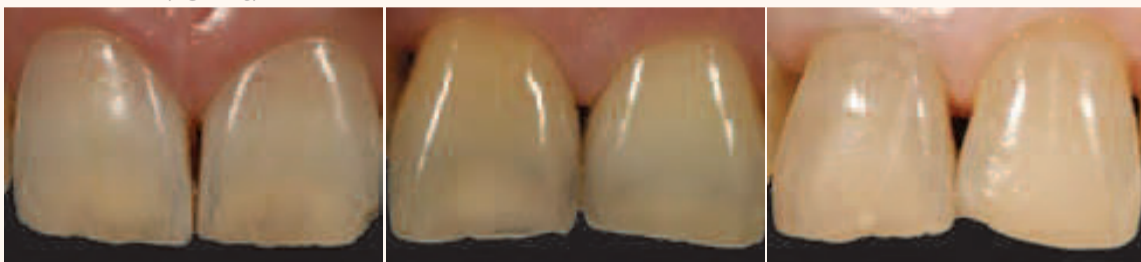Фиг. 6а–в Зъби в детска възраст.



Фиг. 7а–в Зъби в младежка възраст.



Фиг. 8а–в Зъби в средна възраст.



Фиг. 9а–в Зъби в напреднала възраст.

и дентинът взаимодействат с естествената светлина по различен начин вследствие на вариациите в състава и минерализацията им. Емайлт пропуска 70.1% светлина, докато през дентина преминават 52.6% светлина^{43, 44}. Може да се каже, че дентинът е самият цвят, а емайлт е модификатор на цвета⁴⁵⁻⁴⁷.

ОПТИЧНИ СВОЙСТВА НА ЕСТЕСТВЕНИЯ ЕМАЙЛ

Когато става въпрос за емайла, клиницистите трябва да имат предвид ориентацията на призмите, които съставят основната структура на емайла. По принцип тези призми се издигат под прав ъгъл от дентиновата повърхност. В цервикалната зона призмите променят хоризонталната си ориентация и се наклоняват апикално. Близко до режещия ръб и туберкулите призмите постепенно променят посоката си, като стават коси и почти вертикални при ръбовете⁴⁸. Вследствие на тази промяна в ориентацията им се пропуска по-малко светлина, което намалява транспарентността на емайла⁴⁹. Емайлт също така променя цветовете нюанси на зъбите поради явления като отражение, пропускане, пречупване на светлината, дебелина и релеф на повърхностния слой.

Освен това емайлт има свойството да отслабва намиращите се под него цветове, което може да се отрази върху цветовия нюанс на зъбите⁵⁰. Оттук следва, че свойствата на пречупване на светлината или пропускливостта на емайла зависят от неговия релеф, ориентация на призмите и способността му да пречупва светлината освен хистологичните му характеристики. Транспарентността на емайла може да се дължи на вариации в процесите на минерализация, тъй като колкото по-поръзен и по-малко минерализиран е емайлт, толкова по-голям е показателят на пречупване^{51, 52}.

ОПТИЧНИ СВОЙСТВА НА ДЕНТИНА

Когато става въпрос за цвета, дентинът е зъбната тъкан с по-голямо значение^{46, 53}. От оптична гледна точка дентинът е слабо транспарентна структура с различни вариации в плътността и наситеността. Дентинът има специалното свойство да проявява относителна опалесценция – това е така, защото погребането на дентиновите тубули дава възможност на дентина да проявява избирателно пречупване на светлината, тъй като определени лъчи се отразяват, а други се ползват⁵¹. С напредването на възрастта първичният дентин еволюира или се променя, давайки началото на вторичния и третичния дентин, които имат различна структура и състав и оказват влияние на оптичните свойства на тъканите⁵⁴. При възрастни пациенти намаляването на диаметъра на дентиновите тубули води до прогресивно склерозизиране на дентина и висока наситеност.

ОСНОВНИ ХАРАКТЕРИСТИКИ

НА ЗЪБИТЕ

Визуалните характеристики на зъбите се променят с възрастта и могат да бъдат разпределени с учебна цел в четири категории: зъби в детска възраст, младежка възраст, средна възраст и напреднала възраст.

ЗЪБИ В ДЕТСКА ВЪЗРАСТ

(фиг. 6а–в)

На около 10-годишна възраст емайлт е с почти млечнобял цвят, повърхностните му слоеве са с най-ниска прозрачност и често изглеждат като заскрежени. Емайлт като цяло притежава ясно подчертан опалесцентен ефект, видимата повърхност на емайла с микро- и макрорелеф има много слаб блясък; дентинът в областта на режещите ръбове е изцяло покрит от емайл.

ЗЪБИ В МЛАДЕЖКА ВЪЗРАСТ

(фиг. 7а–в)

На около 20-годишна възраст емайлт е по-малко бял, транспарентността му става осезаема поради постепенното износване на матовите най-горни слоеве на младия емайл. Налице е микрорелеф на повърхността на емайла и слаб блясък; дентинът все още е покрит от емайл, но се долавят слаби оттенъци на синьо и оранжево.

ЗЪБИ В СРЕДНА ВЪЗРАСТ

(фиг. 8а–в)

Наблюдава се намаляване на микро- и макрорелеф на повърхността на емайла и повишен блясък. Налице е също така повишена транспарентност на емайла; сините и оранжевите оттенъци стават по-видими, а дентинът е нормално експониран в областта на режещите ръбове.

ЗЪБИ В НАПРЕДНАЛА ВЪЗРАСТ

(фиг. 9а–в)

Наблюдават се повишена транспарентност на емайла, промени в цвета към синкаво, виолетово и сиво, липса на микрорелеф на повърхността на емайла, със силно намален макрорелеф. Налице е силен блясък на повърхността, дентинът е относително по-тъмен и по-малко прозрачен, отколкото при зъбите в средна възраст, в областта на режещите ръбове структурата на подлежащия дентин изглежда като гладка плочка.

СТРАТЕГИИ ЗА ВЪЗСТАНОВЯВАНЕ

Подробното запознаване с характеристиките на зъбните тъкани при падане на светлината позволява по-артистичен подход за възстановяване, където светлината може да бъде манипулирана във всеки слой на композицията, като по този начин се постигат по-живи и естествено изглеждащи възстановявания^{55, 56}.

Стратегиите за възстановяване би следвало да се прилагат след детайлното запознаване с дефектите, правилния избор на възстановителни материали и тяхното подходящо нанасяне, загладване, финаране и полиране.

Естетичните възстановявания на емайла могат успешно да се използват за коригиране

защо да изберем BioHorizons Laser-Lok импланти?

подобро здраве на кресталната кост

намаляване дълбочината при сондиране

подобряване на естетиката

обикновен имплант

Laser-Lok имплант

Семейството на Tapered Laser-Lok

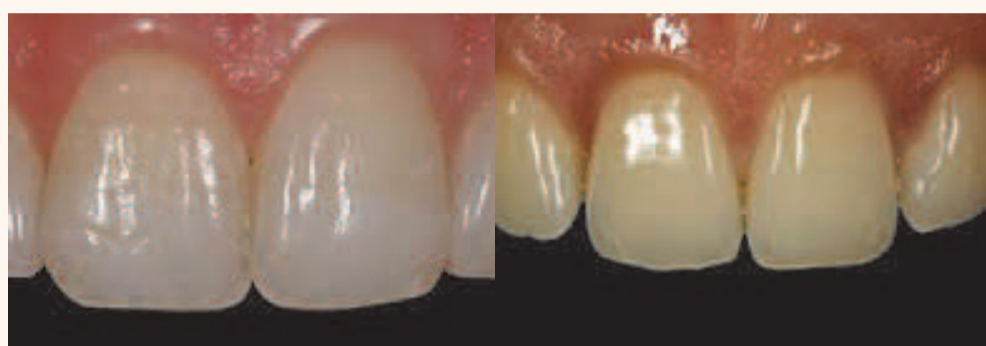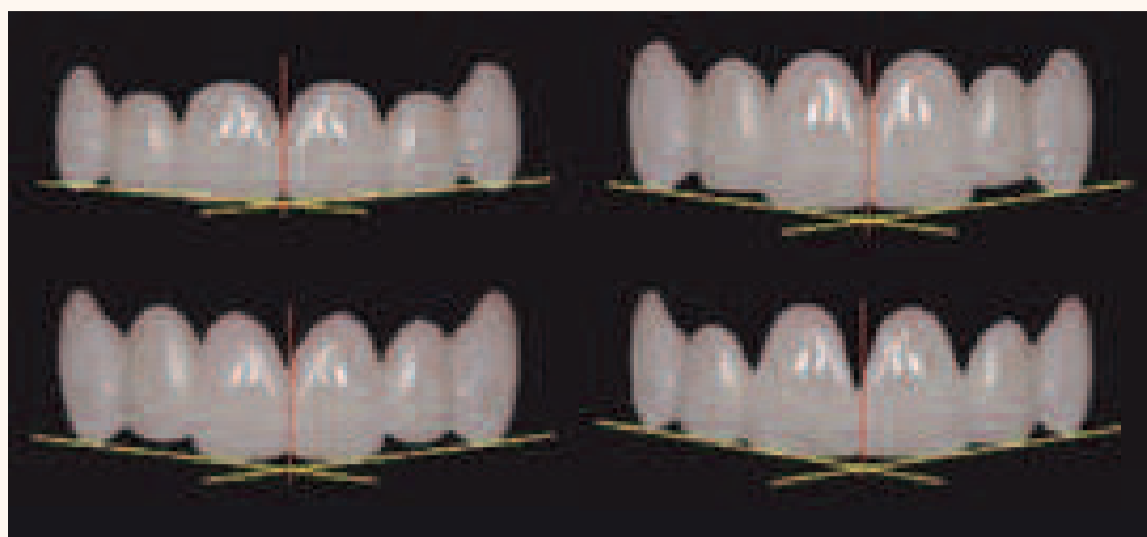
Разработвана над 25 години Laser-Lok повърхност предизвиква биологичен отговор, който включва инхибирането на разтежа на епитела и закрепването на съединителната тъкан.

Това прикрепване образува биологично уплътнение около импланта, което защитава и поддържа кресталното здраве на костите. В клиничните проучвания Laser-Lok технологията е с доказано по-ефективен дизайн от други импланти и това спомага за намаляване загубата на костна маса.

BIOHORIZONS[®]

SCIENCE • INNOVATION • SERVICE

0800 12 464 | 0896 890 821 | office@implanti.bg | www.implanti.bg



Фиг. 10
Макрорелеф
със слаб блясък.
Фиг. 11
Микрорелеф със
силен блясък.

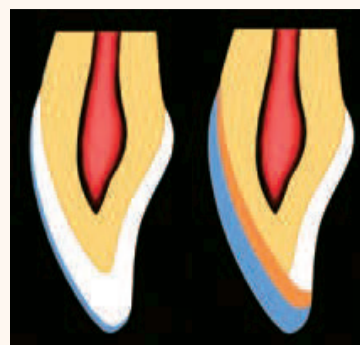
не на леки размествания на зъбите, промени в яркостта, както и за подчертаване на контура на зъба.

Както беше вече обяснено, загубата на повърхностния слой на емайла като цяло се отразява неблагоприятно на визуал-

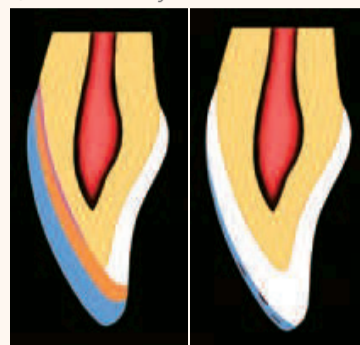
ната представа за подреджване, яркостта и контура на зъбите, което от своя страна оказва отрицателно влияние върху цялата естетика на усмивката. Тъй като емайльт е тънък външен слой на зъба, загубата на емайловата повърхност

като цяло се свързва с експониране или загуба на дентин. И така, възстановяването на естественния емайл изисква да се анализира внимателно загубата на дентина под него по отношение на дълбочина, цвят и вид.

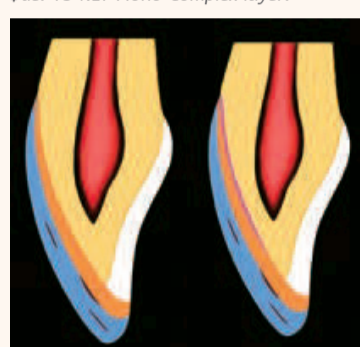
ИЗБОР НА ВЪЗСТАНОВИТЕЛНИ



Фиг. 12 NLT-Mono-layer.
Фиг. 13 NLT-Bi-layer.



Фиг. 14 NLT-Tri-layer.
Фиг. 15 NLT-Mono-Complex layer.



Фиг. 16 NLT-Bi-Complex layer.
Фиг. 17 NLT-Tri-Complex layer.

но 70.1%, което придава на тази тъкан трансlucentни качества. От друга страна, същият процент при дентина е 52.5%, което го прави по-непрозрачен⁵⁸. Оттук следва, че за постигане на по-естествени възстановявания трябва да се използват полупрозрачни композити за възпроизвеждане на изкуствения емайл, докато за изкуствения дентин трябва да се използват по-опакерни композити.

На световния пазар съществуват голямо разнообразие от композитни материали. Производителите на материали понастоящем разработват композити с различни цветове и степен на прозрачност за пресъздаване на контура, трансlucentността и външния вид на естествените зъбни тъкани и днес се предлагат различни групи системи.

Независимо от метода на групиране на възстановителните материали, който се прилага от производителите, всички материали за директно естетично възстановяване могат да се обособят в четири групи⁵⁹ на базата на оптичните им свойства (таблица 1).

СТИЛ НА УСМИВКАТА И ДИЗАЙН НА ПОВЪРХНОСТНИЯ РЕЛЕФ

Техниката за натуромиметично възстановяване се ръководи от психологията на пациента, описана в теорията Smile Design Wheel („Колело на факторите, от които зависи усмивката“)⁶⁰. Стилът на усмивката и релефът на повърхността на зъба трябва да се избират според разбиранята, личността и желанието на пациента. Но въпреки това избирането на правилния стил на усмивката изисква задълбочени познания за компонента „личност“ в колелото.

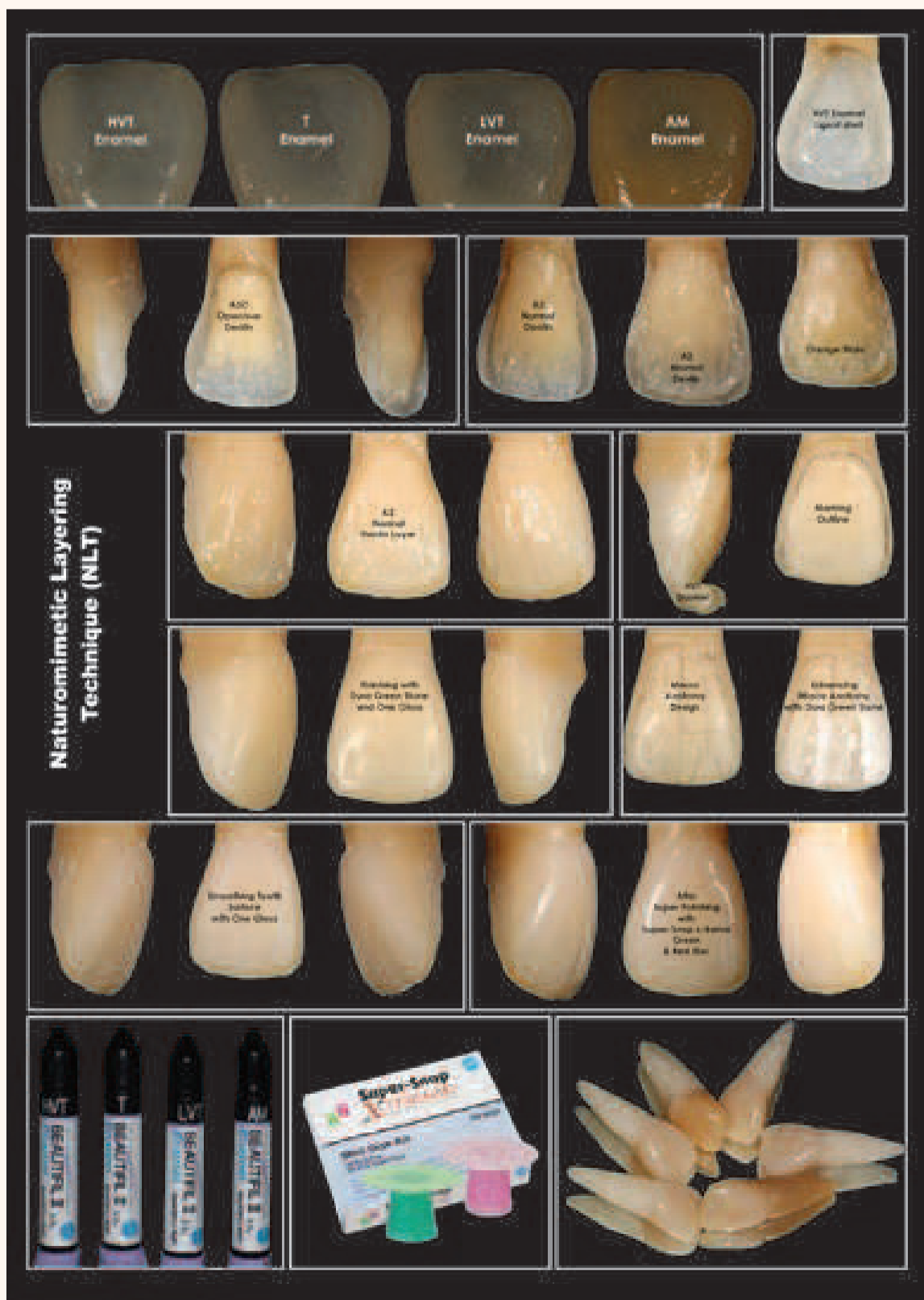
При изучаване на личността на пациента (характера) авторът използва DISC теорията, която беше представена през 1928 г. от психолога д-р Уилям Молтън Марстън в публикацията му „Емоциите на нормалните хора“⁶¹. Марстън твърди, че хората се ръководят от четири вътрешни фактора, които определят модела на тяхната личност. Той използва четири показателни черти на поведението, които се представят с четири букви от азбуката: D (доминантност), I (влиятелност), S (постоянство) и C (собразяване). На базата на тези черти на личността (DISC) авторът обособява четири категории на усмивката (таблицы 2 и 3).

За постигане на натуромиметич-

МАТЕРИАЛИ НА БАЗАТА НА ОПТИЧНИТЕ СВОЙСТВА

Естествените дентин и емайл имат в състава си богат набор от елементи. Тъй като дентинът определя основния цвят на зъба, или цветния тон, този цвят не се възприема изцяло от наблюдаващия, защото емайльт променя наситеността и яркостта на цвета в зависимост от това дали е по-дебел или по-тънък, както и от релефа на повърхността му и степенята на полиране. Всъщност емайльт не променя цветния тон (цвята), а определя само нивото на наситеността в зависимост от своята дебелина^{56, 57}.

Поставянето на подходящата дебелина на емайловия слой върху дентина може да увеличи или намали яркостта (виталяността), като така придава живот на възстановяването. Ако възстановяваният зъб е загубил емайла и част от дентина си, тогава е от първостепенна важност да се избере правилният композит за дентин и емайл. Това е така, защото процентът на преминаване на светлината през емайла е приблизител-



Фиг. 18 Натуромиметична послойна техника (NLT) – стъпка по стъпка.

КАТЕГОРИЯ НА МАТЕРИАЛИТЕ:	ЦЕЛ:	ПРИМЕР:
опакерни	За маскиране на цветяване	Beautiful Ораquer
дентин		
матов дентин	за заместване на по-гълбок дентин	Beautiful II А20 (Opacious dentine)
нормален дентин	за заместване на повърхностен дентин	Beautiful II А2 (Universal dentine)
емайл		
трансlucentен	за заместване на емайл	Beautiful II Enamel HVT
материали за ефекти (различни цветове)	за създаване на специални ефекти	Beautiful II Gum shade

Таблица 1: Категория на материалите⁵⁹.