

DENTAL TRIBUNE

The World's Dental Newspaper · Swiss Edition

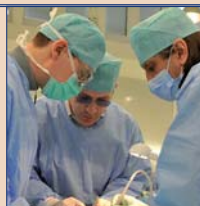No. 4/2011 · 8. Jahrgang · St. Gallen, 15. April 2011 · PVSt. 64494 · Einzelpreis: 5,20 CHF



Treffen der ITI Sektion Schweiz

Beim Treffen in Bern wurde ein neuer Vorstand gewählt. Dr. Bruno Schmid folgt auf Prof. Christoph Hämmerle. Was die Wahlen sonst noch brachten?

▶ Seite 4



Aufwendig und lehrreich

Der 2-tägige praktische Kurs am Humanpräparat forderte Teilnehmer und Referenten: Von der oralen Anatomie bis zur OP-Technik.

▶ Seite 24



SSO jubiliert: 125 Jahre Geschichte

Die Schweizer Zahnmedizin der vergangenen 125 Jahre wird gefeiert. Die SSO ist ihren Urzielen treu geblieben – Prophylaxe und Zahnheilkunde.

▶ Seite 32

Starke Schweizer an der IDS – Branche begeistert!

Starke Impulse für ein erfolgreiches Geschäftsjahr und die Schweizer Dentalindustrie.

Die grösste IDS aller Zeiten ging am 26. März nach fünf Messetagen zu Ende. 115'000 Besucher aus 148 Ländern drängten sich förmlich in den Hallen. Darunter auch auffallend viele Schweizer. Mit 74 Ausstellern waren die Schweiz und Liechtenstein stark vertreten. Darunter einige Welt-

marktführer mit der entsprechenden Präsenz. Einen neuen Rekord gab es auch bei den Ausstellern. 1'956 Firmen präsentierten ihr Angebot. Die Stimmung in den Hallen war gut bis hervorragend, man darf gespannt sein, welche Impulse von dieser Messe ausgehen.

Eines ist sicher, und das bestätigte der Messerundgang: Die Digitalisierung und CAD/CAM nehmen rasant zu. Es wird investiert. Auffallend auch die weitere Internationalisierung. Aussteller und Besucher aus aller Welt, besonders aus den Schwellenländern, geben der Branche Auftrieb. Vertreter

sämtlicher relevanten Berufsgruppen – aus Zahnarztpraxen, Dentallaboren, dem Dentalhandel, aber auch aus den Hochschulen, besuchten die IDS, hiess es an den Ständen.

Dental Tribune International und OEMUS MEDIA waren mit einer Media-Lounge für Kunden und Freunde präsent. 600! Gäste genossen täglich die Atmosphäre, pflegten Kontakte und informierten sich über das Zeitschriften- und Zeitungsangebot sowie über die online-Medien. Am Stand wurde täglich eine 80-seitige *todayIDS* produziert und ZWP online berichtete rund um die Uhr exklusiv von der IDS. Johannes Eschmann war für Sie fünf Tage mit Kamera und Notizblock unterwegs. Den grossen IDS-Bericht lesen Sie in der Mai-Ausgabe, viele Bildgalerien und Berichte finden Sie schon jetzt auf zwp-online.ch.

Die Dentalwelt trifft sich wieder vom 12. bis 16. März 2013 in Köln. DI

Text und Foto: Johannes Eschmann, Dental Tribune Schweiz



Weitere Informationen auf www.zwp-online.ch



Andrang wie bei einem Pop-Konzert – die IDS 2011 sprengte alle Grenzen

Bildergalerie in der E-Paper-Version der Dental Tribune Swiss Edition unter: www.zwp-online.ch/publikationen

ANZEIGE

Weil der **Service** stimmt ...



DemaDent.
 044 838 65 65

Editorial



Zeitgeist?

Der Ton wird rauer, zum Teil unflätig. Nicht nur in der Politik. Auch in zahnärztlichen Foren und in Zeitschriften an uns wird mächtig Frust abgeladen. Druck und Stress nehmen zu. Aber muss man deswegen seinen nicht selbst verarbeiteten Ärger an anderen auslassen? Ist diesen Autoren bewusst, dass sie mit dem verbalen Zweihänder andere verletzen? Wörter sind Waffen – im schlimmsten Fall vernichten sie Existenzen und töten. Respekt gehört zum sozialen Umgang. Wer ohne Tadel ist, werfe den ersten Stein. Nichts gegen Kritik, aber wer nur auf den Mann oder die Frau zielt, ist nicht zur Kritik fähig und sollte schweigen. Oder in den Garten gehen und erst dann schreiben.

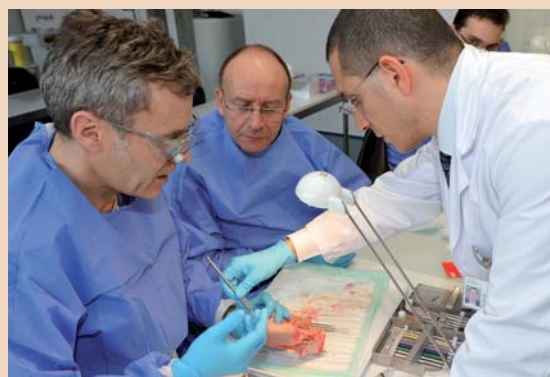Ihr
 Johannes Eschmann
 Chefredaktor

Update in der regenerativen und plastisch ästhetischen Parodontaltherapie

Prof. Anton Sculean lud am 11.3.2011 mit seinem Team der Abteilung für Parodontologie der ZMK Bern zum Fortbildungstag. Dr. med. dent. Bendicht Scheidegger fasst zusammen.

Den Auftakt gestaltete PD Dr. Dieter Bosshardt mit den Grundlagen der parodontalen Regeneration. Aufgrund der 4 unterschiedlichen Gewebe (Gingiva propria, eigentlicher Alveolarknochen, Desmodont und dem sehr langsam wachsenden Zement) ist der Regenerationsvorgang komplexer als bei einer reinen Knochenregeneration.

Zusätzlich ist die Heilung nach einer Parodontaltherapie erschwert, da sich, nicht wie z. B. bei einem Hautschnitt, zwei vaskularisierte Ge-



webe gegenüberstehen, sondern ein vaskularisiertes und ein nicht vaskularisiertes (Zahnoberfläche), und dass in einem Milieu mit hoher Luftfeuchtigkeit und Anwesenheit von Mikroorganismen. Die Wiedererlangung der funktionellen Integrität ist nicht vor zwei Wochen abgeschlossen, was Konsequenzen für die Liegedauer der Nähte bedeutet.

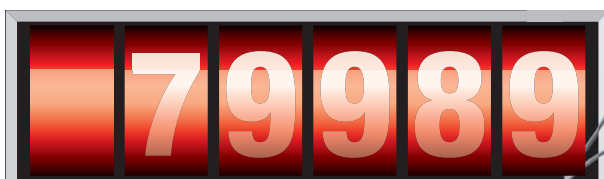Die sich im Desmodont befindlichen Vorläufer- und sogar Stammzellen haben jedoch ein grosses Regenerationspotenzial, wenn folgende Voraussetzungen erfüllt sind:

Fortsetzung auf Seite 2 →

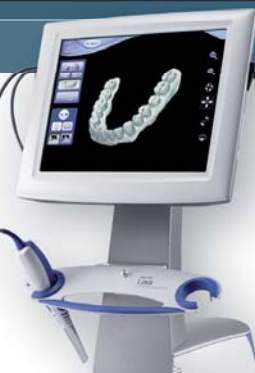Prof. Sculean instruiert die Kursteilnehmer bei der praktischen Arbeit.

ANZEIGE

Aktuell



Scans weltweit



Testen Sie selbst! Am 27.4.2011 um 18.30 Uhr in Interlaken

Lava C.O.S.

- unvergleichbar schmaler Kamerakopf → einfache Abdrücke auch im molaren Bereich
- 3D Filmverfahren statt Einzelbilder → höchste Präzision der Restauration

Melden Sie sich zu einem unserer Events an:
www.lava-cos.ch Telefon 044 724 93 46



←Fortsetzung von Seite 1

- Infektion ist unter Kontrolle,
- gingivales Epithel und Bindegewebe werden abgehalten, die Wurzeloberfläche während der Heilung zu kontaktieren,
- Raum für Gewebewachstum wird geschaffen, erhalten oder gar angeregt.

Prof. Giovanni Salvi erläuterte die Indikationen für regenerative Parodontaltherapien.

Die Chance zur erfolgreichen Regeneration erhöht sich mit der Anzahl der Defektwände und verkleinert sich mit steigendem Defektwinkel. Dreiwandige intraossäre Defekte haben eine fast dreimal höhere Chance als einwandige Defekte, mindestens 3 mm Attachment zu gewinnen. Eine erhöhte Voraussagbarkeit konnte dabei bei Defekten mit intraossärer Komponente über 3 mm, radiologischem Defektwinkel unter 25° und 3 Knochenwänden ausgemacht werden.

Biologische Grundlagen der Schmelzmatrixproteine

Im zweiten Vortrag von PD Dr. Bosshardt wurden die biologischen Grundlagen der Schmelzmatrixproteine erläutert. Das Ziel der parodontalen Regeneration beinhaltet die Neubefestigung desmodontaler Fasern an die behandelte Wurzeloberfläche, wobei der Wurzelzement eine



PD Dr. Sigrun Eick referierte über die medikamentöse Unterstützung bei der Parodontaltherapie.

zentrale Rolle spielt. Schmelzmatrixproteine werden aus Zahnkeimen von Schweinen gewonnen, um entwicklungsbiologische Prozesse zu induzieren, die während der Zahnwurzelentstehung stattfinden, wobei die Entstehung von azellulärem Fremdfaserzement angestrebt wird. Seit 1997 wird das Schmelzmatrixproteinpräparat Emdogain mit grossem Interesse erforscht. Seine Eigenschaften: Eindämmung des Epithel- und BG-Wachstums, erhöhtes Knochen-, Desmodont- und Zementwachstum, Förderung der Wundheilung, und Abwehr und bakterienhemmend (vorwiegend bestimmt durch die Trägersubstanz) erweisen sich als ideal.

Klinische Konzepte zur regenerativen Parodontaltherapie

Prof. Anton Sculean stellte seine klinischen Konzepte für die regenerative Parodontaltherapie vor. Bei den Knochenersatzmaterialien haben sich autologer Knochen und xenogene Präparate (z.B. BioOss) durchgesetzt. Die alloplastischen Materialien (Hydroxylapatit etc.) eignen sich allenfalls als Füller. Biologische Effekte der alloplastischen Materialien konnten kaum nachgewiesen werden, wenn sie alleine eingesetzt wurden.

Um die Wundheilung zu fördern und eine Regeneration zu induzieren, wird Emdogain eingesetzt, wobei die



Dr. Christoph Ramseier gab einen Einblick in die Gesprächsführung mit Patienten.

Wurzeloberfläche zuerst 2 Min. mit 24% EDTA (PrefGel) konditioniert und dann das Emdogain von apikal nach koronal auf die trockene (!) Wurzeloberfläche appliziert wird. Das korrekt eingesetzte Emdogain hinterlässt auf der Wurzeloberfläche ein Proteinpräzipitat, das 4 Wochen nachgewiesen werden kann. Aus klinischer und histologischer Sicht führt der Einsatz von Emdogain oder einer Membran zu ähnlichen Ergebnissen, wobei eine Kombination der beiden zu keinen zusätzlichen Verbesserungen führt. Grundsätzlich ist auf eine stabile Wundversorgung zu achten, welche bei der Stabilisierung gelockerter Zähne (Schiemung mittels Komposit) beginnt und mit einer dichten, gut adaptierten, spannungsfreien Naht mit ausreichender Liegedauer endet. Selbstverständlich ist die Infektionskontrolle die *Conditio sine qua non*. Diese wird mit Chlorhexidinspülung (0,1%, 0,12% oder 0,2%) und Chlorhexidgel 1% bewerkstelligt. Die mechanische Reinigung durch den Patienten erfolgt erst nach 4 Wochen mit wöchentlichen zahnärztlichen Nachkontrollen. Empfehlungen für die Praxis werden wie folgt abgegeben:

- Tiefe schmale Knochentaschen (2- und 3-wandig und tiefer als 3 mm) werden mit Emdogain oder GTR ohne Knochenersatzmaterial therapiert.

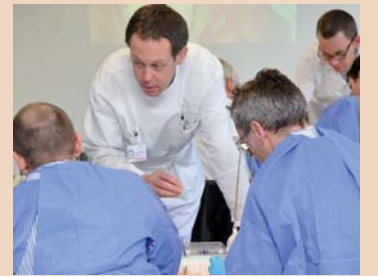- Tiefe breite Knochentaschen (1-wandig, Tiefe ≥ 3 mm und radiologischer Winkel über 45°) werden mit Knochenersatzmaterialien und GTR therapiert, evtl. Emdogain und Knochenersatzmaterial.
- Wird Emdogain mit Knochenersatzmaterial, z. B. BioOss, angewandt, ist auf eine ausreichende Durchmischung (Benetzungszeit 5 Min.) zu achten.

Rezessionsdeckung mittels der Tunnelierungstechnik

Im nächsten Vortrag widmete sich Prof. Sculean seiner Spezialität, der Rezessionsdeckung mittels der Tunnelierungstechnik mit Bindegewebsstransplantat. Diese Technik hat den Vorteil, dass vertikale Inzisionen vermieden werden und sie sich sowohl für die Therapie singularer wie auch multipler Rezessionen eignet. Das Vorgehen gestaltet sich wie folgt:

1. Lösen der Gingiva und Papillen bis und mit Nachbarzahn mesial und distal nach intrasulkulärer Inzision (Mobilisation bis tief vestibulär) und mit der Hilfe von speziellen Tunnelinstrumenten
2. Entnahme des Bindegewebettransplantates im Gaumen
3. Auftragen Pref Gel (2 Min.)
4. Abspülen mit NaCl und Trocknen der Wurzeloberfläche
5. Applikation von Emdogain
6. Durchziehen des BG-Transplantates unter Gingiva über Rezession
7. Fixation Transplantat mittels zwei Nähten
8. Koronale Reposition des Lappens mit speziellen Nahttechniken, wobei die Wundstabilität das entscheidende Kriterium ist.

Diese Technik bietet gute Voraussagbarkeit der Resultate, die Verschiebung der Margo gingivae ist jedoch nur bis zur anatomischen Schmelz-Zement-Grenze machbar. Ein vorgängiges Füllung legen am Zahnhals ist sinn-



Prof. Dr. Giovanni Salvi referierte und unterstützte die Teilnehmer bei den Hands-on.



Dr. Bendicht Scheidegger lässt sich von Kathrin Schöler, ms-dental, die Sculean-Instrumente von Stoma erklären.

voll, um die neu gestaltete Margo gingivae nicht wieder zu traumatisieren.

Medikamentöse Unterstützung

PD Dr. Sigrun Eick beleuchtete die Aspekte der medikamentösen Unterstützung der Parodontaltherapie. Indikationen für Antibiose sind:

- Aggressive Parodontitiden
- Fortschreitender Attachmentverlust trotz Therapie und guter Mundhygiene
- Ausbreitender Parodontalabszess
- NUG/NUP bei Beeinträchtigung des allgemeinen Befindens.

PD Dr. Eick empfiehlt ein vorgängiges Bestimmen des Keimspektrums, um zu entscheiden, ob nur Metronidazol oder Metronidazol in Kombination mit Amoxicillin verabreicht werden soll. Bei Rauchern wird eine Gabe-dauer von 10 Tagen empfohlen. Aufgrund der nicht ausgeschlossenen möglichen Kanzerogenität von Metronidazol ist ein sparsamer Umgang

Kontakt

Prof. Dr. med. dent, Dr. h.c. (mult.), Anton Sculean, M.Sc. Zahnmedizinische Kliniken der Universität Bern
Klinik für Parodontologie
3010 Bern
Tel.: 031 632 25 77
anton.sculean@zmk.unibe.ch
www.zmk.unibe.ch

ANZEIGE

Innovative Instrumente für höchste Ansprüche
z.B. «das Berner Konzept» nach Prof. Dr. Dr. A. Sculean, M.S.

stoma®

ms·dental

MS Dental AG
Dentalprodukte • Produits dentaires
Juraweg 5 • CH-3292 Busswil
Tel. +41 32 387 38 68 • Fax +41 32 387 38 78
info@msdental.ch • www.msdental.ch

Dringend gesucht
Vertretung

Zahnarztpraxis in der Zentralschweiz sucht per sofort oder nach Vereinbarung eine Zahnärztin oder einen Zahnarzt zur Vertretung des Praxisinhabers.

Der Praxisinhaber kann aus gesundheitlichen Gründen zur Zeit nicht behandeln und benötigt dringend Unterstützung.

Können Sie helfen?

Ich freue mich auf Ihre Kontaktaufnahme unter:

Chiffre CH 10.03
Eschmann Medien AG
Postfach 157
9242 Oberuzwil



Auf die präzise Nahttechnik kommt es an, Prof. Sculean erklärt wie.

cherentwöhnung oder der Verbesserung der Mundhygiene. Die Mitarbeit des Patienten betreffend Hygiene und Einhalten des Recallintervalles, welches durch die „Berner Spinne“ bestimmt wird, sind die Erfolgsfaktoren für die Erhaltung einer erfolgreichen Parodontaltherapie.

Praktische Aspekte

Im zweiten Teil hatten die Teilnehmer die Gelegenheit, das theoretisch Erlernte am Schweinekiefer praktisch umzusetzen.

In 4 Übungen wurden Inzisions- und Nahttechniken, Anwendung von Emdogain sowie GTR mit BioOss und BioGide nochmals demonstriert und dann selbstständig „operiert“. Zum Schluss wurde die Rezessionsdeckung mittels Tunneltechnik und Bindegewebstransplantat geübt.

Tipps und Tricks

– Beim Einsatz von Emdogain muss auf eine trockene absolut blut- (protein-)freie Wurzeloberfläche geachtet werden.

– Die Naht soll vor der Applikation von Emdogain vorbereitend gelegt werden
 – Stabile Wundversorgung ist entscheidend für den Therapieerfolg
 – Bei der Tunneltechnik sollte auf den Einsatz geeigneter Instrumente (sogenannte Tunnelierungsinstrumente, von denen einige an der Klinik für Parodontologie entwickelt wurden), eine sorgfältige und spannungsfreie Mobilisierung der Lappen sowie auf präzise Nahttechniken geachtet werden, um die Wundheilung zu op-

timieren und eine vorhersagbare Rezessionsdeckung zu erreichen.

Der Fortbildungstag behandelte nach Grundlagenrepetition theoretische wie auch praktische innovative Aspekte und man kann durchaus behaupten: „Da war Fleisch oder besser gesagt Desmodont am Knochen.“ Die konstruktive Weise, wie Prof. Anton Sculean an die Fortbildung herangeht, ist allein schon im Detail ersichtlich, dass alle Vorlesungen und Bilder auf einem USB-Stick mitgeliefert werden. **DU**

zu empfehlen. Chirurgische Parodontalbehandlungen stellen per se keine Indikation für Antibiotika dar. Das Makrolid Azithromycin könnte in Zukunft eine Alternative zu Amoxicillin/Metronidazol darstellen.

Interessante Ausblicke gewährte Dr. Christoph Ramseier betreffend motivierender Gesprächsführung. Aktives Zuhören, Wertschätzung und Akzeptanz des „Fehlverhaltens“ hilft dem Patienten bei der Verhaltensänderung, sei dies bei der Rau-

Diese Ausgabe enthält eine Beilage der Firma **W&H Uster** und in Teilaufgaben der Firma **Oraltec**.
Wir bitten unsere Leserinnen und Leser um freundliche Beachtung. Vielen Dank.



IMPRESSUM

Erscheint im Verlag
Eschmann Medien AG
 Wiesentalstrasse 20/PF
 CH-9242 Oberuzwil
 Tel.: 071 951 99 04
 Fax: 071 951 99 06
 j.eschmann@eschmann-medien.ch
 www.dental-tribune.ch
Verlagsleitung/Anzeigen
 Susanne Eschmann
 s.eschmann@eschmann-medien.ch
Koordination
 Noëlle Taudien
 n.taudien@eschmann-medien.ch
Chefredaktion
 Johannes Eschmann
 j.eschmann@eschmann-medien.ch
Redaktionsassistentz
 Jeannette Enders

Layout
 Matthias Abicht
 m.abicht@dental-tribune.com

Fachkorrektorat
 Ingrid und Hans Motschmann
 motschmann@oemus-media.de

Dental Tribune Swiss Edition erscheint in Lizenz und mit Genehmigung der Dental Tribune International GmbH. Dental Tribune ist eine Marke der Dental Tribune International GmbH. Die Zeitung und die enthaltenen Beiträge und Abbildungen sind urheberrechtlich geschützt. Jede Verwertung ist ohne Zustimmung des Verlages und der Dental Tribune International GmbH unzulässig und strafbar.

Copyright
 Dental Tribune International GmbH

Jahresabonnement
 51,- CHF
 inkl. MwSt. und Versandkosten

Freie Mitarbeit
 Dr. med. dent. Frederic Hermann,
 Geprüfter Experte der Implantologie DGOI,
 Diplomate des ICOI
 Dr. med. dent. SSO
 Bendicht Scheidegger-Ziörjen

Medizinischer Berater:
 Dr. med. H. U. Jelitto

Über unverlangt eingesandte Manuskripte und Leserbriefe, Fotos und Zeichnungen freuen wir uns, können dafür aber dennoch keine Haftung übernehmen. Einsender erklären sich damit einverstanden, dass die Redaktion Leserbriefe kürzen darf, wenn dadurch deren Sinn nicht entstellt wird.

Die Beiträge in der Rubrik „Industry News“ basieren auf den Angaben der Hersteller. Für deren Inhalt kann keine Gewähr oder Haftung übernommen werden. Die Inhalte von Anzeigen oder gekennzeichneten Sonderteilen befinden sich ausserhalb der Verantwortung der Redaktion.

ANZEIGE

NEU

Vom Spezialisten für schmerzempfindliche Zähne:

SENSODYNE® RAPID.

Wirkt in 60 Sekunden*. Linderung klinisch belegt.

Schiff Skala
(Dentine Hypersensitivität bei kaltem Luftstoss)

Vor der direkten Applikation 60 Sekunden nach der direkten Applikation

46%

Reduktion der Dentinen Hypersensitivität durch einen kalten Luftstoss 60 Sekunden nach der direkten Applikation

Bei **85% der Patienten** konnte nach **60 Sekunden** eine **messbare Verbesserung** der Dentinen Hypersensitivität gezeigt werden.*

SENSODYNE® RAPID mit Strontiumacetat-Formel verschließt schnell die offenen Kanälchen und bildet eine lang anhaltende Schutzschicht gegen die Weiterleitung schmerzhafter Reize.

SENSODYNE® RAPID – sofortige Linderung und lang anhaltender Schutz.

- ✓ Sofortige Linderung Dentiner Hypersensitivität* und lang anhaltender Schutz.* Klinisch belegt.
- ✓ Tiefe und säurestabile Okklusion frei liegender Dentinkanälchen.*
- ✓ Enthält Fluorid.

SENSODYNE

DER SPEZIALIST FÜR SCHMERZEMPFLINDLICHE ZÄHNE

* Bei Anwendung wie auf Packung beschrieben.
 1. Banfield N and Addy. J Clin Periodontol 2004; 31: 326-335
 2. Parkinson C and Willson R. J Clin Dent 2010
 3. Mason S et al. J Clin Dent 2010
 4. Hughes N et al. J Clin Dent 2010

Dental 2012 Bern mit frischen Ideen auf Kurs

Aussteller- und Besucherwerbung unter neuer Leitung erfolgreich angelaufen.

Mit frischen Ideen und Elan läuft die Vorbereitung zur Dental 2012 in Bern. Ralph Nikolaiski, ein Profi, was die Vermarktung von Messen angeht, lässt keine Gelegenheit aus, „seine“ Messe zu verkaufen. Die Unternehmen freut's, denn Kundenorientierung und Service werden bei der SDE gross geschrieben. „Wir wollen eine tolle Fachmesse für Besucher und Aussteller.“ Das Datum und die BEA Bern als Ausstellungsort stimmen. Zusammen mit dem SSO-Kongress wird die Dental 2012 das grösste dentale Ereignis der Schweiz.

← Ralph Nikolaiski, zuständig für die Dental 2012 in Bern, freut sich über seine Medienpartner.



Dental Tribune ist als offizieller Medienpartner wieder dabei. „Wahrum eine erfolgreiche und eingespielte Zusammenarbeit nicht fortsetzen?“ Wir waren mit der Publizität für die Dental 2010 äusserst zufrieden, bestätigten ASD Präsident Ueli Breitschmid und SDE Geschäftsführer Ralph Nikolaiski. Dental Tribune veröffentlichte in ihren internationalen und der Schweizer Ausgabe über 40 Seiten Artikel und Anzeigen als Dienstleistung für die Aussteller der Dental 2010.

← Reisegutscheine von Kuoni gibt es am Dental 2012-Wettbewerb zu gewinnen. Olivier Schaeren von Smile Line informierte sich.

Treffen der ITI Sektion Schweiz in Bern

Neuer Vorstand gewählt. Aktuelle Entwicklungen rund um die ITI Study Clubs in der Schweiz diskutiert.

Am 11. und 12. März 2011 trafen sich die Fellows, Referenten und Study Club-Direktoren der schweizerischen Sektion des International Team for Implantology (ITI) in Bern. Das ITI, mit über 8'500 Mitgliedern eine der führenden wissenschaftlichen Organisationen in der dentalen Implantologie weltweit, fördert aktiv evidenzbasierte Weiterbildung und Forschung auf diesem Gebiet. Die Sektion Schweiz ist nicht nur die älteste innerhalb des ITI, sie ist mit ihren fast 1'100 Mitgliedern auch eine der grössten der insgesamt 26 ITI Ländersektionen.

Das Programm

Auf dem Programm stand neben der Wahl des neuen Sektionsvorstands

vor allem das Thema ITI Study Clubs. Zudem wurde auch in diesem Jahr den Teilnehmern wieder der Vortrag eines bekannten Referenten zu einem aktuellen Thema ganz ausserhalb der Zahnmedizin geboten; ein Programmpunkt, der bereits in den vergangenen Jahren begeistert aufgenommen wurde. Der Journalist und Nahost-Korrespondent Ulrich Tilgner sprach zum Thema „Brennpunkt Mittlerer Osten“ und stellte die Frage: „Scheitert der Westen aufgrund gefährlicher Missverständnisse?“ Eine Frage, die angesichts der Geschehnisse in Nordafrika und im Nahen Osten aktueller und brisanter nicht hätte sein können. Entsprechend lebhaft war die sich dem Vortrag anschliessende Diskussion.

Wahl des Sektionsvorstands

Unter der Leitung des Vorsitzenden der ITI Sektion Schweiz, Prof. Dr. Christoph Hämmerle, Zürich, wurde der neue Sektionsvorstand gewählt. Zum Nachfolger von Prof. Hämmerle, der die Sektion vier Jahre lang mit grossem Erfolg geführt hat und zuvor bereits als Education Delegate Teil des Sektionsvorstandes war, wurde einstimmig Dr. Bruno Schmid, Belp, gewählt. Dr. Schmid wiederum gab sein Amt als Education Delegate an Prof. Dr. Nicola Zitzmann, Basel, ab. PD Dr. Irena Sailer, Zürich, wurde in das neu geschaffene Amt des Study Club-Koordinators gewählt. Auch diese beiden Wahlen erfolgten einstimmig.



Der neue und der abtretende Vorsitzende der ITI Sektion Schweiz: Dr. Bruno Schmid (links) und Prof. Dr. Christoph Hämmerle.

Das ITI und insbesondere die ITI Sektion Schweiz danken Prof. Hämmerle sehr herzlich für sein herausragendes Engagement, durch das er

während seiner Amtszeit die ITI Sektion Schweiz massgeblich weiterentwickelt und viele neue Mitglieder gewonnen hat.

ANZEIGE

disinfection professionals

- ✓ Wir zahlen keine Provisionen
- ✓ Wir verzichten auf Aussendienstmitarbeiter
- ✓ Es gibt keine Zwischenhändler
- ✓ Direktverkauf ab Herstellerlager

Ja, ich bin oneway Kunde

✓ Hotline
055 293 23 90
www.oneway-suisse.com

Ist es nicht traurig,
dass man sich heute
immer noch schämen muss,
günstig einzukaufen ?

EMS
ELECTRO MEDICAL SYSTEMS

Area Sales Manager (m/w) de

Ihre Chance

- Sie arbeiten beim Marktführer im
- einem ausgesprochen sympathischen
- dungswegen
- Attraktive, leistungsorientierte Ver
- Gut ausgestatteter Firmenwagen a

Ihre Aufgaben

- Verkauf hochwertiger Geräte und
- Zielgruppen sind niedergelassene
- DH Schulen
- Betreuung des bestehenden, sehr
- Akquise neuer Kunden aus o.g. Zie
- Präsentation neuer Produktinno
- Teilnahme an regionalen und über
- Fachfortbildungen
- Durchführung kleinerer Workshop
- stützung der lokalen Vertriebspart

Wir freuen uns auf Ihre Bewerbung an

E-Mail: shabekost@ems-ch.de



Die Medienpartnerschaft der Dental 2012 mit Dental Tribune und zwp-online wurde gestartet.

„Unser Ziel ist der Erfolg für alle Beteiligten in der Dentalbranche“, so Johannes Eschmann, Geschäftsführer

ITI Study Clubs

Nach einem einführenden Referat des derzeitigen ITI Präsidenten Prof. Dr. Daniel Buser, Bern, zum Thema „Globale Strategien und Ziele des ITI“ wurden aktuelle Fragestellungen und Entwicklungen rund um die ITI Study Clubs in der Schweiz diskutiert. Die ITI Sektion Schweiz bietet momentan 33 Study Clubs an, die sich jeweils dreimal jährlich treffen. Die Teilnahme an ITI Study Clubs ermöglicht es Zahnärzten und Zahn Technikern, sich in kleiner, kollegialer Runde regelmässig über aktuelle Themen rund um die dentale Implantologie zu informieren und auszutauschen. [DT](#)

ITI Center

Frau Laura Bruzzese
4052 Basel
Tel.: 061 270 83 83
laura.bruzzese@itisection.org
www.iti.org



rer und Chefredaktor der *Dental Tribune Schweiz*. Zusammen mit zwp-online, der grössten dentalen Nachrichten- und Informationsplattform im deutschsprachigen Raum mit eigener Schweizer Seite, wird ein Crossmedia-Konzept für die Dental 2012 realisiert. zwp-online berichtete zum Beispiel aus einem eigenen Mediacenter als einziger Online-dienst tagesaktuell von der IDS in Köln. Das hat es bisher noch nie gegeben.

Die SDE (Swiss Dental Events AG) startete ihre Kampagne für die Dental 2012 an der Fachdental mit einem eigenen Stand. Ein Glücksrad drehte sich ununterbrochen und jeder Teilnehmer gewann: eine Toblerone oder eine zwp-online LED Leuchte. Eine Wettbewerbskarte konnte in eine Urne geworfen werden und verspricht bei etwas Glück den Gewinn toller Reisegutscheine von Kuoni. Gezogen wird der Gewinner allerdings erst an der Dental 2012. Ein

bisschen Geduld braucht es – aber „Gut Ding will Weile haben“.

Weiter Aktionen geplant sind am Jubiläums-Kongress der SSO in Luzern, der Jahrestagung des SVDA (Dentalassistentinnen) in Olten und am DH-Kongress in St. Gallen. Und wie laufen die Buchungen der Stände, wollten wir von Ralph Nikolaiski wissen? Der Buchungsstand war noch nie so hoch zum gleichen Zeitpunkt. Ein gutes Omen, es geht aufwärts. Arbeiten wir zusammen, zum Wohle al-

ler, die für und in der Branche leben. [DT](#)

Informationen und Buchungen:

SDE AG Swiss Dental Events AG

Ralph Nikolaiski
6010 Kriens
Tel.: 041 319 45 80
ralph.nikolaiski@dental2012.ch
www.dental.2012.ch



ANZEIGE

EMS-SWISSQUALITY.COM

1 + 1 = 3

DER NEUE AIR-FLOW MASTER PIEZON – AIR-POLISHING SUB- UND SUPRAGINGIVAL PLUS SCALING VON DER PROPHYLAXE NO 1

Air-Polishing sub- und supra- gingival wie mit dem Air-Flow Master, Scaling wie mit dem Piezon Master 700 – macht drei Anwendungen mit dem neuen Air-Flow Master Piezon, der jüngsten Entwicklung des Erfinders der Original Methoden.

PIEZON NO PAIN
Praktisch keine Schmerzen für den Patienten und maximale Schonung des oralen Epitheliums – grösster Patientenkomfort ist das überzeugende Plus der Original Methode Piezon, neuester Stand. Zudem punktet sie mit einzigartig glatten Zahnoberflächen. Alles zusammen ist das Ergebnis von linearen, parallel zum Zahn verlaufenden Schwingungen der Original EMS Swiss Instruments in harmonischer Abstimmung mit dem neuen Original Piezon Handstück LED.

> Original Piezon Handstück LED mit EMS Swiss Instrument PS

Sprichwörtliche Schweizer Präzision und intelligente i.Piezon Technologie bringt's!

AIR-FLOW KILLS BIOFILM
Weg mit dem bösen Biofilm bis zum Taschenboden – mit diesem Argument punktet die Original Methode Air-Flow Perio. Subgingivales Reduzieren von Bakterien wirkt Zahnausfall (Parodontitis!) oder dem Verlust des Implantats (Periimplantitis!) entgegen. Gleichmässiges Verwirbeln des Pulver-Luft-Gemischs und des Wassers vermeidet Emphyseme – auch beim Überschreiten alter Grenzen in der Prophylaxe. Die Perio-Flow Düse kann's!

Mehr Prophylaxe >
www.ems-swissquality.com

> Original Handstücke Air-Flow und Perio-Flow

zählt nach wie vor die unschlagbare Effektivität der Original Methode Air-Flow: Erfolgreiches und dabei schnelles, zuverlässiges sowie stress-freies Behandeln ohne Verletzung des Bindegewebes, keine Kratzer am Zahn. Sanftes Applizieren bio-kinetischer Energie macht's!

Mit dem Air-Flow Master Piezon geht die Rechnung auf – von der Diagnose über die Initialbehandlung bis zum Recall. Prophylaxepro- fis überzeugen sich am besten selbst.

Zufriedene Aussteller an der zweiten Fachdental in Zürich

Die IDS-Nachlese der Dema Dent AG und Healthco Breitschmid AG lockte über 600 Besucher in Zürcher Messehalle.

Eine Woche nach Ende der 34. Internationalen Dental-Schau in Köln war eine Auswahl der wichtigsten Neuheiten in Zürich zu sehen. Noch unter dem Eindruck der grössten Dentalschau der Welt musste man sich allerdings erst wieder an die kleineren Dimensionen gewöhnen.

Mit über 600 Besucherinnen und Besuchern (Zahnärzte, DH's, DA's und Zahntechniker) und über 70 Ausstellern kann man von einem ungebrochenen Interesse an dieser Leistungsschau sprechen. Dazu beigetragen hat sicher der Umzug in die Messehalle 3, die wesentlich mehr

Raum bot als die Halle 9, in der die erste Fachdental stattfand.

Um die beiden Stände von Dema Dent und Healthco Breitschmid im Zentrum der Halle gruppierten sich die Hersteller, Spezialitätenhändler und Dienstleister mit ihren Ständen. Eine grosszügige Ca-

feteria bot Raum für Gespräche und Entspannung. Viele Marken, die man sonst nur aus dem Katalog kennt, warben mit einem eigenen Auftritt um das Interesse der Fachbesucher.

Der Schwerpunkt lag eindeutig bei den Geräten, so konnten alleine

vier verschiedene Intraoral-Scanner getestet werden. Dienstleistungen waren durch die wichtigsten Anbieter von Praxissoftware vertreten und die top Materialhersteller brachten ihre Neuheiten von der IDS mit.

ANZEIGE

Der neue Katalog ist da!



Seit 1. April ist der aktuelle Curaden Total Katalog erhältlich. Er enthält neu Produkte aus dem Praxis- sowie Laborbereich. Haben Sie Ihr persönliches Exemplar schon erhalten?

Falls nicht, können Sie ihn ab sofort kostenlos bestellen:

www.curaden-total.ch



CURADEN

CURADEN. Total alles für Dental-Profis.



Zahlreiche Besucher an der zweiten Fachdental in Zürich. Im Vordergrund der Stand der Curaden-Gruppe und Healthco Breitschmid.



Zertifizierter Partner der KaVo Dental AG. Rudolf Stöckli (Mitte) überreichte die Urkunde an die Geschäftsleitung der Dema Dent AG, Roman Schmid (l.) und Achille Burkhardt.



Mit den-IDS Neuheiten angetreten: Sirona verbuchte gute Umsätze.



Aktuell von der IDS in die Schweiz gebracht: Cara Trios, der neue Intraoralscanner von Heraeus, stiess auf grosses Interesse.

Bildergalerie in der E-Paper-Version der Dental Tribune Swiss Edition unter: www.zwp-online.ch/publikationen



ASD-Präsident Ueli Breitschmid, Dema Dent Geschäftsführer Roman Schmid und Roger Frei, Geschäftsführer von Healthco Breitschmid, waren denn auch mit den Zahlen zufrieden: sowohl was die Umsätze als auch den Besucherzuspruch betrifft. Ähnlich äusserten sich auch einige Geräteanbieter, die schöne Abschlüsse verbuchen. Mitveranstalter Dem Dent AG freute sich über das Interesse an ihren Dienstleistungen.

konnten. Das Risiko hat sich wieder einmal gelohnt und die gute Stimmung von der IDS hat sich auch in Zürich bestätigt.

Rudolf Stöckli, Geschäftsführer der KaVo Dental AG, überreichte in Anwesenheit der Fachpresse den Geschäftsführern von Dema Dent und Healthco Breitschmid die Urkunde „Zertifizierter KaVo Partner 2011 für Instrumente, Behandlungseinheiten und Röntgen“.

Ein bisschen Glamour gehört dazu, und so lächelten Angelina Jo-

lie und Brad Pitt mit ihren Fans in die Kamera. Ein Wettbewerb mit Reise Gutscheinen von Kuoni und Messeangebote belohnten die zahlreichen Besucherinnen und Besucher dafür, dass sie diesen herrlichen Frühjahrsnachmittag an der zweiten Fachdental verbrachten. Wie heisst es so schön im Slogan eines grossen Herstellers: es wird ein guter Tag... und so war es auch. **DI**

Text und Fotos: Johannes Eschmann, Dental Tribune Schweiz

ZWP online
Weitere Informationen auf www.zwp-online.ch



Auch die Romandie war gut vertreten: Olivier Grandjean, DENTSPLY Maillefer, Ballaigues; Diane Bonny, Deppeler, Rolle; Marc Fehlmann, Produits Dentaires, Vevey.



Healthco Breitschmid AG ist jetzt ebenfalls zertifizierter KaVo Dental-Partner. (v.l.n.r.) Dieter Schaltegger, Verkaufsleiter der Curaden-Gruppe; Roger Frei, Geschäftsführer Healthco Breitschmid und Rudolf Stöckli, KaVo.



Ein bisschen Glamour muss sein. Für Fan-Fotos posierten „Angelina Jolie und Brad Pitt“.



Ein ganzes Praxisteam besuchte die Fachdental. Ihnen scheint die Ausstellung zu gefallen.

ANZEIGE



Caisse pour médecins-dentistes SA
Zahnärztekasse AG
Cassa per medici-dentisti SA

An **BOS** Group Company

Extras inklusive.

Das beste Mittel zur Stärkung der Kundenzufriedenheit ist Mehrwert.



«Neben den klassischen Finanz-Dienstleistungen bieten wir unseren Kunden eine ganze Reihe von kostenlosen Zusatz-Services an. Diese steigern die Effizienz in der Debitorenverwaltung, schaffen Transparenz und stärken die Wettbewerbsfähigkeit der Zahnarztpraxis. Es lohnt sich also, die Zahnärztekasse AG mit der professionellen

Abwicklung des Kreditmanagements zu beauftragen. Damit Sie sich in aller Ruhe Ihren wichtigen Aufgaben widmen können.»

Claudia Bottani Magni, Kundenbetreuerin

Added Values – Kostenlose Zusatzleistungen im Finanz-Servicemodul «Basic»:

Internet-Dialog-Plattform www.debident.ch/Führungsinstrument Benchmarks/Labormodell Laboroptima/Weiterbildungsangebote für Dentalassistentinnen/Patienten-Website www.zahngeld.ch

Liquidität entspannt.

CH-1002 Lausanne
Rue Centrale 12 – 14
Case postale
Tél. +41 21 343 22 11
Fax +41 21 343 22 10

CH-8820 Wädenswil
Seestrasse 13
Postfach
Tél. +41 43 477 66 66
Fax +41 43 477 66 60

CH-6901 Lugano
Via Dufour 1
Casella postale
Tél. +41 91 912 28 70
Fax +41 91 912 28 77

info@cmdsa.ch, www.cmdsa.ch

info@zakag.ch, www.zakag.ch

info@cmdsa.ch, www.cmdsa.ch

Urs Heinimann hat seine Firmen-Nachfolge geregelt

RCD AG rüstet für die Zukunft und übernimmt zum 1. April 2011 die Heico Dent GmbH

Kluge Unternehmer regeln ihre Nachfolge rechtzeitig, und kluge Unternehmer steigen zum richtigen Zeitpunkt ein. Diese beiden Voraussetzungen führten Urs Heinimann und Gregor Fritsche zusammen. Zum 1. April 2011 übernahm Gregor Fritsche mit seiner RCD AG die Heico Dent GmbH. Gregor Fritsche führt seit über 8 Jahren erfolgreich einen Fachhandel

für dentale Verbrauchsmaterialien in Wolfhausen im Zürcher Oberland. Urs Heinimann gründete 1994 seinen Spezialitäten-Vertrieb in Oberegg. Handelt der eine mit über 13'000 Artikeln, geschäftet der andere mit 20 Schlüsselprodukten. Daraus lässt sich schon leicht erkennen: die Sortimente der beiden Unternehmen ergänzen sich. Doch der Verkauf eines „Lebenswerkes“ hat auch immer eine menschliche Seite. Und es fügte sich, dass die beiden „Appenzeller“ auch persönlich einen guten Draht zueinander fanden.

„Geld alleine ist nicht alles“, so Urs Heinimann, sonst hätte ich mein Unternehmen an den Meistbietenden verkauft. „Ich möchte mein Wissen und meine Kontakte gerne noch ein paar Jahre für die „Heico Dent-Produkte“ einsetzen, und das geht nur, wenn man Vertrauen in die neue Geschäftsleitung hat.“ Darüber freut sich natürlich Gregor Fritsche. Für ihn bedeutet der Zukauf einen grossen Schritt in die Zukunft der Spezialitäten. „Der Markt für Verbrauchsmaterial hat sich in den letzten Jahren stark verändert. Weg von der Innovation zur Margenerosion“, postuliert der RCD-Geschäftsführer. „Darum dachte ich schon länger über ein ergänzendes Sortiment nach, welches beratungsintensiver ist, dafür aber nicht so preissensibel reagiert. Da kam



Gregor Fritsche freut sich im Interview mit Dental Tribune über die gelungene Übernahme der Heico Dent GmbH.

Urs Heinimann ist glücklich, sein Lebenswerk, die Heico Dent GmbH, in guten Händen zu wissen.

das Angebot von Urs Heinimann genau zur rechten Zeit.“

Aufgrund des unterschiedlichen Charakters der Sortimente, hier preis- und logistikorientiert, dort beratungsintensiv und innovativ, werden die beiden Firmen auch eigenständig unter ihren bisherigen Namen, aber an derselben Adresse in Wolfhausen weitergeführt.

Der Heico Dent-Slogan: „Spezialitäten für Spezialisten“ spiegelt sich in deren Produktpalette wider:

– everStick®C&B, ein glasfaserverstärktes Inlay-Brückengerüst mit Transversalfasern zur lateralen Verstärkung;

– NanoBone®, ein synthetisches Knochenaufbaumaterial auf Hydroxylapatit/Silikagel-Basis und mit leistungsstarker Nanostruktur als Remodellingvoraussetzung;

– Parasorb®, ein Dentalkegel zur chirurgischen Wundversorgung aus hochgereinigten Kollagenfibrillen equinen Ursprungs.

Diese drei Produkte seien als Beispiele genannt. Das gesamte Sortiment umfasst folgende Indikationen: Parodontologie, Implantologie, Oral Care, Bone Management und Restauration.

Faserverstärkte Komposits werden heute schon vielfach als mögliche Alternative zu Implantaten und Brü-

cken angesehen. Die Glasfasertechnologie eröffnet der rekonstruktiven Zahnmedizin neue minimalinvasive Behandlungsoptionen. Dies lässt sich auch am Interesse der Zahnärzte und an den Zuwachsraten ablesen.

Symposien und Workshops mit renommierten Referenten vermitteln das Wissen über die Materialien und deren Anwendung. „Daher wird Fortbildung und der direkte Kontakt zu Zahnärztinnen und Zahnärzten ein Schwerpunkt meiner Tätigkeit sein“, freut sich der neue Heico Dent-Inhaber Gregor Fritsche, und Urs Heinimann pflichtet seinem Nachfolger bei. So gesehen blicken beide in eine erfolgreiche Zukunft. [DT](#)

Faserverstärkte Komposits – die Alternative zu Implantaten und Brücken?

– Moderation:

Dr. Urs Brodbeck

– Referentinnen und Referenten:

Dr. Carmen Anding, PD Dr. Serge Bouillaguet, Dr. Urs Brodbeck, PD Dr. Till Göhring, Prof. Dr. Mutlu Özcan, Prof. Dr. Pekka Vallittu, OA Dr. Brigitte Zimmerli

– Samstag, 24. September 2011

9.00 bis 16.30 Uhr

Hotel Marriott Zürich

Information/Anmeldung:

Heico Dent GmbH

Tel.: 052 253 12 50

info@heicodent.ch

Heico Dent GmbH

Tel.: 055 253 12 50

info@heicodent.ch

www.heicodent.ch

RCD AG

Tel.: 055 253 10 30

info@rcd.ch

www.rcd.ch

8633 Wolfhausen

Text und Fotos: Johannes Eschmann, Dental Tribune Schweiz

ANZEIGE



Modernste Glasfaserverstärkungen für die Zahnmedizin
Mit IPN*-Technologie für maximales Bonding

everStick®



everStick® glasfaserverstärkte Komposits:

› **breites Indikations-Spektrum:**

everStick®C&B	everStick®PERIO	everStick®ORTHO	everStick®A&O	everStick®NET	everStick®POST
Kronen & Brücken	Verblockungen	Retainers	Verankerungen	Trauma-Splinting	Wurzelkanalstifte

› **umfassende wissenschaftliche Evidenz:**

- 200 Fachpublikationen
- 60 klinische Fallberichte
- 19 Dissertationen

Produkte, Fachinformationen, Seminare & Workshops:

heico Dent GmbH
Ober Rennweg 2
8633 Wolfhausen
T 055 253 12 50, F 055 253 12 55
www.heicodent.ch - info@heicodent.ch

*IPN: Interpenetrating Polymer Networks. Patented combination of PMMA and Bis-GMA, by StickTech, Turku, Finland www.sticktch.com



RESODONT®

resorbierbare equine* Kollagenmembran



Abdeckung von lateralen Kieferaufbauten bei Implantations-OP

Höchste Reinheit bringt Sicherheit**

* Achillessehnen vom Pferd
** Anwendung auch für die Regeneration der Dura Mater in der Neurochirurgie

Produkte, Fachinformationen


heico Dent GmbH
Ober Rennweg 2
8633 Wolfhausen
T 055 253 12 50, F 055 253 12 55
www.heicodent.ch - info@heicodent.ch

RESORBA Wundversorgung GmbH & Co. KG
www.resorba.com

Esthetic Special



Bioökonomisches Therapiekonzept
Dr. Marc Bachmann schreibt über den Einsatz nanooptimierter Mikrohybridkomposite in der Alltagspraxis. Ein klinischer Anwenderbericht.
▶ Seiten 12–13



Tip-Edge Plus Orthodontics
Der Fortschritt in der Bracket-Technik erlaubt gute und kürzere Behandlungen. Seine Erfahrungen schildert Dr. Rudolf Meyer, Thun.
▶ Seiten 14–16



Neues Direct Composite Veneer
An der IDS wurde ein einfach zu verarbeitendes System zur Frontzahnrestauration vorgestellt. Die Veneertechnik macht Fortschritte.
▶ Seite 16

„Total facial esthetics“: Ein Konzept für die Wiederherstellung von Gesichtsästhetik

Prof. Dr. Kurt Vinzenz, Wien, zeigt im Überblick Methoden moderner funktionell orientierter Gesichtschirurgie. Form, Funktion und Ästhetik werden als untrennbare Einheit verstanden. Ziel ist das Zusammenführen von ästhetischer und wiederherstellender Gesichtschirurgie.

Neueste evidenzbasierte Erkenntnisse definieren die Gesichtsproportionen als die wesentliche Basis der Gesichtsästhetik. Die Schlüsselstellung erhält darin das „Darunter“, d.h. die für Form und Funktion essenziellen Stützgewebe des Gesichtes. Ästhetik, Form und Funktion stellen dabei eine untrennbare Einheit – „Esthetics follows function“ – dar, wobei für das ästhetische Gesamterscheinungsbild alle Gesichtskomponenten in einem messbaren „ideal feature arrangement“ gleichwertige Bedeutung haben. Daraus ergibt sich nicht nur die Notwendigkeit einer Erweiterung bisheriger Behandlungsmethoden der „Schönheitschirurgie“ zur komplexen „rejuvenation surgery“ auf evidenzbasierter Basis, sondern auch ein neuer chirurgischer Kontext, nämlich jener der Wiederherstellung von Ästhetik mit der Auflösung der Grenzen zwischen den Parallelwelten der rekonstruktiven und den ästhetischen bzw. kosmetischen Gesichtschirurgien im Sinne der Patienten mit angeborenen oder erworbenen Gesichtsentstellungen. Es wird anhand von Beispielen versucht, eine Übersicht über mögliche zukünftige Entwicklungen ästhetischer Gesichtschirurgie zu bieten.

Gesichtsproportionen als Schlüssel des schönen Gesichtes

In einer aktuellen Studie untersuchten Pamela Pallett und Stephen Link (UC San Diego; University of California) sowie Kang Lee (University of Toronto) harmonische Gesichtsproportionen als den Schlüssel für ein schönes Gesicht.² Aus dem „psychologischen Auge“ des wissenschaftlich tätigen Betrachters gesehen ist das Vorhandensein „idealer Gesichtsmerkmale“ in einem optimalen Verhältnis der Gesichtsproportionen zueinander dafür essenziell. Dabei ermittelten sie vertikale und horizontale Distanzen zwischen Augen, Mund und Gesichtskonturen, welche ein ästhetisches Gesicht begründen, als Verhältniszerte.

Die Autoren diskutieren anhand ihrer Ergebnisse die Grenzen heutiger ästhetischer Chirurgie des Gesichtes und vertreten die Meinung, dass eine vollständige Verjüngung des Gesichtes eine Änderung von Gesichtsproportionen benötigt, welche im Sinne eines umfassenden Konzeptes rejuveniler Chirurgie die Stützgewebeschirurgie bzw. maxillofaziale Chirurgie bedingt.

Rejuvenile Chirurgie im Wandel der Zeit

Diese Zusammenhänge haben

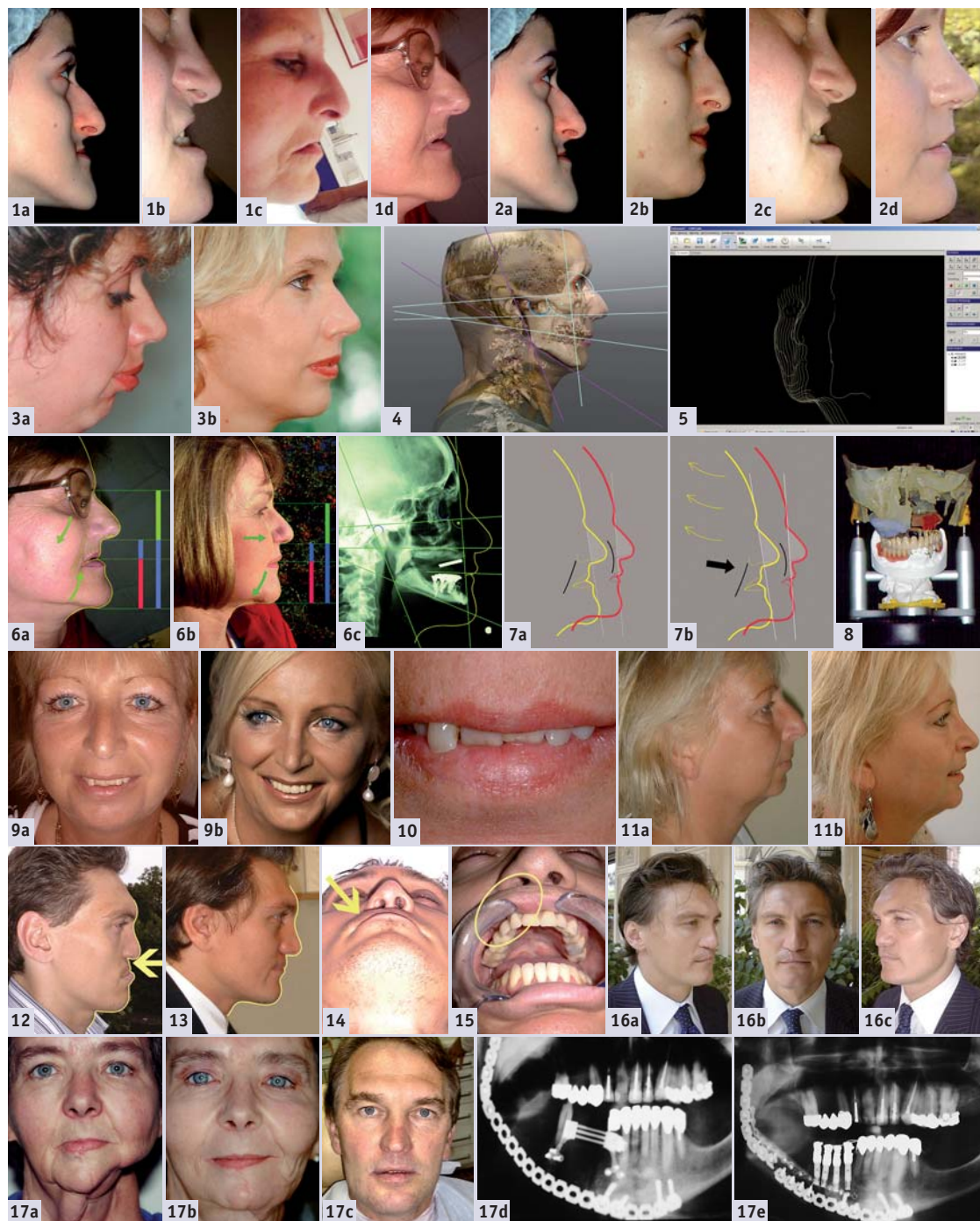


Abb. 1a–d: „Aged appearance“ durch dysgnathes Erscheinungsbild bei Patienten verschiedenen Alters. – **Abb. 2a–d:** Behebung der „Aged appearance“ durch „Esthetic Orthognathic Surgery“ bei Patientin **1a und b** konventionell und **2c** durch Distraktionsosteogenese des Mittelgesichtes: Die „Hollow eye appearance“ mit Tränensackbildung und der zirkuläre Kreuzbiss konnten gemeinsam mit dem Profilbild dramatisch verbessert werden (**Abb. 2d**). – **Abb. 3:** Regenerationspotenzial des Weichteilgesichtes: Die „pausbäckige“ Einschnürung der Wange, unnatürlicher Faltenverlauf naso- und mentolabial sowie eine aufgetriebene Unterlippe bildete sich postoperativ zurück und bietet neben dem deutlich verbesserten Profilbild ein natürlich ausgebreitetes Weichteilgesicht in entspannter orofazialer Harmonie. – **Abb. 4:** Beispiel moderner computerassistierter Gesichtsanalyse. – **Abb. 5:** Optoelektronische Erfassung des Gesichtes (Fa. Steinbichler). – **Abb. 6–7:** Korrelation beider Analysen mit Foto und konventionellem Schädelröntgen bei Patientin mit komplexer rejuveniler Chirurgie des Gesichtes; NB: Chirurgie interdisziplinär gem. mit Dr. Yoram Levy (Donau-Universität Krems). – **Abb. 8:** Operationsplanung für eine Oberkieferrekonstruktion mit „Prefabricated composite grafts“ vom Schulterblatt durch SAM-integrierte Stereolithografiemodelle. – **Abb. 9a, 10 und 11a:** Patientin mit Höckernase und fliehendem Kinn bei dysgnathen Klasse II-Verzahnung, zusätzlicher chronischer Parodontalschaden mit progredienten Zahnverlust und -migration durch eingegengten Oberkieferkamm. – **Abb. 9 und 11:** Konturplastik des Gesichtes durch ästhetische orthognathe Chirurgie, Rhinoseptoplastik und implantatgetragene Suprakonstruktionen prä- und postoperativ; NB: Chirurgie interdisziplinär gem. mit Dr. Axel Arlt (Donau-Universität Krems). – **Abb. 12 und 14:** Patient mit LKG-Spalte: Eingesunkenes Mittelgesicht (Pseudoprogenie im Profilbild) und rechter Oberkiefer; typische Spaltnasendeformität mit teilweisen Fehlen der Naseneingangsschwelle, verbreiteter und eingesunkener Nasenflügelbasis mit querovalen Naseneingang. – **Abb. 13 und 15:** Patient mit LKG-Spalte nach Konturplastik des Gesichtes durch orthognathe Chirurgie und Spalstosteoplastik mit Rekonstruktion der markierten „pyriförmigen Region“ i.e. einer symmetrischen knöchernen Nasenbasis und eines symmetrischen Kiefers mit knochenverankerten implantatgetragenen Zähnen sowie einer Rhinoseptoplastik. NB: Chirurgie interdisziplinär gem. mit Dr. Axel Arlt (Donau-Universität Krems). – **Abb. 16:** Patient mit LKG-Spalte: Stabile orofaziale Ästhetik nach zwei Jahren. – **Abb. 17a und b:** Patientin vor/nach mikrochirurgischer Unterkieferrekonstruktion mit Wiederherstellung der Kontur des unteren Gesichtsdrittels nach Mundhöhlenkarzinom. – **Abb. 17c–e:** Patient mit Wiederherstellung des implantatverankernden Unterkiefers durch enorale Distraktionsosteogenese. Die Gesichtskontur konnte, gestützt durch die am Behandlungsende gebrochene und daraufhin entfernte Rekonstruktionsplatte, während der gesamten Behandlung gewährleistet werden.

wir auch aus der Summe unserer Erfahrungen anlässlich eines Internationalen Symposiums „Esthetics follows Function“ 2007 in Wien thematisiert, indem die Gesichtsalterung nicht nur durch einen Volumenverlust, sondern auch durch dysgnathe Verformungen, vorwiegend mit Konvexitätsverlust, gekennzeichnet ist (**Abb. 1**).

Jede im Laufe des Lebens auftretende Abweichung von der eugnathe Norm schlägt sich in einer Beschleunigung des Alters nieder. Ergebnisse unserer Gesichtsanalysen zeigen ausserdem, dass ein „Aged appearance“ zum Teil unabhängig von der altersgegebenen Beschaffenheit des Weichteilgesichtes ist (**Abb. 1 und 2**).

Durch die Anwendung moderner ästhetisch-orthognather Chirurgie beherrschbar, zeigt sich dabei auch, dass das Gesichtswichgewebe besonders in jungen Jahren ein beträchtliches Regenerationspotenzial aufweisen kann (**Abb. 3**). Gesichtswichgewebe bestehen „materialtechnisch“ gesehen aus verschiedenen Komponenten (vor allem Zellen, intrazellulärer Matrix, Grundsubstanz, Fasern), die sich anhand mechanischer Eigenschaften in Form unterschiedlicher Steifigkeiten unterscheiden. In diesem komplexen „Materialmix“ ist die räumliche Verteilung der unterschiedlichen Gewebe im Multilayer-Modell ähnlich der „Zweibelschale“, und die Ausrichtung der Faserstrukturen, vor allem die von Kollagen und Elastin, ausschlaggebend. Erkenntnisse daraus sind für die Filler-technologie bedeutend. Anatomisch entscheidend ist, dass diese Gesichtswichgewebe in Form von Haut, subkutanen Fett-Gleitschichten und darin eingelagerter mimischer Muskulatur durch Bindegewebsverdichtungen, sog. „echte“ Haltebänder („retaining ligaments“), mit Ursprung am Gesichtsschädel und zusätzlich unterstützt durch SMAS und fasziendifixierte „falsche“ Haltebänder an denselben fixiert sind. Die „Retaining ligaments“ fungieren dabei ähnlich Trampolinpfosten, die bei Verstellen der Pfosten – durch Alterung oder bereits angeboren – über Zugkräfte zu Verwerfungen bzw. Faltenvertiefung des Gesichtes und zudem über die Behinderung der freien Mimik zur Einschränkung der ästhetisch funktionellen orofazialen Balance führt (**Abb. 1a–d; 2a, c und 3a**). Dem ursprünglichen Konzept der

Fortsetzung auf Seite 10 →