

DENTAL TRIBUNE

The World's Dental Newspaper · Turkish Edition



İSTANBUL, EYLÜL 2016

ISSN: 1304-6098

Fiyatı: 12.00 TL

CİLT: 13

SAYI: 4

Kısa Kısa

Uzmanlar Uyarıyor: Bu Moda ile Diş Beyazlamaz!

Oksijen uygulanıp tozlaştırılmış karbondan oluşan ve "aktif kömür" diye de bilinen madde, blogcular ve YouTube yayıncılarının yeni gözdesi.

Sosyal medyada giderek daha fazla sayıda genç, diş macunlarına sulandırılmış aktif kömür katarak dişlerini fırçalayıp sonuçlarını paylaşıyor.

Durulamadan sonra dişlerin daha beyaz olduğu iddia ediliyor. Ancak bu bir şehir efsanesi...

Independent gazetesine konuşan İngiltere Ağız Sağlığı Vakfı Başkanı Dr. Nigel Carter, aktif kömürle diş fırçalamının sağlığa zararlı olduğunu uyarısı yaptı. Carter, "Kömürün dişleri beyazlattığına dair hiçbir bilimsel kanıt yok" dedi.

Uzmanlara göre dişler kirli olduğunda, her tür madde yüzeysel lekeleri yok edebilir. Ancak bu tür yöntemler, diş minesine kalıcı hasar verebildiği gibi, kullanılan maddelerin içeriğinde sağlığa zararlı maddeler varsa çok daha ciddi sonuçlar da doğurabilir.

Titanyum İmplant Kanser Yapmaz

Adana DHO Başkanı Dt. Fatih Güler, son günlerde bazı yayın organlarında yer alan "İmplant, kanser ve kemik erimesi yapıyor" iddialarına tepki göstererek, "Titanyum implant doku dostudur. Kanser ve kemik erimesi yapmaz" dedi.

Güler, yaptığı açıklamada, implant tedavisinin Türkiye'de uzun dönemdir kullanıldığını belirterek, 'sahte implant' diye bir şey duymadığını söyledi. İmplantların titanyumdan yapıldığını doku dostu bir madde olduğunu söyleyen Güler, bu konularda diş hekimliği fakültelerindeki çene cerrahi kürsülerinden gerekli bilgiler alınabileceğini, üzerinde barkodu olan, ithalat izni veya yerli üretim izni olan ruhsatlandırılmış ürünler kullandıklarını belirtti.

www.dental-tribune.com

Haber

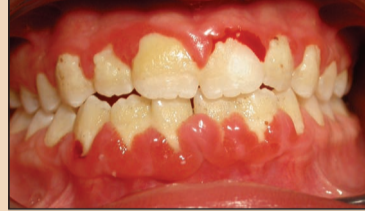

Yüz Estetiği Kitap Seti

Vestiyer Yayın Grubu, yüz estetiği ile ilgilenen diş hekimleri ve tıp doktorları için hazırlanmış olan başvuru kitaplarını bir araya getirdi. "Baş, Boyun ve Yüz / Resimli Klinik Anatomi Atlası", "Botulinum Toksin Uygulamaları Pratik Rehber" ve "Dermal Dolgu Uygulamaları Pratik..."

► Sayfa 10

Bilim & Araştırma

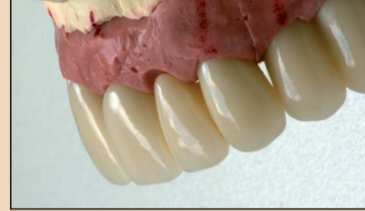

Gingival Kanama

Oral ve sistemik hastalık arasında ispatlanmış bir ilişki vardır. Hematolojik bozukluklar; hemostatik bozukluklar, kırmızı ve beyaz kan hücrelerine ait bozukluklar olarak sınıflandırılabilirler. Kanama kontrolü ve kan damarlarındaki hasarın onarılmasında, platelet hücreleri...

► Sayfa X

Estetik



Minival İnvazivle Estetik

Modern diş hekimliğinin hedefi; uygun bir süre içinde, minimal invaziv ve maksimal etkin olan tekniği kullanarak doğal bir estetik sonucu fonksiyon ve stabilite elde etmektir. Bu vaka çalışması; implant tasarımı, geçici ve nihai dayanak tasarımı ile ilgili yeni görüşlerin yanı sıra...

► Sayfa 7

Ajanda



Eğitimin 3. Aşaması Yapıldı

TDB Akademi tarafından düzenlenen Yetkinlik Geliştirme Programları eğitimlerinden Adeziv Restoratif Dişhekimliği Yetkinlik Geliştirme Programı'nın 3. modülü, 11-12 Kasım tarihleri arasında Ankara'da yapıldı. Eğitim Prof. Dr. Gürcean Eskitaşçıoğlu ve Doç. Dr. Uğur Erdemir...

► Sayfa 10

Klinik Ortamının Kalitesi Salon Bitkileri ile Arttırılmalı

Prof. Dr. Zencirkıran, kapalı ortamlarda fazla vakit geçiren insanların, bu tür mekânlarda hava kalitesini artırmanın yolunun salon bitkilerinden geçtiğini söyledi.

Dental Tribune Türkiye
Batuhan Atik Bursa (AA) -
Elif Taman (VYG)

Uludağ Üniversitesi (UÜ) Ziraat Fakültesi Peyzaj Mimarlığı Bölüm Başkanı Prof. Dr. Murat Zencirkıran, kapalı ortamlarda fazla vakit geçiren insanların bazı sağlık sorunlarıyla karşılaştığını belirterek, bu tür mekânlarda hava kalitesini artırmanın yolunun salon bitkilerinden geçtiğini söyledi.

Zencirkıran, modern çağın en yaygın sorunlarından birinin, ev veya ofis gibi kapalı alanlarda

çok fazla vakit geçirmek olduğunu anlattı.

Kapalı ortamlarda zamanla biriken toksik maddelerin insan sağlığına zarar verdiğini vurgulayan Murat Zencirkıran, "Kapalı alanların havasında karbondioksit dışında benzen, amonyak, ksilen ve formaldehit gibi kimyasallar da bulunur. Bu kimyasallar insanlarda baş dönmesi, baş ağrısı, mide bulantısı, bulantılık, göz kızarması, kalp ritminde bozulma, ödem gibi pek

→ DT Sayfa 2



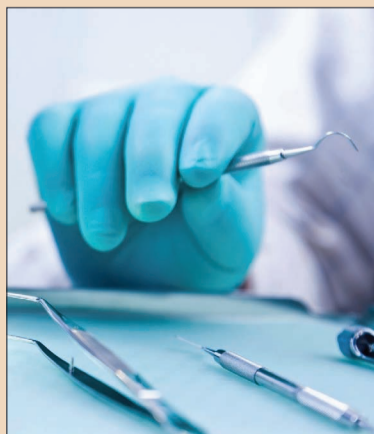Diş Hekimleri Atama Bekliyor

Dental Tribune Türkiye
Anadolu Ajansı

Türk Dişhekimleri Birliği Genel Başkanı İlker Cebeci, 2016 Yılı 5. Dönem İlk Defa ve Yeniden Açıktan Atama Kurulması'nda görev yerleri belli olan 115 diş hekimi ve 7 uzman diş hekiminin atamalarının açıklanmasını beklediklerini bildirdi.

Cebeci, 22 Kasım Diş Hekimliği Günü ve Toplum Ağız ve Diş

→ DT Sayfa 2



Los Angeles'ta İmplantoloji Konuşuyoruz

Prof. Dr. Nur Mollaoğlu
Yrd. Doç. Dr. Gülay Yıldırım



12-18 Ocak 2017
Los Angeles & Las Vegas

AYRINTILI BİLGİ İÇİN
0212 481 02 20

MEZUNİYET SONRASI SÜRÜŞLÜ EĞİTİM AKADEMİSİ
DİŞ HEKİMLERİ BİRLİĞİ EĞİTİMDE UZMAN
vesta

Bu Yılın 3. Botoks&Dolgu Kursu Girne'de Yapıldı



Mezuniyet sonrası eğitim konusunda öncü çalışmalar yapan VESTA, Botoks ve Dermal Dolgu kurslarında da liderliği bırakmıyor. Türkiye'de Botulinum Toksin ve Dermal Dolgu kurslarının öncüsü VESTA (Vestiyer Akademi), uzun yıllar Londra'da yaptığı kursları artık Girne'de gerçekleştiriyor. Gerek tıp gerekse diş hekimlerinin katılabildiği kurslar için çalışmalara 2007 yılında başlayan VESTA, ilk kursu 2009 yılında Londra'da düzenlemişti. O tarihten bu yana düzenli olarak gerçekleştirilen Botoks ve Dermal Dolgu Kursları, bütün tıp dallarındaki hekimler tarafından büyük ilgi görüyor.

Bu yılın üçüncü kursu, 14-16 Ekim 2016 tarihlerinde Girne'de yapıldı. Eğitimciler Dr. David Taylor ve Dt. Mustafa Bekereci-oglu tarafından aktarılan teorik bilgiler, uygulamalı seanslarla pekiştirildi.

Botoks ve Juvederm markalarının üreticisi Allergan firmasının İngiltere'deki "Trainer" hekimlerinden olan Dr. Taylor, non invaziv estetik tedavi konusundaki bilgi ve tecrübelerini katılımcılarla paylaştı.

Kontenjanı günler öncesinden dolan eğitime, Türkiye ve Kıbrıs'tan genel cerrah, diş hekimi, KBB uzmanı ve aile hekimleri katıldı. Üç gün boyunca oldukça yoğun geçen kursun sonunda, katılımcılar, gönüllü modeller üzerinde bizzat uygulama yaptıktan sonra sertifikalarını aldılar.

Bir sonraki eğitim

VESTA, bir sonraki kursun tarihinin 9-11 Aralık 2016 olduğunu duyurdu. Kursla ilgili detaylı bilgi için Eğitim Sorumlusu İlhan Köse ile 0555 518 87 27 no'lu telefon numarasından irtibat kurabilirsiniz. [DT](#)

← [DT](#) Sayfa

1'den: Klinik Ortamının Kalitesi Salon Bitkileri ile Arttırılmali

çok rahatsızlığa yol açar. Aslında bu semptomların büyük bölümüne kapalı ortamda çok vakit geçirmek ve ortamdaki karbondioksit ile evlerimizdeki verniklenmiş malzemeler, sentetik kumaşlar, çeşitli ilaçlar ve cam temizleyicilerinde de bulunan uçucu kimyasallar neden olur. Kapalı ortamların yol açtığı rahatsızlıkları önlemek için Benjamin (Ficus benjamina), Flamingo Çiçeği (Anthurium andrea-num), Salon Sarmaşığı (Epipremnum aureum-Scindapsus), Salon Eğreltisi (Nephrolepis), Bodur Hurma Palmiyesi (Phoenix robelanii), Kurdela Çiçeği (Chlorophytum comosum), Çin Herdemyeşili (Aglaonema modestum), Bambu Palmiyesi (Chamaedorea seifrizii), Papatya, Paşa Kılıcı (Sansaviera trifasciata 'Laurentii', Barış Çiçeği (Spathiphyllum 'Mauna Loa') ve Kasımpatı gibi bitkilerin bir ya da birkaçı odalara konulabilir. Bunlar, iç mekân havasındaki kimyasalları büyük oranda ortadan kaldırarak, ortamın havasını temizler." şeklinde konuştu.

Kapalı Ortamlardaki Zararlı Kimyasallar İçin Hangi Çiçekleri Bulundurmalıyız?

Prof. Dr. Zencirkıran, cam temizleyicisi, mum ve parfümlerde bolca bulunan, zamanla ortam havasında biriken amonyanın sağlıklı kişilerde gözde



tahriş ve öksürüğe neden olduğuna değindi.

Amonyanın fazla olduğu odalara kasımpatı, flamingo çiçeği veya salon palmiyesi gibi oda bitkilerinin konulmasını öneren Zencirkıran, "Haşere ilacı, mürekkep, ev boyası ve deterjanlarda sıklıkla bulunan benzen ise yine havaya karışarak deriyi irite eder, aynı zamanda solunum yolları rahatsızlıklarına neden olur. Benzenin emilmesi için de kapalı mekânlara salon sarmaşığı, paşa kılıcı, jerbera, aloe vera, kurdele çiçeği, kasımpatı veya bambu palmiyesi konulabilir." diye konuştu.

Zencirkıran, açıklamalarının devamında, dikkat edilmesi gereken en önemli unsurlardan bir tanesinin de her bir türün ortamda bulunan kimyasalları emme yeteneğinin farklı olduğuna da değindi. Çalışma ortamı büyüklüğüne göre kullanılacak olan bitki sayısının farklılık göstereceğini belirten Prof. Zencir-

kıran, yapılan çalışmalarda, Kaya sarmaşığının (Hedera helix) ortamda bulunan benzeni %90, salon sarmaşığının (Scindapsus aureus) %73, Barış çiçeğinin ise %70.50 oranında temizlediğinin belirlendiğini, diğer yandan paşa kılıcının (Sansevieria laurentii) ise ortamda bulunan Benzen'in ancak %50'sini emebildiğini, Bambu palmiyesinin (Chamaedorea seifrizii) formaldehiti %80'e yakın oranda temizleyen, bu oranın kaya sarmaşığında %10'da kaldığı söyledi.

Doğa bütünlüğü parçalanmakta olan kentlerimizde sağlıklı çalışma ortamları yaratmak için yaklaşık 20 m² alanda bir bitki olacak şekilde bir uygulama gerçekleştirilmenin önemini tekrar vurgulayarak konuşmasına son veren Prof. Dr. Murat Zencirkıran, kullanılan bitkilerde sakı büyüklüğünün en az 16 litre olması ve bu bitkilerin direk güneş ışığına maruz bırakılmaması gerektiğinin altını çizdi. [DT](#)

← [DT](#) Sayfa

1'den: Diş Hekimleri Atama Bekliyor

Sağlığı Haftası dolayısıyla yaptığı açıklamada, çocuk ve yetişkinlerde ağız ve diş sağlığının mutlaka korunması gerektiğini belirterek, sağlık politikalarının oluşturulmasında Türk Dişhekimleri Birliği'nin bilimsel çalışmalarının dikkate alınmasının, kamuda, üniversitede ve serbest çalışan tüm diş hekimlerinin beklentisi olduğunu ifade etti.

Serbest çalışan diş hekimlerinin hizmet sunumunu düzenleyen "Ağız ve Diş Sağlığı Hizmeti Sunulan Özel Sağlık Kuruluşları Hakkında Yönetmelik"e ilişkin değerlendirmede bulunan Cebeci, düzenlemenin birliğin görüşü alınmadan uygulamaya konulduğunu öne sürerek açıklamalarında şunlara yer verdi:

Eylül 2016'da Yapılan DUS Sonuçları Hala Açıklanmadı

"Yönetmeliğin uygulanmasında böyle bir kaos ile karşılaşınca Birliğimizin görüşlerinin alınması gerektiği hatırlanmış ancak hala çalışma tamamlanamamıştır. Diş hekimlerinin birçok sıkıntısına neden olan bu durumun düzeltilmesi için ilgilileri gereğini yapmaya çağırıyoruz. Eylül 2016'da yapılan Diş Hekimliği Uzmanlık Sınavı (DUS) sonuçları hala açıklanamamıştır. Bu durum meslektaşlarımızın yaşamlarını düzenlemelerini engellemektedir. Türk Dişhekimleri Birliği'nin görüşü de alınarak yeniden düzenlenmesi çalışmalarını başlatılmadığıdır." [DT](#)

DENTAL TRIBUNE

The World's Dental Newspaper - Turkish Edition

Dental Tribune International

Yayınca: Torsten Oemus

Grup Editörü
Daniel Zimmermann
newsroom@dental-tribune.com
Tel.: +44 161 223 1830

Klinik Editörü
Magda Wojtkiewicz
Nathalie Schüller

Online Editör & Sosyal Medya Müdürü
Claudia Duschek

Editörler
Anne Faulmann
Kristin Hübner
Yvonne Bachmann

Baskı Editörleri
Hans Motschmann
Sabrina Raaff

Online Proje Müdürü
Tom Carvalho

Online Proje Müdür Yardımcısı
Hannes Kuschick

Uluslararası Yayın Kurulu

Dr. Nasser Barghi, *Ceramics, U.S.A.*
Dr. Karl Behr, *Endodontics, Germany*
Dr. George Freedman, *Esthetics, Canada*
Dr. Howard Glazer, *Cariology, U.S.A.*
Prof. Dr. I. Krejci, *Conservative Dentistry, Switzerland*
Dr. Edward Lynch, *Restorative, Ireland*
Dr. Ziv Mazor, *Implantology, Israel*
Prof. Dr. Georg Meyer, *Restorative, Germany*
Prof. Dr. Rudolph Slavicek, *Function, Austria*
Dr. Marius Steigmann, *Implantology, Germany*

Dental Tribune International

Holbeinstr. 29, 04229 Leipzig, Germany
Tel.: +49 341 4 84 74 502 | Fax: +49 341 4 84 74 173
www.dental-tribune.com | info@dental-tribune.com

Bölge Ofisleri

Asya Pacific
Dental Tribune Asia Pacific Limited
Room A, 20/F, Harvard Commercial Building, 111 Thomson Road, Wanchai, Hong Kong
Tel.: +852 5115 6177 | Fax: +8525115 6199

The Americas

Tribune America, LLC
116 West 25rd Street, Ste. 500, New York, N.Y. 10011, USA
Tel.: +1 212 244 7181 | Fax: +1 212 224 7185

Dental Tribune Türkiye

Yayınca: Vestiyer Yayın Grubu

Sahibi

Bülent Manav

Editör

Prof. Dr. Cem Şener

Yayın Kurulu

Prof. Dr. Ateş Parlar
Prof. Dr. Ender Kazazoğlu
Prof. Dr. Faruk Haznedaroğlu
Doç. Dr. Enis Güray

Kurumsal Satış Müdürü

Derya Arslan

Sorumlu Yazı İşleri Müdürü

Rahmi Çelikağ

Yazı İşleri

Elif Taman

Tercüme

Nilgün Kayhan

Abone Servisi

İlhan Köse, Ergül Kaya, Elvan Genç

Dental Tribune Grafik

Hakan Zengin

İdare Yeri

Meridyen İş Merk.
Eski Çırpıcı Yolu No:1/550
34010 Merter / İstanbul / Türkiye

Telefon

+90 212 481 02 20

Faks

+90 212 481 02 46

internet

www.vyg.com.tr / www.dentiss.com

e-posta

bilgi@vyg.com.tr

Basım Yeri

Elma Basım, İkitelli/İstanbul
Tel: 0212 697 50 50

© 2016, Dental Tribune International GmbH • Bütün hakları saklıdır.

Dental Tribune klinik bilgileri ve yapımcıların haberlerini doğru olarak yayınlar, fakat ürün talebinin geçerliliğinden ve dizgi hatalarından sorumlu değildir. Ayrıca, yayıncı ürün isimlerinden, isteklerinden ya da reklamverenler tarafından verilen beyanlardan sorumlu değildir. Yazarların görüşleri onlara aittir ve bunlar Dental Tribune International'ı yansıtmaz.

Dergi Adı Dental Tribune Türkiye, Yayın Türü Süreli - Yayıncı, Basım Tarihi: 22.11.2016

Abone ücreti: 1 Yıllık (5 Sayı) 60,00 TL

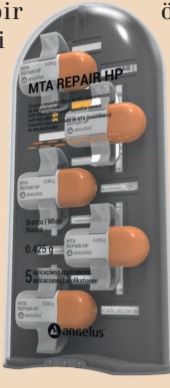■ Dental Tribune Türkiye, Dişhekimliği Dergisi abonelerine ücretsiz olarak gönderilir.

CIOSP 2016'da Angelus Ürünlerinin Lansmanı

MTA Repair HP

Angelus, merkezi Londrina şehrinde bulunan ulusal pazarda ve 80'den fazla ülkeye ihracat ederek 20 yıldır faaliyet gösteren diş ürünleri üreticisidir. ABD'de patent kaydı yapan ilk diş ürünleri üreticisidir. İstinat, bilime bağlılık, yenileyici DNA'ya sadık kalarak CIOSP 2016'da MTA Angelus (Repair)'un yeni bir versiyonunu sunar. MTA Angelus diş hekimliğinde özellikle endodon-

tistler arasında tanınan bir üründür, 2001 yılından beri bilgisi ve deneyimi bulunan tek Brezilya şirketi Angelus tarafından üretilmiştir. Bu ürün büyük ölçüde akademik toplum tarafından tanınmıştır ve onların sonuçları ve etkileri, binlerce bilimsel makale ve araştırmalarla kanıtlanmıştır. MTA Angelus, çoğu zaman dişi çıkarmada



önerilen bazı klinik durumları önlemek için kök perforasyonu, furka defektleri ve başka nedenleri önlemek için yapılmıştır. Günümüzde, MTA Angelus, yukarıda belirtilen göstergelerin ötesinde çeşitli durumlarda kullanıldığı bilinir.

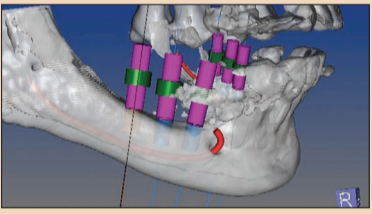
MTA Repair HP ye oranla, Angelus aynı performansı, kimyasal ve

biyolojik özellikleri ve MTA Angelus'un endikasyonlarını içerir, ancak onun büyük avantajı, daha iyi yeni tutarlı kaviteye inersiyonudur. MTA Angelus'un bu özelliği, kullanım için güçlük gösterirdi çünkü bu özellik, tozlu ürünlerde görülürdü ve ona kum tutumu verirdi. Bunun için materyalin işleme ve reparasyonu yapmak için reparasyon yerine yerleştirmek daha zor olduğu için, bu işlem daha güç olurdu.

Tutarlılık türünden başka ürünün ayrıca yeni radyoopaktaki kalsiyum tungstat, kökteki ve corona dentisteki lekeleri önler.

Başka bir önemli nokta ürünün tek doz kapsüller içinde ve tek kullanımlı şişelerle gelen ambalajı, bu özel ambalajla Angelus, yenilik hem ürünlerde hem de diş hekimleri tarafından kullanılacak fonksiyonel ve pratik ambalajda bulunuyor. **Angelus**

Tomografide 4. Boyut



Daha doğru ve güvenli modern implantoloji yaklaşımında artık yalnız kemiğe göre değil, diş eti, diş eti profili, implantın ağız çıkışı, protez, estetik, fonksiyon hijyen vb. değerler öne geçmiştir. D.Mar'ın tomografide 4. boyut kavramı ile oluşturduğu kılavuz tomografi sistemi ile mevcut radyolojik kemik datası üzerinde hastanın çene modeli, taslak protezi, ilgili tüm anatomik oluşumları, kapanış ve karşı dişleri, diş eti kalınlık profili vb. tüm oluşumları ve ilişkileri aynı anda incelenmiş olur.

Kılavuz tomografide çalışmalar, her dişin bulunduğu lokasyonda; x,y,z düzlemlerinde aynı anda 3 planda yapılır. Birleştirilmiş radyolojik ve 3D model datası üzerinde; planlanan her implantın ağız içinde nereden nasıl çıkacağı belirlenir. Ayrıca yapılması düşünülen taslak protez de çene modeli üzerinde izlenebilir.

Diş eti profili tam şekli ile izlenebilir. Diş eti kalınlığı kemiğin üstüne göre değil, yapılacak implantın yerine ve fizyolojisine göre değişkenliği tespit edilerek ölçülür. **D. Mar, Tel: 0533 727 86 78**

SonicFill 2

Kerr'in kanıtlanmış prosedürü her zamankinden daha iyi!

Benzersiz deneyim için, tam adaptasyon, yüksek polimerizasyon derinliği ve uzun dönemli marjinal bütünlük Kerr'in Sonic-Fill™ 2 SingleFill™ Kompozit Sistemi'nde bulunmaktadır.

Sonic-Fill sistemi, güvenilir bir bulk fill prosedürü için özenle geliştirilmiş sonik enerji ile aktive edilen kompozit sistemidir.

Geliştirilmiş aşınma direnci, yüksek cilalanma yeteneği, ideal çalışma süresi ve yüksek estetik özellikleri ile bulk fill restorasyonlar en iyi şekilde yapılabilir. **D. Kerr Türkiye, Tel: 0533 594 17 91**

Bugünün ve yarının ihtiyaçları için.

PEOPLE HAVE PRIORITY



wireless!

YENİ

Wireless ayak kumandalı Implantmed operasyonu kolaylaştırır.

Daha fazla alan, daha fazla kontrol, daha fazla güvenlik: Yeni kablosuz ayak kumandası mutlak hareket özgürlüğü sağlar ve Implantmed ve Piezomed i aynı anda kumanda edebilir. İstenildiği zaman upgrade edilebilir - bugün ve yarın için!



implantmed

Dental deponuz ve wh.com aracılığıyla temin edebilirsiniz.

Kanama Bozukluklarının Belirtisi Olarak Gingival Kanama

Prof. Dr. Esra Güzeldemir, Yrd. Doç. Dr. Emre Yaprak

Özet

Oral ve sistemik hastalık arasında ispatlanmış bir ilişki vardır. Hematolojik bozukluklar; hemostatik bozukluklar, kırmızı ve beyaz kan hücrelerine ait bozukluklar olarak sınıflandırılabilirler. Kanama kontrolü ve kan damarlarındaki hasarın onarılmasında, platelet hücreleri önemli rol oynamaktadırlar. Ağız, hematolojik bozukluklara ait semptomların sıklıkla görüldüğü bölgelerden biri olup, dişeti kanaması, çoğu hematolojik bozukluğun ilk bulgusudur. Spontan dişeti kanamaları, gingival ülserasyonlar, dişeti büyümeleri, purpura, peteşiler, periodontal doku yıkımları, soluk dişeti ve dişetinde uyusuk-

luk, hematolojik bozuklukların, ağız bölgesi ile ilişkili diğer bulgular arasında sıralanabilir. Diş hekimi, anormal dişeti kanamaları konusunda dikkatli olmalıdır. Hematolojik bozuklukları olan hastalar için iyi planlanmış diş ve dişeti tedavileri, etkin ve güvenlidir. Hastanın ve ailesinin bilgilendirilmesi, başarılı tedavi sonuçlarının elde edilmesi ve sürdürülmesi için önemlidir.

Anahtar kelimeler

Hematolojik hastalıklar, kanama bozuklukları, ağız kavitesi, periodontal dokular.

Ağız sağlığı, genel sağlığın ayrılmaz bir parçasıdır. Yapılan araştırmalar, periodontal sağlık ile, diyabet, gebelik komplikasyonları, koroner kalp hastalıkları, miyokard enfarktüsü, solunum yolu hastalıkları, hematolojik hastalıklar, romatoid artrit gibi bazı sistemik durum ve hastalıklar arasında ilişki olduğunu göstermiştir (8, 16, 18, 24, 25).

Tüm kan hücreleri, sağlığın sürdürülmesinde önemli rol oynamaktadır. Gingival inflamasyonda ve ileri periodontitis vakalarında, yoğun bir lökosit infiltrasyonu izlenmektedir. Polimorfonükleer lökositler, lenfositler, makrofajlar, plazma hücreleri, immün ve inflamatuvar reaksiyonların temel hücreleridir. İmmün ve inflamatuvar sistem hem birbirleri ile sıkı bir ilişki içinde hem de birbirlerinden bağımsız olarak işlev gören anahtar sistemler olmasına karşın, bu savunma sistemleri ile ilişkili olmayan kırmızı kan hücreleri ve platelet hücreleri de bu sistem içinde önemli roller üstlenmektedirler (14).

Beyaz kan hücreleri (lökositler), enfeksiyon, inflamatuvar reaksiyonlar ve mikroorganizmalara karşı gelişen hücresel yanıt sonucu ortama salınan proinflamatuvar sitokinlerden; kırmızı kan hücreleri (eritrositler), periodontal dokulara oksijen ve diğer gazların taşınması ve beslenmesinden; platelet hücreleri (trombositler) ise inflamasyon ve yara iyileşmesi sırasında meydana gelen hemoraji ve hipereminin giderilip, normal hemostazın sağlanmasından sorumludur (1, 16). Dolayısı ile, herhangi bir kan hücresinde ya da kan yapan organda meydana gelen hastalık, hem ağız sağlığının hem de periodontal sağlığın bozulmasına neden olacaktır. Bu hastalıklar basitçe, "hemostatik bozukluklar", "kırmızı kan hücrelerine ait bozukluklar ve hastalıklar" ve "beyaz kan hücrele-

rine ait bozukluklar ve hastalıklar" olmak üzere 3 ana başlık altında değerlendirilebilir (1). Beyaz kan hücreleri veya lökosit bozuklukları, periodonsiyumu etkileyen temel kan hastalıklarını oluşturmalarına karşın, hemostatik sisteme ve kırmızı kan hücrelerine ait bozukluklarda, periodontal dokular üzerine yıkıcı etkiye sahip olabilirler.

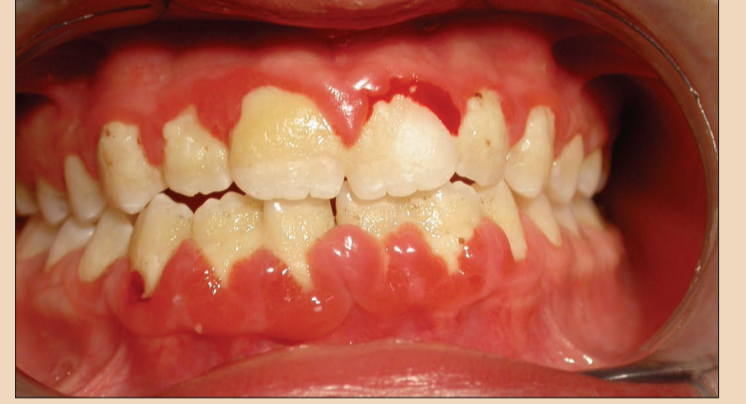Ağız boşluğu, benzersiz anatomik ve fizyolojik yapısı nedeniyle, kanın sistemik olarak meydana getirebileceği etkileri göstermeye yatkındır (16). Ağız, sadece, vücutta, hematolojik komplikasyonların sıklıkla görüldüğü bir bölge değil, aynı zamanda pek çok hematolojik hastalığın ilk bulgularının saptandığı önemli bir organdır (1). Oral kavite dokuları, lokal olarak yüksek antifibrinolitik aktiviteye sahip dokulardır. Bu nedenle kanama bozukluğu olan hastalarda, diştaşı temizliği ya da diş çekimi sonrası oral dokularda görülen uzamış kanama zamanı önemlidir (20). Dişeti kanaması, özellikle von Willebrand hastalarında ve plateletlerinde sayısal ve yapısal anomalilerin bulunduğu hastalarda yaygın bir bulgudur (12). Kanama sırasında karar verilmesi gereken önemli durum, kanamanın gerçekten uzun sürüp sürmediği ve kanamanın, hastanın varolan dişeti hastalığından kaynaklanıp kaynaklanmadığıdır (21). Bu durumdaki hastalar için hem bir hematolog hem de bir periodontologdan görüş almak daha uygun olabilir.

Damar hasarı veya travma sonrası trombositler harekete geçerek geçici bir hemostatik tıkaç oluştururlar. Bu hemostatik tıkaç, kanamanın durdurulmasında, koagülasyonun başlamasında ve sürdürülmesinde önemlidir. Hemostazda; megakaryoblastlar, promegakaryositler ve megakaryositler rol oynamaktadır. Trombositler, megakaryositlerden kaynaklanmaktadır. Hemos-

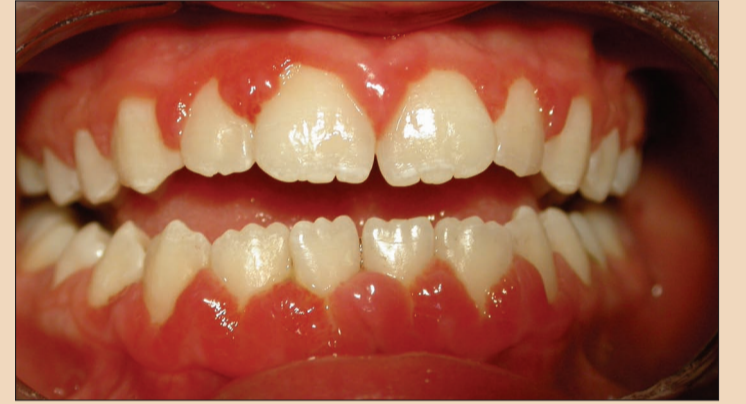tazda, vasküler faktörler, trombositler, koagülasyon proteinleri, fibrinolitik mekanizma ve koagülasyon inhibitörleri rol oynamaktadır. Eğer hemostatik sistem devreye girmezse, ya kanama diyatezi, ya da tromboemboli (tromboz) meydana gelir. Hemostatik bozukluklar, kahtımsal ya da sonradan kazanılmış bozukluklardır (12, 21).

Oral mukozada ve gingivada görülen spontan kanamalar (Resim 1a), tedavi sonrası görülen ve durmayan dişeti kanamaları, bölgesel veya yaygın dişeti büyümeleri (Resim 2a, 2b), gingival ülserasyonlar (Resim 2c, 2d), purpura, peteşiler, periodontal doku yıkımı, soluk gingiva (Resim 3) ve gingival parestezi, hematolojik bir hastalığın veya bozukluğun belirtisi olabilir (1, 9, 11-13, 16, 19). Özellikle kontrol altına alınamayan dişeti kanamasının bazı hematolojik bozuklukların ilk bulgusu olduğu bildirilmiş olup, bu raporlarda, kontrolsüz dişeti kanaması üzerine yapılan ayrıntılı sistemik değerlendirme sonucu hastalara hematolojik bozuklukları olduğu tanısı konulmuştur (7, 9, 24). Eğer, bir neden olmaksızın 15 dakikadan uzun süren dişeti kanaması ya da tampon yapılmasına karşın azalmayan veya durmayan burun kanaması izleniyorsa, hemen bir uzman hekime başvurulması gerekir (23). Histiyoitozis sendromu olan 50 hastanın değerlendirildiği bir çalışmada, bireylerin %36'sında oral tutulum olduğu, ve bu hastaların %16'sının, hastalıklarının ilk tanılarının diş hekimi yönlendirmesi ile konulduğu görülmüştür (15). Bu nedenle, gingiva ve oral mukozada görülen ve kontrol

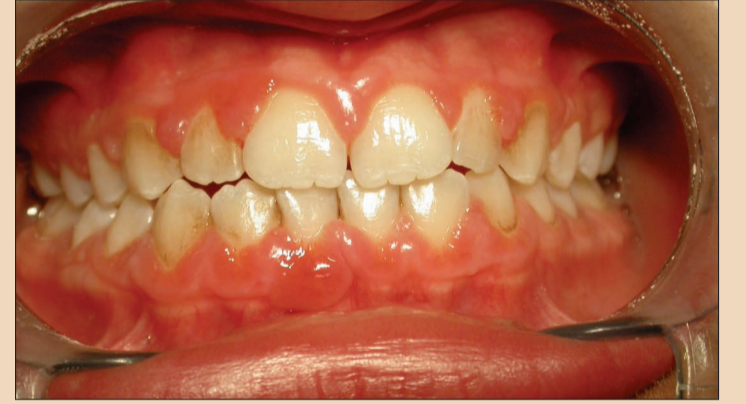→ **DT** Sayfa 5



Resim 1a: İdiyopatik trombositopenik purpurası olan, 11 yaşındaki bir kız çocuğunun ağız içi görüntüsü. (5 numaralı kaynaktan alınmıştır).



Resim 1b: Hasta dişlerini fırçalamaya başladıktan 4 gün sonraki ağız içi görüntüsü (5 numaralı kaynaktan alınmıştır).



Resim 1c: Hastanın diştaşları ve dişleri üzerindeki lekelenmeler temizlendikten 2 ay sonraki ağız içi görüntüsü. (5 numaralı kaynaktan alınmıştır).

Kazanılmış Bozukluklar

Trombositopeniler

Karaciğer Hastalıkları (Siroz, akut hepatik yetmezlik, karaciğer transplantı gibi)

Vitamin K yetmezliği

Hematolojik Bozukluklar (akut lösemiler, miyelodisplaziler gibi)

Koagülasyon Faktörlerine Karşı Oluşan Antibodiler (kazanılmış von Willebrand Hastalığı gibi)

Yayılmış İntravasküler Koagülasyon (Sepsis, travma, hemanjiyom, doğum komplikasyonları)

İlaç Kullanımı (Antiplatelet, antikoagülan, antitrombin, miyelosüpresif ajanlar gibi)

Vasküler Sorunları (Palpe edilemeyen purpura, kortikosteroid kullanımı, tromboemboli gibi)

Kalıtımsal Bozukluklar

Koagülasyon faktörlerindeki bozukluklar (von Willebrand Hastalığı, Hemofili A, Hemofili B, faktör II, V, VII, X yetersizlikleri gibi)

Platelet Hastalıkları (Glanzmann Trombositopenisi, platelet granül hastalığı gibi)

Fibrinolitik Bozukluklar (?2-plazmin yetmezliği, plazminojen aktivatör inhibitör-1 yetmezliği)

Vasküler Sorunlar (Hemorajik Telenjektazi, gibi)

Bağ Dokusu Hastalıkları (Ehlers-Danlos Sendromu)

° Seligsohn, U, Coller, BS: Classification, clinical manifestations and evaluation of disorders of hemostasis. In: Beutler, E, Lichtman, MA, Coller, BS, Kipps, TJ, and Seligsohn, U, eds: Williams Hematology. New York: McGraw-Hill Medical Publishing Division, 2003: 1471-7.

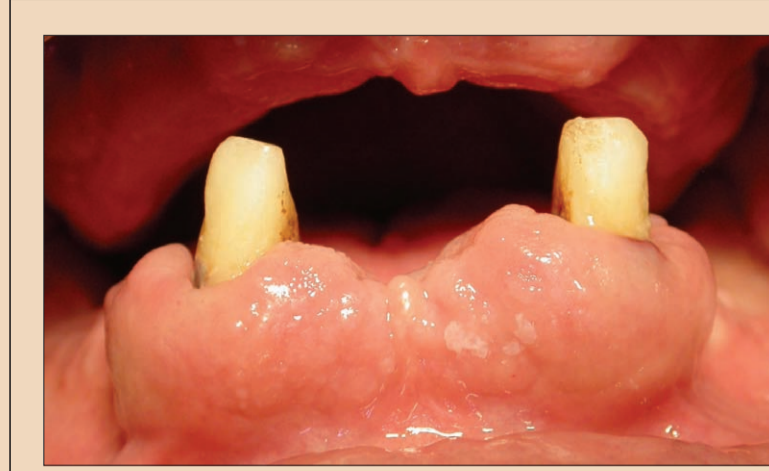← DT Sayfa 4

edilemeyen anormal kanama ve birbirini izleyen seanslarda gözlenen anormal doku değişimlerinin, hematolojik bir hastalığın nedeni olabileceği göz önünde bulundurulmalıdır (Resim 3a, 3b, 3c, 3d) (16). Özellikle molar dişlerin çekimi diğer dişlerin çekimine göre, kanama sorunu hakkında daha fazla bilgi verir (21). Oral mukoz membranların doku altlarında meydana gelen kanama, ileri trombositopeninin en sık rastlanılan bulgularından biridir. Bu tablo genellikle, diş, oral mukoz dokularını tahriş ettiğinde ortaya çıkmaktadır. Mukokütanöz kanamalar, trombositopeni, platelet disfonksiyonu ve von Willebrand hastalığından kaynaklanmaktadır (1, 12). Klinik işlemler sonrası iyileşmeyen dokular ya da kötü iyileşme, Faktör XIII eksikliğini düşündürmelidir. Diğer hemostatik bozuklukların görüldüğü hastalıklar Tablo 1'de özetlenmiştir (16).

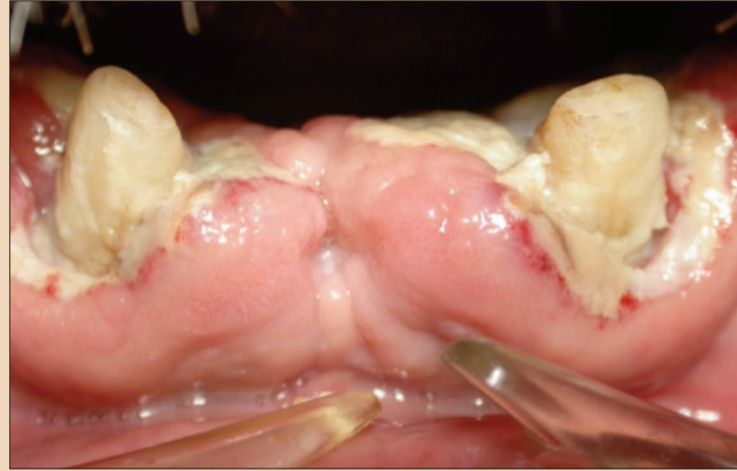Herhangi bir hemostatik bozukluktan şüphe edilen hastadan ayrıntılı anamnez alınmalıdır. Özellikle aile hikayesi detaylı olarak değerlendirilmelidir. Hasta durumunun farkında olmayabilir, ya da daha önce bir kanama sorunuyla karşılaşmış fakat önemsememiş olabilir, bu nedenle mutlaka tam kan tablosu izlenmelidir (Tablo 2). Hemostatik sistemin temel elemanlarının değerlendirilmesi açısından, protrombin zamanı, aktive parsiyel tromboplastin zamanı ve platelet sayımı önemlidir (20, 21).

Geçmiş yıllarda platelet fonksiyonları, sadece kanama zamanı testi ile değerlendirilmekte iken, günümüzde Amerika Birleşik Devletleri'ndeki pek çok merkez, kanama zamanı testinin sonuçlarının tekrarlanabilirliği ve hassasiyeti konusundaki sorunlar nedeni ile, platelet fonksiyon analizi ve tromboelastografiyi kullanmaktadır (22).

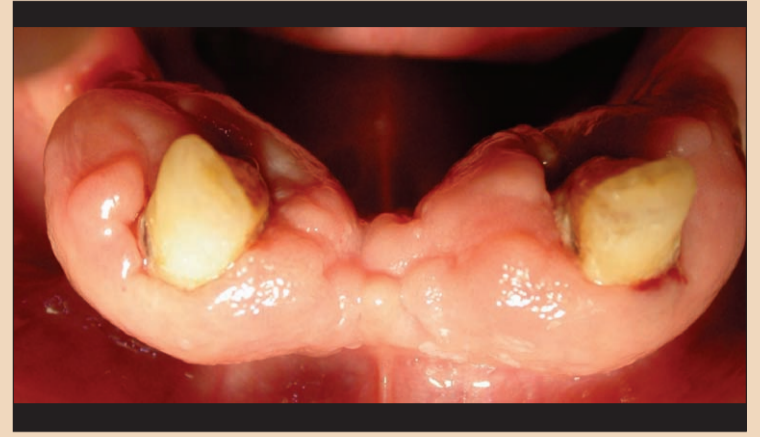Genellikle, dişeti kanaması olan hastalarla ilgili olarak, diş hekimleri ve hekimler tarafından yapılan yaygın bir hata, hastaların dişlerini fırçalamalarını engellemeleridir (Resim 1a, Resim 4a) (8). Hastanın hikayesinde ve kan tablosunda normalden sapan bilgi ve değerlere rastlanıldığında hasta hemen uygun merkezlere yönlendirilmelidir. Hematolojik sorunları olan hastalar, ağız bakımı ve tedavileri açısından çok daha dikkatli



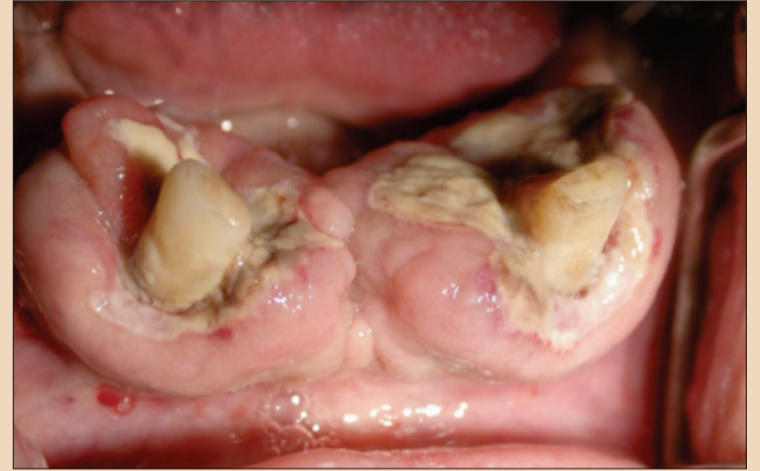Resim 2a: İlk muayenede akut miyelomonositik lösemili 47 yaşındaki erkek bir hastada izlenen fibrotik dişeti büyümesi görüntüsü. (22 numaralı kaynaktan alınmıştır).



Resim 2c: İlk muayeneden 10 gün sonra. Dişetinde ülserasyonlar, nekroze bölgeler ve dişeti kanaması izlendi. (22 numaralı kaynaktan alınmıştır)



Resim 2b: İlk muayenede akut miyelomonositik lösemili 47 yaşındaki erkek bir hastada izlenen fibrotik dişeti büyümesinin görüntüsü (22 numaralı kaynaktan alınmıştır)

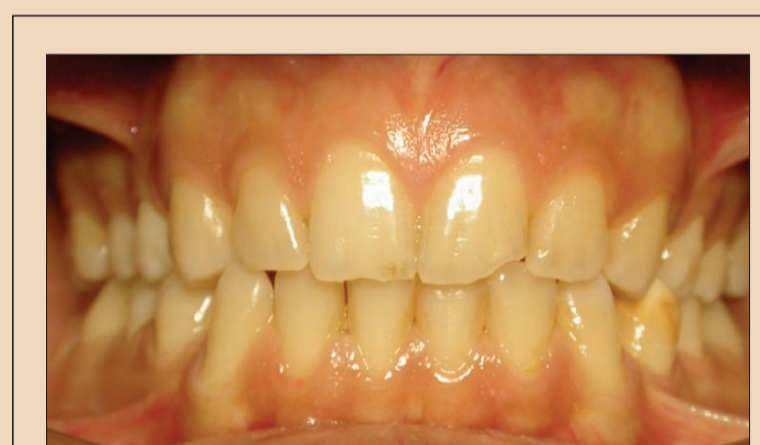

Resim 2d: İlk muayeneden 10 gün sonra. Dişetinde ülserasyonlar, nekroze bölgeler ve dişeti kanaması izlendi. (22 numaralı kaynaktan alınmıştır)

olunması gereken hasta grubudur. Yetersiz oral hijyen, plak birikimine, ve dolayısıyla periodontal dokularda iltihaplanmaya ve ileri periodontal doku yıkımlarına ve diş çürüklerine neden olmaktadır.

Diş ve dişeti tedavileri sırasında kanama riski olan ya da aşırı kan kaybeden hastalar özel olarak düzenlenen bir klinik ortamında tedavi edilebilirler. Uygun koşullarda gerçekleştirilen diş ve dişeti tedavileri ile hastanın diş kaybı önlenir, dolayısı ile yeme gücü ve protez diş kullanma gereksiniminin önüne geçilmiş olunur. Ayrıca, hastalarda ağız hastalıkları oluşma olasılığı azalır, estetik sorunlar önlenerek hastanın yaşam kalitesi yükseltilir (Resim 2a, 2b, 2c). Uygun koşulların sağlanması, işlem öncesi ve sonrası gerekli önlemlerin alınması için diş hekimleri, hastanın hematologu ile birlikte çalışmalıdır (4, 10). Bu koşullar sağlandığında, yapılan geleneksel ve koruyucu tedaviler, herhangi bir istenmeyen durum oluşmadan sonuçlandırılacaktır.

Tedavi, hasta için risk oluşturan dişlerin çekimi, periodontal tedavi ile dişeti kanamasına neden olan plak, diştaşları ve granulasyon dokularının uzaklaştırılması ile başlayabilir (Resim 1c, Resim 4b). Tedaviler öncesinde ve akut durumlarda, hastanın kan tablosu mutlaka düzenlenmiş ve gerekli önlemler hematologu ve diş hekimi tarafından alınmış olmalıdır. Cerrahi olmayan tedavi yöntemleri seçilmelidir (26). Dişeti kanaması nadiren aşırı kan kayıpları ile ilişkili olup, kanamanın asıl nedeni genellikle demir eksikliğidir (6). İşlem öncesinde kullanılan folik asit ve demir preparatları ile kanamalar azaltılabilir. Hematolojik bozuklukları olan hastalarda gelişen sepsislerin %25-54'ünün ağız kaynaklı enfeksiyonlardan kaynaklandığı saptanmıştır. Bu nedenle, tedavi sonrası oluşabilecek istenmeyen durumların önüne geçmek için antibiyotik profilaksisi uygulanmalıdır (27). İşlemler sırasında %2 lidokain ve 1:100,000 epinefrin içeren lokal anestetikler seçilebilir (6). Operasyon öncesi ve sonrası kullanılan sodyum bikarbonat ve



Resim 3: Orak hücre anemili 20 yaşında erkek bir hastaya ait ağız içi görüntüsü (6 numaralı kaynaktan alınmıştır).

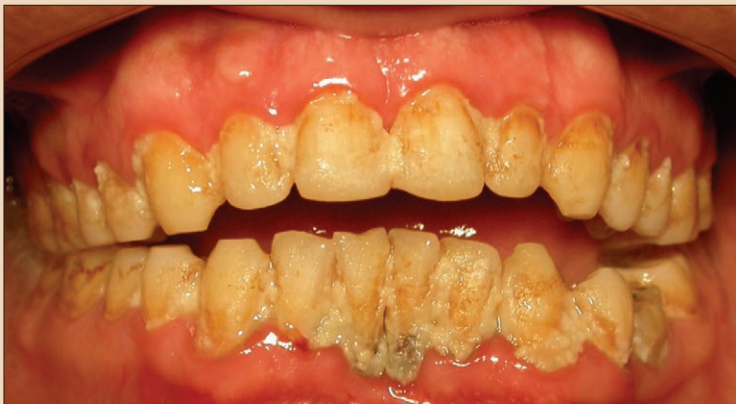serum fizyolojik ile hazırlanan ağız gargaraları, oral antiplak gargaraları, %0,12 veya 0,2'lik klorheksidin diglukonat gargaraları, nistatin gargaraları ve traneksamik asit içeren antifibrinolitik gargaralar tedavinin sonuçlarına olumlu katkıda bulunacağı gibi, sadece platelet transfüzyonu veya aminokaproik asit IV ile birlikte uygulanan platelet transfüzyonunun da tedavi sonuçlarına olumlu etkileri bildi-

rilmiştir (2, 3, 5, 6, 8, 12, 24). Kanama riskini azaltmak için, işlem sonrası ilk 24 saat, gargara yapılmamalı ve yumuşak gıdalarla beslenme önerilmelidir.

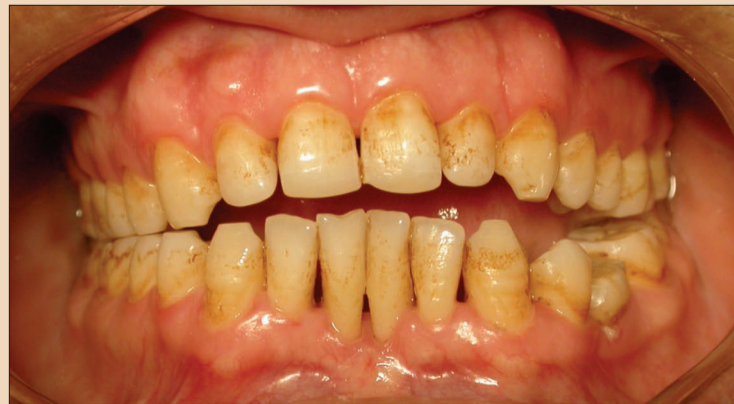Hematolojik bozuklukları olan hastaların diş ve dişeti tedavileri için, hastanın hematologu ile yapılan bir hazırlık çalışması ile, hasta tedaviye hazırlandığında, hem yapılan tedavi etkin, güvenli ve başarılı olacaktır, hem de tedavi sonrası oluşabilecek sorunlar en aza indirilecektir (17). Tedavi öncesinde ve sonrasında, hastaya durumu açıkça anlatılmalı, dikkat etmesi gereken konular hakkında ayrıntılı bilgi verilmelidir. Özellikle bu tip hastalarda, elde edilen olumlu sonuçların korunabilmesi ve hastanın izlenebilmesi için, ailenin diğer bireylerinin eğitimi de önemlidir. Hasta, "normal bir yaşam" sürmesi konusunda cesaretlendirilmelidir. DT

Kaynaklar

- 1- Adeyemo TA, Adeyemo WL, Adediran A, Akinbami AJ, Akanmu AS: Orofacial manifestations of hematological disor-



Resim 4a: Hekimi tarafından dişlerinin fırçalamasına izin verilmeyen akut lenfosblastik lösemi hastasının ağız için görüntüsü.



Resim 4b: Hekimi tarafından dişlerinin fırçalamasına izin verilmeyen akut lenfosblastik lösemi hastasının diştaşı temizliği yapıldıktan 10 gün sonraki ağız için görüntüsü.

← DT Sayfa 5

- ders: anemia and hemostatic disorders. Indian J Dent Res, 2011, 22: 454-61.
- 2- Bergmann OJ, Ellegaard B, Dahl M, Ellegaard J: Gingival status during chemical plaque control with or without


- prior mechanical plaque removal in patients with acute myeloid leukaemia. J Clin Periodontol, 1992 19: 169-75.
- 3- Bisch FC, Bowen KJ, Hanson BS, Kudryk VL, Billman MA: Dental considerations for a Glanzmann's thrombasthenia patient: case report. J Periodontol, 1996, 67: 536-40.

- 4- Brewer A, Correa ME: Guidelines for dental treatment of patients with inherited bleeding disorders., Hemophilia., WFO, Editor 2006: Montreal, Quebec.
- 5- Franchini M, et al: Dental procedures in adult patients with hereditary bleeding disorders: 10 years experience in three Italian Hemophilia Centers. Haemophilia, 2005, 11: 504-9.
- 6- George JN, Caen JP, Nurden AT: Glanzmann's thrombasthenia: the spectrum of clinical disease. Blood, 1990, 75: 1585-95.
- 7- Gupta A, Epstein JB, Cabay RJ: Bleeding disorders of importance in dental care and related patient management. Journal, 2007, 75: 77-85.
- 8- Guzeldemir E: The role of oral hygiene in a patient with idiopathic thrombocytopenic purpura. Int J Dent Hyg, 2009, 7: 289-95.
- 9- Guzeldemir E, Toygar HU, Can B: Periodontal and oral findings in two siblings with sickle cell disease: case report. Türkiye Klinikleri J Dental Sci, 2011, 17: 105 - 9.
- 10- Harrington B: Primary dental care of patients with hemophilia. Hemophilia WFO, Editor 2004: Montreal, Quebec.
- 11- Hewson ID, et al.: Consensus statement by hospital based dentists providing dental treatment for patients with inherited bleeding disorders. Aust Dent J 2011, 56: 221-6.
- 12- Israels S, Schwetz N, Boyar R, McNicol A: Bleeding disorders: characterization, dental considerations and management. J Can Dent Assoc 2006, 72: 827.
- 13- Kinane D: Blood and lymphoreticular disorders. Periodontol 2000 1999, 84-95.
- 14- Kinane DF, Marshall GJ: Periodontal manifestations of systemic disease. Aust Dent J 2001, 46: 2-12.
- 15- Kinane DF, Peterson M, Stathopoulou PG: Environmental and other modifying factors of the periodontal diseases. Periodontol 2000 2006, 40: 107-19.
- 16- Klokkevd PR, Mealey BL: Influence of systemic disorders and stress in the periodontium, in Carranza's Clinical Periodontology, Newman, MG, Takei, HH, Klokkevd, PR, and Carranza, FA, Editors. 2007, Saunders Elsevier: St.

Louis, MO. p. 284 - 511.

- 17- Owais Z, Dane J, Cumming CG: Unprovoked periodontal hemorrhage, life-threatening anemia and idiopathic thrombocytopenia purpura: an unusual case report. Spec Care Dentist 2005, 23: 58-62.
- 18- Pan Z, Guzeldemir E, Toygar HU, Bal N, Bulut S: Nitric oxide synthase in gingival tissues of patients with chronic periodontitis and with and without diabetes. J Periodontol 2010, 81: 109-20.
- 19- Porter SR: Gingival and periodontal aspects of diseases of the blood and blood-forming organs and malignancy. Periodontol 2000 1998, 18: 102-10.
- 20- Pototski M, Amenabar JM: Dental management of patients receiving anticoagulation or antiplatelet treatment. J Oral Sci 2007, 49: 255-8.
- 21- Seligsohn U, Coller BS: Classification, clinical manifestations and evaluation of disorders of hemostasis, in Williams Hematology, Beutler, E, Lichtman, MA, Coller, BS, Kipps, TJ, and Seligsohn, U, Editors. 2005, McGraw-Hill Medical Publishing Division: New York. p. 1471-7.
- 22- Glanzmann's thrombasthenia - a rare congenital platelet function defect Date Sept 16, 2011; Available from: <http://www.texaschildrenshospital.org/Web/progressnotes/12-06Glanzman%27s.html>.
- 23- Texas Children's Hospital. Texas Children's Cancer Center and Hematology Service Information Sheet. Glanzmann Thrombasthenia. Accessed Date: Sept 16, 2011; Available from: <http://www2.texaschildrenshospital.org/internetarticles/uploadedfiles/84.pdf>
- 24- Toygar HU, Guzeldemir E: Excessive gingival bleeding in two patients with Glanzmann thrombasthenia. J Periodontol 2007, 78: 1154-8.
- 25- Toygar HU, Seydaoglu G, Kurklu S, Guzeldemir E, Arpak N: Periodontal health and adverse pregnancy outcome in 3,576 Turkish women. J Periodontol 2007, 78: 2081-94.
- 26- Vaisman B, Medina AC, Ramirez G: Dental treatment for children with chronic idiopathic thrombocytopenic purpura: a report of two cases. Int J Pa-

Yazışma Adresi



Prof. Dr. Esra Güzeldemir
1995 yılında Hacettepe Üniversitesi Diş Hekimliği Fakültesi'nde başladığı lisans eğitimini 1998 yılında tamamlamıştır. 1999 yılında Ankara Üniversitesi Diş Hekimliği Fakültesi Periodontoloji Ana Bilim Dalı'nda doktora eğitimine başlayan Akçakanat "Jüvenil Periodontitisli Türk Popülasyonu'nda İnterlekin-1 (IL-1) ve Tümör Nekrozis Faktör- α (TNF- α) Gen Polimorfizmlerinin Değerlendirilmesi" üzerine hazırladığı tezini 2005 yılında vererek Periodontoloji Uzmanı olmaya hak kazanmıştır. Ulusal ve uluslararası çok sayıda ödülleri bulunan Prof. Akçakanat, 2010 yılından bu yana Kocaeli Üniversitesi Diş Hekimliği Fakültesi Periodontoloji Anabilim Dalı'nda Ana Bilim Dalı Başkanı olarak görev yapmaktadır.
esra.guzeldemir@kocaeli.edu.tr

ediatric Dent 2004, 14: 555-62.

- 27- Vassilopoulos P, Palcanis K: Bleeding disorders and periodontology. Periodontol 2000 2007, 44: 211-25.

Test Adı	Birimi	Referans Değer Aralığı
Sedimentasyon	(mm/h)	5
Lökosit (LEU)	X 103/uL	4.60-10.2
Nötrofil (NEU)	X 103/uL	2.00-6.90
Nötrofil (NEU)	%	37.0-80.0
Lenfosit (LYM)	X 103/uL	0.600-3.40
Lenfosit (LYM)	%	10.0-50.0
Monosit (MONO)	X 103/uL	0.00-0.900
Monosit (MONO)	%	0.00-12.0
Eozinofil (EOS)	X 103/uL	0.00-0.700
Eozinofil (EOS)	%	0.00-7.00
Bazofil (BASO)	X 103/uL	0.00-0.200
Bazofil (BASO)	%	0.00-2.50
Eritrosit (RBC)	X 106/uL	4.04-6.19
Hemoglobin (HGB)	g/dL	12,2-18,1
Hematokrit (HCT)	%	37.7-53.7
Platelet (PLT)	X 103/uL	142-424
Kanama zamanı	dakika	2-6
Koagülasyon zamanı	saniiye	6-17
Protrombin zamanı	saniiye	10-12,4
Aktive Parsiyel Tromboplastin Zamanı	saniiye	30-40

* Tabloda belirtilen referans değerler Kocaeli Üniversitesi Tıp Fakültesi Merkez Laboratuvarı için belirlenen normal referans değer aralıkları olup, sonuçlar laboratuvarlar arasında farklılıklar gösterebilir. Belirtilen değer aralıkları erişkin bireyler için geçerlidir; değerler kadın, erkek ve çocuklar için farklıdır.

Tablo 2. Erişkin hematolojik laboratuvar tetkiklerinin normal referans değerleri

Aynı etkinlik, daha yüksek kalitede

MTA Repair HP

Bioseramik yüksek plastisiteli reparatif siman

- **Yeni formül:** Hidrasyon sonrasında çok daha kolay bir manipülasyon ve diş boşluğu içine yerleştirme
- **Yeni radyopak Kalsiyum Tungstat (CaWO4):** Kök veya kronun lekelenmesini önlemektedir
- **15 dakikalık başlangıç ayar süresi:** Tek seansta tedavinin tamamlanmasına olanak sağlamaktadır
- **Düşük çözünürlük:** Daha uzun süreli etki ve daha hızlı doku iyileşmesi
- **Expansiyonun ayarlanması:** Yüksek kenarlı sızdırmazlık özelliği mikroorganizmaların ve sıvıların kök kanalı içine geçişini önlemektedir
- **Rejenerasyon stimülisi:** Kök perforasyonunun (kanal ve furkasyon) mükemmel biyolojik sızdırmazlığı periradiküler siman oluşumunu indüklemektedir
- **Pulpa rejenerasyonu:** Pulpanın açığa çıktığı durumlarda kullanıldığında bir dentin bariyerinin oluşumunu indüklemektedir
- **Hidrofilik:** Özelliklerini değiştirmeden nemli ortamlarda kullanımına olanak vermektedir

angelus®

Çok Yakında

Macun Kıvamında



Geçici ambalaj. Yalnızca açılma resmi

gulsa
başarıyoruz, hedefimiz.

GÜLSA TIBBİ CİHAZLAR VE MALZEME SANAYİ TİCARET A.Ş.

Telefon: +90 232 469 00 33 - info@gulsa.com.tr

Faks: +90 232 469 09 00 - www.gulsa.com.tr

www.angelus.ind.br

Tam Ark Restorasyonunda Estetiği Düzeltme Amacıyla Değiştirilmiş Klinik Yaklaşım

Dr. Henriette Lerner, Almanya; Prof. Dr. Z. Jacobson & Dr. Hugh Flax, ABD

Giriş

Modern diş hekimliğinin hedefi; uygun bir süre içinde, minimal invaziv ve maksimal etkin olan tekniği kullanarak doğal bir estetik sonucu fonksiyon ve stabilite elde etmektir.

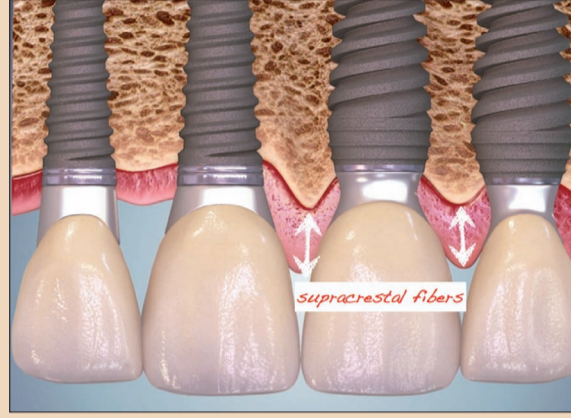Bu vaka çalışması; implant tasarımı, geçici ve nihai dayanak tasarımı ile ilgili yeni görüşlerin yanı sıra tedavi yaklaşımlarındaki üstün estetik sonuçlar veren paradigma değişimlerini de göstermektedir. Tam ark implant destekli restorasyonda, immediyat yükleme ile yapılan immediyat yerleştirme detaylı olarak anlatılmıştır. Literatür bu tedavi türü için mandibulada 11-17 %97 ve maksillada 18-20 %96 ile oldukça yüksek bir başarı oranı göstermektedir. İmplantların osseointegrasyonu, düzenli ve yüksek bir başarı derecesi ile sağlanmıştır. Modern implant diş hekimliği, fonksiyonel sonuçlar bir kenara estetik başarıya odaklanmaktadır. Bitişik implantlardaki estetik ödünlerden biri, iki implant arasındaki maksimum elde edilebilir uzunluğu 3,5 mm olan kısa papilladır.1 Bu, interimplant kaybı ile açıklanabilmektedir.

'Platform switched' implant tasarımının kemik ve doku stabilitesi ile ilgili sağladığı avantaj-

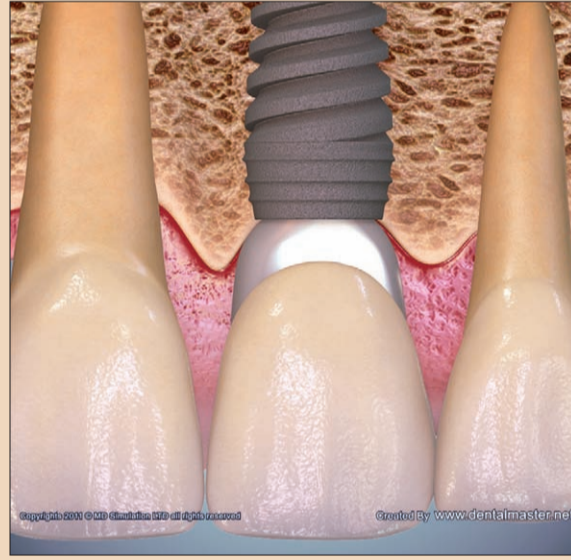lar literatürde çok detaylı olarak anlatılmıştır. 2-6 Elde edilen kemik stabilitesi mikro-boşluğun kemiğe olan mesafesinin artması ile (minimum 0,45 mm yeterlidir) açıklanmıştır. Uzun vadede kemiği korumanın başka bir yolu da boyun üzerinde yapılacak mikro-iplik tasarımlı bir implant tasarımını seçmektir. Boyunda mikro-iplik tasarımlı implantın olumlu etkisi biyomekanik olarak Steigenga ve ark. tarafından açıklanmıştır.7 Kemik kompresyon altında yüklendiğinde daha güçlüyken, çekme kuvvetlerine maruz kaldığında %30 daha zayıftır. İşlev sırasında, kesme kuvvetleri küçük kompresyon ve çekme kuvvetlerine dönüştürülmektedir. 'Platform switching'in görülen bir başka yararı da iyileşme aşamasında doku hacminde cerrahi olmayan bir artış sağlamasıdır.

Papiler Alan

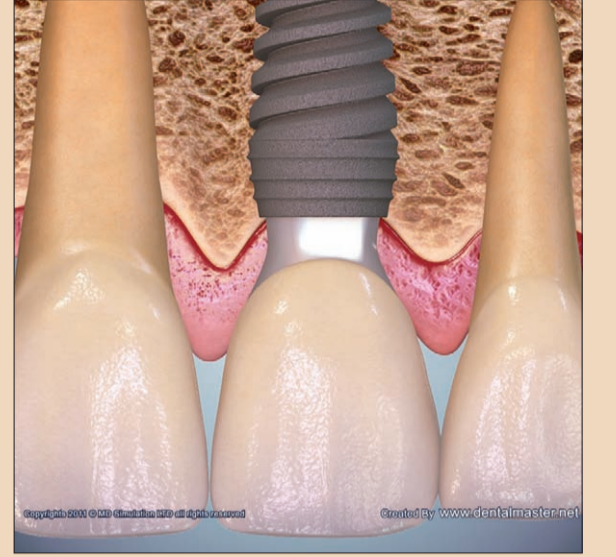Buna ek olarak, Gargiulo8 tarafından gösterilmiştir ki peri-implant yumuşak doku ne kadar yüksek olursa, biyolojik genişliğin artışı sırasında oluşacak kemik kaybı riski o kadar düşük olacaktır.8 Azaltılmış kemik kaybı ve bunun sonucunda hem kemik instabilitesinde azalma



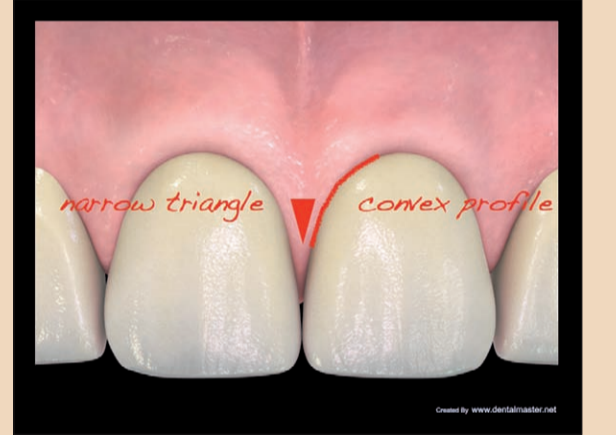Şekil 1: İmplantların platform-switching tasarımı, boyundaki kemiğin korunmasını ve suprakrestal liflerin kazanılmasını kolaylaştırmaktadır.



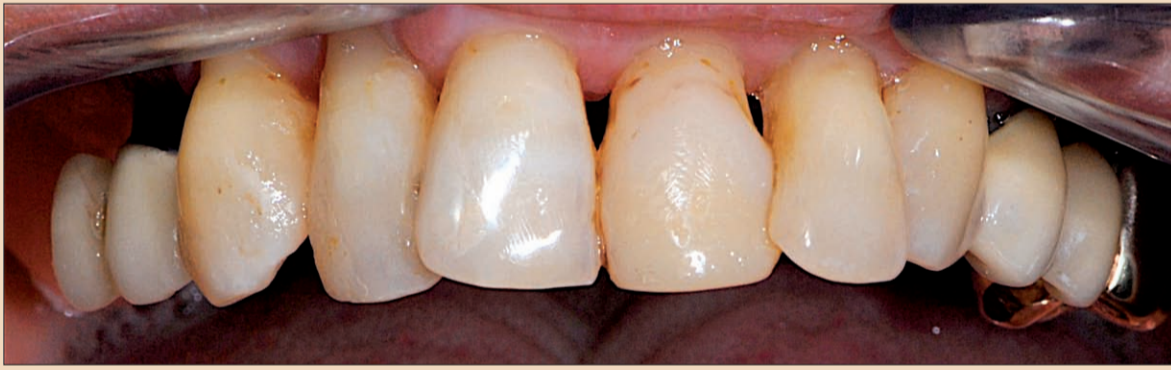Şekil 3: Nihai tek dayanağın konveks profili.



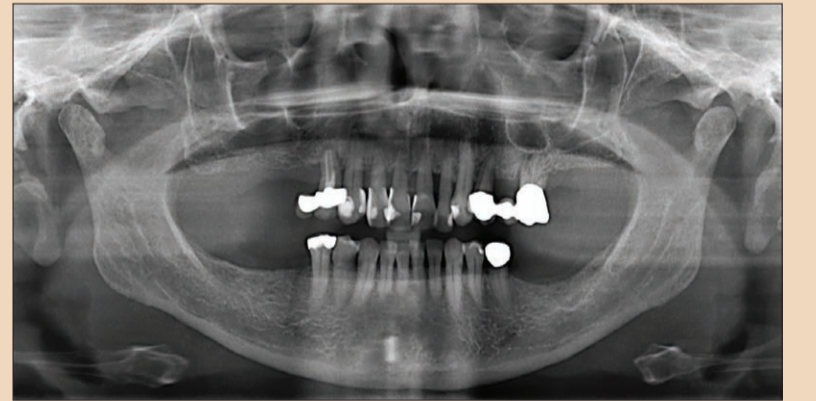
Şekil 2: Geçici dayanağın konkav profili.



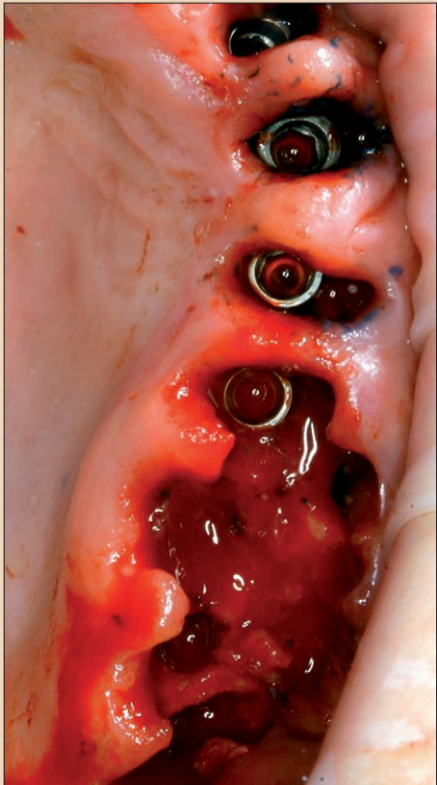
Şekil 4: Nihai kuronlar arasındaki dar üçgenler fizyolojik ve estetik temas noktalarını restore etmektedir.



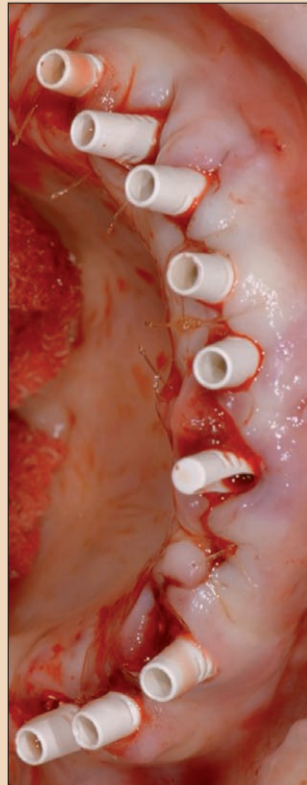
Şekil 5: Periodontal olarak hasarlı diş, mobilite Sınıf II.




Şekil 6: Yatay kemik kaybı.



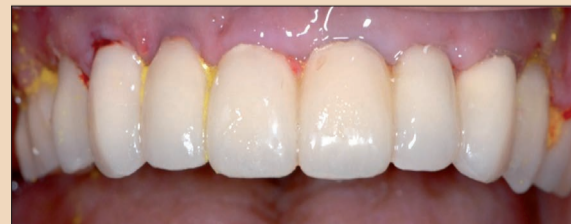Şekil 7: İmmediyat yükleme ile immediyat implant yerleştirme.



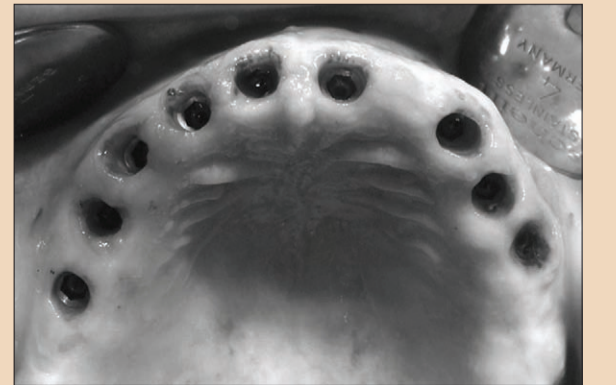Şekil 8: PEEK dayanaklar.



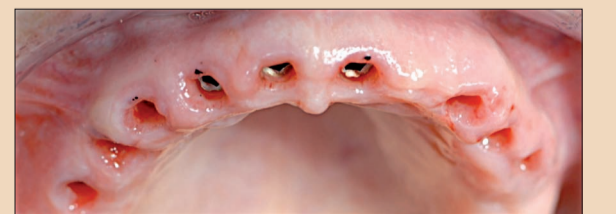
Şekil 9: Konkav çalışma odalı geçici PEEK dayanağı.



Şekil 10: Postoperatif tedavi boyunca iyodoformlu geçici köprü.



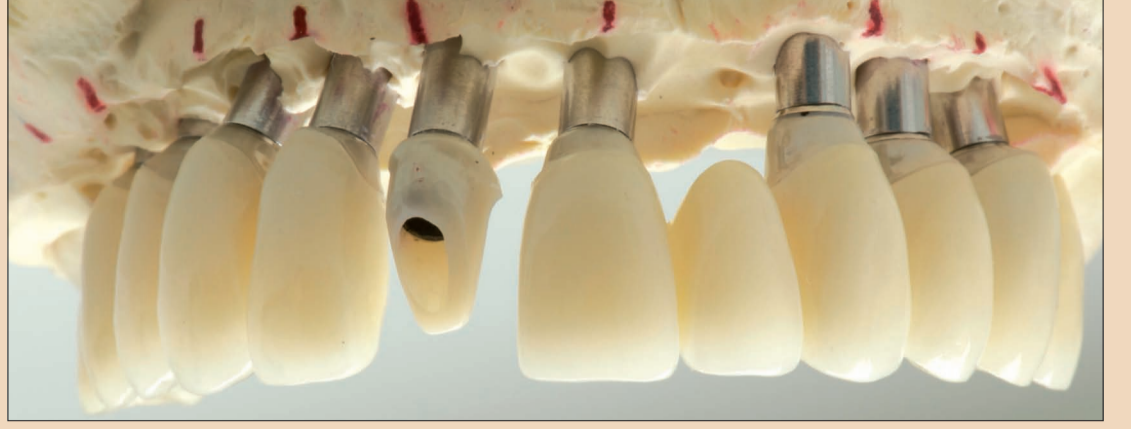Şekil 11: İyileşme / osseointegrasyon sonrasındaki durum.



Şekil 12: İyileşme sonrası.



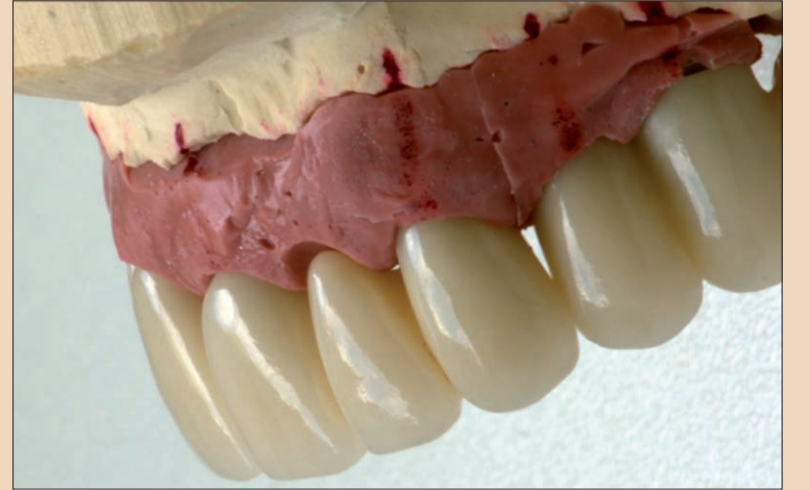
Şekil 13: Yumuşak doku biyotipinin düz veya hafif konveks bir profile modifikasyonu.



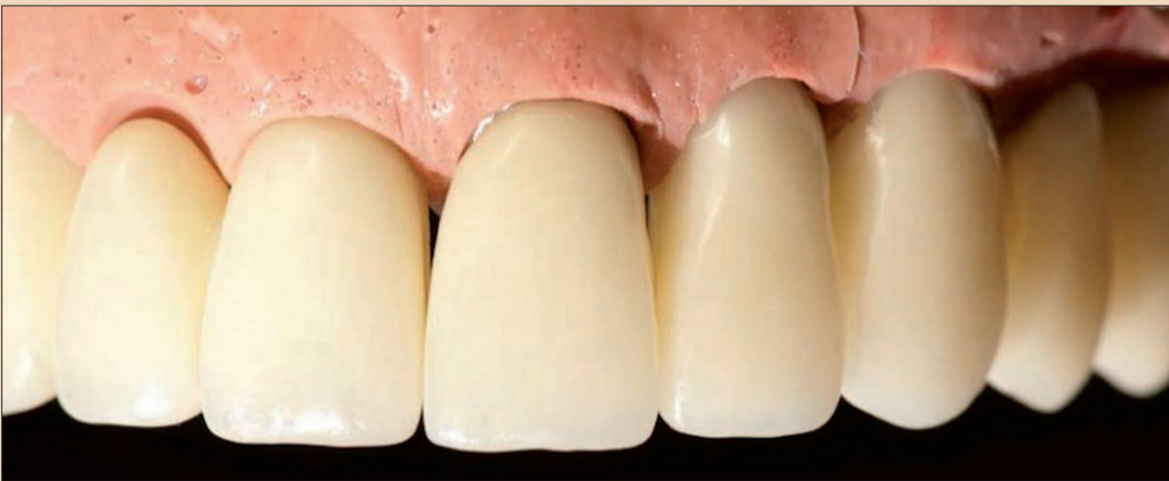Şekil 14: Diş eti marjının 0,5 mm altında bir hazırlık limiti ile ayrı ayrı üretilmiş zirkon dayanaklar (LAVA) bir titanyum taban üzerinde.



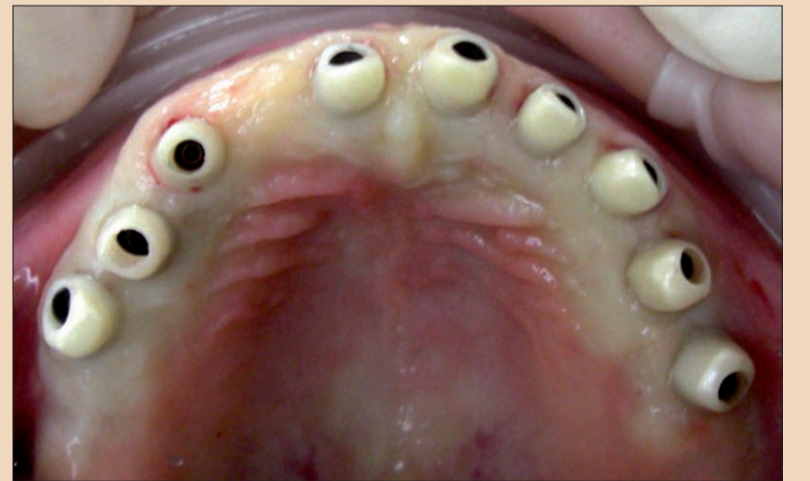
Şekil 15: Ayrı ayrı imal edilmiş zirkon CAD / CAM dayanaklar ve IPS e-maks lityum disilikat (Ivoclar Vivadent) seramik kuronlar.



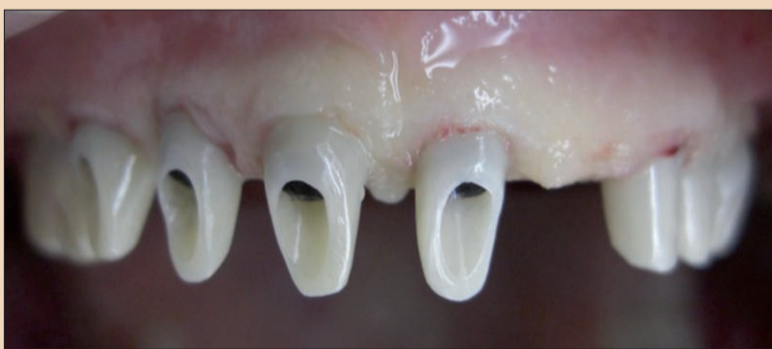Şekil 16: İstenilen estetik sonucu elde etmek için yapılan yumuşak doku manipülasyonu.



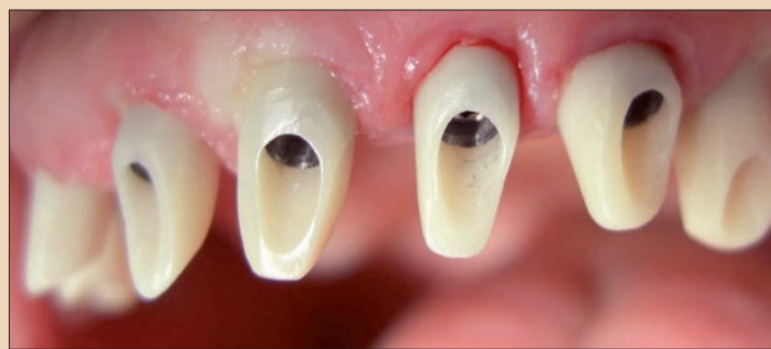Şekil 17: Estetik gingival sonucun gösterildiği model.



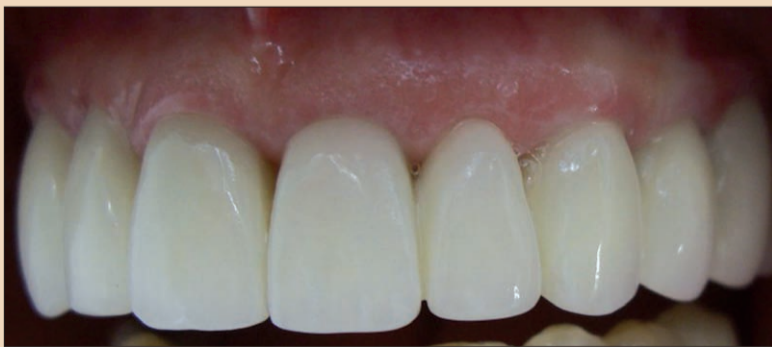Şekil 18: Dayanakların yerleştirilmesi, bir dakika kompresyona izin vermektedir.



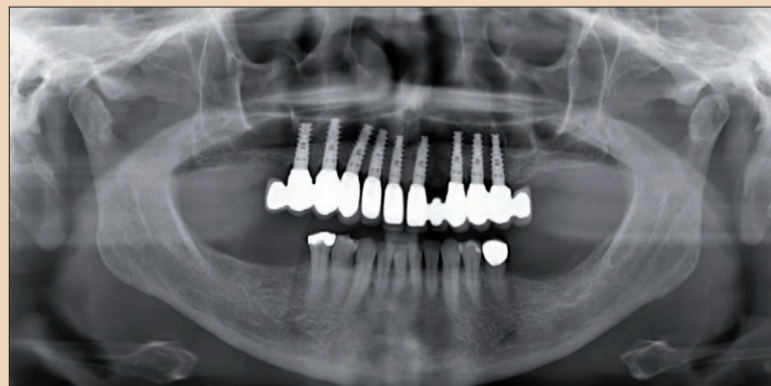
Şekil 19: Papilla uzunluğu üzerindeki olumlu etki.



Şekil 20: Bir dakika sonrasında revaskülarizasyon.



Şekil 21: Kuronlar yerleştirilmiş.



Şekil 22: Kuronlar yerleştirildikten sonraki durum.

rafından takip edilmiştir. İnterdental alanların hafif konveks bölümlerden oluşan dar üçgenler olarak tasarımı ile bu dokuyu ideal bir temas noktasına 0,5 ile 1 mm daha ilerletmeyi ve tüm yapıma doğal bir görünüm vermeyi başardık.

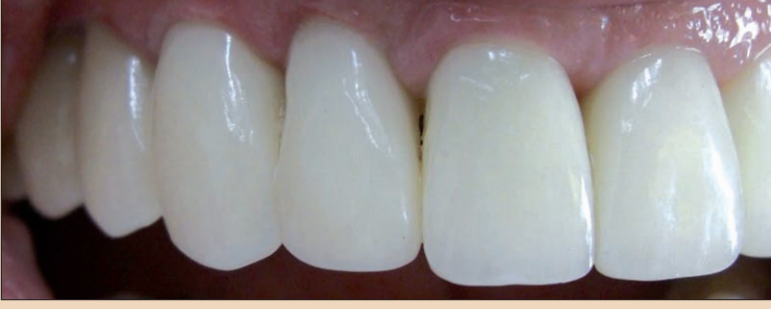Klinik Vaka Örneği

50 yaşındaki bir hasta Sınıf II ile III (Şekil 5 ve 6) diş mobilitesi nedeniyle başvurmuştur. Estetik restorasyonunun sabit olmasını istemiştir. Bu gibi durumlarda, alternatif hastabaşı ve laboratuvar iş akışı tedavimize rehberlik etmektedir. Hastabaşı iş akışı; estetik analiz, ölçümler, fonksiyonel bir analiz, X-ışınları, CT, sert ve yumuşak doku değerlendirmelerini içermektedir. Tedavi planı en iyi estetik sonucu amaçlamalı, minimal invaziv ve maksimum etkinlikte olmalıdır. Bu da immediyat implant yerleştirme ve immediyat yükleme anlamına gelmektedir. Laboratuvarında, amaçlanan sonuca ait bir maket oluşturulmuştur. Daha sonra, maket hasta ile tartışılmış ve hastabaşı deneme yapılmıştır. Bir sonraki randevuda, laboratuvar tarafından önceden estetik odaklı geçici ve cerrahi kılavuz kullanı-

Dayanak

Geçici dayanak için olan çalışma odası konkavdır (Şekil 1 ve 2).9 Osseointegrasyon sonrası, çalışma odasını özellikle yaklaşık olarak düz veya hafif konveks bir profil ile (Şekil 3) de-

tirdik. Doku 0,5 mm'den temas noktası yönünde 1 mm'ye kadar uzatılmıştır. Chu ve ark.10 tarafından tanımlandığı gibi nihai konstrüksiyon doğal diş yapısı içindeki interdental temas noktalarının doğal parametreleri ta-



Şekil 23: Restorasyon.

← DT Sayfa 8

olarak imal edilmiş olan, implant yerleştirme ve bunu hastabaşı immediyat restorasyon izlemiştir. İmplantlar immediyat yüklemeye olanak sağlayacak şekilde seçilmiştir (Şekil 7). İmmediyat yüklemeye için implantın özellikleri ve yerleştirme protokolü yüksek oranda stabilite sağlamak zorundadır. Bu nedenle, normalden daha küçük implant alanının hazırlanması için eriyen iplikler ve bir delme protokolü gerekli olmuştur. Ayrıca, implant omzunun yüzeyinin pürüzlü olması ve implant boynunda mikro iplik tasarımı uzun süreli kemik ve yumuşak doku stabilitesi için önemlidir. PEEK'ten (polieter eter keton) yapılmış ve konkav çalışma odalı 'platform-switched' geçici dayanaklar immediyat yüklemeye için seçilen uygun implantın ek özellikleridir (Şekil 8 ve 9).

Bir diğer önemli konu da ekstraksiyon soketlerine yerleştirilen implantların immediyat yüklemesi sırasında uygulanan parametrelerdir. Primer stabilite 35 Ncm yerleştirme torku ile sağlanmıştır. İmplant yüzeyinin yaklaşık dörtte üçü konakçı kemik tarafından kaplanmalıdır. İmplant ve bukkal kemik arasındaki boşluk, en fazla 1.5 mm (Tarnow 1997) (Şekil 7) artırılmıştır. Bu koşullar sayesinde, immediyat implantı yerleştirilmemiş ve sağlam sabit bir köprü ile immediyat yüklemeye yapılmamış sağlanmıştır (Şekil 10). Osseointegrasyon sonrası (Şekil 11 ve 12), CAD / CAM dayanaklar tek tek zirkondan (LAV, 3M ESPE) imal edilmiştir. Çalışma odası ayrı olarak, hafif konveks veya düz bir profil (Şekil 13-15) ile değiştirilmiş, böylece doku interdental olarak kaydırılmıştır (Şekil 18-20) ve bir diğer 0,5 ile 1 mm papilla uzunluğu elde edilmiştir. Dişin yeniden yapımı kuron üretmek amacıyla kullanılmıştır. Diş eti marjındaki kuron konturunu konveks bölümleri pembe ve beyaz estetik uyumu (Şekil 16 ve 17) ile üretilmiştir. Simetri, altın oran ve hastanın bireysel ihtiyaçları özellikle göz önüne alınmıştır (Şekil 21-25).

Sonuç

Bu tedavi yöntemi, doğal dişleri taklit etmek ya da geliştirmek temel amacı ile son iki yılda 12 tam ark vakası için kullanılmıştır. Artık, iki implant arasındaki kısa papilla paradigması sona ermiştir. İmplantlar arasında doğal bir gingival mimarisi elde etmek aşağıdakilerle bağlıdır:

- 1- İmmediyat implant yerleştirmenin mükemmel implant konumunda yapılması
- 2- İmplantın immediyat yüklemesinin başlangıçtaki stabil şartlarda yapılması

- 3- 'Platform-switching' tasarımı implant sistemlerinin kullanımı

- 4- Konveks profilli geçici dayanakların kullanımı
- 5- Düz profilli geçici kuronların kullanımı
- 6- Kazanılan dokunun interdental alana taşınması için hafif konveks profilli nihai dayanakların kullanımı
- 7- İnterdental alanların ve temas noktalarının doğal oranının restorasyonu
- 8- Papilla için alan oluşturan dar üçgenlerin oluşturulması

Yazarlar, usta teknisyen Roland Danneberg'e protetik çalışmalarını için teşekkür ediyor. Dr. Lerner, Dr. Morton Perel'e profesyonel desteği için teşekkür etmek istemektedir.

Tüm görüntüler DentalMaster'da oluşturulmuştur. Materyal telif hakkı, MD Simülasyon LTD'ye aittir (www.dentalmaster.net).

Editorial Not

Referansların tam listesi yarıncıdan edinilebilir.

İletişim

Dr. Henriette Lerner
Implantologie, Parodontologie,
Oral Chirurgie & Ästhetische
Zahnheilkunde
HL-DENTCLINIC
Ludwig-Wilhelm-Straße 17 76530
Baden-Baden, Almanya
Tel.: +49 7221 598730
Faks: +49 7221 5987310
info@hl-dentclinic.de
www.hl-dentclinic.de

curaden
BETTER HEALTH FOR YOU

CURAPROX

CURAPROX ultra soft 5460

GÜNLÜK RİTÜELİM

Martina Hingis ve CS 5460'ı.
Daha sağlıklı bir yaşam daha fazla başarı demektir.

DİŞ FIRÇALAMA.
CİDDİ BİR OYUNDUR.
SİZ BUNU EDLENCİLİ
HALE GETİRİN.

CS 5460

www.curaprox.com
VISIT AND WIN.