

ENDO TRIBUNE

The World's Endodontic Newspaper • Italian Edition

Giugno 2014 - anno VIII n. 1

Supplemento n. 1
di Dental Tribune Italian Edition - Giugno 2014 - anno X n. 6

www.dental-tribune.com

I segreti dell'odontoiatra moderno in 2 volumi

ABBONATI ora!

Il CENTRO RICERCHE & STATISTICHE desidera, attraverso la realizzazione di questo periodico semestrale, poter sintetizzare con un taglio più sociologico le indicazioni sugli orientamenti del paziente e degli odontoiatri nell'immediato futuro. I quaderni odontoiatrici si presentano quindi come uno strumento che fornisce al medico odontoiatra quanto gli serve per assumere conoscenze proprie di altre scienze, sempre più importanti nel suo lavoro: psicologia e psicologia dei gruppi, linguistica e capacità espositiva, capacità di far percepire la qualità, attenzione alla paura, antropologia culturale (sono sempre di più i pazienti che provengono da altre culture), etnologia, economia, sociologia generale e quella del territorio, variazioni nella percezione dei bisogni, nascita e incremento di nuovi bisogni.

ABBONAMENTO ANNUALE
2 USCITE: maggio, ottobre
47 EURO

Per i nuovi abbonati, il numero zero in omaggio!

MODALITÀ SOTTOSCRIZIONE
scrivi a: info@tueorservizi.it
o telefona al: 011 0463350

CENTRO RICERCHE
& STATISTICHE



Ricci è il nuovo Presidente EAED

The European Academy of Esthetic Dentistry fondata nel 1986 a Ginevra in Svizzera ha per la terza volta un prestigioso Presidente Italiano, il dott. Giano Ricci (in foto), che succede ad Aris Tripodakis. In precedenza già Fabio Toffenetti, nel 1993-94 e Mauro Fradeani, nel 2003-2004 avevano rivestito la carica.

> pagina 2



Endodonzia oggi e domani

Durante l'ultimo Congresso a Torino della Società Italiana di Endodonzia, Dental Tribune ha realizzato una video intervista al prof. Elio Berutti, Past President SIE, a cui si rinvia. Tra i temi: ritrattamento endodontico, scelte terapeutiche, tecnologie e il futuro della rigenerativa. Riportiamo qui i passi salienti.

Prof. Berutti, ritrattamenti è una parola che ci fa pensare a qualcosa che non ha funzionato. Situazione colposa o insita nella pratica?

Da 30 anni mi occupo solo di Endodonzia e da 30 anni pratico i ritrattamenti. Ora la definirei "malpractice" per-

ché oggi abbiamo tutti gli strumenti per poter risolvere casi più complessi oppure capire se un caso sia complesso e debba essere risolto da un endodontista, non più bravo ma semplicemente più allenato.

> pagina 2

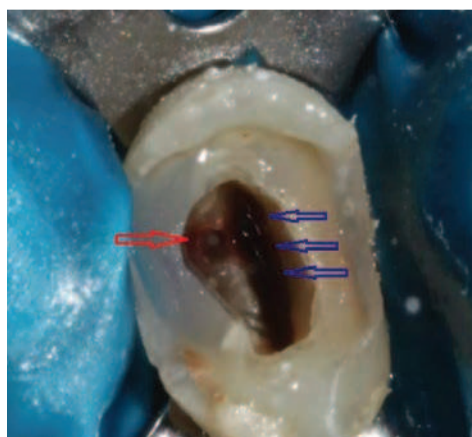Ritrattamento endodontico e restauro adesivo

di un secondo premolare strutturalmente compromesso

S. Nicheva, L. St. Vangelov, I. Filipov

Alla luce della letteratura scientifica riguardo al trattamento endodontico, non risulta inappropriato che il restauro del complesso endocoronale debba essere completato dall'endodontista.¹

In questo contesto, il seguente articolo presenta una riabilitazione completa di un secondo premolare con ritrattamento e restauro definitivo. I denti che necessitano di un ritrattamento sono per lo più fortemente compromessi a causa di carie, frattura e/o restauro precedente. In tali casi, il ritrattamento endodontico è una sfida per quanto riguarda l'isolamento, il superamento di diverse ostruzioni, la gestione delle perforazioni (se presenti) e il restauro finale. La percentuale di successo per i denti che mostrano uno o più problemi tecnici, come trasporto, stripping, perforazione o riassorbimento interno, è riportata essere del 47%.²



Le perforazioni hanno l'influenza più negativa.³ Uno dei fattori che influenzano il risultato dopo il ritrattamento non chirurgico è il restauro finale. Sebbene diversi autori mettano in dubbio l'importanza del restauro coronale per la longevità dei denti trattati endodonticamente,^{4,5} è ben accettato che il restauro finale sia altrettanto importante per il risultato del trattamento endodontico quanto la qualità del trattamento stesso.⁶

> pagina 8

whitening HPmax
la tecnologia del perossido di idrogeno

il tuo successo anche da un sorriso meraviglioso

Non cuoce il dente

L'efficacia sbiancante in una sola seduta.

Per l'Italia
isasan srl
22070 Rovello Porro (CO) - Tel. 02 96754179 - fax 02 96754190 info@isasan.com - www.isasan.com

Endodonzia oggi e domani

< pagina 1

Con le tecnologie attuali non si può sbagliare. Sono un po' duro dopo 30 anni di ritrattamenti, ma errori non se ne devono fare. In medicina non esiste il ritrattamento. Se per esempio parliamo di un cardiologo che posiziona un bypass, non esiste un collega che fa il ritrattamento. Molti colleghi ormai si dedicano a tempo pieno all'Endodonzia. Se un caso è difficile, meglio passarlo a un endodontista, che lo rinverrà poi al collega per procedere con la restaurativa.

Si può dire che è in controtendenza [numerica Ndr] l'Endodonzia?

Oggi i pazienti hanno aspettative di successo e buon investimento dei propri soldi. Bisogna capire che si deve fare non quello che sappiamo fare ma quello

che è meglio per il paziente. Nella scelta terapeutica che si propone al paziente dobbiamo porci la domanda «Cosa farei al posto del paziente?»: questo è lo spirito che dobbiamo avere con i nostri pazienti che, vista la crisi economica, sono attenti a finalizzare sacrifici e spese su trattamenti che garantiscono lo stato di salute. La scelta conservativa è sempre la migliore, quando possibile.

Verso dove va l'Endodonzia oggi?

Va verso livelli di successo sempre più elevati, grazie alle tecnologie che hanno tolto all'operatore la necessità di essere un super esperto e avere una manualità sopra la media. Oggi l'operatore deve fare un buon piano di trattamento e scegliere gli strumenti adatti. La tecnologia consente un successo quasi al 100%. Oggi l'Endodonzia va verso la rigenerativa ovvero, come succede qui alla Dental School

Guarda l'intervista completa
www.dental-tribune.com/videos



di Torino, si cerca di rigenerare la polpa. Quindi non fare più il trattamento endodontico ma, attraverso la decontaminazione canalare e il reclutamento di cellule staminali circolanti, far ricrescere la polpa andata persa per un processo patologico. Il futuro è sicuramente lì.

Dental Tribune

Giano Ricci è il nuovo Presidente della European Academy of Esthetic Dentistry



< pagina 1

Giano Ricci ha conseguito la Laurea in Medicina e Chirurgia e la Specializzazione in Odontoiatria presso l'Università di Firenze. Nel '72 ha iniziato la sua attività professionale di parodontolo-

go presso la Boston University dove, dopo due anni di studi, ha ottenuto il Master of Science in Periodontology. Dal '74, anno del suo rientro dagli Stati Uniti, svolge presso il suo studio di Firenze attività professionale dedicata esclusivamente alla parodontologia

e dall'86 all'implantologia. Durante il suo soggiorno in USA si è occupato attivamente di studi e ricerche in campo istologico e ha pubblicato, insieme a Henry Goldman e Morris Ruben, un volume dal titolo "Periodontal Disease: a didactic and pictorial review" (Boston University Press). Autore di numerose pubblicazioni in campo parodontale e del testo "Parodontologia" (Ed. Martina), ha contribuito alla stesura del libro di Claude Rufenacht "Principi di estetica" (Quintessence) e a quello di Franco Santoro e Carlo Maiorana "Osteointegrazione avanzata" (RC Libri). Ha tenuto numerose conferenze, relazioni, dimostrazioni pratiche e corsi di aggiornamento in parodontologia in Europa, Stati Uniti e Giappone. Membro di numerose associazioni scientifiche nazionali e internazionali. Socio Fondatore e Past President della Società Italiana di Parodontologia, ha fondato nel 1987 il Florence Perio Group. L'Associazione, con riconoscimento giuridico nel 1999 e marchio depositato nel 2004, ha lo scopo di promuovere la conoscenza della parodontologia e dell'implantologia e delle discipline affini per migliorare la salute orale della popolazione italiana attraverso il miglioramento degli stili di vita, la prevenzione, la diagnosi e la terapia dei tessuti parodontali. Gli auguri arrivano dall'Associazione e dal Presidente della SidP, Maurizio Tonetti, e tanti accademici, che desiderano sottolineare che la meritata carica contribuirà a porre l'accento non solo sull'eccellenza clinica ma anche su un'etica centrata sul paziente. Lo Spring Meeting dell'EAED si terrà pertanto nel maggio 2015 a Firenze, nella città del Presidente.

SEMPLICE, VANTAGGIOSO E DI ALTISSIMA QUALITÀ

SPEEDY-Tray® è il nuovissimo e vantaggioso cucchiaino individuale che rivoluziona il lavoro di dentisti ed odontotecnici

- L'impronta definitiva è realizzata nel tempo di 10 minuti e in una sola seduta.
- Esiste un solo formato, in quanto l'ergonomia è stata studiata per coprire le più svariate situazioni.
- Non si usa materiale di supporto come ad esempio il 'putty' e il peso del silicone o del polietere da impronta utilizzato non supera i 15 grammi.
- Minore ingombro intraorale garantito dalla ergonomia ottimale
- Il sistema è portatore di grandi vantaggi sia per lo studio dentistico che per il laboratorio odontotecnico.
- È facilmente lavorabile a ultrasuoni, per le forature di posizione dei transfer.

FACILE DA USARE

SPEEDY-Tray®
...una impronta di velluto



Collegati al sito www.speedy-tray.com per scoprire tutte le caratteristiche ed acquista il kit SPEEDY-Tray®

promau®
GROUP

Il marchio e i brevetti SPEEDY-Tray®, sono di proprietà della Promau che studia, industrializza e produce differenti tipologie di prodotto nei propri stabilimenti di produzione (made in Italy).

ENDO TRIBUNE
The World's Endodontic Newspaper • Italian Edition

LICENSING BY DENTAL TRIBUNE INTERNATIONAL
PUBLISHER TORSTEN OEMUS

GROUP EDITOR - Daniel Zimmermann
[newsroom@dental-tribune.com] +49 341 48 474 107
CLINICAL EDITOR - Magda Wojtkiewicz
ONLINE EDITORS - Yvonne Bachmann; Claudia Duschek
COPY EDITORS - Sabrina Raaff; Hans Motschmann

PUBLISHER/PRESIDENT/CEO - Torsten Oemus
DIRECTOR OF FINANCE & CONTROLLING - Dan Wunderlich
BUSINESS DEVELOPMENT MANAGER - Claudia Salwiczek
EVENT MANAGER - Esther Wodarski
MEDIA SALES MANAGERS - Matthias Diessner (Key Accounts); Melissa Brown (International); Peter Witteczek (Asia Pacific); Maria Kaiser (North America); Weridiana Mageswki (Latin America); Hélène Carpentier (Europe)
MARKETING & SALES SERVICES - Nadine Dehmel; Nicole André
ACCOUNTING - Karen Hamatschek
EXECUTIVE PRODUCER - Gernot Meyer
INTERNATIONAL EDITORIAL BOARD
Dr Nasser Barghi, USA - Ceramics
Dr Karl Behr, Germany - Endodontics
Dr George Freedman, Canada - Aesthetics
Dr Howard Glazer, USA - Cariology
Prof Dr I. Krejci, Switzerland - Conservative Dentistry
Dr Edward Lynch, Ireland - Restorative
Dr Ziv Mazor, Israel - Implantology
Prof Dr Georg Meyer, Germany - Restorative
Prof Dr Rudolph Slavicek, Austria - Function
Dr Marius Steigmann, Germany - Implantology

©2014, Dental Tribune International GmbH.
All rights reserved.

Dental Tribune makes every effort to report clinical information and manufacturer's product news accurately, but cannot assume responsibility for the validity of product claims, or for typographical errors. The publishers also do not assume responsibility for product names or claims, or statements made by advertisers. Opinions expressed by authors are their own and may not reflect those of Dental Tribune International.

DENTAL TRIBUNE INTERNATIONAL
Holbeinstr. 29, 04229, Leipzig, Germany
Tel.: +49 341 48 474 302 | Fax: +49 341 48 474 173
www.dental-tribune.com | info@dental-tribune.com

REGIONAL OFFICES
Asia Pacific - Dental Tribune Asia Pacific Limited
Room A, 20/F, Harvard Commercial Building, 105-111
Thomson Road, Wanchai, Hong Kong
Tel.: +852 3113 6177 | Fax: +852 3113 6199
The Americas - Tribune America, LLC
116 West 23rd Street, Ste. 500, New York, NY 10011, USA
Tel.: +1 212 244 7181 | Fax: +1 212 224 7185

Supplemento n. 1 di Dental Tribune Italian Edition
Anno X Numero 6, Giugno 2014
Registrazione Tribunale di Torino
n. 5892 del 12/07/2005

DIRETTORE RESPONSABILE
Massimo Boccaletti [direttore.giornale@tueor.it]
DIREZIONE SCIENTIFICA - Arnaldo Castellucci
EDITORE
TU.E.OR. Srl - C.so Sebastopoli, 225 - 10137 (TO)
Tel.: +39 011 0463350 | Fax: +39 011 0463304
www.tueor.it - redazione@tueor.com

Sede legale e amministrativa
Corso Sebastopoli, 225 - 10137 Torino
AMMINISTRATORE
Patrizia Gatto [patrizia.gatto@tueor.com]

COMITATO SCIENTIFICO
M.G. Barboni, E. Berutti, A. Bonaccorso,
G. Cantatore, G. Cavallari, M. Gagliani,
G. Gambarini, F. Gorni, M. Martignoni,
D. Pasqualini, S. Rengo, M.T. Sberna,
L. Scagnoli, S. Taschieri

REALIZZAZIONE - TU.E.OR. Srl - www.tueor.it

STAMPA
ROTO3 Industria Grafica S.p.a. Castano Primo (MI)
PUBBLICITÀ
Tueor Servizi Srl
[alessia.murari@tueor.com]

UFFICIO ABBONAMENTI
TU.E.OR. Srl - Corso Sebastopoli, 225 - 10137 Torino
Tel.: 011 0463350 | Fax: 011 0463304
alessia.murari@tueor.com

ANES
ASSOCIAZIONE NAZIONALE EDITORIA
PERIODICA SPECIALIZZATA

DENTAL TRIBUNE EDIZIONE ITALIANA FA PARTE
DEL GRUPPO DENTAL TRIBUNE INTERNATIONAL
CHE PUBBLICA IN 25 LINGUE IN OLTRE 90 PAESI

È proibito qualunque tipo di utilizzo senza previa autorizzazione dell'Editore, soprattutto per quanto concerne duplicati, traduzioni, microfilm e archiviazione su sistemi elettronici. Le riproduzioni, compresi eventuali estratti, possono essere eseguite soltanto con il consenso dell'Editore. In mancanza di dichiarazione contraria, qualunque articolo sottoposto all'approvazione della Redazione presuppone la tacita conferma alla pubblicazione totale o parziale. La Redazione si riserva la facoltà di apportare modifiche, se necessario. Non si assume responsabilità in merito a libri o manoscritti non citati. Gli articoli non a firma della Redazione rappresentano esclusivamente l'opinione dell'Autore, che può non corrispondere a quella dell'Editore. La Redazione non risponde inoltre degli annunci a carattere pubblicitario o equiparati e non assume responsabilità per quanto riguarda informazioni commerciali inerenti associazioni, aziende e mercati e per le conseguenze derivanti da informazioni erronee.

DT

Al Congresso di Perugia celebrazione del connubio tra Endodonzia (AIE) e Conservativa (AIC)

L'Endodonzia e la Conservativa sono le due branche dell'odontoiatria giudicate più vicine e affini fra loro. E sono anche quelle su cui i dentisti si devono confrontare ogni giorno, sin da quando iniziano a svolgere la professione: discipline non a caso proposte per prime ai colleghi più giovani quando devono iniziare una collaborazione professionale. La vicinanza tra l'Accademia di Endodonzia (AIE) e l'Accademia di Conservativa (AIC), derivante non solo da affinità elettive, ma anche da amicizia di lunga data, ha spinto il Direttivo AIE a invitare, al proprio Congresso Nazionale, in programma a Perugia (Golf Hotel Quattro Torri) dal 2 al 4 ottobre, l'AIC, così da poter confrontare i diversi punti di vista e le eventuali diverse soluzioni ai quesiti che si propongono ogni giorno nello studio di ciascun dentista.

Nelle tre sessioni del Congresso AIE del 2014 (22a edizione) intitolato "Endodonzia e Conservativa: sinergia per un successo" i vari relatori, tutti di chiara

fama, affronteranno i problemi inerenti il mantenimento della vitalità pulpare, un punto a volte difficile da affrontare al momento della ricostruzione conservativa dell'elemento dentario affetto da patologia cariosa.



A seguire, si affronterà il tema di come un approccio endodontico e conservativo, su elementi sia posteriori sia anteriori, debba essere visto come un momento di condivisione di intenti tra Endodontista e Conservatore, figure spesso

riunite nella stessa persona, per recuperare e permettere il mantenimento nel tempo dell'elemento dentale, da un punto di vista sia funzionale sia estetico.

«L'argomento scelto per il congresso di Perugia – osserva Giuseppe De Caroli (in foto), Presidente AIE – sarà indubbiamente gradito a un pubblico giovane, così come al dentista di maggiore esperienza che desidera migliorare i propri risultati in queste due branche dell'Odontoiatria».



DA UNDICI ANNI, PERFETTO.
SEMPLICE, VELOCE, EFFICACE.



ENDODONZIA


sweden & martina

Quaderni odontoiatrici

DISPONIBILE IL PRIMO NUMERO!

Dopo il lancio all'International Exponential 2013 con il numero zero, è disponibile da maggio il primo numero dei quaderni odontoiatrici. Il Centro Ricerche & Statistiche desidera, attraverso questo periodico semestrale, poter sintetizzare con un taglio più sociologico le indicazioni sugli orientamenti del paziente e degli odontoiatrici nell'immediato futuro. I quaderni odontoiatrici si presentano come uno strumento che fornisce al medico odontoiatra quanto gli serve per assumere conoscenze proprie di altre scienze, sempre più importanti nel suo lavoro: psicologia e psicologia dei gruppi, linguistica e capacità espositiva, capacità di far percepire la qualità, attenzione alla paura, antropologia culturale (sono sempre di più i pazienti che provengono da altre culture), etnologia, economia, sociologia generale e quella del territorio, variazioni nella percezione dei bisogni, nascita e incremento di nuovi bisogni ecc.

Questo volume si apre con un articolo di Franco Tosco che descrive la complessità attuale del mercato e tratta delle varie sinergie da adottare per rimanere competitivi; Francesco Reale sostiene nel suo articolo che cambiare modo di agire e strategie è la risposta giusta in questo momento storico difficile; Ugo Gaspardone invece pone l'attenzione su l'utilizzo corretto del web e dei social network. Ivan Tosco e Francesco Buzzavo affrontano entrambi il tema del passaggio generazionale all'interno degli studi professionali. In chiusura, di nuovo Franco Tosco focalizza l'attenzione sull'importanza del preventivo.



INTRODUCING



**DIGITAL
DENTISTRY
SHOW**

AT
INTERNATIONAL EXPODENTAL MILAN

16 | 17 | 18 OCTOBER 2014

EXHIBITION

LIVE PRODUCT PRESENTATIONS

HANDS-ON WORKSHOPS

PRINTED REFERENCE GUIDE

COFFEE WITH THE EXPERTS

www.DigitalDentistryShow.com

Organized by Dental Tribune International in cooperation with Promunidi.
Dental Tribune International | Holbeinstraße 29 | 04229 Leipzig | Germany
T +49 341 48474 134 | F +49 341 48474 173
E info@digitaldentistryshow.com | W www.DigitalDentistryShow.com

dti Dental
Tribune
International

PROMUNIDI

I nuovi strumenti rotanti di ultima generazione: i ProTaper Next

Arnaldo Castellucci

La preparazione dei canali radicolari è stata affrontata negli anni con diverse strategie, tecniche e strumenti. Per anni sono stati usati strumenti manuali in acciaio che hanno comportato un gran numero di passaggi e una notevole difficoltà a eseguire preparazioni corrette, esenti da errori quali gradini, trasporti, raddrizzamento di curvature canalari o intasamenti con fango dentinale. Gli unici strumenti rotanti a nostra disposizione sono stati per anni le frese di Gates Glidden, con le quali non era poi così difficile eseguire stripping o lasciare l'impronta delle frese stesse sulle pareti canalari (Fig. 1).

Il grande salto di qualità si è compiuto il giorno in cui sono stati pressoché abbandonati i numerosi strumenti manuali in acciaio e le frese Gates Glidden per cedere il posto agli strumenti rotanti in Nichel-Titanio. Grazie a questi, si è visto che gli obiettivi meccanici della sagomatura enunciati da Schilder¹ oltre 40 anni fa potevano essere più facilmente raggiunti anche da mani meno esperte, insieme agli obiettivi biologici, per ottenere più facilmente e più rapidamente una sagomatura, una disinfezione e una otturazione tridimensionale del sistema dei canali radicolari (Figg. 2a, 2b).

Nel 1988 Walia² ha proposto il Nitinol, una nuova lega in Nichel-Titanio per la fabbricazione di strumenti endodontici che fin da subito apparvero essere estremamente più flessibili rispetto a quelli in acciaio delle medesime misure e quindi estremamente promettenti, soprattutto per la preparazione dei canali curvi una volta montati su manipoli e utilizzati in rotazione continua.

All'inizio degli anni '90 apparvero i primi strumenti rotanti in Nichel-Titanio³ e da allora numerose generazioni si sono susseguite, ognuna delle quali mostrava avere miglioramenti rispetto alle precedenti, mostrandosi via via più sicure, più rapide e richiedenti un numero sempre minore di strumenti per portare a termine una sagomatura sempre meno invasiva e sempre più rispettosa dell'anatomia originale (Fig. 3).

Scopo di questo articolo è prendere in rassegna le varie generazioni di strumenti, che vengono così esaminate.

Prima generazione

Gli strumenti in Nichel-Titanio di prima generazione erano caratterizzati dall'aver lame piatte con taglio passivo e conicità fissa .04 e .06 lungo tutta la lunghezza delle loro lame (ProFile .04 e Pro-

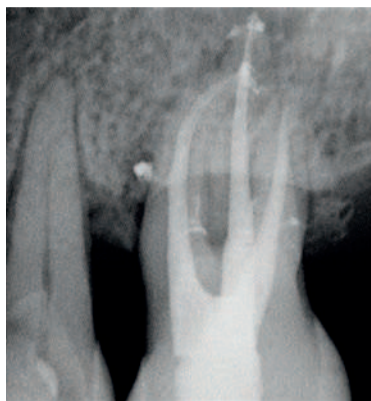

Fig. 1 - Radiografia post-operatoria del primo molare superiore di sinistra. La sagomatura è stata eseguita con strumenti manuali e frese di Gates Glidden. Sono evidenti le impronte lasciate da queste ultime in tutti e tre i canali.

File .06, Tulsa Dental Specialties) (Figg. 4a, 4b)³. Questa generazione richiedeva numerosi strumenti e numerose ricapitolazioni per ottenere la sagomatura richiesta. Alla fine degli anni '90, su idea di Steve Buchanan, divennero disponibili altri strumenti con maggiori conicità .06, .08, .10, e .12 (GT Rotary Files, Tulsa Dental Specialties). Questi sono stati i primi strumenti a presentarsi come un vero e proprio "sistema", in quanto prevedevano gli strumenti rotanti e i corrispondenti coni di carta, coni di guttaperca e i Thermafil (GT Obturators). Questi ultimi strumenti hanno portato per primi il vantaggio di poter conoscere alla fine della sagomatura la conicità sviluppata nel canale radicolare.

Gli strumenti avevano in comune la sezione con le lame piatte (radial land) e il taglio passivo che manteneva gli strumenti ben centrati nelle curve dei canali radicolari, senza alcun rischio di raddrizzamento delle curve o di trasporto del forame apicale.

Seconda generazione

Gli strumenti di seconda genera-

zione divennero disponibili nel 2001⁴ ed erano caratterizzati dalla sezione con lame dal taglio attivo e dal fatto che era richiesto un minore numero di strumenti per preparare i canali radicolari. Per ridurre il rischio del "taper lock" e la tendenza ad avvitarsi all'interno del canale, rischio presente in tutti gli strumenti con conicità costante sia con taglio passivo che attivo, alcune case costruttrici come Brasseler USA (EndoSequence) e FKG Dentaire (BioRace) hanno provvisto le lime di sezioni dai contatti alternati. Ciò aveva ridotto ma non eliminato tali rischi, ancora presenti a causa della conicità costante e della conseguente necessità di spingere gli strumenti in direzione apicale.

Un grande passo in avanti è stato fatto con l'introduzione di strumenti dalle conicità multiple crescenti o decrescenti (ProTaper, Dentsply Tulsa Dental Specialties) (Figg. 5a, 5b). Tale rivoluzionaria conicità progressiva consentiva ai vari strumenti di lavorare solo in zone limitate del canale e aveva come conseguenza l'utilizzo di un minore numero di strumenti per raggiungere in tutta sicurezza la sagomatura conica suggerita da Schilder (Fig. 6)⁵. Infatti, lo strumento S1 portato alla lunghezza di lavoro sagomava solo il terzo coronale, lo strumento successivo S2 alla lunghezza di lavoro sagomava solo il terzo medio e infine il rifinitore F1 alla lunghezza di lavoro sagomava solo il terzo apicale. In altre parole, con solo tre strumenti il canale era sagomato, avendo incorporata in sé la "crown down".

Terza generazione

Il miglioramento nella metallurgia degli strumenti in Nichel-Titanio è ciò che caratterizza la terza generazione.

> pagina 6

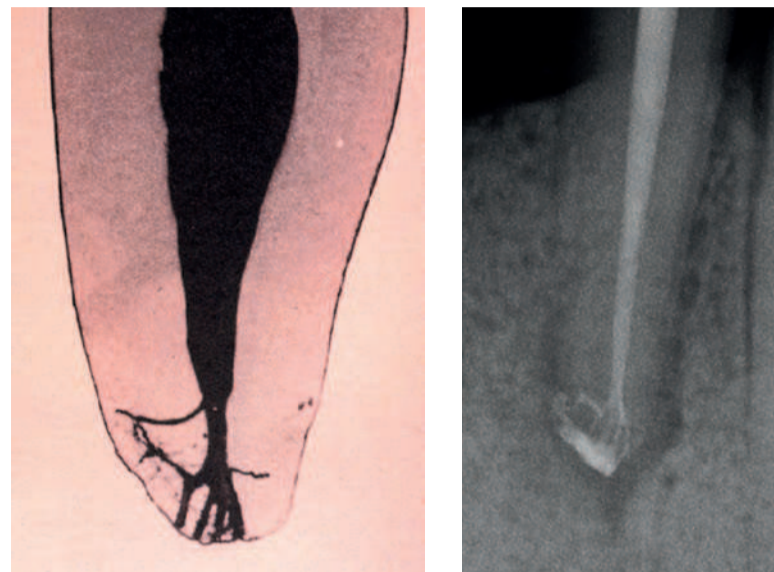


Fig. 2a, 2b - Anatomia apicale evidenziata da W. Hess in una delle sue famose Tavole. La stessa anatomia è visibile nella radiografia post-operatoria di questo premolare inferiore.

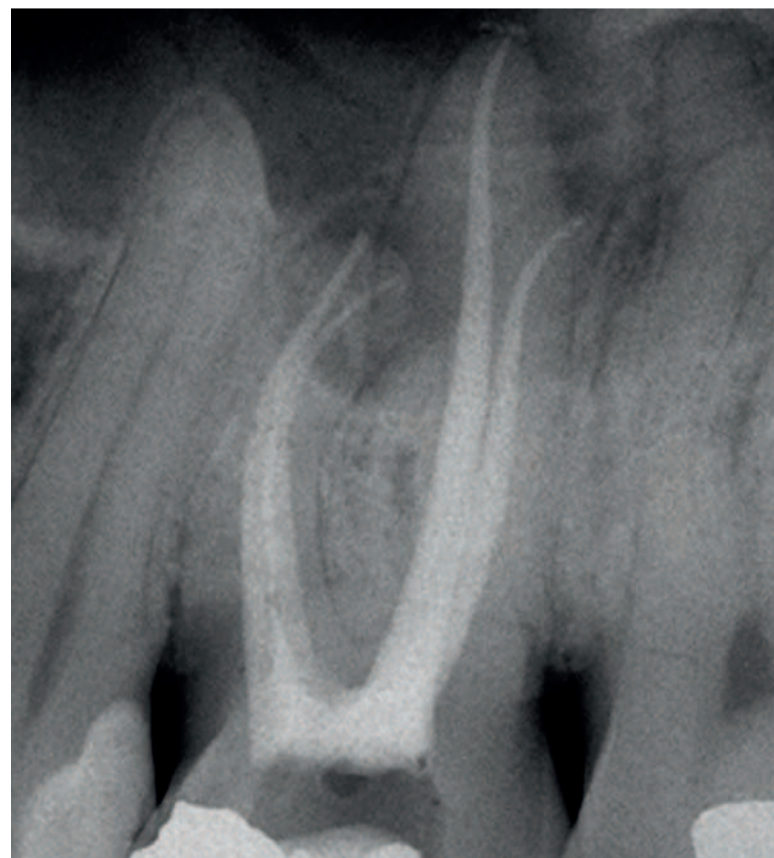

Fig. 3 - Radiografia post-operatoria del primo molare superiore di sinistra. La sagomatura è stata eseguita con strumenti rotanti in Nichel-Titanio. Si noti la minore invasività della preparazione e il maggiore rispetto dell'anatomia endodontica originale rispetto al caso della Fig. 1.





Fig. 4a, 4b - La punta e la sezione dello strumento con lame piatte.



< pagina 5

Questo accadde nel 2007, quando le case costruttrici videro che utilizzando cicli di riscaldamento e raffreddamento della lega si aumentava la resistenza alla fatica ciclica degli strumenti consentendo di lavorare con maggiore sicurezza anche in canali molto curvi⁶. Questa nuova lega dalle migliorate caratteristiche (M-Wire) è stata adottata per numerosi strumenti come i Twisted Files (SybronEndo), i GTX, i Vortex e i WaveOne (Dentsply Tulsa Dental Specialties).

Quarta generazione

L'introduzione del movimento reciprocante ha rappresentato un ulteriore passo in avanti nella preparazione dei canali radicolari. Si tratta di un movimento che prevede la rotazione alternata in senso orario/antiorario (Fig. 7). I primi strumenti a usare questo movimento erano montati sul manipolo Giromatic e in seguito ne sono seguiti altri, come gli M4 (SybronEndo) o gli EndoEze (Ultradent), nei quali i gradi di rotazione nei due sensi erano identici. Questo poteva essere definito "movimento alternato", che però non metteva al riparo dal rischio di frattura, in quanto richiedeva notevole pressione apicale, non garantiva un taglio efficace e non riusciva a portare i detriti fuori dai canali.

I primi strumenti ad avere un vero movimento "reciprocante" sono stati i WaveOne (Dentsply Maillefer) e i Reciproc (VDW). Questi, infatti, hanno diversi gradi di rotazione nei due sensi, orario e antiorario. La prima idea di far ruotare gli strumenti canalari nei due sensi spetta a James Roane⁷ che nel 1985 descrisse la tecnica delle "Forze Bilanciate" per preparare canali curvi con strumenti manuali in acciaio anche di grosso calibro, mantenendo gli strumenti stessi perfettamente centrati all'interno dei canali. Nel 2002 Malentacca⁸ ha pubblicato il primo articolo su questo tipo di movimento trasferito agli strumenti rotanti in Nichel-Titanio, movimento che rappresentava la motorizzazione delle forze bilanciate. Lo studio era stato fatto utilizzando gli strumenti ProTaper F2 e il motore per il Nichel-Titanio Tecnika ATR. Non solo gli strumenti si mantenevano ben centrati anche nei canali curvi, ma la resistenza alla fatica ciclica appariva notevolmente aumentata riducendo così il rischio di frattura. Numerosi articoli sono poi seguiti nella letteratura internazionale, confermando tutti i primi risultati di Malentacca^{9,10}. Questo movimento ha portato inoltre ad un altro passo in avanti: siamo cioè arrivati alla tecnica del tanto atteso "strumento unico" per la preparazione canalare, che da solo avanza rapidamente verso la lunghezza di lavoro, taglia in maniera efficiente e porta efficacemente i detriti fuori dal canale.

Quinta generazione

Gli strumenti di quinta, e ultima, generazione hanno la sezione rettangolare e il centro di rotazione asimmetrico (Fig. 8). Come

conseguenza di ciò, lo strumento che ruota nel canale disegna nello spazio una superficie di taglio maggiore di quella che avrebbe lo strumento dello stesso calibro con sezione quadrata e centro di rotazione simmetrico. L'idea originale di fare nascere questi nuovi strumenti spetta al dr. Michael Sciannabulo di San Francisco.

Si tratta della motorizzazione del movimento che anni fa Schilder dava ai reamer manuali in acciaio, da lui chiamato "envelop of motion" (Figg. 9a, 9b)¹¹: quando lo strumento precurvato viene ruotato nel canale radicolare, esso descrive nello spazio una figura la cui superficie di taglio è superiore alla superficie originale dello strumento diritto. Per ottenere questo, la porzione lavorante del reamer veniva precurvata a semicerchio. Tenendo il manico verticalmente, man mano che il reamer ruotava, veniva generato l'"envelop". Le sue dimensioni dipendevano dalla curva descritta nella rotazione: più grande è la curva, più grande è l'"envelop", più piccola è la curva, più piccolo è l'"envelop". Lo strumento quindi veniva ruotato di 360° lavorando sempre "in uscita", senza mai forzare in direzione apicale, in modo da prevenire il rischio di formare gradini.


Oggi, utilizzando gli strumenti di ultima generazione, avviene la medesima cosa. Durante la rotazione, le lime che hanno una sezione asimmetrica producono un'onda meccanica di movimento che si muove lungo le lame dello strumento (Fig. 10). Questo porta come conseguenza un ridotto contatto tra lame dello strumento e pareti canalari, un'aumentata capacità di rimozione dei detriti e una maggiore flessibilità degli strumenti a parità di calibro (Figg. 11a, 11b).

Questi strumenti di quinta generazione riassumono in sé i vantaggi e le caratteristiche degli strumenti delle generazioni precedenti. Sono infatti costruiti con la nuova e più resistente lega M-Wire e hanno, come i ProTaper, conicità progressive.

I ProTaper Next

Sono cinque strumenti, disponibili nelle diverse lunghezze, per ottenere una rapida e ripetibile sagomatura canalare (Fig. 12). Sono rispettivamente le lime X1, X2, X3, X4 e X5 con le rispettive dimensioni e conicità 17/04, 25/06, 30/07, 40/06 e 50/06. Tali conicità non sono fisse, ma ad esempio le lime X1 e X2 hanno conicità crescenti e decrescenti lungo le loro lame, mentre le lime X3, X4 e X5 hanno una conicità fissa nei primi 3 millimetri delle loro lame e successivamente hanno conicità decrescente nelle rimanenti porzioni delle lame.

Come già accennato prima, i ProTaper Next riassumono in sé le caratteristiche delle ultime generazioni, avendo conicità progressive, essendo costruiti secondo la moderna tecnologia M-Wire e hanno una sezione e un centro di rotazione asimmetrici.



Figg. 5a, 5b - Le lame e la sezione dello strumento ProTaper.

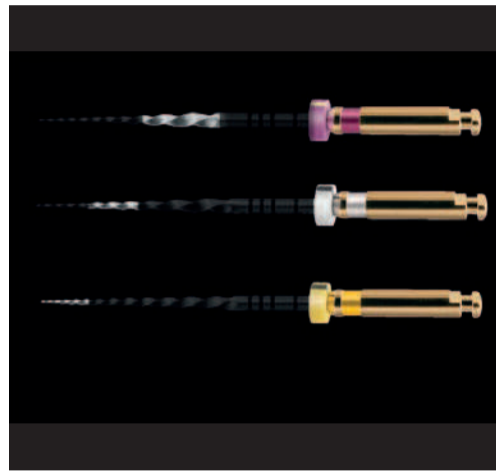



Fig. 6 - I tre strumenti ProTaper S1, S2 e F1 usati in sequenza eseguono la preparazione "crown-down": S1 lavora prevalentemente nel terzo coronale, S2 nel terzo medio e l'F1 nel terzo apicale.




Fig. 7 - Lo strumento reciprocante WaveOne utilizza diversi gradi di rotazione in senso orario e antiorario per aumentare la sua efficacia, la sua progressione in direzione apicale e la rimozione dei detriti dal canale radicolare.

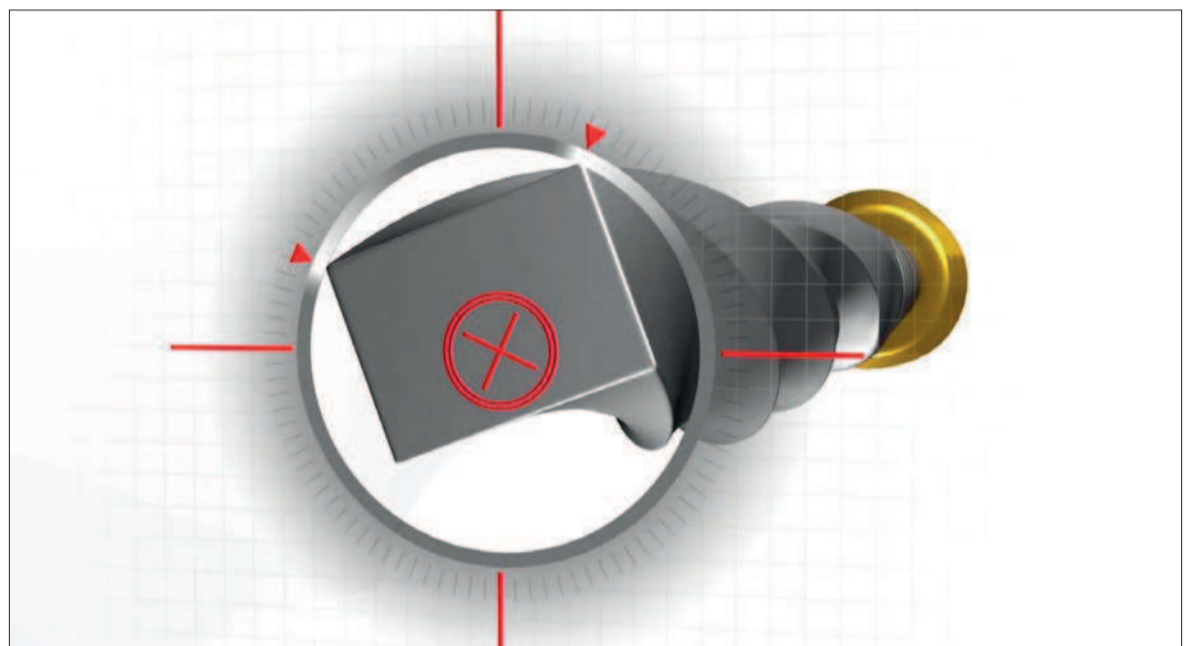
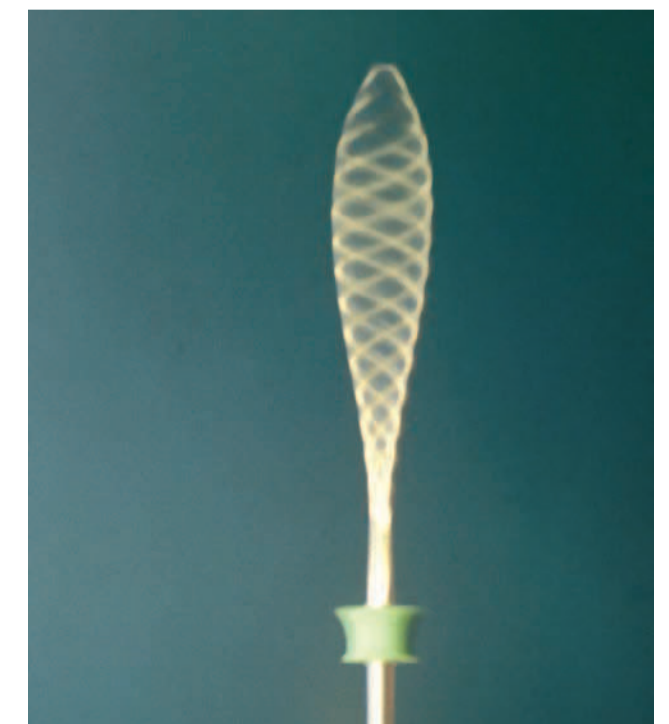

Fig. 8 - Sezione trasversale del ProTaper Next. Si noti come la sezione rettangolare e il centro di rotazione asimmetrico riduce il contatto delle lame con le pareti canalari, assicura più spazio per i detriti e aumenta la flessibilità.



Figg. 9a, 9b - L'"envelop of motion" si ottiene precurvando il reamer e ruotando lo strumento in uscita durante il ciclo di lavoro. Tutto il lavoro si incentra sul movimento in uscita dello strumento ovviando così al rischio di fare gradini. Lo strumento precurvato, ruotato nel canale radicolare, descrive nello spazio una figura la cui superficie di taglio è superiore alla superficie originale dello strumento diritto.



> pagina 7




Fig. 10 - L'onda meccanica di movimento si muove lungo le lame dello strumento disegnando nello spazio numerose "envelop of motion".

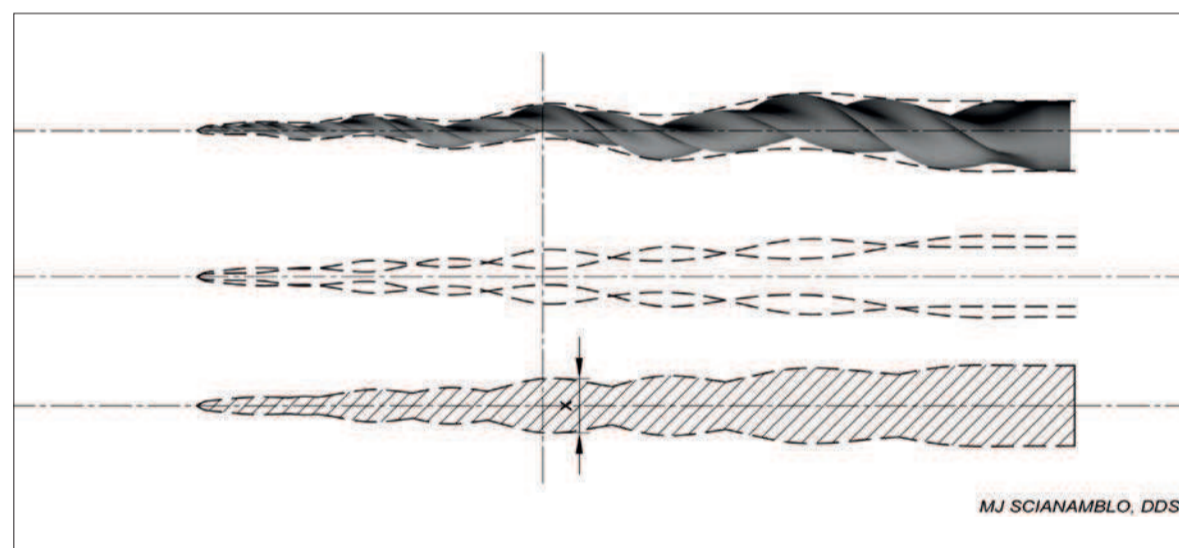
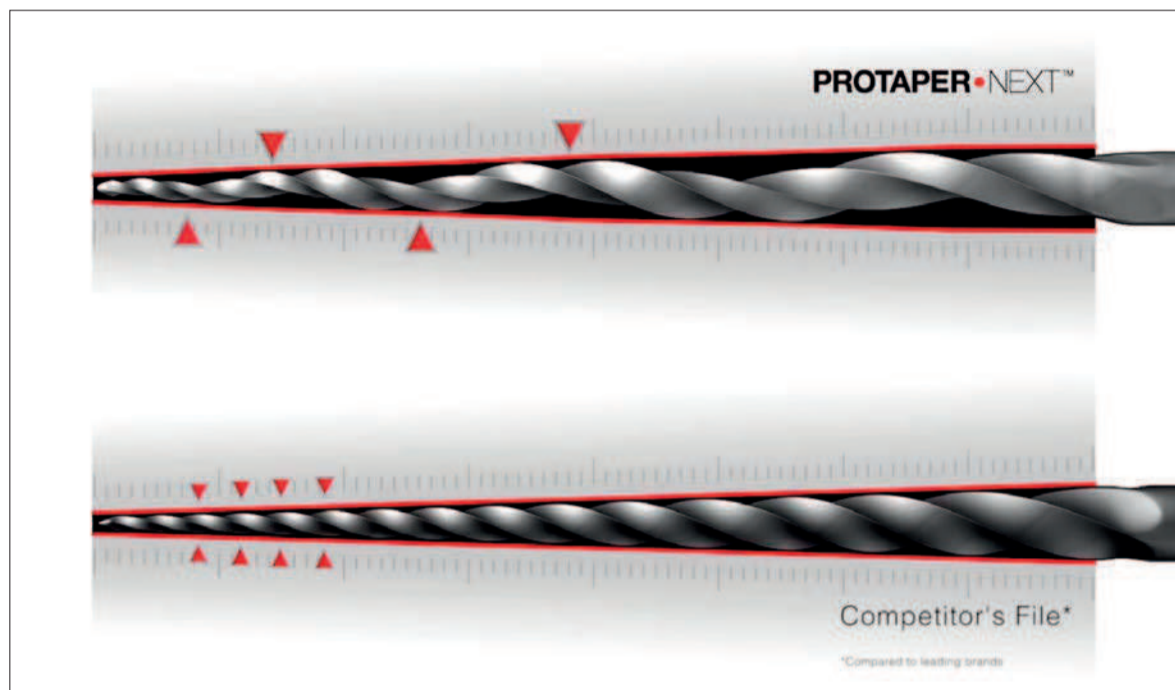


Fig. 11a, 11b - I ProTaper Next hanno una conicità progressiva e una sezione asimmetrica. Queste caratteristiche assicurano un impegno minimo contro le pareti, la massima rimozione di detriti e una aumentata flessibilità. Si confronti con l'immagine che mostra uno strumento con conicità costante, sezione simmetrica e asse di rotazione centrato. L'azione di taglio dello strumento equivale a quella di uno strumento di doppio calibro. Questo garantisce efficacia e al tempo stesso flessibilità (Foto per gentile concessione del Dr. Scianamblo).

< pagina 6

Per fare un esempio, il ProTaper Next X1 nel tratto D1-D3 ha una sezione e un centro di rotazione simmetrici per rimanere ben centrato all'interno del canale nella porzione apicale; successivamente da D4 a D16 ha una sezione e un centro di rotazione asimmetrici. Per quanto poi riguarda le sue conicità, dopo un'iniziale conicità di .04, da D1 a D11 ha 10 conicità crescenti mentre da D12 a D16 ha conicità decrescenti, per garantire maggiore flessibilità allo strumento e minore asportazione di dentina.

I ProTaper Next si usano a 300 giri e massimo torque dopo aver ottenuto un sicuro glide path, utilizzando un movimento di "brushing" in uscita. Anche in questo caso stiamo parlando di un intero "sistema", in quanto sono disponibili nelle va-

rie misure i corrispondenti coni di carta, i coni di guttaperca e i nuovi Thermafil con il "core" in guttaperca, chiamati GuttaCore.

Sequenza operativa

Una volta eseguita una corretta cavità d'accesso e ottenuto l'accesso rettilineo al terzo apicale del canale, con l'eliminazione delle eventuali interferenze coronali, si

introduce una lima del calibro 10 portandola delicatamente alla lunghezza di lavoro. Una volta che tale lima è libera di muoversi a quella lunghezza, si allarga il sentiero di percorribilità con gli appositi strumenti rotanti PathFile (Dentsply Maillefer). Il glide path così ottenuto è sufficiente per iniziare la sagomatura con i ProTaper Next: abbiamo infatti un glide path si-

- Schilder H. Cleaning and shaping the root canal. Dent Clin North Am. 1974;18:269-296.
- Walia HM, Brantley WA, Gerstein H. An initial investigation of the bending and torsional properties of Nitinol root canal files. J Endod. 1988;14:546-551.
- Bryant ST, Dummer PM, Pitoni C, et al. Shaping ability of .04 and .06 taper ProFile rotary nickel-titanium instruments in simulated root canals. Int Endod J. 1999;32:155-164.
- Machtou P, Ruddle CJ. Advancements in the design of endodontic instruments for root canal preparation. Alpha Omegan. 2004;97:8-15.
- Ruddle CJ. The ProTaper endodontic system: geometries, features, and guidelines for use. Dent Today. 2001;20:60-67.
- Gutmann JL, Gao Y. Alteration in the inherent metallic and surface properties of nickel-titanium root canal instruments to enhance performance, durability and safety: a focused review. Int Endod J. 2012;45:113-128.
- Roane JB, Sabala CL, Duncanson MG Jr. The "balanced force" concept for instrumen-




Fig. 12 - I cinque strumenti ProTaper Next. La maggior parte dei canali radicolari può essere preparata utilizzando solo 2 o al massimo 3 strumenti.

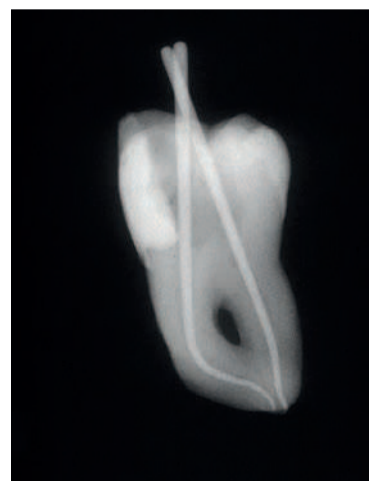

Fig. 13 - Il dente estratto è stato preparato utilizzando una lima 10 per il sondaggio preliminare, i PathFile 1 e 2 e i ProTaper Next X1 e X2. Si noti il mantenimento dell'anatomia originale soprattutto nel canale mesiale.

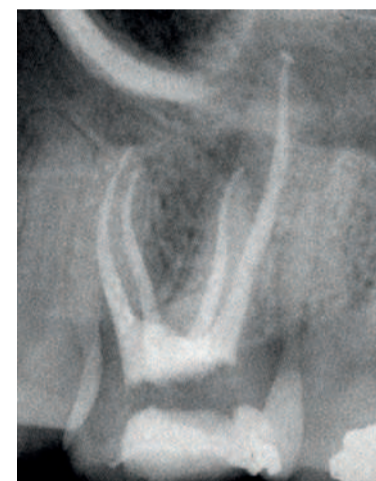

Fig. 14 - Radiografia post-operatoria del primo molare superiore di sinistra. I canali sono stati sagomati con due soli ProTaper Next, X1 e X2.

curo e riproducibile, la lunghezza di lavoro e la pervietà apicale¹³. Con la camera pulpare completamente inondata di ipoclorito di sodio al 6%, si inizia a lavorare con il ProTaper Next X1. Questo, come i successivi, viene usato con movimento di pennellatura in uscita e mai con spinta in entrata. Dopo ogni progressione di alcuni millimetri, la lima viene estratta dal canale, le sue spire vengono pulite dai detriti, si ricapitola con la lima 10, si irriga il canale e quindi si reintroduce fino a raggiungere con uno o più passaggi la lunghezza di lavoro. Tale sequenza viene quindi ripetuta con il ProTaper Next X2 fino a che anche questo non raggiunge la lunghezza di lavoro con uno o più passaggi. Quando la lima X2 esce dal canale

con le lame apicali piene di detriti dentinali, questo conferma il raggiungimento della corretta sagomatura. Si controlla il calibro del forame apicale con una lima Ni-TiFlex del calibro 25 e se questa si impegna alla lunghezza di lavoro il canale è pronto per l'otturazione. Nel caso in cui il forame apicale sia di calibro 30 o di più, si passerà a usare i corrispondenti X3, X4 o X5 a seconda del calibro misurato.

Conclusioni

I ProTaper Next riassumono in sé le caratteristiche e i vantaggi ottenuti con i vari miglioramenti tecnologici: lega in M-Wire, conicità progressive e sezione eccentrica garantiscono una sagomatura sicura, efficace e semplice da ottenere (Figg. 13, 14).

bibliografia

- Schilder H. Cleaning and shaping the root canal. Dent Clin North Am. 1974;18:269-296.
- Malentacca A, Lalli F. Rotazione alternata nell'uso degli strumenti in nichel-titanio. G It Endo. 2002;16:79-84.
- Yared G. Canal preparation using only one Ni-Ti rotary instrument: preliminary observations. Int Endod J. 2008;41:339-344.
- De-Deus G, Moreira DJL, Lopes HP, Elias CN. Extended cyclic fatigue life of F2 ProTaper instruments used in reciprocating movement. Int Endod J. 2010;43:1063-68.
- Schilder H. Canal debridement and disinfection. In Cohen S, Burns SC eds: Pathways of the pulp. St. Louis, The CV Mosby Company, 3rd ed, 1984:191
- Kaufmann R, Serota KS, Ruddle CJ: Dal concetto alla creazione: una visione in anticipo di quarant'anni. L'Informatore Endodontico. Vol 9, n°1 2006: 30-35.
- Berutti E, Cantatore G, Castellucci A, et al. Use of Nickel-Titanium PathFile to create the glide path: comparison with manual preflaring in simulated root canals. J Endod. 2009;35:408-12.

Ritrattamento endodontico e restauro adesivo

di un secondo premolare strutturalmente compromesso

S. Nicheva, L. St. Vangelov, I. Filipov

< pagina 1

In ogni caso, il restauro dei denti trattati endodonticamente rimane ancora un argomento controverso. Nel contesto di una crescente rilevanza della biomimetica,^{7,8} i restauri parziali adesivi indiretti estetici stanno sempre più acquisendo attenzione. Il restauro o l'imitazione dell'integrità biomeccanica, strutturale o estetica dei denti in un modo conservativo è un vantaggio che deve essere usato e preferito ogni qualvolta sia possibile. Questi tipi di restauri, però, sono una modalità sottoutilizzata rispetto alle corone, soprattutto per denti trattati endodonticamente.⁹ Il motivo di ciò può essere il fatto che i clinici e gli odontotecnici hanno maggior familiarità con i restauri a corona, i cui risultati sono predicibili, e sono insicuri riguardo al protocollo adesivo per i restauri parziali adesivi.

Restauro endodontico del secondo premolare

Una volta presa la decisione a favore di un restauro parziale estetico, l'operatore deve scegliere tra due materiali: il composito o la ceramica. I vantaggi del primo materiale (minore abrasività e fragilità, costi inferiori, facilità di lucidatura e riparazione, facilità d'uso) si oppongono alla resistenza, inerzia e biocompatibilità del secondo. Mentre alcuni studi indicano che gli inlay in ceramica e composito assicurano una resistenza alla frattura simile sui premolari trattati endodonticamente,¹⁰ altri suggeriscono che quando è necessaria una copertura cuspidale il composito può essere più vantaggioso per i denti posteriori trattati endodonticamente rispetto alla ceramica per quanto riguarda la percentuale di sopravvivenza maggiore, la resistenza alla fatica e alla percentuale più favorevole di fallimenti.¹¹ Ciò può essere spiegato con una migliore distribuzione dello stress degli onlay in composito, confinata sopra alla giunzione amelo-cementizia.¹² Questo caso clinico descrive il ritrattamento al microscopio e il restauro definitivo di un premolare superiore fortemente compromesso e perforato. Vengono discussi i motivi del trattamento applicato.

Caso clinico

Un paziente di 34 anni si è presentato al reparto di Odontoiatria operativa ed Endodonzia, lamentando sintomi a un dente. L'esame radiografico (Fig. 1) evidenziava un trattamento endo-

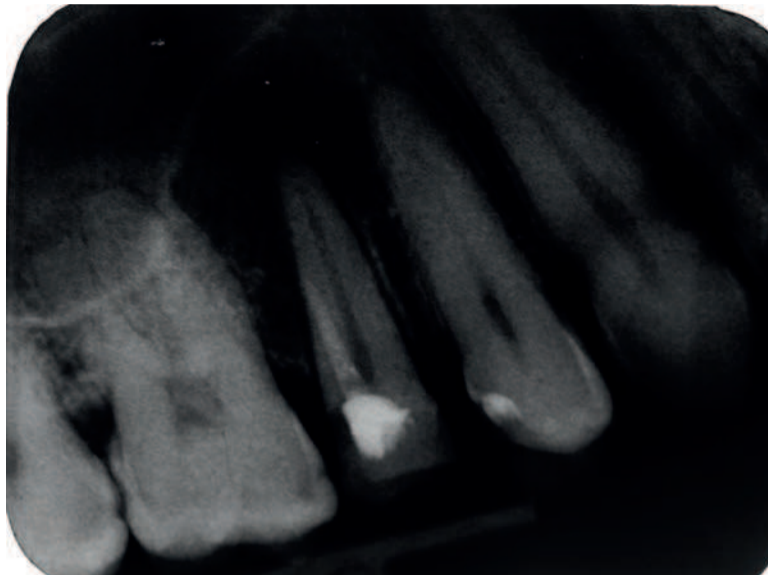


Fig. 1

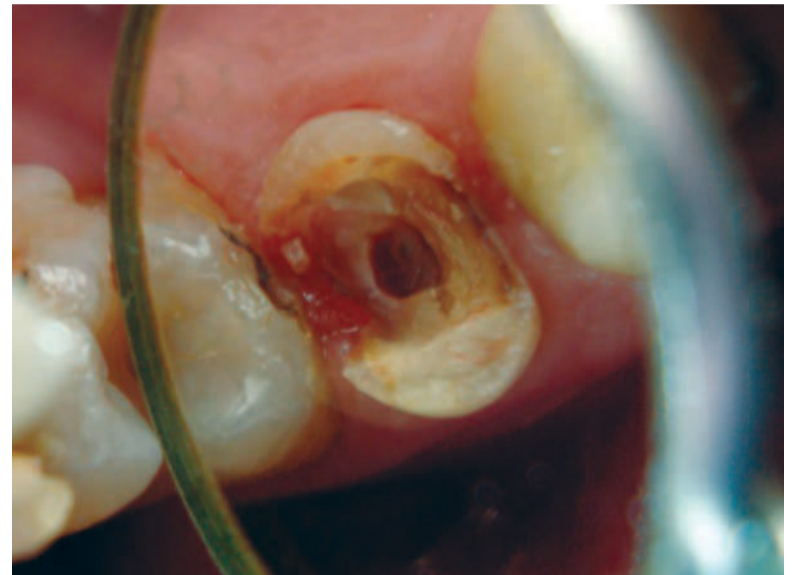

Fig. 2

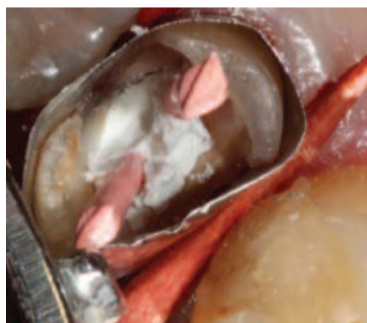

Fig. 3



Fig. 4

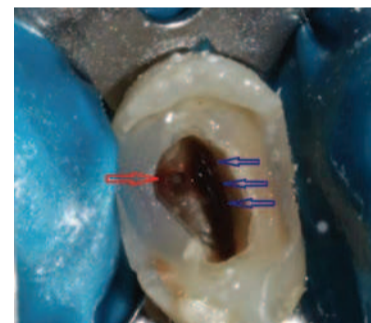

Fig. 5

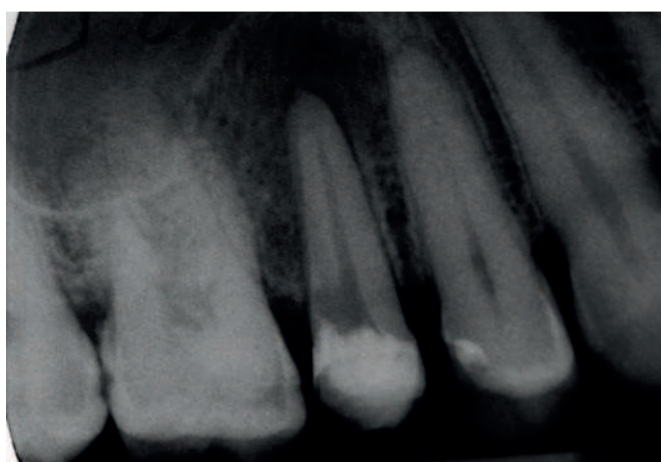


Fig. 6

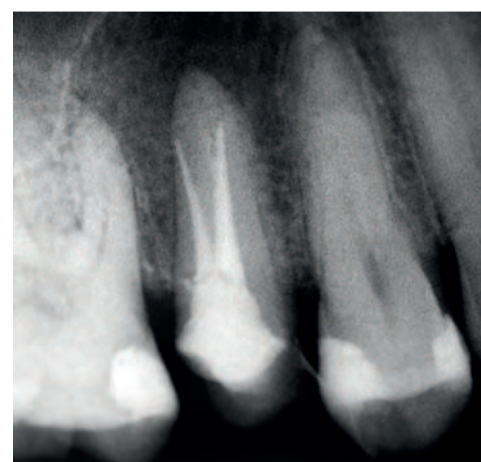

Fig. 7

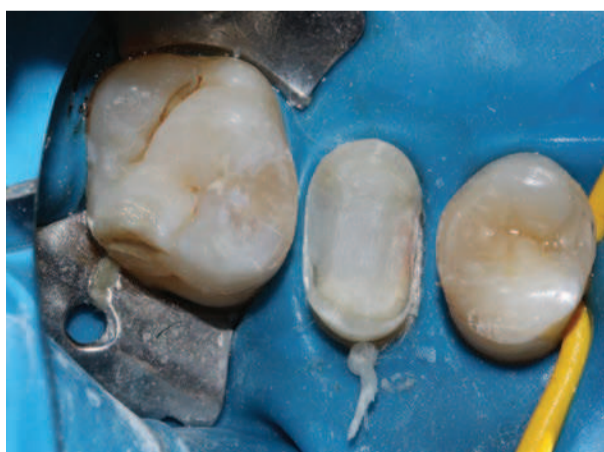

Fig. 8

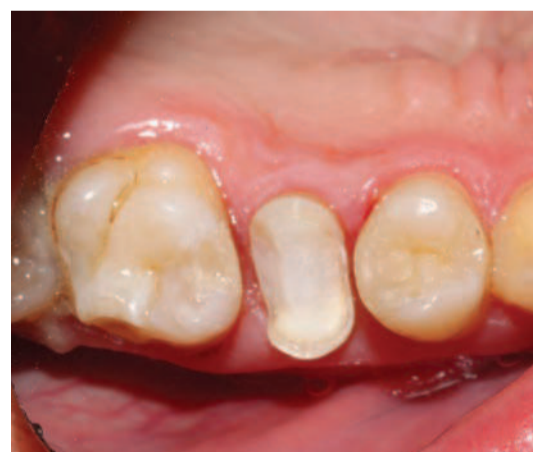

Fig. 9

dontico inadeguato e perforazione, con area radiotrasparente all'apice del dente 15. Il dente era stato trattato endodonticamente 4 anni prima. La storia medica non era significa-

tiva. Il sondaggio era nei limiti normali. È stata eseguita l'anestesia con Ubistesine DS. Dopo la rimozione del vecchio restauro (Fig. 2) e la pulizia della cavità, è stato eseguito un

buildup pre-endodontico. I sottosquadri non sono stati rimossi, ma sono stati chiusi mediante composito. Il campo operatorio è stato isolato con filo retrattore immerso in AlCl₃

e un amatrice a banda (Fig. 3). Mantenendo aperti l'orifizio e la perforazione mediante punte di guttaperca e Cavit, è stata eseguita una tecnica total etch. Lo smalto e la dentina sono stati ricoperti di adesivo (Prime & Bond NT, DENTSPLY) e polimerizzati per 10 secondi. È stato applicato composito flow per otturazione di tipo bulk (SDR, DENTSPLY) e polimerizzato per 40 secondi al fine di creare un serbatoio per gli irriganti durante il ritrattamento endodontico (Fig. 4). Dopo la rimozione delle punte di guttaperca e del Cavit, il canale reale (freccie blu) e la perforazione (freccia rossa) erano facilmente accessibili (Fig. 5). Dato che il canale artificiale era stato precedentemente otturato con una pasta, è stata eseguita la pulizia con una combinazione di strumenti manuali, ultrasuoni (Pro Ultra 5 e 6) e irrigazione con acido citrico. Per confermare l'efficacia della procedura di pulizia, è stata eseguita una radiografia intra-operatoria (Fig. 6). Data la differente angolazione del raggio, sembra che la perforazione sia a livello dell'osso crestale, il che non è vero.

Per la pulizia e la sagomatura del canale radicolare reale, è stato utilizzato il seguente protocollo:

1. il glide path è stato determinato mediante SS K-file 08, 10, e Path File 013, 016, 019, (DENTSPLY Maillefer);
2. i due terzi superiori sono stati preparati con strumenti S1 e S2 del sistema Pro Taper (DENTSPLY Maillefer);
3. il terzo apicale -20 (04) GTX file (DENTSPLY Maillefer).

Per tutta la procedura, è stata eseguita irrigazione con acido citrico (40%, CerKamed, Poland) e NaOCl (2%, CerKamed, Poland).

> pagina 9

< pagina 8

Abbiamo preferito gli strumenti S1 e S2 per la loro capacità di lavorare contro la parete canalare, il che è molto utile nei casi di sezioni ovali, dove è di fondamentale importanza pulire tutti gli aspetti degli spazi radicolari. Per il terzo apicale abbiamo scelto lo strumento GTX, in quanto il canale era molto stretto e volevamo eliminare la possibilità di trasporto del forame apicale. Sono stati otturati sia il canale artificiale sia quello reale con compattazione verticale a caldo della guttaperca e sigillante a base di MTA (FillApex, Angelus, Brazil). Sulla radiografia post-operatoria, la preparazione e l'otturazione sembrano corte, ma questa era la lettura che abbiamo ripetutamente ottenuto mediante il nostro localizzatore d'apice (RayPex5, VDW, Germania) (Fig. 7).

Dopo il completamento del ritrattamento endodontico, il build-up pre-endodontico è stato lasciato in situ e l'accesso endodontico è stato nuovamente restaurato con SDR, creando un moncone, su cui è stata eseguita una preparazione onlay con frese diamantate (Mani Inc.) (Figg. 8, 9). I margini di smalto non supportato sono stati rimossi con punte diamantate a grana fine. La struttura dentale residua è stata preparata per creare un butt-joint nei margini del restauro. Gli angoli interni sono stato arrotondati e le pareti fornivano un percorso di divergenza da 5- a 15-gradi. Le preparazioni dei box prossimali sono state estese al composito esistente, dal momento che erano localizzate nella dentina. Le dimensioni della preparazione fornivano almeno 2 mm di spazio interocclusale, il che è stato verificato sull'impronta. È stata rilevata un'impronta in silicone condensabile (Fig. 10). È stato realizzato un restauro provvisorio individuale con tecnica diretta e cementato in modo provvisorio con un cemento privo di eugenolo (Temp-Bond NE) (Fig. 11). L'aspetto di adattamento del restauro è stato sabbiato dall'odontotecnico. Al secondo appuntamento dopo la valutazione del restauro preparato, la rimozione del provvisorio e la pulizia della preparazione, sono stati valutati l'estetica e l'adattamento dell'onlay. È stata applicata la diga di gomma e la preparazione è stata pulita con acetone, mordenzata con acido fosforico al 37% per 15 secondi, sciacquata e asciugata. Anche l'aspetto di adattamento del restauro è stato pulito con acetone prima della cementazione. Sulle pareti della preparazione è stato applicato un cemento composito autoadesivo a doppia polimerizzazione (SmartCem2, DENTSPLY) e il restauro è stato applicato con una pressione salda fino al completo posizionamento. Il cemento in eccesso è stato rimosso con un explorer, un bisturi #12 e filo interdentale nell'area interprossimale dopo la polimerizzazione per 5 secondi che ha portato il cemento alla fase "gommosa" (Figg. 12, 13). Il restauro è stato ricoperto con glicerina e infine polimerizzato per 60 secondi da ciascun lato (Figg. 14, 15).

> pagina 10

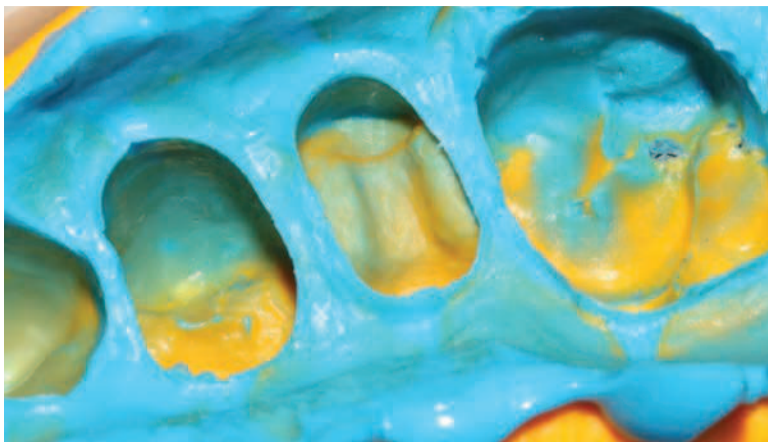


Fig. 10

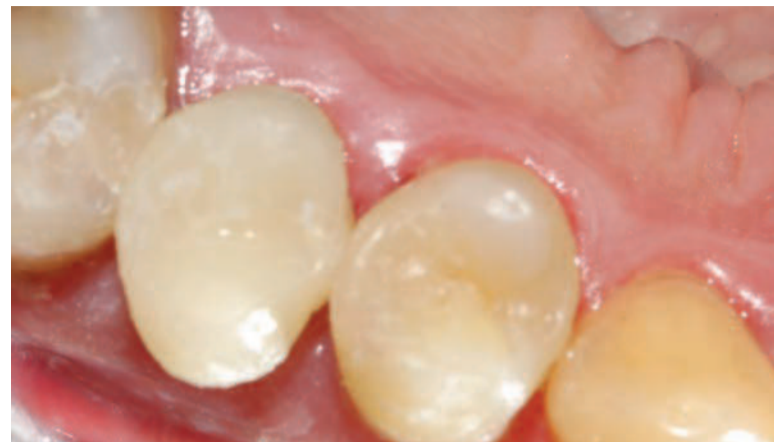

Fig. 11

Società Italiana
di Endodonzia

CONGRESSO INTERNAZIONALE SIE
Vantaggi biologici
nel mantenimento
del dente naturale
PARMA
6-8 novembre
2014
Auditorium Niccolò Paganini
Via Toscana, 5/a

7-8.11.2014
CONGRESSO

Aviad Tamse
Vertical root fractures
in Endodontically treated
teeth

Domenico Ricucci
Localizzazione del biofilm batterico
nel sistema canalare quale fattore
cruciale nel successo delle procedure di
disinfezione

Luigi Scagnoli | Etica e deontologia nella
valutazione del ritrattamento endodontico

Vito Antonio Malagnino | Cause di alcuni fallimenti
di trattamenti e ritrattamenti ortogradi e chirurgici
apparentemente ben eseguiti

Cristiano Fabiani | Nuove tendenze nell'irrigazione in endodonzia?

Roeland De Moor | The power of the bubble: laser activated irrigation

Vasilios Kaitzas, Giovanni Olivi | L'irrigazione canalare laser assistita con il
protocollo della tecnica PIPS: aggiornamenti e nuovi sviluppi di ricerca

Gottfried Schmalz | Pulp regeneration: cell-free or cell-based approach

Elisabetta Cotti | Strategie operative e diagnostiche nei riassorbimenti
cervicali invasivi

Filippo Santarcangelo, Raniero Barattolo | Sagomatura Canalare: controversie,
possibilità e limiti

Gianluca Gambarini | Innovazioni in tema di preparazione canalare

Fabio Gorni | I criteri decisionali nel recupero del dente gravemente
compromesso: ritrattamento vs chirurgia

Gilberto Debelian | Cbct and endodontic treatment

Francesco Maggiore | Microendodonzia Chirurgica

6.11.2014
CORSO PRE CONGRESSO

**Strategie operative per il restauro del
dente trattato endodonticamente**

Coordinatore | Pio Bertani
Relatori | Giovanni Cavalli,
Antonio Cerutti, Ignazio Loi

E INOLTRE...

Premio miglior tesi di laurea
Premio Francesco Riitano
Premio Giorgio Lavagnoli
Premio Riccardo Garberoglio
Tavole cliniche
Master Clinician Session a cura di
Simit Dental e Dentsply Italia

INFO

Segreteria SIE

Via Pietro Custodi, 3 - 20136 Milano

tel.: 02 8376799

e-mail: segreteria.sie@me.com

www.endodonzia.it