

3i T3 IMPLANT™ BIOMET 3i

IL PRIMO IBRIDO TRIFUNZIONALE

LA PRIMA SUPERFICIE NANOTECNOLOGICA
con cristalli DCD per sviluppare un alto livello di BIC nelle prime due settimane (70-80%)
T¹ Tecnologia Bone
Valore Medio Complessivo **Sa 1,2 µm**

IL PRIMO IBRIDO DI NUOVA GENERAZIONE
per contrastare efficacemente la perimplantite
T² Tecnologia Safe
Valore Medio Complessivo **Sa 0,3 µm**

LA PRIMA CONNESSIONE CON 3 LIVELLI DI INGAGGIO
per una tenuta a prova di test
T³ Tecnologia Connection

www.biomax.it

NEWS & COMMENTS

Nella battaglia per i vaccini, odontoiatri in prima linea

Patrizia Biancucci, collaboratrice di DTI, intervista Roberta Siliquini, presidente del Consiglio Superiore di Sanità e del Corso di laurea in Medicina all'Università di Torino, sul tema "caldo" delle vaccinazioni.

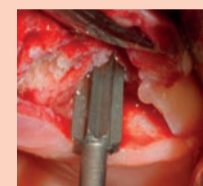


pagina 2

SPECIALE REGENERATION

Il trattamento implantoprotesico nei pazienti con osteoporosi in terapia con bifosfonati orali

Con questo studio clinico sono state trattate con terapia implantoprotesica a carico immediato 20 donne con osteoporosi in terapia con bifosfonati orali e/o intramuscolo.



pagina 18

DENTAL TRIBUNE DT STUDY CLUB
CORSI | DISCUSSIONI | BLOG | GUIDA

Unisciti alla comunità
Iscriviti gratuitamente

www.dtstudyclub.it

Review of the arterial vascular anatomy

for implant placement in the anterior mandible

J.C. Balaguer Marti, J. Guarinos, P. Serrano Sánchez, A. Ruiz Torner, D. Peñarrocha Oltra, M. Peñarrocha Diago



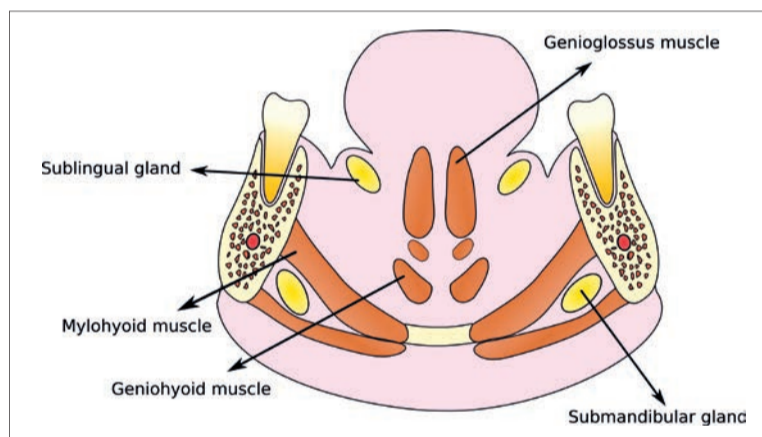
L'articolo è stato pubblicato su *Journal of Oral Science & Rehabilitation* No. 1, 2016

ARTICOLO IN LINGUA ORIGINALE

Introduction

Knowledge of the topographic anatomy of the mandibular region is very important in implant dentistry. Severe, life-threatening complications can occur after dental implant placement in the mandible, especially in the anterior region. In the case of arterial vascular trauma in the floor of the mouth during implant placement in the mandibular anterior region, surgeons should be prepared to manage a severely

compromised oropharyngeal airway¹. The number of complications associated with implantology has risen owing to the increasing number of implants being placed. An electronic search performed in the MEDLINE (PubMed) and Embase databases with the search term "dental implants" indicated that the number of articles related to dental implants increases every year. Worthington wrote: «The number of practitioners performing implant



surgery has increased dramatically over the last fifteen years. As confidence is gained, they tend to accept increasingly challenging cases and it is to be expected that the incidence of problems and complications will increase.

> pagina 9

Fig. 1 - Anatomical structures of the sublingual space. Coronal plane.

Perimplantite: patologia emergente o preoccupante



Negli ultimi anni c'è stata un'esplosione di interesse sulle perimplantiti, sono apparsi moltissimi lavori scientifici in letteratura.

C'è stato solo un aumento di interesse della comunità scientifica o sono in costante aumento le perimplantiti? Esiste un reale problema clinico?

Una recente revisione sistematica apparsa in letteratura (Atieh et al., 2013) con un elevato numero di pazienti (1497) e 6283 impianti, ha evidenziato come la prevalenza della mucosite - equivalente della gengivite nei denti naturali - incida per il 60% nei pazienti (30% negli impianti), mentre la prevalenza di perimplantite si attesta intorno al 18% dei pazienti (9% degli impianti). Sicuramente sono percentuali che

ci devono far riflettere, sapendo che ci sono alcuni pazienti che sembrano essere più suscettibili di altri a sviluppare la malattia, come i fumatori e i pazienti con una storia pregressa di parodontite, anche se, su questo ultimo fattore, nella revisione sistematica non si è raggiunta una significatività statistica. Un'altra importante valutazione è se considerare o meno, come unità di misura, il paziente o l'impianto. Si dà molta enfasi al fatto che l'unità di misura debba essere il paziente, tuttavia penso che sia più giusto considerare l'impianto quando si devono comparare i protocolli terapeutici su come trattare le perimplantiti, le morfologie implantari in termini di macro e microgeometria, perché non tutti gli impianti e non tutte le superfici implantari sono uguali e possono avere una diversa suscettibilità alla perimplantite. Il paziente come unità di analisi

Editoriale

potrebbe essere più appropriato in lavori scientifici in cui si studia la frequenza in generale del problema e le complicità sistemiche della terapia implantare.

Nella revisione sistematica sopracitata è espressa una serie di limitazioni rappresentate dal disegno dello studio, dal sistema implantare utilizzato, dalla lunghezza del follow-up dello studio, dalla mancanza di un programma standardizzato di terapia di supporto. Inoltre, dai dati della letteratura (Quirynen et al., 2007) e dalla nostra esperienza clinica più che ventennale, emerge che la terapia di supporto implantare con richiami periodici sia il fattore fondamentale del successo implantare a lungo termine, per cui ogni paziente con impianti è un paziente parodontale.

> pagina 2

ESACROM
electronics and medical devices

The daily ultrasonic
Ultim'ora
Imola 2016

I nuovi prodotti ESACROM

T-black

La svolta nella chirurgia dei tessuti duri

Sinus Lift
Nuovo inserto speciale

Spessore 0,3 mm

Scollamento & Rimodellamento

• Miglior efficienza di taglio
• Minor riscaldamento tessuti
• Minor effetto abrasivo
• Antiriflesso

“Studi di comparazione degli inserti T-Black hanno riscontrato una riduzione del surriscaldamento dei tessuti ed una notevole resistenza all'usura ed alla corrosione”.

Prof. A. Scarano, Dipartimento di Scienze Orali, Nano e Biotecnologiche
Università "G.D'Annunzio" Chieti.

ESACROM Srl
Via Zambriani 6/a - Imola (BO) Italy - www.esacrom.com - Tel. +39 0542 643527

Editoriale

Perimplantite: patologia emergente o preoccupante



< pagina 1

Un altro dato importante da tenere in considerazione è che esiste un maggior consenso, a livello di comunità scientifica, sulla cura della parodontite rispetto alla cura della perimplantite, per cui il clinico, che ha più difficoltà a trattare le perimplantiti, ha come strategie terapeutiche un programma rigoroso di richiami periodici e la diagnosi precoce.

In un altro recente lavoro (Schmidlin et al., 2012) si è valutata la frequenza di perimplantiti in Svizzera e si è visto che la percentuale a livello implantare è intorno al 5-6% dopo 5 anni e al 7-9% dopo 10 anni; purtroppo, anche in questo

lavoro non si riescono ad evidenziare e confrontare le percentuali di perimplantite dei diversi sistemi implantari.

Si può obiettare che le superfici lisce sono più resistenti alla progressione della perimplantite rispetto alle superfici ruvide, tuttavia dobbiamo essere consci che c'è una profonda differenza tra il processo di osteointegrazione (osteogenesi a distanza) tra le superfici lisce e quelle ruvide (osteogenesi per contatto), e uno studio condotto dalla nostra scuola su impianti ibridi ha dimostrato in maniera inequivocabile che nello stesso paziente la parte liscia dell'impianto aveva un BIC del 34% e quella ruvida del 73% (Testori et al., 2002). Studi clinici (Khang et al., 2001; Testori et al., 2002) hanno dimostrato che gli impianti lisci hanno percentuali di successo inferiori

agli impianti ruvidi, specialmente in osso meno mineralizzato e nei settori latero-posteriori della mandibola e della maxilla.

Revisioni sistematiche sugli impianti corti hanno dimostrato come le superfici ruvide giochino un ruolo fondamentale nella sopravvivenza implantare e permettano di raggiungere la stessa predicibilità degli impianti più lunghi (Renouard et al., 2006).

Secondo me nel 2016 non si può tornare indietro e abbassare la percentuale di successo, ritornando ad avere una differente distribuzione dei fallimenti implantari: ricordo che negli impianti ruvidi i fallimenti sono per il 74% prima del carico protesico, negli impianti lisci la percentuale di fallimenti precario è del 33%, per cui il clinico si trova ad

affrontare il resto dei fallimenti quando il paziente ha già finalizzato la protesi (Testori et al., 2014).

La perimplantite è una patologia complessa in cui numerosi fattori sono coinvolti: fattori legati al paziente con i suoi stili di vita, la condizione locale dei tessuti perimplantari, il sistema implantare utilizzato. Le uniche armi efficienti che abbiamo per contrastarla sono rappresentate da un attento e personalizzato programma di mantenimento parodontale unito a due fattori: diagnosi precoce e oculata scelta del sistema implantare, con la propria e specifica suscettibilità alla progressione della periimplantite (Mombelli et al., 2012).

Tiziano Testori

Nella battaglia per i vaccini, odontoiatri in prima linea, forti del rapporto fiduciario con il paziente

Patrizia Biancucci, collaboratrice di DTI, intervista Roberta Siliquini, presidente del Consiglio Superiore di Sanità e del Corso di laurea in Medicina all'Università di Torino, sul tema "caldo" delle vaccinazioni.

Nei giorni scorsi, la FNOMCeO, attraverso la presidente Roberta Chersevani, ha presentato un "Documento sui vaccini" fondamentale per la Sanità pubblica. Di che si tratta?

È una presa di posizione molto forte da parte della FNOMCeO sul capitolo "vaccinazioni". Invita i professionisti afferenti agli Ordini a una consapevolezza maggiore, anche grazie al loro precipuo ruolo di garanti della applicazione della scienza.

La Federazione ha anche prospettato sanzioni per i medici che infrangono il Codice deontologico. Lei ritiene si possa fare obiezione di coscienza?

Nessuno può farla per una terapia antipertensiva. La vaccinazione è tecnologia identica: utile, efficace, economica e appropriata. Medici e odontoiatri devono vaccinarsi e promuovere le vaccinazioni presso i propri assistiti. Non vi è specializzazione che tenga, tutti sono chiamati a questo sforzo.

Da alcuni anni, in Italia come in altri Paesi, sembra crescere una sorta di disaffezione nei confronti dei vaccini. Quali le possibili cause?

Le ragioni sono molteplici, quasi come fossimo nel mezzo di una "tempesta perfetta". In primis, le vaccinazioni sono attualmente vittime della loro stessa efficacia: le campagne vaccinali estremamente efficaci degli scorsi decenni hanno contrastato con decisione la diffusione di patologie molto gravi

della cui severità, evidentemente, non vi è più memoria collettiva (quanto si fa in fretta a dimenticare!). In secondo luogo, l'impegno della Sanità pubblica verso la vaccinazione ha purtroppo subito negli ultimi anni un rallentamento, dovuto alla contingenza mondiale economica con impatto diretto sul fondo sanitario: i tagli sono stati pesanti e, come spesso accade in tali situazioni, l'obiettivo salute diventa meno lungimirante, più a breve termine:

> pagina 3

geass

-42%

La riduzione dell'adesione batterica sulla superficie **Synthegra** è un dato* di fatto

* Studio condotto dall'I.R.C.C.S. Galeazzi (MI) e pubblicato dalla rivista Journal of Chemotherapy, doi: 10.1080/1120009X.2016.1158489

Visita il sito www.geass.it per approfondimenti

Geass srl
Pozzuolo del Friuli (UD)

f G+ in

IMPLANT TRIBUNE

The World's Newspaper of Implantology - Italian Edition

GROUP EDITOR - Daniel Zimmermann
[newsroom@dental-tribune.com] +44 161 223 1830
CLINICAL EDITOR - Magda Wojtkiewicz
ONLINE EDITOR/SOCIAL MEDIA MANAGER - Claudia Duschek
EDITORIAL ASSISTANTS - Kristin Hübner
COPY EDITORS - Sabrina Raaff; Hans Motschmann

PUBLISHER/PRESIDENT/CEO - Torsten Oemus
CHIEF FINANCIAL OFFICER - Dan Wunderlich
CHIEF TECHNOLOGY OFFICER - Serban Veres
BUSINESS DEVELOPMENT MANAGER
Claudia Salwiczek-Majonek
JR. MANAGER BUSINESS DEVELOPMENT - Sarah Schubert
PROJECT MANAGER ONLINE - Tom Carvalho
EVENT MANAGER - Lars Hoffmann
EDUCATION MANAGER - Christiane Ferret
INTERNATIONAL PR & PROJECT MANAGER - Marc Chalupsky
MARKETING & SALES SERVICES - Nicole Andra
EVENT SERVICES - Esther Wodarski
ACCOUNTING SERVICES
Karen Hamatschek; Anja Maywald; Manuela Hunger
MEDIA SALES MANAGERS - Matthias Diessner (Key Accounts); Melissa Brown (International); Antje Kahnt (International); Peter Witteczek (Asia Pacific); Weridiana Mageswki (Latin America); Maria Kaiser (North America); Hélène Carpentier (Europe); Barbora Solarova (Eastern Europe)
EXECUTIVE PRODUCER - Gernot Meyer
ADVERTISING DISPOSITION - Marius Mezger
INTERNATIONAL EDITORIAL BOARD
Dr Nasser Barghi, USA - Ceramics
Dr Karl Behr, Germany - Endodontics
Dr George Freedman, Canada - Aesthetics
Dr Howard Glazer, USA - Cariology
Prof Dr I. Krejci, Switzerland - Conservative Dentistry
Dr Edward Lynch, Ireland - Restorative
Dr Ziv Mazar, Israel - Implantology
Prof Dr Georg Meyer, Germany - Restorative
Prof Dr Rudolph Slavicek, Austria - Function
Dr Marius Steigmann, Germany - Implantology

©2016, Dental Tribune International GmbH.
All rights reserved.

Dental Tribune makes every effort to report clinical information and manufacturer's product news accurately, but cannot assume responsibility for the validity of product claims, or for typographical errors. The publishers also do not assume responsibility for product names or claims, or statements made by advertisers. Opinions expressed by authors are their own and may not reflect those of Dental Tribune International.

DENTAL TRIBUNE INTERNATIONAL
Holbeinstr. 29, 04229, Leipzig, Germany
Tel.: +49 341 48 474 302 | Fax: +49 341 48 474 173
info@dental-tribune.com | www.dental-tribune.com

DENTAL TRIBUNE ASIA PACIFIC LTD.
Room A, 20/F, Harvard Commercial Building,
105-111 Thomson Road, Wanchai, Hong Kong
Tel.: +852 3113 6177 | Fax: +852 3113 6199

TRIBUNE AMERICA, LLC
116 West 23rd Street, Ste. 500, New York, N.Y. 10011, USA
Tel.: +1 212 244 7181 | Fax: +1 212 244 7185

IMPLANT TRIBUNE ITALIAN EDITION
Anno V Numero 3, Settembre 2016

DIRETTORE RESPONSABILE
Patrizia Gatto

[patrizia.gatto@tueorservizi.it]

DIREZIONE SCIENTIFICA
Enrico Gherlone, Tiziano Testori

COMITATO SCIENTIFICO
Alberto Barlattani, Andrea Bianchi, Roberto Cocchetto, Ugo Covani, Mauro Labanca, Carlo Maiorana, Gilberto Sammartino, Massimo Simion, Paolo Trisi, Leonardo Trombelli, Ferdinando Zaroni

CONTRIBUTI
J.C. Balaguer Marti, P. Biancucci, P. D'Este, A. Faulmann, G. Gallesio, J. Guarinos, S. Morreale, M. Mozzati, M. Peñarrocha Diago, D. Peñarrocha, O. Itra, G. Perrotti, M. Politi, E. Prandi, A. Ruiz Torner, P. Serrano Sánchez, O. Tapparo, T. Testori, M. Turani

REDAZIONE ITALIANA
Tueor Servizi Srl - redazione@tueorservizi.it
Ha collaborato: Rottermaier - Servizi Letterari (TO)

TRADUZIONI SCIENTIFICHE
Patrizia Biancucci

STAMPA
RDierichs Druck+Media GmbH
Frankfurter Str. 168, 34121 Kassel, Germany

COORDINAMENTO DIFFUSIONE EDITORIALE
ADDRESSVITT srl

PUBBLICITÀ - Tueor Servizi Srl
[alessia.murari@tueorservizi.it]

UFFICIO ABBONAMENTI
Tueor Servizi Srl
Via Domenico Guidobono, 13 - 10137 Torino
Tel.: 011 3110675 - 011 3097363
info@tueorservizi.it

Copia singola: euro 3,00

DENTAL TRIBUNE EDIZIONE ITALIANA FA PARTE
DEL GRUPPO DENTAL TRIBUNE INTERNATIONAL
CHE PUBBLICA IN 25 LINGUE IN OLTRE 90 PAESI

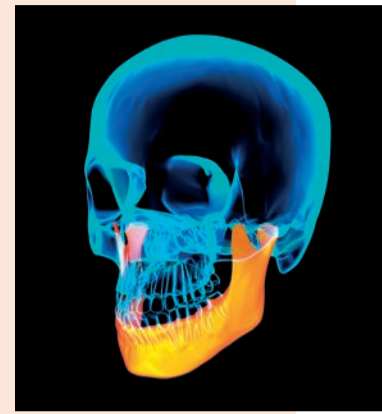
È proibito qualunque tipo di utilizzo senza previa autorizzazione dell'Editore, soprattutto per quanto concerne duplicati, traduzioni, microfilm e archiviazione su sistemi elettronici. Le riproduzioni, compresi eventuali estratti, possono essere eseguite soltanto con il consenso dell'Editore. In mancanza di dichiarazione contraria, qualunque articolo sottoposto all'approvazione della Redazione presuppone la tacita conferma alla pubblicazione totale o parziale. La Redazione si riserva la facoltà di apportare modifiche, se necessario. Non si assume responsabilità in merito a libri o manoscritti non citati. Gli articoli non a firma della Redazione rappresentano esclusivamente l'opinione dell'Autore, che può non corrispondere a quella dell'Editore. La Redazione non risponde inoltre degli annunci a carattere pubblicitario o equiparati e non assume responsabilità per quanto riguarda informazioni commerciali inerenti associazioni, aziende e mercati e per le conseguenze derivanti da informazioni erronee.

Primo trapianto di mandibola artificiale in Italia

Da Padova nuovi successi per un team di lavoro multidisciplinare: una mandibola artificiale è stata applicata a un paziente affetto da osteonecrosi che da tempo soffre di infezioni recidivanti e lancinanti dolori. Dopo l'intervento, durato 4 ore, il paziente è riuscito a parlare e alimentarsi autonomamente. Restano ancora le difficoltà legate all'impossibilità di abbinare delle protesi dentarie. La sanità in Italia continua ad essere all'avanguardia. È stato eseguito presso l'Azienda ospedaliera-universitaria di Padova il primo trapianto di mandibola artificiale in Italia. Il dipartimento di Chirurgia maxillo-facciale, diretto dal dottor Giuseppe Ferronato, ha lavorato a stretto contatto con ingegneri medici, esperti in bio-tecnologia

e ricercatori per la realizzazione dell'intervento. Il team multidisciplinare ha creato un modello virtuale in 3D della mandibola e attraverso la tecnica dello specchiamento con il lato sano della mandibola del paziente (tecnica di mirroring) è stata ricostruita la forma mandibolare finale. Una volta completata la costruzione del modello, il lavoro si è concretizzato grazie a un raggio laser che, fondendo strati di polvere di titanio, ha creato la nuova mandibola. Il costo dell'impianto è di 3500 euro e si tratta di un'applicazione a basso impatto. Il paziente, un uomo di mezz'età affetto da osteonecrosi e martoriato da frequenti infezioni e lancinanti dolori alla mandibola, sta bene e l'impianto è perfettamente

integrato. L'operazione è durata 4 ore, nelle quali è stata impiantata una protesi in titanio nella mandibola, nel mento e nel condilo, dal peso di 26 grammi. Il paziente è riuscito a parlare e alimentarsi autonomamente già dal giorno successivo all'intervento. Resta ancora l'inconveniente rappresentato dall'impossibilità oggi di impiantare sulla protesi in titanio delle protesi dentarie; per questo motivo questa soluzione è ancora discutibile per i pazienti più giovani. Inoltre le protesi sono in grado di sopportare chemio e radioterapia e si sta pensando di utilizzarle in casi di tumori del cavo orale.



S. Morreale

< pagina 2

ospedali da salvare subito piuttosto che prevenzione primaria di cui vedremo effetti a medio termine.

In ultimo, una campagna mediatica importante (e fino ad ora non adeguatamente contrastata) da parte di ciarlatani, anche e soprattutto aderenti ai nostri Ordini, evidentemente in grado di intercettare insicurezze e dubbi della popolazione e creando vere e proprie "sette" anti-vax attraverso le quali i cittadini contribuiscono al business di prodotti inutili e non certo miracolosi per i cittadini (quanta "fuffa" a prezzi elevati prescritta al posto delle vaccinazioni!). Solo miracoli finanziari per alcuni medici e avvocati (dei quali si potrebbe e forse si dovrebbe stilare un elenco).

morte per difterite a 3 anni può essere tollerabile a fronte di un rischio di reazione avversa del vaccino (che, essendo assolutamente controllata nei servizi vaccinali, non vuol dire né patologia né tantomeno morte) di 1/1 milione di dosi. A quella mamma di Bologna, che non aveva ancora potuto vaccinare il suo piccolo di 2 mesi, se la morte per pertosse stia nel gioco delle cose, dei rischi pari a zero e dei benefici. No, non ci sta. Quel bambino è morto perché è andato con la mamma a prendere il fratellino all'asilo dove circolava la pertosse. Se tutti fossero stati vaccinati il neonato non vi si sarebbe imbattuto, perché non si muore nel 2016 per patologie prevenibili con la vaccinazione! Questo la FNOMCeO l'ha sottolineato con decisione.

mente tra medico e paziente. E cioè: influenza annuale, richiami per difterite, tetano e pertosse ogni 10 anni, varicella (peraltro poi facilmente trasmissibili a bambini piccoli o persone anziane o immunocompromesse).

Medici e odontoiatri impegnati dunque a sostenere la campagna "pro-vaccini"?

È fondamentale utilizzare il proprio ruolo di professionista sanitario per affrontare il problema con i pazienti fornendo utili informazioni, an-

che se non richieste, soprattutto per chi lavora con loro frequentemente contrariamente ad altri professionisti sanitari. Con l'odontoiatra si crea un rapporto fiduciario, importante. Usiamolo per approfondire il tema preparandoci adeguatamente a risposte scientificamente corrette.

Dunque, professionisti sanitari vs. ciarlatani?

L'impegno costante di tutti i professionisti sanitari fa vincere la scien-

za e risparmia molte vite (migliaia gli anziani muiono ogni anno per polmonite a seguito di influenza). I ciarlatani usano tutto il loro tempo a imbonire: noi a occuparci di salute. È assolutamente necessario uno sforzo collettivo, affinché il messaggio che arriva dai professionisti della salute sia univoco, a tenaglia, in grado di recuperare coralmemente sulle informazioni prive di fondamento scientifico.

Patrizia Bianucci

P. Bianucci e R. Siliquini.



Da dove nasce il Piano Nazionale Vaccini 2016-2018? Soprattutto: sarà in grado di contrastare tutto questo?

Il Piano è stato prodotto da una Commissione istituita dal Comitato di Presidenza del Consiglio Superiore di Sanità, che vede appositamente rappresentate le sole Istituzioni, vale a dire CSS (Consiglio Superiore di Sanità), ISS (Istituto Superiore di Sanità) e AIFA (Agenzia Italiana del Farmaco). Attualmente inserito nei futuri LEA, questi i punti di forza: evidenziare come e perché le ragioni sottostanti alla "tempesta perfetta" siano modificabili con lo sforzo di tutti. Per questo sono personalmente grata alla FNOMCeO e alla d.ssa Chersevani per aver da subito (come componente di diritto del CSS) approvato questo piano e, ancor più, per aver compreso che era necessaria una posizione forte.

Quali sono a suo avviso le malattie che stanno ricomparendo?

Le patologie di cui non abbiamo più timore, come difterite, pertosse, morbillo, varicella stanno provocando morti, sebbene si contino sulle dita di una mano. Ma il numero è relativo: chiediamo a quelle mamme, mal consigliate, se una

Le istituzioni hanno preso coscienza del problema?

Le istituzioni non possono abdicare dall'investire energie e risorse sulla prevenzione primaria: non lo sta facendo il Ministero della Salute che anzi, si batte da due anni su questo tema. Non abdicano le Regioni, né i professionisti sanitari. I medici e gli odontoiatri sono i primi destinatari di quest'appello importante: non esiste obiezione di coscienza - ripeto per le vaccinazioni, strumento sanitario di provata efficacia e sicurezza né gli operatori sanitari possono disconoscerla ma esserne i primi fautori, diretti e indiretti.

Gli odontoiatri da sempre sono sensibili alla "questione vaccini". Ne conviene?

Ho accettato di buon grado l'intervista di Dental Tribune perché mi consente un appello agli odontoiatri, che riconosco come maggiormente sensibili al problema. E anche per la mia storia di insegnamento nella scuola di odontoiatria e in quella di medicina. È estremamente necessario vaccinarsi, lo ribadisco. Non solo per le patologie più direttamente legate alla professione odontoiatrica (HBV), ma anche per tutte le altre, trasmissibili bidirezional-

Progettati per l'efficienza

Una soluzione completa per il settore posteriore

Per continuare a spingerci in avanti, stiamo guardando indietro, nella parte posteriore della bocca. Interagite con tutto il team e ottenete una riduzione dei tempi di trattamento con le soluzioni Nobel Biocare per la regione posteriore. Offriamo nuovi strumenti per vincere la sfida rappresentata dalla riabilitazione dei molari riducendo rischi e complessità.

Scoprite la soluzione completa per il settore posteriore: nobelbiocare.com/posteriorsolution

Nobel Biocare®

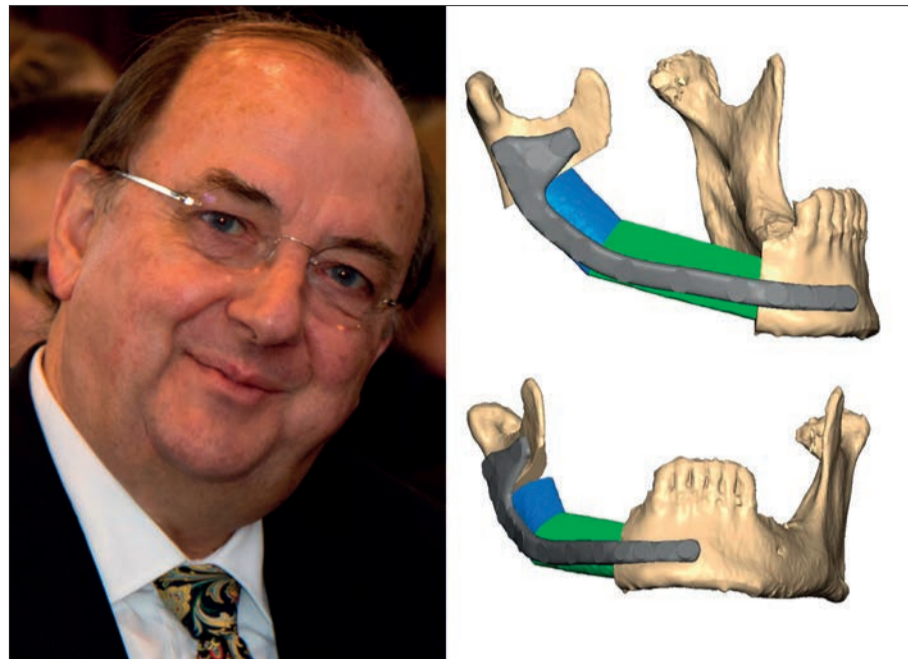
Intervista. Alternative al trapianto facciale nella chirurgia orale e maxillo-facciale

Il trapianto di faccia è probabilmente uno dei più spettacolari risultati chirurgici del millennio, ma allo stesso tempo uno dei più dibattuti. Quali sono i casi che richiedono un intervento così difficile e potenzialmente rischioso? Quali altre tecniche sono disponibili in campo orale e maxillo-facciale e come possono essere migliorati i risultati degli interventi alla luce delle nuove tecnologie mediche? *Dental Tribune* ha avuto l'opportunità di discutere questi argomenti con il professor Gerd Gehrke, vice presidente della Deutsche Gesellschaft für Mund, Kiefer- und Gesichtschirurgie (DGMKG), la società tedesca di chirurgia orale e maxillo-facciale. Gehrke, capo del dipartimento di chirurgia orale e maxillo-facciale presso l'ospedale Diakovere Henriettenstift di Hanover, ha molti anni di esperienza nella chirurgia ricostruttiva facciale e nella microchirurgia. Ferite severe ed estese che necessitano procedure ricostruttive complesse sono rare nella sua routine medica. «Il numero di incidenti stradali, sul lavoro o casalinghi, in Germania, è grandemente diminuito negli scorsi decenni» ha spiegato.

Chirurgia facciale ricostruttiva dopo una rimozione tumorale

Tuttavia nel campo della chirurgia tumorale le procedure ricostruttive giocano un ruolo importante anche se la rimozione del tumore interessa di solito una sola parte del viso. «Un paziente con un tumore alla cavità orale presenta un problema limitato alla parte inferiore della bocca» ha detto Gehrke. Il danno locale può essere trattato in modo efficace con procedure di chirurgia orale e maxillo-facciale. «La parte della mandibola colpita può essere ricostruita con un trapianto autogeno del perone. Grazie alla tecnologia 3D è possibile stampare un modello tridimensionale e piastre di ricostruzione che facilitano la resezione del perone e l'immediata ricostruzione della mandibola» ha spiegato il professor Gehrke. «I difetti dei tessuti molli posso essere trattati con trapianti di tessuto, per esempio dall'avambraccio del paziente» ha aggiunto. «Queste tecniche sono ormai largamente usate e portano buoni risultati senza i potenziali rischi del trapianto facciale».

30 trapianti facciali dal 2015 a oggi
A oggi sono stati portati a termine



A sinistra: il prof. Gerd Gehrke. A destra: il modello 3D di una ricostruzione mandibolare (Foto sinistra: DGMKG; foto destra: University Medical Center Hamburg-Eppendorf, Clinic for Oral and Maxillofacial Surgery).

più di 30 trapianti facciali in Francia, Turchia, Stati Uniti, Spagna, Polonia e Cina. Il primo trapianto parziale, che includeva anche la bocca, il naso e il mento, è stato condotto su un paziente francese ferito dal proprio cane dopo aver preso dei sonniferi nel 2005. Il pri-

mo trapianto completo, che includeva tutti i tessuti molli, gli zigomi, il naso, le mandibole e i denti del donatore, è stato condotto da un chirurgo spagnolo nel 2010 su un paziente che aveva subito serie ferite da arma da fuoco. La maggior parte dei trapianti citati hanno avuto successo, tuttavia tre pazienti sono deceduti tempo dopo l'intervento.

Rischi di immunosoppressione

Un trapianto facciale, come altri allotrapianti, porta con sé il rischio di rigetto. «I pazienti che hanno subito un trapianto devono prendere immunosoppressori per tutta la vita. Questo è uno dei più grandi svantaggi dei trapianti facciali: l'uso di immunosoppressori nel lungo periodo comporta rischi» ha detto Gehrke. «Può aumentare i rischi di cancro, infezioni e danni ai reni. Sono piuttosto critico riguardo a questi rischi se il paziente non è in una situazione in cui rischia la vita, a differenza di chi subisce trapianti di organi. La domanda è se questa posizione sia valida per tutti i casi».

Molti dei pazienti che hanno ricevuto un trapianto facciale avevano subito lesioni estese tanto da avere il volto sfigurato, come ferite da arma da fuoco, morsi o bruciature. Inoltre, molti casi di neurofibromatosi hanno richiesto un trapianto del volto dopo la rimozione del tumore. In generale, questi trapianti includono i tessuti molli della faccia, muscoli e nervi e, in rari casi, parti della struttura ossea.

Guarigione dell'espressione facciale e della percezione sensoriale

«La difficoltà maggiore è connettere i nervi della nuova faccia con quelli del paziente per raggiungere una funzione motoria e una percezione sensoriale soddisfacenti», ha affermato Gehrke. «In molti trapianti la muscolatura facciale può essere restaurata solo parzialmente». Un esempio è quel-

lo di Richard Lee Norris che ha ricevuto un trapianto completo del volto nel 2012 dopo una ferita da arma da fuoco subito quindici anni prima. Il paziente ha riacquisito l'80% della funzionalità motoria della parte destra del viso, ma soltanto il 40% di quella sinistra, secondo i resoconti scientifici. «Si tratta di una perdita sostanziale che significa asimmetria del volto e può complicare l'espressione verbale» ha aggiunto il professor Gehrke.

«Sappiamo dalla chirurgia ricostruttiva facciale che la per-

cezione sensoriale che può essere riacquisita è nell'ordine del 70%, e comunque si lavora solo su una parte del viso alla volta. Ragionare sull'intero volto significa uno sforzo chirurgico enorme» ha spiegato il chirurgo. La maggior parte dei trapianti condotti fino a oggi hanno avuto una durata dalle 20 alle 30 ore occupando diverse équipe mediche. «Quando un intervento dura così tanto, il rischio aumenta. Già dopo quattro ore il rischio di trombosi è alto» ha affermato Gehrke.

Nuovi sviluppi e tecnologie

Il professor Gehrke e i colleghi al DGMKG sono convinti che il trapianto facciale è destinato a rimanere un'eccezione in futuro. Una ragione è che altre tecniche e tecnologia progrediscono costantemente: modelli tridimensionali, materiali bio-riassorbibili per le osteosintesi, impalcature di seta che facilitano la formazione dell'osso. Tutti questi nuovi sviluppi semplificano il lavoro del chirurgo e migliorano i risultati degli interventi.

Il DGMKG ha presentato i risultati delle ultime ricerche in questo campo all'annuale conferenza stampa del 2 giugno che si è tenuta ad Amburgo. Tra le novità più promettenti, gli impianti anticorrosione in lega di magnesio biocompatibili. Questi impianti bioriassorbibili potranno essere utilizzati nella chirurgia orale e maxillo-facciale in futuro, ha spiegato Gehrke. Si deteriorano e sono gradualmente rimpiazzati dall'osso del paziente. «Una volta che queste innovazioni saranno all'ordine del giorno – cioè fra otto/dieci anni – sia le ricostruzioni che usano trapianti autogeni e gli interventi per rimuovere le piastre di ricostruzione diventeranno obsoleti», ha dichiarato.

Anne Faulmann, DTI

Vi accompagniamo per un rapido avviamento nel Cad-Cam!

Venite a scoprire le nostre soluzioni LYRA durante l'Exponential di Rimini presso il nostro stand **PADIGLIONE C1 N°187 CORSA 5**

SCANSIONE

Rilevo un'impronta ottica.

Scanner TRIOS® di 3Shape (Cart o POD)

MODELLAZIONE

Creo il mio restauro in 3D.

In studio

In laboratorio

FRESAGGIO

Realizzo la protesi con la LYRA Mill.

LYRA Mill

il forfait LYRA! *

Zero investimento

Attrezzature in dotazione

Un servizio unico

Formazione, SAV, assistenza, ecc.

Materiale di consumo

Frese, blocchi, ecc.

Contatti: vincenzo.giamminelli@lyra-solutions.com - www.lyra-solutions.com - 02 72 53 72 83

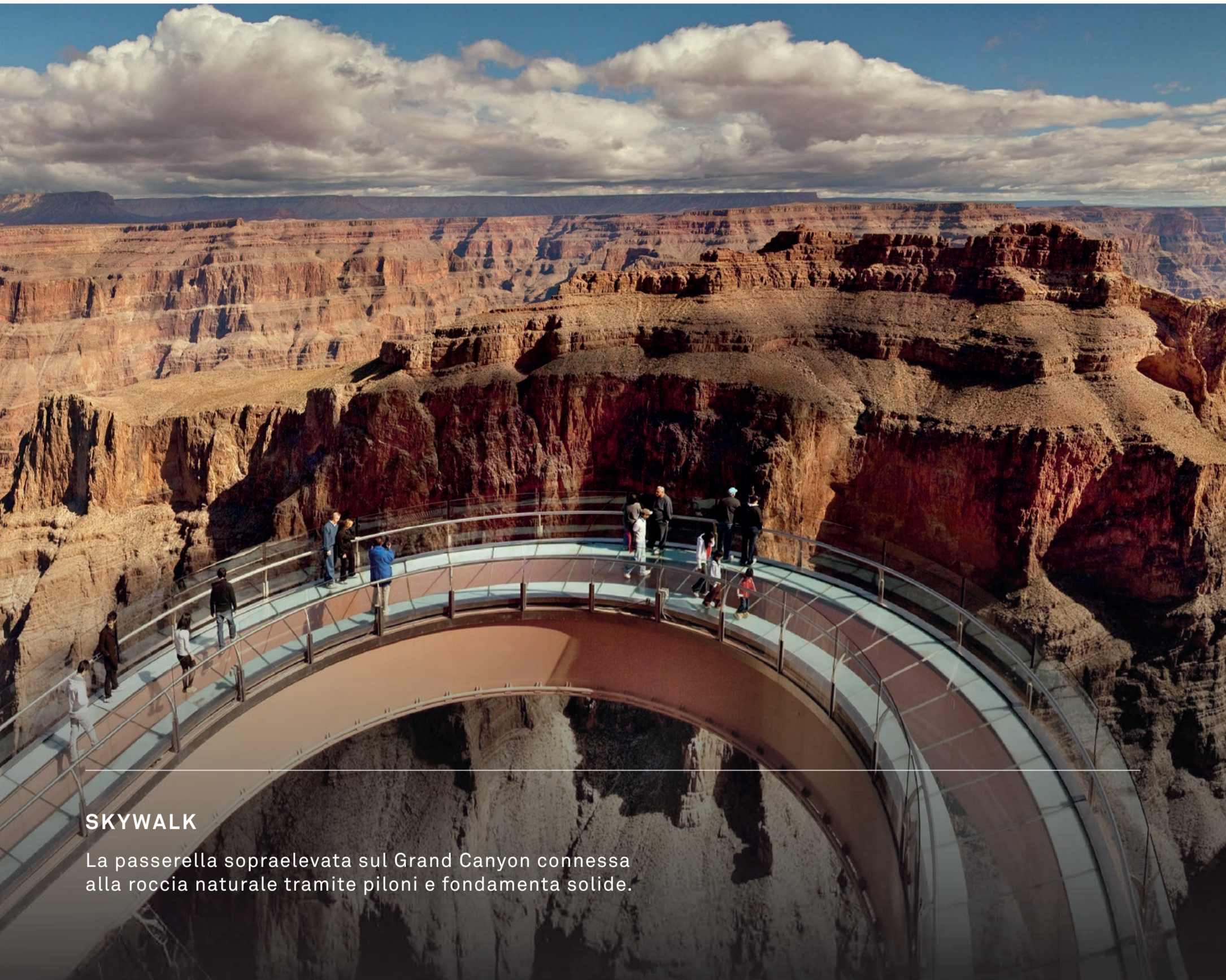* Per maggiori informazioni, vogliate contattare il nostro servizio commerciale. Scanner TRIOS® di 3Shape è un Dispositivo Medico di classe I, riservato ai professionisti della salute - Leggete attentamente le istruzioni d'uso sul foglio illustrativo del Dispositivo Medico - Prodotto non rimborsabile dagli organismi di assicurazione sanitaria. - LYRA ITALIA S.R.L. - Via Leone XII, 10 - 20145 MILANO - Capitale Sociale - €10.000 i.v. - Tutti i documenti pubblicati da LYRA si riferiscono alle nostre condizioni generali di vendita in vigore. Foto extracartacee - Riproduzione anche parziale vietata.

IL PROF. **GHERLONE**

e il **Teamwork San Raffaele** presentano il nuovo impianto

CSR-DAT

DA QUI PARTE LA **CHIRURGIA SPECIALE RIABILITATIVA**



SKYWALK

La passerella sopraelevata sul Grand Canyon connessa alla roccia naturale tramite piloni e fondamenta solide.

INCONTRI GRATUITI | **9.00 - 13.00**

23 SETTEMBRE 2016 | **MILANO** | Ospedale Vita-Salute San Raffaele

29 OTTOBRE 2016 | **ROMA** | Università La Sapienza

17 DICEMBRE 2016 | **DUE CARRARE (PD)** | Sweden & Martina Headquarter


sweden & martina
I M P L A N T O L O G Y

Studio radiologico sulla variazione anatomica delle altezze dei mascellari superiori nelle diverse classi scheletriche

G. Perrotti*, E. Prandi**, M. Politi***

*DDS, IRCCS Istituto Ortopedico Galeazzi, Servizio di Odontostomatologia (direttore prof. R.L. Weinstein), Responsabile del reparto di Ortodonzia e Odontoiatria infantile.

**DDS, IRCCS Istituto Ortopedico Galeazzi, Servizio di Odontostomatologia (direttore prof. R.L. Weinstein), Reparto di Ortodonzia e Odontoiatria infantile (responsabile Dott.ssa Giovanna Perrotti).

***DDS, IRCCS Istituto Ortopedico Galeazzi, Servizio di Odontostomatologia (direttore prof. R.L. Weinstein), Tutor presso il Reparto di Ortodonzia e Odontoiatria infantile (responsabile Dott.ssa Giovanna Perrotti).

Introduzione

L'analisi cefalometrica gioca un ruolo determinante nella diagnosi dell'asimmetria del distretto maxillo-mandibolare, per questo è molto importante che venga eseguita con accuratezza e precisione. La tomo-

grafia computerizzata (TC) ha notevolmente ridotto la possibilità di incorrere in errori di misurazione e in particolare, l'introduzione di software 3D ha permesso una ricostruzione tridimensionale e misurazioni accurate, delle strutture del

complesso maxillo-mandibolare. La CBCT (cone beam computed tomography) offre numerosi vantaggi rispetto alla TC tradizionale il primo fra tutti è la dose radiogena somministrata che è notevolmente ridotta², praticità di esecuzione, la qualità delle immagini è da potersi considerare simile a quella della TC tradizionale¹, offrendo la possibilità di visualizzare ricostruzioni tridimensionali delle strutture e sezioni multiplanari delle stesse. Infatti le immagini in 3D possono essere facilmente ruotate e osservate da ogni angolazione e ciò ci permette di stabilire la posizione esatta di un punto nello spazio. Pertanto sarà più semplice analizzare con precisione l'asimmetria delle

strutture anatomiche in esame e quantificare la differenza esistente tra il lato destro e sinistro delle stesse. L'analisi cefalometrica che ne deriva sarà basata su misurazioni effettive e reali eseguite su ricostruzioni volumetriche. Il confronto tra misurazioni bidimensionali e tridimensionali eseguite su TC cone beam evidenzia importanti differenze⁴. Vi è una sovrapposibilità delle misurazioni effettuate in 3D con quelle effettuate in 2D per quanto riguarda i punti sagittali o paralleli al piano sagittale, mentre la discrepanza si manifesta nella misurazione di angoli o segmenti non paralleli al piano sagittale. Pertanto con la CBCT è possibile valutare la reale posizione di un punto

nello spazio e individuare i range di valori a cui ogni punto deve appartenere per essere considerato in posizione "eugnatica". Il seguente studio valuta in modo analitico la variazione anatomica delle dimensioni verticali del mascellare superiore in pazienti adulti nelle tre diverse classi scheletriche tramite l'utilizzo della cefalometria 3D. Questo studio è volto a dare un'indicazione statistica delle diverse dimensioni dei mascellari superiori in termini di misure lineari e della presenza di discrepanze tra lato destro e sinistro nello stesso paziente³. I criteri di inclusione per questo studio sono stati: pazienti adulti con dentizione completa; assenza di edentulie intercalate; assenza di inclusioni; assenza di elementi soprannumerari; assenza di riabilitazioni implantari; assenza di segni di malattia parodontale in corso; e assenza di esiti di riassorbimenti ossei orizzontali per pregressa malattia parodontale.

Materiali e metodi

Lo studio delle dimensioni verticali del mascellare superiore è avvenuto tramite l'analisi di CBCT proveniente dal data base dell'Istituto ortopedico Galeazzi di Milano e sono state richieste ai paziente per diversi motivi odontoiatrici.

PRIMA CLASSE SCHELETRICA							
pz1	13,02	14,30	12,66	12,31	12,54	11,24	11,12
pz2	16,86	17,34	15,84	18,67	15,63	17,20	13,62
pz3	14,52	13,97	15,59	13,48	14,42	9,81	10,30
pz4	13,02	14,03	12,66	12,31	12,54	11,24	11,12
pz5	15,09	14,16	14,16	14,17	14,06	10,42	11,86
pz6	18,18	17,16	18,03	16,67	15,20	15,32	15,03
pz7	21,07	20,27	19,93	19,44	18,01	15,68	14,46
pz8	17,57	16,65	17,58	15,50	15,28	13,50	12,93
pz9	15,83	16,03	15,10	15,52	13,94	14,75	12,76
pz10	16,67	18,82	16,40	16,44	15,96	14,38	14,24
pz11	14,72	14,47	14,70	14,08	14,47	14,10	13,64
media	16,05	16,17	15,70	15,33	14,73	13,42	12,83

Tab. 1 - Valori ottenuti in un campione di 11 pazienti in I classe scheletrica, suddivisi per zone: interincisiva, canina destra, canina sinistra, premolare destra, premolare sinistra, molare destra e molare sinistra.

SECONDA CLASSE SCHELETRICA							
2cl	incis	canino dx	canino sx	prem dx	prem sx	mol dx	mol sx
pz1	21,23	19,30	19,45	17,71	16,96	14,70	15,06
pz2	16,71	15,77	15,50	14,09	15,65	13,25	13,70
pz3	19,28	15,20	17,89	14,48	15,56	11,51	13,14
pz4	19,18	17,64	18,67	16,94	16,15	13,25	12,35
pz5	17,58	17,83	16,49	16,04	13,85	12,70	11,71
pz6	18,33	17,50	19,79	16,22	16,53	13,06	12,14
pz7	17,40	15,40	15,39	13,80	13,67	9,01	10,01
pz8	22,93	19,61	19,37	18,81	18,36	14,90	14,40
pz9	17,94	18,35	16,69	18,88	18,01	15,55	14,52
pz10	17,07	17,14	16,82	16,96	15,24	16,53	11,88
media	18,77	17,37	17,61	16,40	16,00	13,45	12,89

Tab. 2 - Valori ottenuti in un campione di 10 pazienti in II classe scheletrica, suddivisi per zone: interincisiva, canina destra, canina sinistra, premolare destra, premolare sinistra, molare destra e molare sinistra.

TERZA CLASSE SCHELETRICA							
2cl	incis	canino dx	canino sx	prem dx	prem sx	mol dx	mol sx
pz1	15,49	14,64	14,68	14,15	13,42	12,05	11,26
pz2	14,03	13,52	13,84	13,18	11,75	10,66	7,76
pz3	17,73	17,92	17,60	18,06	18,10	15,56	16,07
pz4	22,37	23,66	22,16	21,20	19,94	18,90	15,12
pz5	19,19	18,96	18,53	18,06	15,74	17,98	12,55
pz6	22,13	22,56	22,39	21,10	22,71	18,22	20,29
pz7	14,89	14,77	14,63	14,40	13,39	9,88	9,74
pz8	22,12	20,75	20,35	20,68	20,50	17,25	16,63
pz9	14,37	13,61	14,12	12,07	12,23	8,30	8,90
pz10	16,04	17,58	16,35	16,94	16,29	13,59	13,29
media	17,84	17,80	17,47	16,98	16,41	14,24	13,16

Tab. 3 - Valori ottenuti in un campione di 10 pazienti in III classe scheletrica, suddivisi per zone: interincisiva, canina destra, canina sinistra, premolare destra, premolare sinistra, molare destra e molare sinistra.

	H Interincisiva	H Canina	H Premolare	H Molare
1CL	16,05	15,94	15,03	13,13
2CL	18,77	17,49	16,20	13,17
3CL	17,84	17,64	16,70	13,70

Tab. 4 - Riassunto delle medie delle altezze mascellari nelle diverse classi scheletriche.

VALUTAZIONE ASIMMETRIE			
	differenza canina	differenza premolare	differenza molare
1CL	0,47	0,59	0,60
2CL	0,23	0,40	0,56
3CL	0,33	0,58	1,08

Tab. 5 - Riassunto delle differenze medie tra lato destro e sinistro nelle tre classi scheletriche

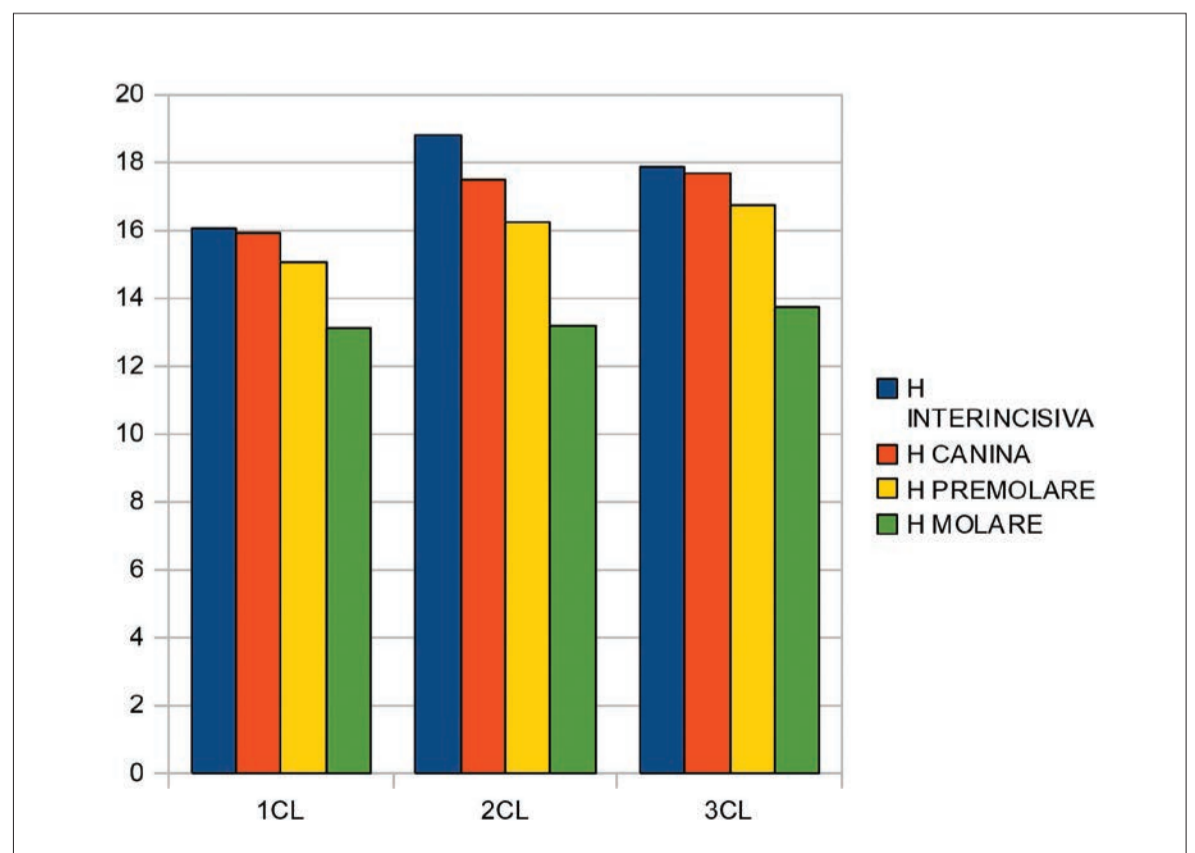
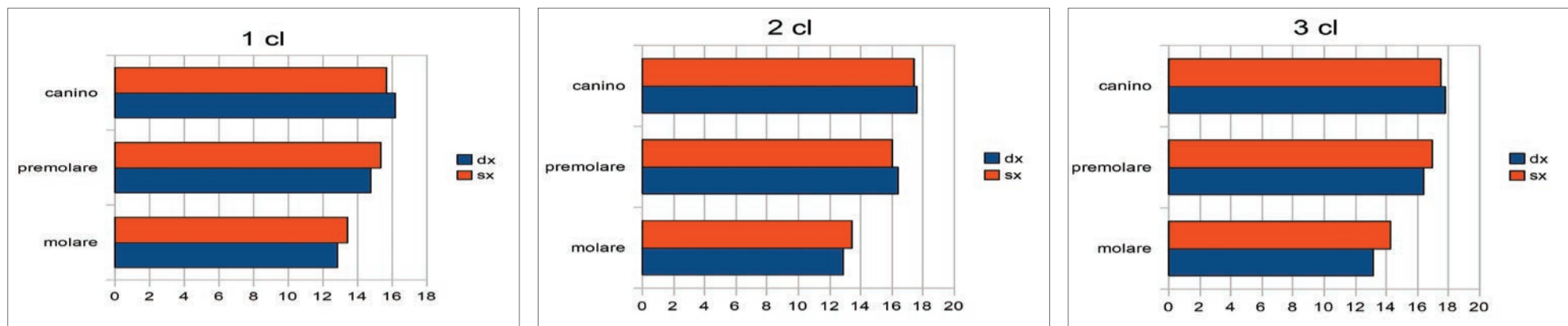


Fig. 1 - Istogramma delle altezze in millimetri nelle tre classi scheletriche.



Figg. 2a-2c - I tre grafici mettono a confronto le misurazioni del lato destro e sinistro nelle stesse persone ai vari livelli di misurazione.

< pagina 6

Da un gruppo di 280 CBCT sono stati selezionati 30 esami tridimensionali. Il campione è stato poi suddiviso per classe scheletrica. Questa suddivisione è stata ottenuta mediante esame cefalometrico 2D eseguito su sinterizzazione ray sum (bidimensionale) basata sui valori di proiezione sagittale maxillo-mandibolare calcolata sui valori angolari di ANB.

Il campione è stato poi analizzato mediante una cefalometrica multiplanare costruita con il software O&O (Materialise Co, Leuven, Belgio). L'analisi prevede la costruzione di un piano passante per il tuber destro e sinistro (punto più posteriore del mascellare superiore) e la spina nasale anteriore. Sono state eseguite misure lineari verticali a livello della intermolare, premolare, la zona canina e la porzione interincisiva. Il repere di queste misurazioni è stato selezionato al centro della cresta ossea alveolare interdentale tra primo e secondo molare, tra primo e secondo premolare, tra incisivo laterale e canino e tra i due incisivi centrali. Per ogni cluster di classe sono state prese le misurazioni tra primo e secondo molare, tra primo e secondo premolare, tra canino e incisivo laterale sia a destra che a sinistra e una misurazione unica interincisiva.

Risultati

I dati hanno dimostrato che l'altezza media del campione totale di pazienti esaminato è di: 13,3 mm in zona intermolare; 15,97 mm zona premolare; 17,02 mm per la zona intercanina; e 17,55 mm per la zona interincisiva.

I dati raccolti mostrano che nei pazienti di II e III classe scheletrica vi è un aumento significativo delle misurazioni effettuate nella zona intercanina e interincisiva. Per le classi I vi è un valore medio di 16,05 mm nella zona interincisiva, mentre per le classi II il valore medio è di 18,77 mm; e per le classi III è di 17,84 mm. Per quanto riguarda la zona intercanina i valori di I classe sono di 15,94 mm; per le II classi di 17,49 mm; e per le III classi di 17,64 mm.

Risulta esservi un aumento di più di 2 mm nella zona interincisiva e di più di 1,5 mm nella zona intercanina. Per le misurazioni effettuate nella zona molare e premolare i valori sono concordi per tutte e tre le classi scheletriche.

> pagina 8



no more compromises

La famiglia di impianti Tapered Internal conferisce un'eccellente stabilità primaria, mantenimento osseo superiore ed adesione dei tessuti molli per risultati estetici eccellenti. Tutti i diametri implantari dal 3.0 al 5.8 possono essere inseriti con lo stesso kit di strumenti in modo da offrire convenienza chirurgica e flessibilità nello scegliere l'impianto ideale per le necessità di ciascun paziente. Da adesso in poi... più nessun compromesso!



semplicità protesica
la connessione interna conica a 45° conferisce un sigillo biologico ottimale ed è dotata di codice colore per una rapida identificazione



adesione del tessuto connettivo
solo il Laser-Lok crea un'adesione fisica del tessuto connettivo ed un sigillo biologico



osteointegrazione
microscanalature Laser-Lok® per un'osteointegrazione eccellente

kit chirurgico universale
strumentazione dotata di codice colore per tutti gli impianti tapered BioHorizons*



For more information, contact BioHorizons Italia
Customer Care: 800.063.040
or visit us online at it.biohorizons.com





BIOHORIZONS®
SCIENCE • INNOVATION • SERVICE

*Tapered Plus, Tapered Tissue Level, Tapered Internal and Tapered 3.0
SPMP13154IT REV B

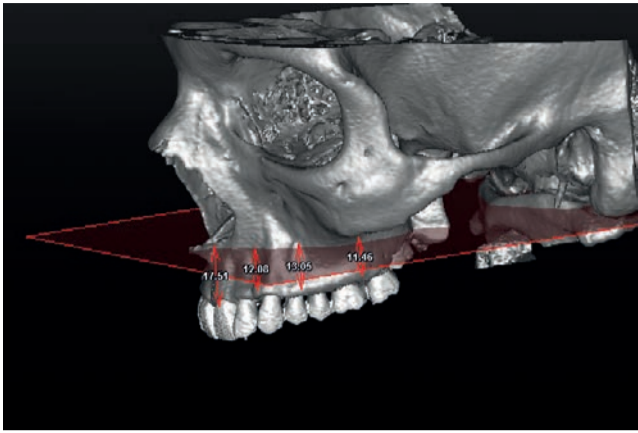


Fig. 3 - Ricostruzione tridimensionale della maxilla e dell'arcata dentaria: visione di lato del soggetto analizzato con analisi delle dimensioni verticali del mascellare superiore.

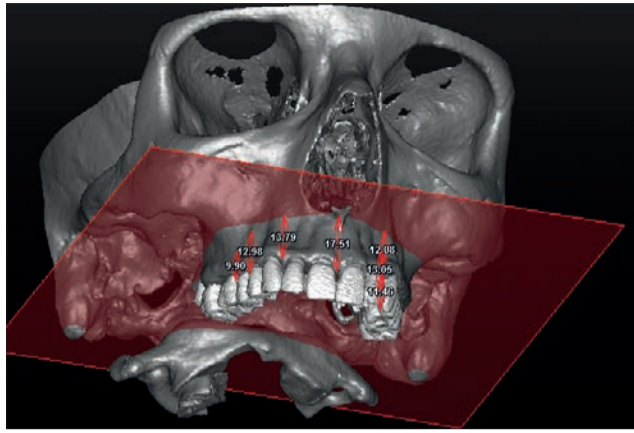


Fig. 4 - Vista dal basso dello stesso caso in cui sono evidenziate tutte le misurazioni e visualizzazione del piano di costruzione utilizzato per l'esecuzione dell'analisi.

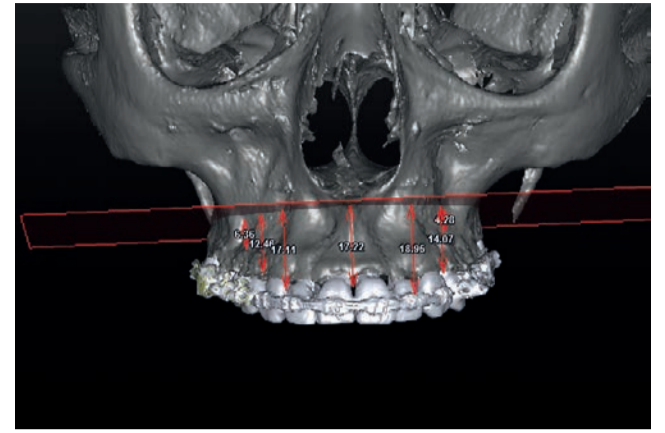


Fig. 5 - Caso di paziente asimmetrico in cui si nota un cant del piano mascellare, con conseguente asimmetria sul piano verticale della base ossea tra il lato destro e sinistro.

< pagina 7

Mentre per quanto riguarda le discrepanze tra lato destro e sinistro dello stesso paziente i valori rilevati per le I classi sono di: 0,47 mm di differenza nella zona canina; 0,59 mm nella zona premolare; e 0,60 mm nella zona molare. Per le II classi sono rispettivamente di: 0,23 mm; 0,40 mm; e di 0,56 mm. Infine per le III classi sono di: 0,33 mm; 0,58 mm; e di 1,08 mm. In media vi è una discrepanza di 0,55 mm nelle I classi; 0,39 mm nelle II classi e di 0,66 mm nelle III classi (Tabb. 1-5, Figg. 1, 2a-2c).

Discussione

I dati raccolti dimostrano come, seppur in un campione molto piccolo di pazienti, vi è una notevole differenza di altezza tra le I classi scheletriche rispetto alle II e le III, quest'ultime infatti risultano avere valori lineari quasi sempre maggiori soprattutto nella zona intermascellare e intercanina. Inoltre dall'analisi dei valori si evince che in ogni paziente vi è una differenza di altezza tra lato destro e sinistro che oscilla dai 0,23 mm fino a 1 mm nei casi più gravi di asimmetria e che le discrepanze maggiori sono state ri-

scontrate nei soggetti di III classe, ma che i valori medi sono del tutto trascurabili (0,5 mm). Questo studio vuole essere uno spunto per future ricerche riguardanti la cefalometria 3D e le sue potenzialità che tutt'oggi sono ancora poco sfruttate.

Conclusione

Questi risultati sono indicativi di una differenza anatomica nelle tre diverse classi scheletriche che molto spesso si evidenzia sul profilo estetico. Un'attenta analisi delle strutture del massiccio facciale porta a una corretta diagnosi con evidenziazione

di possibili asimmetrie strutturali. Questi dati ottenuti possono essere importantissimi al fine della pianificazione di un corretto intervento di tipo maxillo-facciale, capace di modificare questo difetto (Figg. 3-5).

L'articolo è stato pubblicato su *CAD/CAM Italian Edition*, aprile 2016.

bibliografia

1. Badiali G, Roncari A, Bianchi A, Taddei F, Marchetti C, Schileo E. Navigation in Orthognathic Surgery: 3D Accuracy. *Facial Plast Surg.* 2015 Oct;31(5):465-75.
2. Perrotti G, Politi M, Weinstein RL. Indicazioni per un uso consapevole della CBCT in Odontoiatria. *Dentista Moderno* 2015; 1:44-52.
3. Perrotti G, De Vecchi L, Testori T, Weinstein RL. Analisi facciale globale: approccio diagnostico-terapeutico multidisciplinare alla riabilitazione implantare complessa. *Italian Oral Surgery* 2012; 11(5)(S1): S108-S111.
4. Jaime Gateno, DDS, MD, James J. Xia, MD, PhD, ms. John F. Teichgraber, MD. Effect of Facial Asymmetry on Two-Dimensional and Three-Dimensional Cephalometric Measurements. *J Oral Maxillofac Surg.* Author manuscript, available in PMC 2012 March 1.

News Internazionali

Troppi antidepressivi possono compromettere la salute orale

Nel corso degli ultimi anni, come riportato dal Rapporto OsservaSalute 2015 e 2014, è aumentato vertiginosamente l'uso di farmaci tra gli italiani. Tra questi, i più diffusi sono senz'altro gli antidepressivi che spesso, però, possono causare alcuni effetti collaterali, creando diverse problematiche legate alla salute orale. Jacopo Gualtieri, odontoiatra di Lucca membro dell'EAO (European Association for Osseointegration), afferma: «Tra gli effetti collaterali la sindrome della "bocca secca", numerose infezioni batteriche e persino la perdita degli impianti dentali». Sono diversi, infatti, gli studi condotti che collegano l'uso di antidepressivi alla xerostomia, ovvero la "secchezza delle fauci" che, se non opportunamente trattata, può generare, secondo gli odontoiatri, alcuni inconvenienti come carie diffusa, infezioni gengivali, alito cattivo e infezioni batteriche. Ecco perché è sempre buona norma segnalare al dentista le medicine che si stanno assumendo.


«È vero, molti dei miei pazienti usano in media più medicine di qualche anno fa – commenta il dott. Jacopo Gualtieri, specializzato in implantologia e rigenerazione ossea, in forza anche al reparto di odontostomatologia dell'Ospedale San Raffaele di Milano – ed è altrettanto evidente l'aumento dei casi di coloro che assumono antidepressivi. In questi casi suggerisco sempre una maggiore attenzione all'igiene orale, soprattutto a causa della sindrome della "bocca secca", uno dei principali effetti collaterali di questi farmaci. Una eventualità, quest'ultima, in grado di moltiplicare la carica batterica orale e, di conseguenza, l'insorgenza di diverse problematiche, come infezioni gengivali e carie, che è possibile contrastare bevendo più acqua, attraverso una maggiore igiene orale, sia spazzolamento che filo interdentale, e programmando più visite di con-



trollo durante l'anno». Le correlazioni tra farmaci antidepressivi e salute orale, inoltre, possono portare anche a complicazioni di carattere tecnico, come la possibilità di un fallimento degli impianti dentali. Una recente ricerca condotta negli Stati Uniti dalla School of Dental Medicine dell'University at Buffalo ha dimostrato che l'uso di antidepressivi, la seconda tipologia di farmaci più prescritti negli Stati Uniti, fa aumentare di quattro volte le possibilità di un fallimento dell'impianto. Questi medicinali, infatti, sono utilizzati per controllare emozioni e stati d'animo, ma possono avere un impatto negativo sul metabolismo osseo, un fattore

cruciale nel caso di un impianto che deve integrarsi perfettamente nella bocca. Questo studio, seppure condotto in fase preliminare, conferma quanto già emerso da precedenti ricerche, come quella condotta nel 2003 dal *Journal of the American Dental Association* in cui si scoprì la correlazione tra salute della bocca e antidepressivi, in grado di creare un ambiente favorevole alla proliferazione di diverse patologie orali. O come lo studio pubblicato nel 2007 da *Archives of Internal Medicine* in cui venne confermata l'accelerazione dell'insorgenza di problemi ossei in donne anziane che utilizzavano antidepressivi; questi ultimi influiscono sugli stati d'animo, ma anche sui processi di rigenerazione ossea, elemento fondamentale, quest'ultimo, per la perfetta riuscita di un impianto dentale. «Prima di intervenire su qualsiasi paziente – continua il dott.

Gualtieri – bisogna informarsi sulle medicine utilizzate per limitare le possibili interazioni con altri farmaci. In caso di uso di antidepressivi, inoltre, vanno valutati preventivamente sia i problemi che questi possono causare a denti e gengive, come bocca secca, bruxismo, sanguinamento delle gengive e problemi di salivazione, che le possibili interazioni con le ossa su cui andranno inseriti gli impianti, cercando in ogni caso di trovare la soluzione più adatta per salvaguardare la salute del paziente. Tutte problematiche che possono però essere combattute mantenendo livelli alti di igiene dentale – conclude il dott. Gualtieri – partendo dallo spazzolamento e dal passaggio del filo a cui vanno aggiunte terapie al fluoro quotidiane. Per combattere i disagi causati dalla bocca secca è importante bere molta acqua o masticare gomme senza zucchero. Per alcuni casi, infine, è possibile anche utilizzare sostituti artificiali della saliva, liquidi in gel o spray».



ARTICOLO
IN LINGUA
ORIGINALE

Review of the arterial vascular anatomy for implant placement in the anterior mandible

José Carlos Balaguer Marti*, Juan Guarinos**, Pedro Serrano Sánchez**, Amparo Ruiz Torner*, David Peñarrocha Oltra*, Miguel Peñarrocha Diago*

* Department of Stomatology, Faculty of Medicine and Odontology, University of Valencia, Valencia, Spain.

** Department of Anatomy, Faculty of Medicine and Odontology, University of Valencia, Valencia, Spain.

Richiedi la tua copia gratuita
scrivi a segreteria@tueorservizi.it
o sfoglia il PDF in versione E-Paper
sul sito www.dtscience.com

< pagina 1

Serious problems and complications may result from inadequate treatment planning, some from careless instrumentation, and some from lack of appropriate precautions². Some important early complications after dental implantation may be neurological^{3,4}, infections⁵ and hemorrhages^{6,7}. Neurological complications are the most frequent (8.5%)⁴, followed by infections (1.8%)⁸, and severe, life-threatening hemorrhagic complications are the most rare, with only 15 cases reported in the literature⁶. Although severe immediate hemorrhagic complications are infrequent, the mechanical pressure from sealed bleeding spaces adjacent to the upper airway may become life-threatening extremely quickly¹. Therefore, these are the most serious complications, especially when they occur in the anterior region of the mandible. Laceration of the inferior alveolar artery can lead to severe bleeding, but the compression by the implant itself can stop the hemorrhage. The floor of the mouth is not a closed cavity like the canal of the inferior alveolar nerve; therefore, if bleeding occurs, the blood collects in the supramylohyoid space, pressing the tongue to the palate. Thus, perforation of the lingual cortical plate in the anterior region of the mandible can cause uncontrollable bleeding of the sublingual artery, which requires in-hospital treatment⁶. The practitioner must have an extensive knowledge of the anatomy of the surgical field to avoid this complication. This paper highlights the essential anatomical details that must form part of the practitioner's knowledge in order to perform dental implant surgery in the anterior mandible with maximum safety and minimal risk.

Materials & methods

A study of the anatomical body structures located in the anterior mandible and floor of mouth was performed. The cadavers used were donated by the University of Valencia (Valencia, Spain). An intravascular perfusion with colored latex was performed for better discrimination of the vessels. The tissue was dissected with the blunt technique principally—closed scissors were inserted into the connective tissue and then opened. The structures were recorded photographically.

> pagina 10

oxyimplant
DENTAL SYSTEM

oxyimplant.com

**OXY
TECHNOLOGY
FOR YOUR
SMILE**

OXY Implant® Colico (LC) - Italy t. +39 0341 930166 info@oxyimplant.com www.oxyimplant.com

DESIGN & PRODUCTION
100% OXY IMPLANT
MADE IN ITALY