Anno 1, Vol. 4

Dicembre 2012

cosmetic dentistry_ beauty & science

4 2012

_original article
Predictable diastema closure using an innovative, indirect mock-up technique

_special
Traumatologia dentale in età pediatrica

_articolo C.E.
Il futuro di restauri supportati da impianti con la tecnologia CAD/CAM

Poste Italiane S.p.A. - Spedizione in abbonamento postale - D.L. 353/2003 (conv. in L. 27/02/2004 n. 46) art. 1, comma 1, NO/TORINO - Contiene inserti pubblicitari

TUR EDITORIAL ORGANIZATIONS

dti] Dental Tribune International

ULTRACEM™
Cemento vetroionomero rinforzato con resina

ULTRADENT PRODUCTS, INC.

Il primo cemento vetroionomero In siringa!

CEMENTO VETROIONOMERO RINFORZATO CON RESINA *in siringa*

Efficacia & Innovazione

Elevata adesione *Siringa SpeedMix*

UltraCem è il primo cemento vetroionomero rinforzato con resina, polvere-liquido, miscelabile in siringa!

- ***Efficace formulazione chimica*** che consente di ottenere valori di adesione di gran lunga superiori nella sua categoria* e un elevato rilascio di fluoro.
- ***Innovativa siringa SpeedMix*** che assicura velocità, efficacia e convenienza nel processo di miscelazione.

Con lo smartphone è possibile visionare
un filmato di 30 secondi dell'attivazione della siringa SpeedMix.
www.ultradent.com/ultracem

Ultradent Italia Srl - Via G.L. Bernini, 7 20094 Corsico (MI) - Numero verde 800 830 715 - wwww.ultradent.it - info@ultradent.it

ULTRADENT PRODUCTS, INC.

*Dati Ultradent - contattare: info@ultradent.it

Il Direttore scientifico, il Direttore responsabile
la Dental Tribune International e la Redazione
augurano ai lettori di Dental Tribune e Cosmetic Dentistry

Buone Feste.
Arrivederci al prossimo anno!

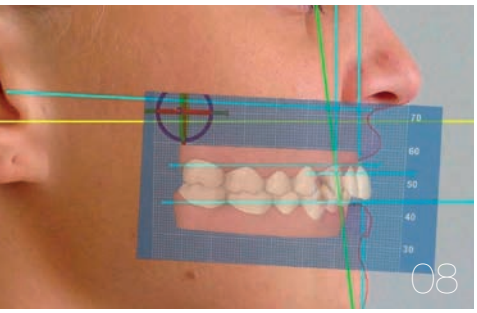

aziende
_in evidenza
06 Oral-B: una sensazione innovativa di pulizia dei denti

expert article
_odontoiatria estetica
08 Analisi estetica dento-facciale con l'uso di software 3D
Sinergia tra medicina estetica e odontoiatria
_V. Bini

original article
_mock-up technique
16 Predictable diastema closure using an innovative, indirect mock-up technique
_Prof. S.R. Kwon, Prof. G.E. Denehy

special
_traumatologia dentale
20 Traumatologia dentale in età pediatrica
_G. Pavolucci, M. Chazine, G. Franciosi, R. Grandini, S. Grandini

articolo C.E.
_implantoprotesi
26 Il futuro di restauri supportati da impianti con la tecnologia CAD/CAM
_R. Humphries

industry report
_implantologia estetica
30 Stabilità iniziale eccellente e risultati estetici perfetti
_K. Klimek, R. Sleiter

events
_congressi
35 Vivere il cambiamento
Con la tecnologia, la comunicazione, la condivisione
_C.M. Rodighiero

aziende
38 _news

l'intervista
_Kaspar Capparoni
42 La medicina è arte
_G.M. Nardi

events
44 _congressi

l'editore
49 _norme editoriali
50 _gerenza

SonoStripping ortodontico: mai stato così sicuro!

In ortodonzia l'asportazione di smalto interprossimale è un'operazione sempre più frequente. Le tecniche con mascherine invisibili (per es. Arc Angel, Clear Step, Invisalign) richiedono uno stripping interdentale nella gran parte dei casi. Con le punte SonoStripping, ideate dal Dr. Ivo Agabiti di Pesaro, da montare su manipolo sonico (per es. SF1LM Komet) è possibile effettuare un'asportazione monolaterale - mesiale o distale - dello smalto, sia sui denti frontali che sui denti posteriori, in condizioni di assoluta sicurezza e rispetto dell'anatomia e senza danneggiare il dente vicino.
A differenza di lime reciproche, strisce abrasive e strumenti rotanti, le punte SonoStripping consentono un'asportazione veramente omotetica dello smalto e, cosa importantissima, non insultano gengive e papille. Le punte SonoStripping si possono usare anche in caso di debonding.



© 09/2012 - 41156 V0

www.komet.it

Oral-B: una sensazione innovativa di pulizia dei denti

Tri-Zone convince anche i pazienti più restii a passare allo spazzolino elettrico

Per maggiori dettagli e per una dimostrazione gratuita, i dentisti e igienisti dentali possono chiamare il numero 06-50972534.

_Roma, luglio 2012 - La maggior parte dei dentisti ha a che fare con pazienti che non curano la propria igiene orale al meglio.

Lo spazzolino elettrico con movimento oscillante-rotante rappresenta il metodo ottimale sia in termini di efficacia che di continuità di utilizzo.

Tuttavia, alcuni pazienti tuttora preferiscono la sensazione dello spazzolino manuale: per loro, il nuovo Tri-Zone di Oral-B rappresenta un'ottima opportunità di passare finalmente allo spazzolino elettrico.

Gli spazzolini elettrici sono più efficaci di quelli manuali, come dimostrato dai numerosissimi studi in vitro e in vivo condotti a partire dal 1991, anno in cui Oral-B ha introdotto lo spazzolino ad azione oscillante-rotante.

Secondo le recenti meta-analisi1 di *Cochrane Collaboration*: «Gli spazzolini elettrici con movimento rotante-oscillante rimuovono la placca e riducono l'incidenza della gengivite più efficacemente degli spazzolini manuali, sia nel breve che nel lungo termine».

Questa argomentazione sarà sufficiente a convincere tutti i pazienti? Come ben sappiamo, vi sono ancora delle persone che non si avvalgono di questa tecnologia superiore perché sono affezionati alla sensazione dello spazzolamento manuale.

Il nuovo Tri-Zone consente a questi pazienti di mantenere tale sensazione e, allo stesso tempo, di passare ad uno spazzolino elettrico a 3D, con migliori risultati in termini di pulizia.

Da un punto di vista tecnico, lo spazzolino Tri-Zone si basa su una triplice azione, con setole fisse, setole ad azione pulsante e azione spazzolante e una testina con angolo dinamico. In poche parole, uno spazzolino "come quello manuale", che, allo stesso tempo, ha un motore che si muove in 3D.

Con Tri-Zone i pazienti potranno passare, in maniera innovativa, dallo spazzolino manuale a quello elettrico, in modo da ottenere risultati migliori in termini di igiene orale.

Gli studi dentistici che aggiungeranno Tri-Zone ai loro strumenti di profilassi saranno in grado di fornire un'igiene orale superiore ad un numero più ampio di pazienti.

_bibliografia

cosmetic dentistry

1. Yacoob M et al., British Society for Oral and Dental research meeting, Sheffield 2011, abstract 106.

NUOVO

AIUTA A PREVENIRE E RIDURRE I PROBLEMI GENGIVALI IN 4 SETTIMANE

Visualizzazione digitale delle aree e della gravità dei problemi gengivali prima e dopo l'uso[1]

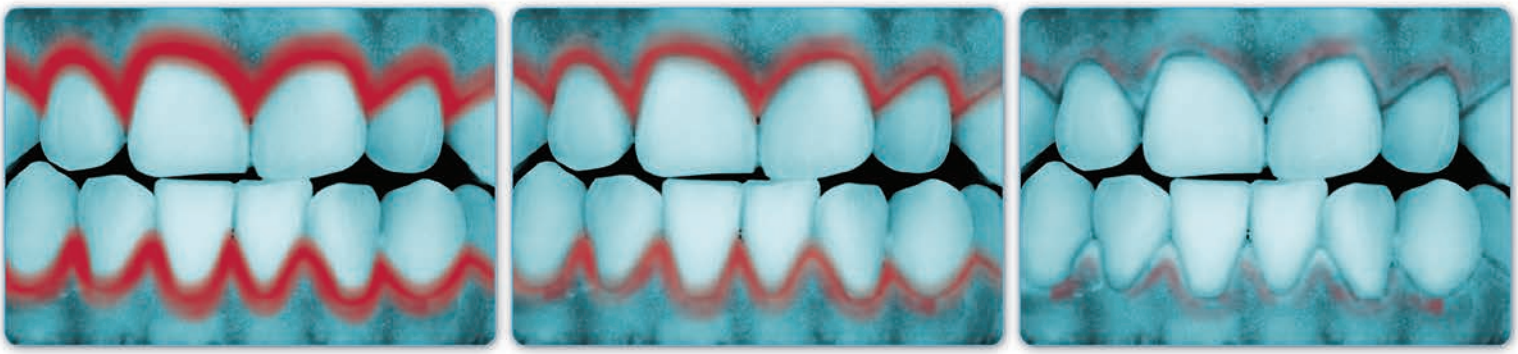

Prima dell'uso:
importanti problemi gengivali

Dopo 2 settimane:
miglioramenti della salute gengivale

Dopo 6 settimane:
ulteriori miglioramenti della salute gengivale

AZ PRO-EXPERT PROTEZIONE GENGIVE

Presenta un'innovativa tecnologia per il **Fluoruro Stannoso Stabilizzato**

- ✔ **Superiori** benefici per le gengive[2]
- ✔ **Senza compromessi** - protezione completa clinicamente provata[3]

AZ RICERCA
FLUORURO STANNOSO
STABILIZZATO

1. Garcia-Godoy CE et al.: Paste, Power Brush and Floss Combination Effects on Gingival Bleeding. J Den Res 90 (Spec Iss A): 1313, 2011. **2.** vs. regular toothpaste. Gerlach RW, Amini P. Randomized controlled trial of 0.454% stannous fluoride dentifrice to treat gingival bleeding. Compend Contin Educ Dent 2012; 33 (2): 138-142.. **3.** Baig et He, Compend Cont Educ Dent 2005; 26 (Supp 1): 4-11.

Attenzione continua per i pazienti, a casa come nel suo studio Oral-B + AZ

Analisi estetica dento-facciale con l'uso di software 3D

Sinergia tra medicina estetica e odontoiatria

Autore_Valerio Bini, Italia

_Relazione Congressuale del dott. Valerio Bini tenutasi al 14° Congresso Internazionale di Medicina estetica di Agorà-Amiest, Sessione: "Medicina estetica e Odontoiatria. Possibilità e limiti", svoltosi a Milano 18-20 ottobre 2012.

_Introduzione

Le anomalie dento-facciali sono alterazioni delle proporzioni facciali e dei rapporti dentali, molto spesso di entità tale da rappresentare un handicap. L'aspetto dentale e facciale porta spesso a discriminazioni nell'ambito dei rapporti sociali, in quanto l'estetica facciale influenza molti aspetti della nostra vita. Nonostante il trattamento ortodontico collochi i denti in un giusto rapporto, molto spesso non è sufficiente a risolvere le disarmonie a livello facciale, cosicché non riesce a risolvere, in ogni caso, le numerose problematiche psicologiche di determinati pazienti (Fig. 1a). Per questa ragione, si ricorre a procedure di medicina estetica e/o di chirurgia estetica sui tessuti molli, per armonizzare il risultato finale. Nell'era del virtuale e dei morphing, il paziente ha voglia di vedere come sarà il suo sorriso e il suo viso al termine della terapia ortodontica e medico-estetica: in questo lavoro viene presentato un nuovo approccio diagnostico nella correzione delle malocclusioni dentarie: partendo e analizzando le foto pre-operatorie del paziente, unitamente a indagini strumentali come TC e radiografie, e con l'aiuto di un software 3D, specifico per l'odontoiatria estetica, si prospetta al paziente il risultato finale al termine della terapia ortodontica e medico-estetica.

Fig. 1a_Obiettivi della sinergia tra Odontoiatria e Medicina estetica.

_Analisi estetica. Status iconografico

Spesso il paziente si rivolge a un consulto odontoiatrico poiché non gradisce il proprio sorriso, situazione che psicologicamente presenta risvolti che l'Odontoiatria estetica non può ignorare. La figura del clinico oggi deve essere rassicurante sia sulle finalità, che verranno concordate insieme al paziente, sia sulla predicibilità dei risultati clinico estetici.

Molte disarmonie dento-facciali sono causate da malocclusioni che vengono classificate da Angle nei rapporti dento-scheletrici. I tessuti molli (labbra e vestiboli) sono adagiati sui tessuti duri e pertanto anch'essi vengono influenzati nella loro relazione (Fig. 1b). Osservando quindi il paziente potremo prendere in considerazione, per esempio, il profilo, analizzandolo anche e soprattutto dal punto di vista labiale.

Quando il paziente si presenta nel mio studio per un'osservazione, nella raccolta dei dati anamnestici clinici, mi dedico con molta dedizione alla fotografia, cercando di immortalare il "momento" che più mi colpisce dal punto di vista della disarmonia estetico-clinica.

Lo status iconografico che riguarda il caso dimostrativo qui rappresentato, è formato da 6 fotografie: 3 esami extra-orale frontale, 3 esami extra-orale laterale (Fig. 2). La paziente in osser-

vazione all'esame obiettivo intraorale presenta una malocclusione di Classe II/I div., con overjet molto pronunciato.

Osservando bene le fotografie extra-orali si evince come sia presente una macroscopica incongruità nel rapporto labiale, poiché proprio nelle foto dove viene richiesto dal clinico di tenere bocca chiusa e labbra morbide, quest'ultime non sono invece tra loro adese.

Inoltre, il viso è asimmetrico nel suo terzo inferiore e la smile-line non è rapportata al piano occlusale, obliquo e disparallelo alla linea bipupillare.

_Applicabilità software 3D in analisi estetica dento-facciale

Oggi possiamo formulare smile design sempre più attendibili e sofisticati per poter disegnare e correggere il sorriso dei nostri pazienti (Smile Makeover) attraverso software odontoiatrici 2D e 3D (Fig. 3a). Tra questi il ClinCheck 3D di Align Tecnology, software in dotazione agli odontoiatri per la realizzazione dell'Ortodonzia con allinea-

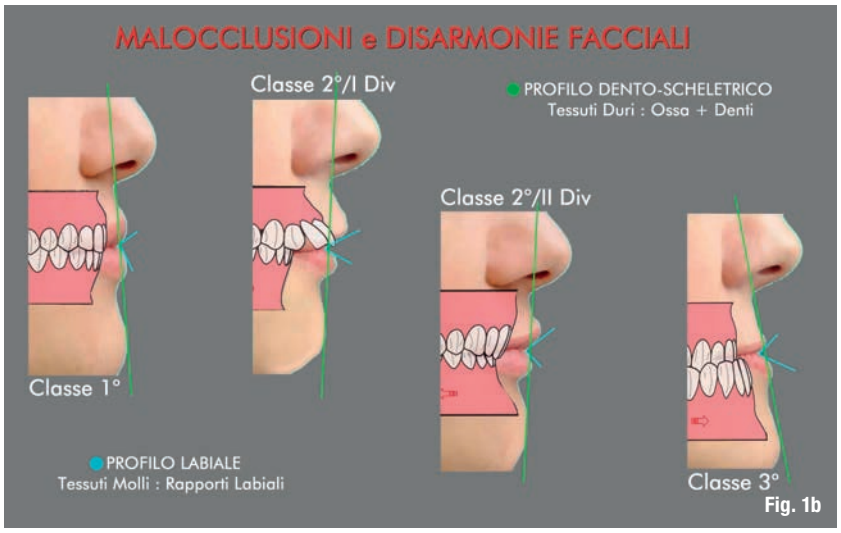



Fig. 1b_Classificazione delle malocclusioni di Angle e rapporti labiali.

Fig. 2_Analisi estetica dento-facciale. Incongruità dei rapporti labiali con asimmetrie.