

3i T3 IMPLANT™ BIOMET 3i

IL PRIMO IBRIDO TRIFUNZIONALE

LA PRIMA SUPERFICIE NANOTECNOLOGICA
con cristalli DCD per sviluppare un alto livello di BIC nelle prime due settimane (70-80%)
Valore Medio Complessivo Sa 1,2 µm

T¹ Tecnologia Bone

IL PRIMO IBRIDO DI NUOVA GENERAZIONE
per contrastare efficacemente la perimplantite
Valore Medio Complessivo Sa 0,3 µm

T² Tecnologia Safe

LA PRIMA CONNESSIONE CON 3 LIVELLI DI INGAGGIO
per una tenuta a prova di test

T³ Tecnologia Connection

www.biomax.it

Total Face Approach secondo tre grandi esperti italiani

Dental Tribune *intervista Gianni, Perrotti e Testori*



Prof. Aldo Bruno Gianni, Direttore dell'Unità Operativa Complessa di Chirurgia Maxillo-Facciale e Odontostomatologia presso la Fondazione Ca' Granda - Ospedale Policlinico di Milano.

Professor Gianni, ci può parlare dell'approccio facciale globale? Ci può illustrare cosa si intende con questo termine?

Innanzitutto vorrei chiarire che il concetto non è una novità in senso assoluto, ma è un approccio che potremmo definire globale di riabilitazione sia funzionale che estetica non solo della bocca, ma del viso in toto. Tale filosofia – cioè l'ottimizzazione del risultato estetico e funzionale – è un obiettivo consolidato da molti anni in svariati ambiti della chirurgia maxillo-facciale. In particolare, parlando di chirurgia ortognatica, la semplice correzione dei rapporti occlusali in paziente con deformità dento-mascellare oggi non è più accettabile. Infatti, per definizione l'obiettivo è quello di ottenere sì una correzione di rapporti occlusali, ma nel contempo anche la migliore estetica del viso con un armonico rapporto tra le tre componenti, che sempre sono in gioco in questi trattamenti, vale a dire denti, ossa e tessuti molli.

> pagina 4

DENTAL TRIBUNE
The World's Dental Newspaper - Italian Edition

Seguici su Twitter!
@DT_ita

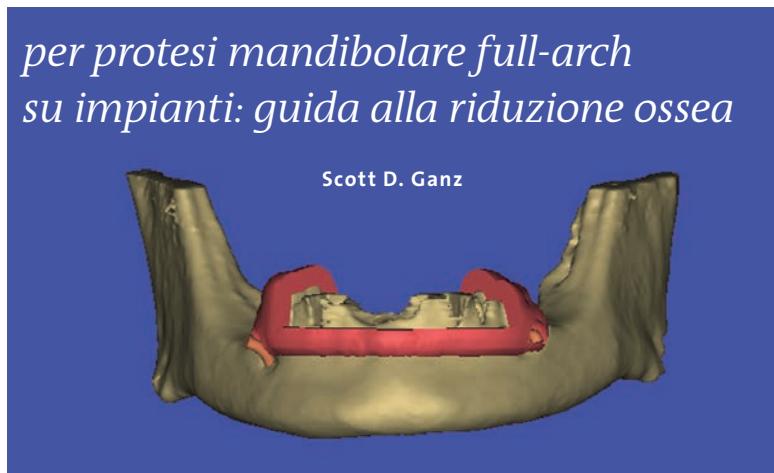DT

SPECIALE REGENERATION

Simposio nazionale Osteology
Coming up soon:
Osteology Firenze 2015 17
Procedura di incremento osseo verticale con tecnica GBR 18
Innesti ossei di idrossiapatite prodotti tramite CAD/CAM in difetti ossei intraorali: revisione sistematica della letteratura 21

Concetti di pianificazione virtuale in 3D

per protesi mandibolare full-arch su impianti: guida alla riduzione ossea



La raccolta di informazioni riguardanti il paziente per determinare il tipo di trattamento implantare rientra nella categoria di progettazione protesica pre-chirurgica.

Il primo passo nella valutazione del paziente richiede radiografie peripicali convenzionali, radiografie panoramiche, esame orale e studio dei modelli montati su articolatore. Questi strumenti convenzionali permettono al medico di valutare aspetti anatomici importanti del paziente, inclusi la dimensione verticale, il supporto labiale, la fonetica, la linea del sorriso, l'overjet, l'overbite e i contorni della cresta, per avere una conoscenza di base delle strutture ossee sottostanti.

La raccolta dei dati preliminari offerta dalla diagnostica convenzionale fornisce le basi per la preparazione di una linea di trattamento per il paziente. Tuttavia, la revisione dei risultati è basata su una valutazione 2D dell'anatomia ossea del paziente e non può essere accurata nel valutare la collocazione spaziale di altre strutture vitali, come il canale incisale, il nervo alveolare inferiore o il seno mascellare. Per comprendere appieno come si presenta ogni singolo paziente, è essenziale che i medici adottino una serie innovativa di strumenti virtuali in 3D.

> pagina 6

 FREE MAJOR EXHIBITION	 INTERNATIONAL SPEAKERS	 PRODUCT LAUNCHES
 FREE TEAM CPD	 NEW: DENTAL AWARDS	 HANDS-ON WORKSHOPS

NOT JUST ALL MOUTH.

There's something for the whole team. Register for your FREE place now.

thedentistryshow.co.uk/tribune

dentistry show
17th & 18th April 2015 / NEC Birmingham
for all that dentistry demands



PRACTICE OWNERS & MANAGERS

DENTISTS

DENTAL HYGIENISTS & THERAPISTS

DENTAL NURSES

TECHNICIANS & CDTs

Intervista a Lorenzo Genitori: la chirurgia oggi e domani



Implant Tribune propone ai lettori un'intervista esclusiva al dott. Lorenzo Genitori, direttore scientifico dell'AOU Meyer e coordinatore regionale per la Neurochirurgia pediatrica in Toscana, circa l'importanza delle campagne di sensibilizzazione legate al presente e al futuro della chirurgia in Italia e alle raccolte fondi, che stanno diventando all'ordine del giorno, per cercare di poter accedere a nuove tecnologie, come quella attivata dalla Fondazione Meyer per l'acquisto di un nuovo robot neurochirurgico.

Prima di tutto volevamo chiederle di presentare il nuovo robot e di spiegare le nuove possibilità offerte da tale tecnologia.

Si tratta di un robot stereotassico in grado di migliorare l'accuratezza soprattutto nelle procedure di SEEG (stereo EEG), laddove elettrodi vengono inseriti in zone profonde del cervello per registrare network neuronali al fine di curare l'epilessia o i disturbi del movimento. Si può utilizzare anche per la DBS (Deep Brain Stimulation) nei pazienti psichiatrici afflitti da DOC (disturbo ossessivo compulsivo), depressione maggiore o altre malattie estremamente invalidanti e poco responsive ai farmaci.

Potrebbe tracciare un suo personale quadro circa le nuove tecnologie, dall'endoscopia all'avvento dei robot?

Tutta la neurochirurgia, negli ultimi 30 anni, ha fatto passi da gigante, dall'introduzione del microscopio operatore, passando per la coagulazione bipolare, alla risonanza magnetica. Ciò succedeva negli anni '80-'90. Poi, la neuro-endoscopia, soprattutto per il trattamento dell'idrocefalo e delle anomalie cistiche endo e para-ventricolari, ha cambiato la strategia di trattamento di queste lesioni, variandone positivamente l'outcome. Il neuro-navigatore e le neuro-immagini intraoperatorie (TAC e IRM) contribuiscono a migliorare la precisione dell'atto chirurgico, salvaguardando le funzioni neurologiche nobili e diminuendo le complicanze chirurgiche. Tutto ciò va verso un miglior controllo e cura delle malattie del sistema nervoso e il mantenimento di una buona qualità di vita. I robot sono l'ultima espressione di questi concetti.

Qual è l'importanza delle campagne di sensibilizzazione per poter accedere a nuove tecnologie in momenti di austerità?

Il finanziamento delle aziende sanitarie-universitarie avviene tramite un complicato meccanismo di rimborso delle prestazioni eseguite tramite i cosiddetti "DRG". Per DRG, ossia Diagnosis Related Groups, si intendono i soldi dati dalla Regione/Stato, in base alla prestazione erogata dall'ospedale al paziente; con questo meccanismo, che è legato all'obbligo della parità di bilancio, diventa difficile per le aziende pubbliche investire nelle nuove tecnologie. Negli altri Paesi, dove la Charity è completamente deducibile dal fisco, per queste aziende le sovvenzioni private spesso sono più importanti del denaro pubblico. In Italia, dove ciò non è possibile, tutto è più difficile, considerando contesti in cui bisogna trova-

re strade alternative per poter reperire i fondi necessari: in questo senso vanno le campagne di sensibilizzazione.

Surgical Tribune Italia

Inoffensivo ed efficiente

Sviluppato in Germania uno sterilizzatore al plasma per gli strumenti medici

Bochum, Germania – I metodi convenzionali di sterilizzazione non sono sempre efficaci contro tutti i tipi di patogeni. Il plasma, invece, può eliminare anche le formazioni batteriche fortemente resistenti, come dimostrato dalla giovane dott.ssa Katharina Stapelmann, professoressa dell'Istituto di Ingegneria elettrica e Tecnologie al plasma (Institute for Electrical Engineering and Plasma Technology) della Ruhr-Universität di Bochum. La dott.ssa ha sviluppato uno sterilizzatore capace di rimuovere efficacemente i germi dagli strumenti medici senza danneggiare il materiale di cui sono fatti. La dott.ssa Stapelmann ha progettato una speciale camera di sterilizzazione modificando un cassetto capace di contenere i vassoi contenenti gli strumenti chirurgici. Con una superficie in formato DIN-A4, questo "cassetto" può essere utilizzato anche come un normale contenitore. «Si può, per esempio, introdurre il set che si utilizzerà per un'appendicectomia, sterilizzarlo e conservare la camera chiusa fino a quando non servirà per l'operazione», spiega la dott.ssa Stapelmann. In confronto ai normali processi di disinfezione, la sterilizzazione al plasma permette un risparmio di energia, è più veloce e non utilizza radiazioni dannose o agenti chimici cancerogeni. A differenza dell'autoclave, che utilizza il calore umido, il processo al plasma può essere sviluppato per componenti sintetici e non danneggia o smussa gli elementi in metallo. Un prototipo dello sterilizzatore è già disponibile, mentre la dott.ssa e il suo team sono al momento alla ricerca di un partner industriale che possa immettere il prodotto sul mercato. L'articolo sulla nuova invenzione è apparso sulla testata online RUBIN – Rivista scientifica della Ruhr-Universität di Bochum.

Surgical Tribune International

IMPLANT TRIBUNE

The World's Newspaper of Implantology - Italian Edition

GROUP EDITOR - Daniel Zimmermann
[newsroom@dental-tribune.com] +49 341 48 474 107
CLINICAL EDITOR - Magda Wojtkiewicz
ONLINE EDITORS - Yvonne Bachmann; Claudia Duschek
COPY EDITORS - Sabrina Raaff; Hans Motschmann

PUBLISHER/PRESIDENT/CEO - Torsten Oemus
CHIEF FINANCIAL OFFICER - Dan Wunderlich
BUSINESS DEVELOPMENT MANAGER - Claudia Salwick
JUNIOR MANAGER BUSINESS DEVELOPMENT - Sarah Schubert
EVENT MANAGER - Lars Hoffmann
MARKETING SERVICES - Nadine Dehmel
SALES SERVICES - Nicole Andrá
EVENT SERVICES - Esther Wodarski
PROJECT MANAGER ONLINE - Martin Bauer
MEDIA SALES MANAGERS - Matthias Diessner (Key Accounts); Melissa Brown (International); Peter Witteczek (Asia Pacific); Weridiana Mageswki (Latin America); Maria Kaiser (USA); Hélène Carpentier (Europe); Barbora Solarova (Eastern Europe)

ACCOUNTING
Karen Hamatschek; Anja Maywald; Manuela Hunger
ADVERTISING DISPOSITION - Marius Mezger
EXECUTIVE PRODUCER - Gernot Meyer
INTERNATIONAL EDITORIAL BOARD
Dr Nasser Barghi, USA - Ceramics
Dr Karl Behr, Germany - Endodontics
Dr George Freedman, Canada - Aesthetics
Dr Howard Glazer, USA - Cariology
Prof Dr I. Krejci, Switzerland - Conservative Dentistry
Dr Edward Lynch, Ireland - Restorative
Dr Ziv Mazar, Israel - Implantology
Prof Dr Georg Meyer, Germany - Restorative
Prof Dr Rudolph Slavicek, Austria - Function
Dr Marius Steigmann, Germany - Implantology

©2015, Dental Tribune International GmbH.
All rights reserved.

Dental Tribune makes every effort to report clinical information and manufacturer's product news accurately, but cannot assume responsibility for the validity of product claims, or for typographical errors. The publishers also do not assume responsibility for product names or claims, or statements made by advertisers. Opinions expressed by authors are their own and may not reflect those of Dental Tribune International.

DENTAL TRIBUNE INTERNATIONAL
Holbeinstr. 29, 04229, Leipzig, Germany
Tel.: +49 341 48 474 302 | Fax: +49 341 48 474 173
info@dental-tribune.com | www.dental-tribune.com

DENTAL TRIBUNE ASIA PACIFIC LTD.
Room A, 20/F, Harvard Commercial Building,
105-111 Thomson Road, Wanchai, Hong Kong
Tel.: +852 3113 6177 | Fax: +852 3113 6199

TRIBUNE AMERICA, LLC
116 West 23rd Street, Ste. 500, New York, N.Y. 10011, USA
Tel.: +1 212 244 7181 | Fax: +1 212 244 7185

IMPLANT TRIBUNE ITALIAN EDITION
Anno IV Numero 1, Marzo 2015

DIRETTORE RESPONSABILE
Patrizia Gatto
[patrizia.gatto@tueorservizi.it]

DIREZIONE SCIENTIFICA
Enrico Gherlone, Tiziano Testori

COMITATO SCIENTIFICO
Alberto Barlattani, Andrea Bianchi, Roberto Cocchetto, Ugo Covani, Mauro Labanca, Carlo Maiorana, Gilberto Sammartino, Massimo Simion, Paolo Trisi, Leonardo Trombelli, Ferdinando Zarone

CONTRIBUTI
M. Bacchini, G. Bassi, S. Carossa, S. De Nardi, A. Dell'acqua, M. Fimmano, F. Fontana, S. D. Ganz, U. Garagiola, R. Pellicano, S. Pieroni, L. Pivetti, R. Pol, R. Roncucci, T. Ruggiero, F. Signorino, R. Soldo

REDAZIONE ITALIANA
Tueor Servizi Srl - redazione@tueorservizi.it
Ha collaborato: Rottermaier - Servizi Letterari (TO)

TRADUZIONI SCIENTIFICHE
Patrizia Bianucci

STAMPA
RDierichs Druck+Media GmbH
Frankfurter Str. 168, 34121 Kassel, Germany

COORDINAMENTO DIFFUSIONE EDITORIALE
ADDRESSVITT srl

PUBBLICITÀ - Tueor Servizi Srl
[alessia.murari@tueorservizi.it]

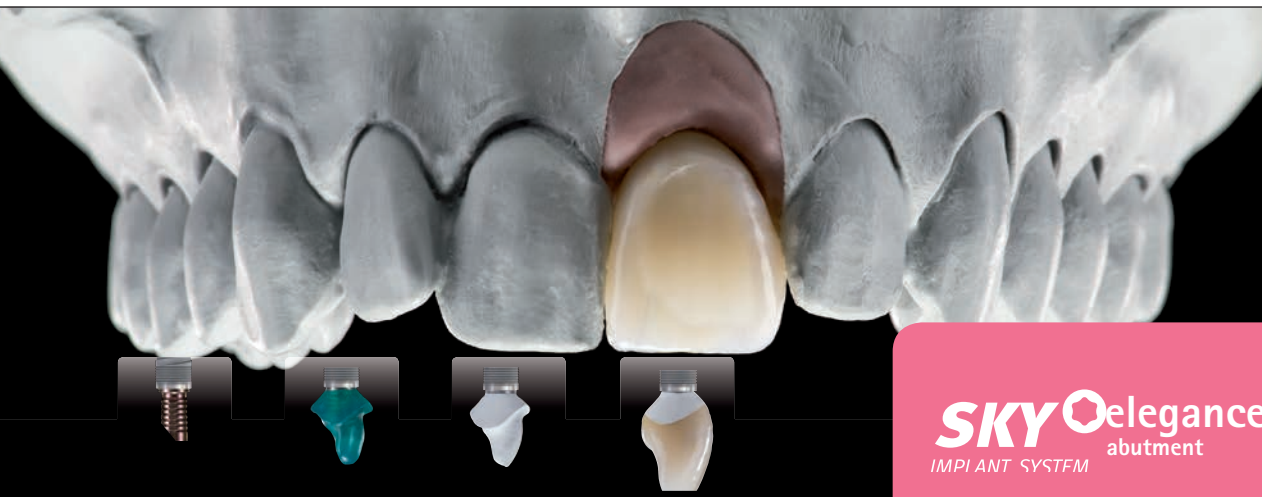UFFICIO ABBONAMENTI
Tueor Servizi Srl
Via Domenico Guidobono, 13 - 10137 Torino
Tel.: 011 3110675 - 011 3097363
info@tueorservizi.it

Copia singola: euro 3,00

Iva assolta dall'editore ai sensi dell'art.74 lettera C
DPR 633/72

DENTAL TRIBUNE EDIZIONE ITALIANA FA PARTE
DEL GRUPPO DENTAL TRIBUNE INTERNATIONAL
CHE PUBBLICA IN 25 LINGUE IN OLTRE 90 PAESI

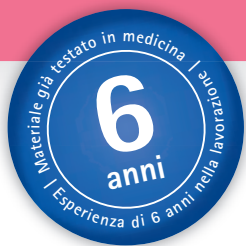È proibito qualunque tipo di utilizzo senza previa autorizzazione dell'Editore, soprattutto per quanto concerne duplicati, traduzioni, microfilm e archiviazione su sistemi elettronici. Le riproduzioni, compresi eventuali estratti, possono essere eseguite soltanto con il consenso dell'Editore. In mancanza di dichiarazione contraria, qualunque articolo sottoposto all'approvazione della Redazione presuppone la tacita conferma alla pubblicazione totale o parziale. La Redazione si riserva la facoltà di apportare modifiche, se necessario. Non si assume responsabilità in merito a libri o manoscritti non citati. Gli articoli non a firma della Redazione rappresentano esclusivamente l'opinione dell'Autore, che può non corrispondere a quella dell'Editore. La Redazione non risponde inoltre degli annunci a carattere pubblicitario o equiparati e non assume responsabilità per quanto riguarda informazioni commerciali inerenti associazioni, aziende e mercati e per le conseguenze derivanti da informazioni erronee.



SKY elegance
IMPLANT SYSTEM abutment

Foto: Dr. Manolakis, Salonico (GR)

SKY elegance Abutments Estetica e sicurezza



Ottima estetica grazie all'effetto cromatico „White Shade“
la particolare colorazione del polimero ad elevate prestazioni BioHPP, un materiale da termopressatura privo di gap

Massima sicurezza e nessun rischio di chipping grazie alla proprietà „Off-Peak“
di BioHPP che garantisce un'elasticità paragonabile a quella del tessuto osseo

Elevata resistenza alla placca
grazie a superfici estremamente lisce garantite dall'omogeneità del materiale

Stabilità cromatica
grazie a particelle ceramiche colorate

Gli impianti narrowSKY 3.5 permettono la riabilitazione di edentule in spazi ristretti e di arcate fortemente atrofiche in modo mininvasivo e senza dover eseguire interventi di innesto osseo.

Tutti i componenti protesici del sistema narrowSKY, grazie al platform-switch integrato si adattano anche agli impianti, già affermati, blueSKY e SKY classic.

In combinazione con il sistema di rivestimento estetico visio.lign possono essere realizzate soluzioni protesiche altamente estetiche.

Potete trovare maggiori informazioni nel sito <http://elegance.bredent-medical.com> o chiamando telefonicamente al numero 0471 / 469576

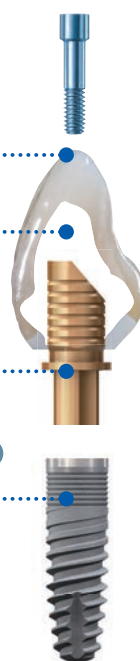

visio.lign

BioHPP

SKY elegance
IMPLANT SYSTEM abutment

narrow SKY
IMPLANT SYSTEM



bredent group

40 YEARS DENTAL INNOVATIONS
1 9 7 4
2 0 1 4

bredent s.r.l. | Via Roma 10 | 39100 Bolzano
Tel. 0471 / 469576 | Fax 0471 / 469573
www.bredent.it | e-mail info@bredent.it

La perdita dei denti potrebbe rallentare le funzioni del corpo e della mente

Londra - UK: I ricordi e le capacità di deambulazione di adulti che hanno perso tutti i loro denti diminuiscono più rapidamente rispetto a coloro che posseggono ancora alcuni denti, dicono i ricercatori della London's Global University (UCL). I risultati hanno infatti dimostrato che gli edentuli hanno risultati peggiori del 10% nei test di memoria e di camminata veloce rispetto alle persone ancora dotate di dentatura.

Lo studio ha preso in considerazione 3.166 adulti, di età uguale o maggiore a 60 anni, partendo dall'indagine dell'English Longitudinal Study of Ageing (ELSA) e confrontando le loro prestazioni mnemoniche e di camminata veloce. L'associazione tra memoria ed edentulia è stata spiegata dopo aver correlato i risultati con una vasta gamma di fattori, tra cui: caratteristiche sociodemografiche, problemi di salute, benessere fisico, comportamenti salutistici o no (ad esempio, fumare e bere), depressione, biomarcatori rilevanti e particolari status socio-economici.

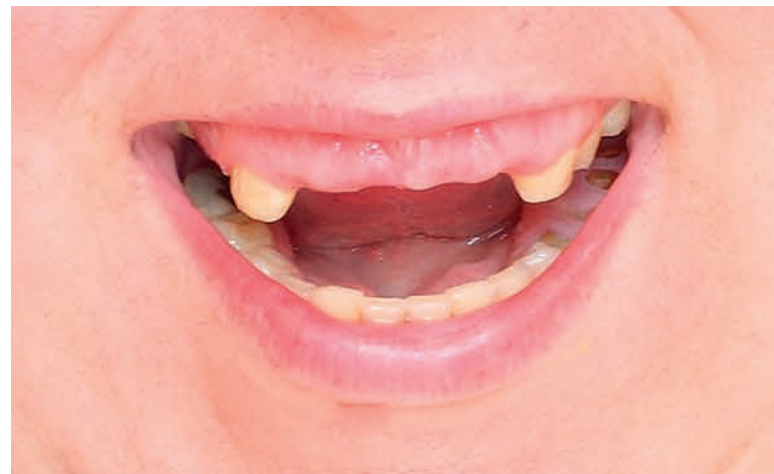Tuttavia, dopo aver calibrato i risultati in base a tutti i possibili fattori, le persone edentule hanno un passo leggermente più lento rispetto a coloro che sono ancora forniti di denti. Questo collegamento tra gli adulti più anziani inglesi in procinto di perdere i denti naturali e una diminuzione della memoria, oltre alla limitata funzione fisica, appare più evidente negli adulti di età compresa tra 60 e 74 anni rispetto a quelli di età superiore ai 75 anni.

«La perdita dei denti potrebbe essere usata come un indicatore precoce del declino fisico e mentale in età più avanzata, soprattutto tra i 60 e i 74 anni», ha detto l'autore, Georgios Tsakos, del Dipartimento di Epidemiologia e Sanità pubblica presso l'UCL. «Abbiamo riscontrato che le cause più comuni di perdita dei denti e del declino fisico e mentale sono spesso legate allo status socio-economico, ed evidenziano l'importanza di alcuni aspetti sociali quali l'istruzione e ricchezza per il miglioramento della salute orale e generale dei membri più poveri della società, indipendentemente da cosa ci sia dietro il collegamento tra perdita dei denti e declino nelle funzioni. Constatando una perdita eccessiva del dente, si ha l'opportunità di identificare precocemente i soggetti adulti a maggior rischio di un più veloce declino fisico e mentale più avanti negli anni. Ci sono molti fattori capaci di incidere su questo declino, come lo stile di vita e fattori psico-sociali apportatori di cambiamento», spiega Tsakos.

La ricerca intitolata "Tooth loss as-

sociated with physical and cognitive decline in older adults", è stata pubblicata online sul *Journal of the American Geriatrics Society*.

La perdita dei denti potrebbe essere utilizzata come indicatore precoce del declino fisico e mentale in età avanzata (©Kletr/Shutterstock).



ANKYLOS®

6.6 millimetri – 100% ANKYLOS®

NOVITA'



- L'impianto corto ANKYLOS® è indicato quando la dimensione verticale dell'osso è limitata.
- Può ridurre la necessità di un aumento verticale e quindi diminuire i tempi e i costi del trattamento.
- ANKYLOS® 6.6 ha la stessa connessione conica ed ermetica TissueCare come tutti gli impianti ANKYLOS®, assicura così l'assenza di micromovimenti tra l'impianto e l'abutment.
- La connessione TissueCare è parte del TissueCare Concept di ANKYLOS® che è sinonimo di stabilità dei tessuti duri e molli a lungo termine.

www.dentsplyimplants.it

DENTSPLY
IMPLANTS

Total Face Approach secondo tre grandi esperti italiani

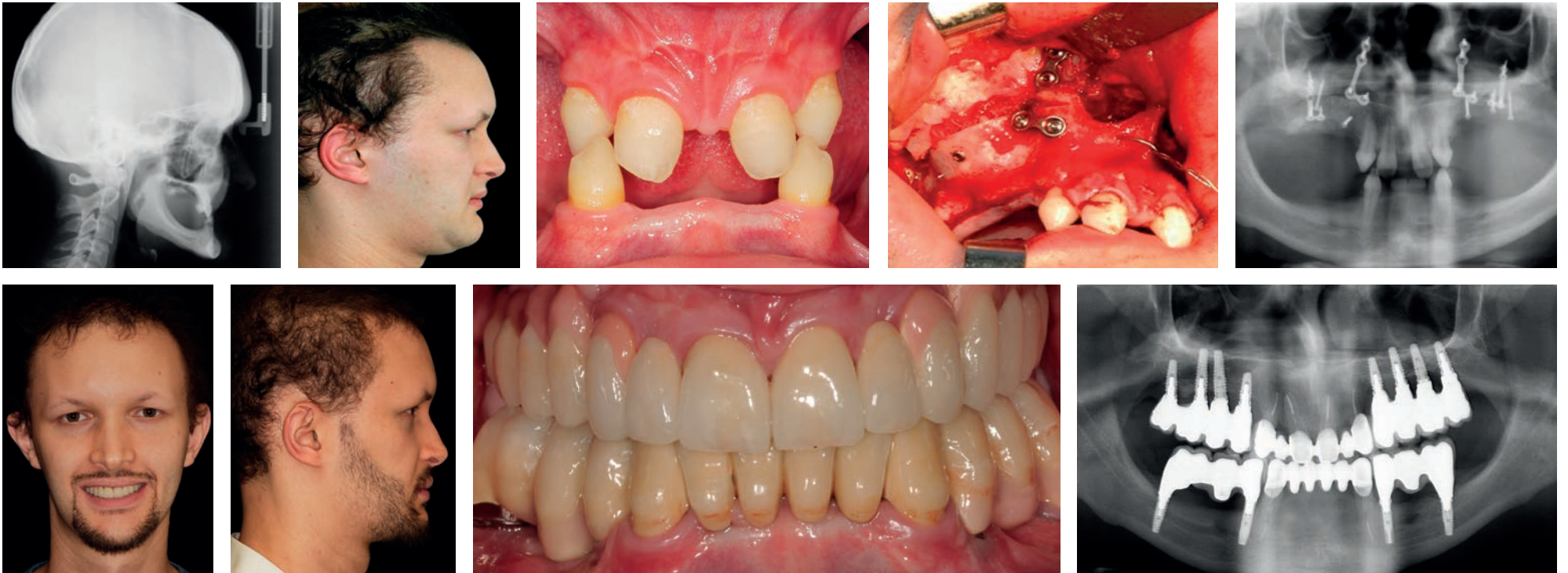Dental Tribune intervista Aldo Bruno Gianni, Giovanna Perrotti e Tiziano Testori

< pagina 1

Il messaggio che dovrebbe essere recepito dai colleghi odontoiatri è quindi duplice: da un lato, cioè, i parametri di estetica del viso che vengono comunemente utilizzati nella programmazione dei casi

microestetica o miniestetica del dente, della protesi, della gengiva o della papilla, ma guardiamo anche e soprattutto alla macroestetica, a come cioè il lavoro odontoiatrico si inserisce nel viso del paziente. Questo approccio, che ovviamente è multispecialistico, oltre a migliorare la qualità del risultato finale, potrà essere un elemento distintivo

personalmente posso dire di aver imparato molto dalla collaborazione con colleghi implantologi e ortodontisti. Spero che loro possano affermare di avere a loro volta imparato da me qualcosa di utile per la loro professione. Secondo me, infatti, il messaggio finale dovrà essere proprio questo: nessuno da solo può ottenere il massi-



Figg. 1a-c - III classe scheletrica con edentulia quasi totale in displasia ectodermica.

Figg. 1d, 1e - Osteotomia Le Fort I di avanzamento, abbassamento verticale. Ricostruzione ossea simultanea.

Figg. 1f-i - Caso ultimato con impianti.

di chirurgia ortognatica (linea del sorriso, definizione del profilo, esposizione labio-dentale ecc.) possono e devono valere anche nella programmazione di riabilitazioni implantoprotesiche di pazienti totalmente o parzialmente edentuli, per ottimizzare anche in questi casi l'armonia del volto, e dall'altro che il successo di un trattamento odontoiatrico (ortodontico o implantare) non può unicamente essere misurato dal "buco della serratura", cioè guardando il paziente in bocca, ma deve essere valutato globalmente. Il paziente non va in giro con i suoi denti o con la sua lastra, ma con la sua faccia.

Dunque il ruolo più importante, sia in ambito ortognatico che implantoprotesico, è del chirurgo maxillo-facciale che, con il suo intervento, può modificare in modo anche drammatico l'estetica del volto?

Al contrario, il ruolo sia dell'ortodontista che del chirurgo implantare, oggi più che mai, è fondamentale. Infatti, per prima cosa, sia nella riabilitazione implantoprotesica che in chirurgia ortognatica, non è possibile raggiungere un buon risultato se non vi è un vero approccio multidisciplinare sin dall'inizio, con la discussione collegiale del caso e la definizione dei tempi e della priorità dei vari trattamenti specialistici. Ad esempio, se in chirurgia ortognatica l'ortodontista non finalizza in modo corretto la fase di decompenso degli incisivi, per quanto il chirurgo possa fare, non verrà mai ottenuto un buon rapporto labio-dentale sia superiormente che inferiormente. In implantologia spesso è presente nei pazienti totalmente edentuli un'atrofia del mascellare superiore con deficit della dimensione verticale anteriore e conseguente pseudoprogmatismo per l'anterotazione mandibolare; di volta in volta, bisognerà valutare se è possibile correggere tale condizione soltanto con il confezionamento di un supporto protesico oppure con un intervento finalizzato al ripristino tridimensionale dei rapporti intermascellari. In altre parole, il collega odontoiatra deve sapere che anche i suoi trattamenti ortodontici o implantari condizionano nel bene e nel male l'estetica del III inferiore del viso, e in particolare dei tessuti molli periorali, che al termine di ogni terapia dovrebbero raggiungere un adeguato sostegno garantito sia dall'osso che dalla componente dentaria.

Nella pratica clinica, quindi, cosa significa affrontare un caso con un "Total Face Approach"?

Vuol dire essere consapevole che la richiesta del paziente parte dai denti (malocclusioni o edentulie), ma spesso sottintende anche e soprattutto motivazioni che vanno oltre l'elemento dentario. Cerchiamo di non essere attenti esclusivamente alla componente dentaria del caso; per dirla con Tiziano Testori, non guardiamo solo alla

del professionista che è in grado di offrire un servizio completo e differente al suo paziente. In ogni trattamento odontoiatrico ci sono dei risvolti di estetica, non solo dentaria, ma anche facciale, importantissimi che devono essere prima conosciuti e quindi previsti (Figg. 1a-i).

In altre parole, non è sufficiente – soprattutto nelle riabilitazioni più complesse – un bagaglio tecnico, ma bisogna programmare in dettaglio come l'estetica facciale cambierà?

Esatto, anche se spesso ai congressi vengono mostrate situazioni di edentulia brillantemente risolte con riabilitazioni implantoprotesiche non buone, ma addirittura ottime; però ci viene mostrato solo il dettaglio della protesi, tuttavia nella realtà bisogna vedere come quelle protesi si inseriscono nell'economia di quel viso. Ad esempio, bisogna prevedere se il sostegno protesico dei tessuti molli del labbro è corretto o deficitario, oppure se la linea del sorriso consente una buona esposizione labio-dentale che normalmente al sorriso scopre i denti incisivi fino a far vedere il colletto, oppure se permane un antiestetico sorriso gengivale o al contrario un'ipoesposizione dentaria. La stessa cosa vale in ortodonzia, quando spesso vengono discussi casi di malocclusioni ottimamente risolti, ma mostrando soltanto una documentazione fotografica dei rapporti occlusali finali, senza una visione del volto in toto.

Nelle edentulie totali, o quasi totali, e nelle malocclusioni suggerisce sempre la necessità di un approccio multidisciplinare?

Direi che questo oggi dovrebbe essere il gold standard, perché esistono per definizione competenze diverse che devono integrarsi (implantoprotesiche, chirurgiche, maxillo-facciali, ortognatodontiche) e il caso, sin dall'inizio, dovrebbe essere discusso con i vari specialisti che, senza desiderio di prevaricare, ma con il giusto spirito di gruppo e nel pieno rispetto delle rispettive competenze, possono raggiungere risultati fino a qualche anno fa impensati, anche nei casi apparentemente più "disperati".

Ma tutto questo accade veramente nella realtà clinica o è solo un sogno ancora difficile da realizzare?

No, è già realtà. Abbiamo creato sul campo un team multidisciplinare che sempre si è confrontato nella discussione di ogni singolo caso, e io

mo, ma insieme, parafrasando il presidente Obama; «Yes, we can».

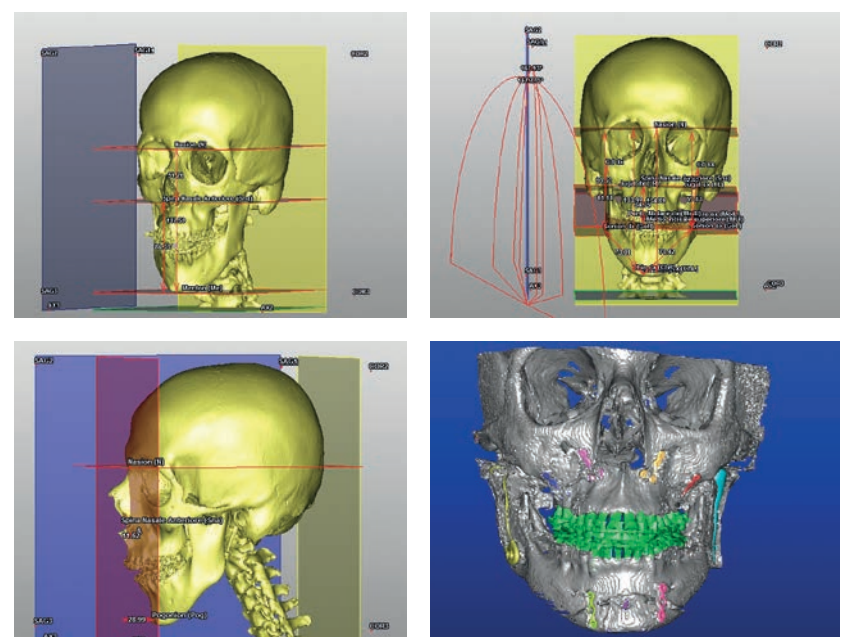


Dott.ssa Giovanna Perrotti, Responsabile del Reparto di Ortodonzia e Odontoiatria Infantile presso l'Università degli Studi di Milano, Dipartimento di Tecnologie per la Salute, I.R.C.C.S. Istituto Ortopedico Galeazzi, Clinica Odontoiatrica (Direttore Prof. R.L. Weinstein).

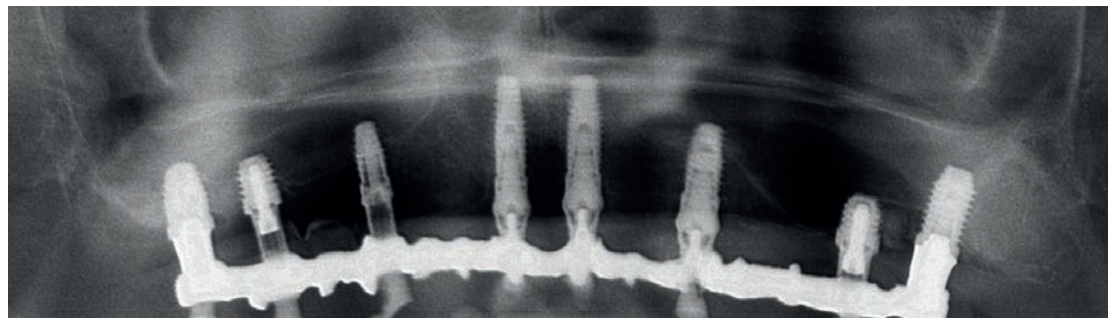
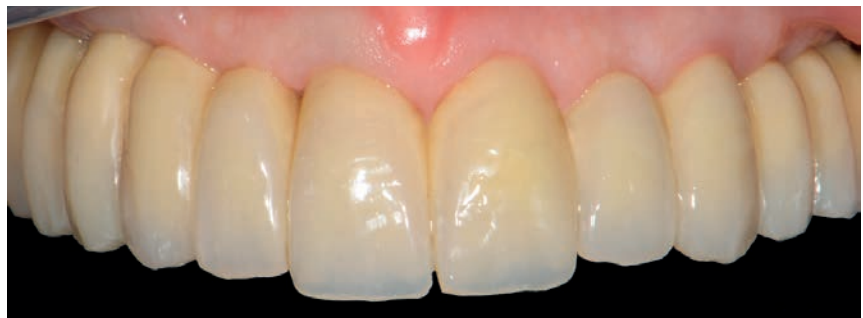Qual è il punto di vista dell'ortodontista rispetto al Total Face Approach?

L'ortodonzia moderna è strettamente correlata con l'estetica del viso e l'armonia dei tessuti molli perilabiali. Basti pensare alle controversie rispetto alle estrazioni dentarie o all'incremento della chirurgia ortognatica con finalità estetiche. Il Total Face Approach è noto come protocollo multidisciplinare ai fini di una sistematica diagnostica che soddisfi le esigenze dell'ortodontista, del chirurgo maxillo-facciale e dell'implantologo protesista.

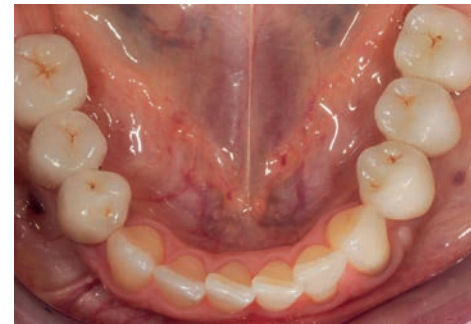
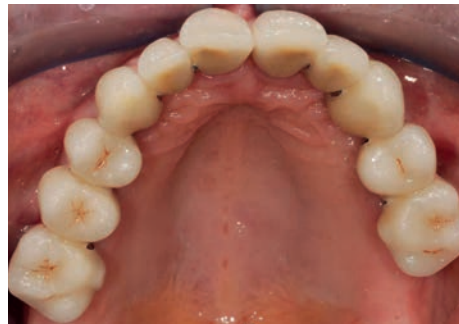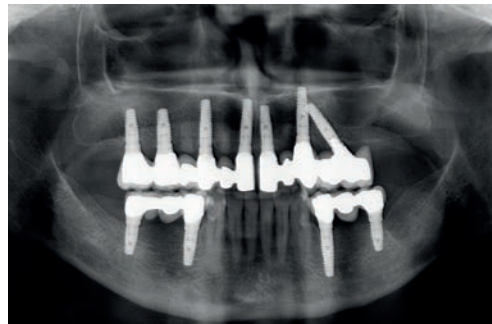
> pagina 5



Figg. 2a-d



Figg. 3a, 3b



< pagina 4

Il workflow tipo dell'ortodonzia per la fase diagnostica, che comprende la cefalometria bidimensionale e tridimensionale, l'analisi dei modelli e l'analisi estetica dei tessuti molli, è riportato come protocollo per la fase diagnostica dei casi candidati alla chirurgia ortognatica e alle grandi riabilitazioni implantoprotetiche.

Qual è l'obiettivo del Corso di Ortodonzia prechirurgica e come si inserisce il Total Face Approach in questo ambito?

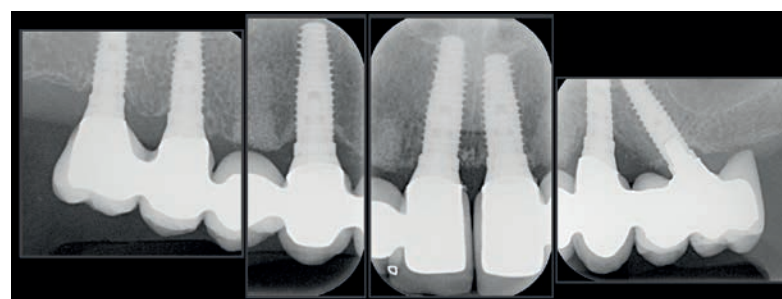
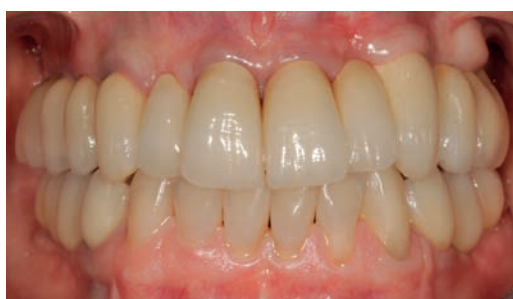Il corso si propone di mostrare un moderno approccio alla gestione dei casi ortodontici candidati alla chirurgia ortognatica, sia con dentatura completa sia edentuli, per i quali è richiesta una valutazione della malocclusione su base scheletrica. Il protocollo Total Face Approach si avvale della diagnostica digitale tridimensionale. Il corso si propone di spiegare come l'ausilio della diagnostica tridimensionale sia ormai diventato strumento fondamentale per il riconoscimento e la classificazione delle anomalie scheletriche e per la programmazione virtuale del piano di trattamento (Figg. 2a-d).



Prof. Tiziano Testori, Responsabile del Reparto di Implantologia e Riabilitazione Orale presso la Clinica Odontoiatrica (Direttore: Prof. R.L. Weinstein), I.R.C.C.S. Istituto Ortopedico Galeazzi, Università degli Studi di Milano.

Si parla tanto di semplificazione e mininvasività. Qual è il suo punto di vista?

La semplificazione dei protocolli clinici, unita a una riduzione dell'invasività del trattamento, è ormai da tempo una realtà clinica in implantologia. Questi due importanti obiettivi devono però essere contestualizzati nella condizione clinica di ogni singolo paziente e non devono essere l'alibi per trattamenti parziali o incompleti. Una valutazione costi/benefici deve essere parte integrante dell'analisi globale del paziente; la mininvasività come obiettivo assoluto non può esistere in medicina, potrebbe essere solo un concetto sofisticato di marketing per attrarre paziente o giustificare l'incapacità di



Figg. 4a-g

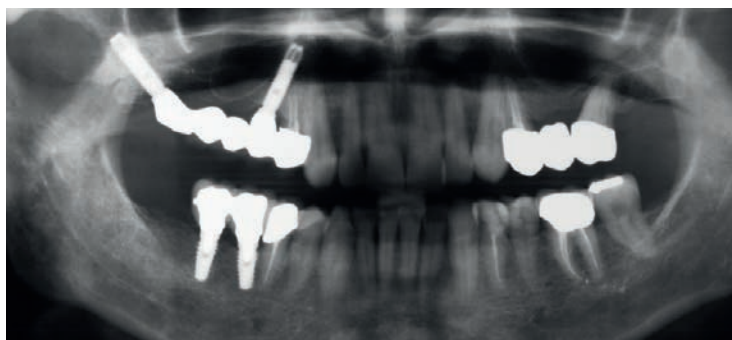


Fig. 5

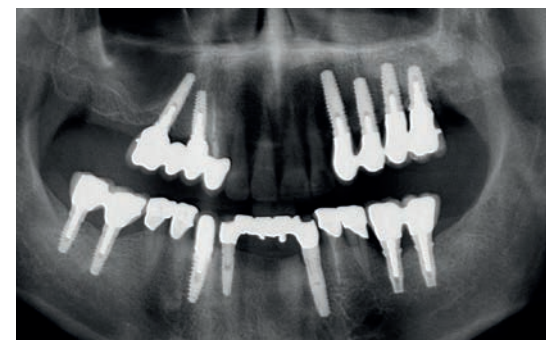

Fig. 6

eseguire alcuni interventi chirurgici richiesti dalla condizione clinica del paziente.

Quali sono le principali alternative terapeutiche alle ricostruzioni ossee?

Un'attenta valutazione delle alternative terapeutiche nel settore latero-posteriore del mascellare permette in molti casi di evitare interventi più invasivi senza ridurre la percentuale di successo implantare. Nella ricostruzione del mascellare, in caso di atrofie monolaterali o bilaterali in pazienti parzialmente o totalmente edentuli, esistono alcune alternative terapeutiche che devono essere prese in considerazione; infatti, un insufficiente volume osseo nei settori latero-posteriori non rappresenta di per sé l'indicazione a eseguire interventi di ricostruzione ossea. Un'attenta valutazione delle possibili alternative rappresenta un'opzione terapeutica in tutti i pazienti che, per problemi di medicina generale, patologie presenti a livello del seno mascellare, età avanzata o per motivazioni psicologiche, non possono sottoporsi a un intervento chirurgico più invasivo quale l'elevazione del seno mascellare. Nei pazienti che presentano la mancanza dei denti posteriori

bisogna valutare con attenzione che vi sia l'indicazione funzionale e/o estetica che giustifichi l'atto terapeutico, tenendo conto delle richieste del paziente che possono essere sia funzionali che estetiche. Un ulteriore parametro da considerare nella scelta di un trattamento alternativo è rappresentato dalla minore complessità della tecnica chirurgica, che consente di ridurre la morbilità, l'insorgenza di complicanze e un postoperatorio più rapido.

Un'attenta valutazione delle procedure alternative tende a ridurre il numero di indicazioni per procedure complesse e invasive, come il rialzo di seno o innesti ossei. In relazione alla condizione clinica, le alternative terapeutiche a un rialzo sinusale sono fondamentalmente quattro:

- impianti corti (Figg. 3a, b);
- impianti pre e post-sinusal;
- impianti inclinati in senso mesio-distale (Figg. 4a-g; Figg. 5, 6);
- impianti con cantilever distale.

Un'attenta valutazione delle alternative terapeutiche nel settore latero-posteriore del mascellare permette, in molti casi, di evitare interventi più invasivi senza ridurre la percentuale di successo implantare.

Corso di ortodonzia pre-chirurgica, chirurgia ortognatica e chirurgia implantare

Corso teorico-pratico con live surgery

Il corso è indirizzato agli ortodontisti e agli specializzandi di ortodonzia e chirurgia maxillo-facciale che desiderano aumentare il loro livello di conoscenza dell'ortodonzia pre-chirurgica. Il corso aiuta ad incrementare le fasi di comunicazione fra ortodontista e chirurgo in quanto fornisce un protocollo ben dettagliato della fase diagnostica e dei passaggi terapeutici ortodontici. Il modulo di "Chirurgia ricostruttiva ossea pre-implantare ed implantare, chirurgia senza ricostruzioni ossee" è rivolto a tutti i chirurghi orali ed implantologi.

Per info e iscrizioni: Lake Como Institute® - via Rubini, 22 - 22100 Como - Tel.: 031/2759092 - Fax: 031/243027 - info@lakecomoinstitute.com

Corso di ortodonzia pre-chirurgica
26/27 giugno 2015
 Relatore: Giovanna Perrotti

Corso di chirurgia ortognatica
03/04 luglio 2015
 Relatore: Aldo Bruno Gianni

Corso di chirurgia ricostruttiva ossea pre-implantare ed implantare, chirurgia senza ricostruzioni ossee
18/19 settembre 2015
 Relatori: Tiziano Testori, Aldo Bruno Gianni

Concetti di pianificazione virtuale in 3D per protesi mandibolare full-arch su impianti

Guida alla riduzione ossea

Scott D. Ganz

< pagina 1

Mediante l'uso di modalità avanzate di imaging, si sono stabiliti nuovi paradigmi che, secondo l'opinione dell'autore, continueranno a ridefinire il processo di diagnosi e di pianificazione del trattamento circa le procedure implantari per gli anni a venire. Senza l'applicazione della tomografia computerizzata (CT) o della tomografia computerizzata cone beam a minor dosaggio (CBCT), non si può ottenere un'esatta comprensione della realtà anatomica tridimensionale, con aumento potenziale delle complicanze chirurgiche e restaurative.

L'utilizzo di modalità di imaging

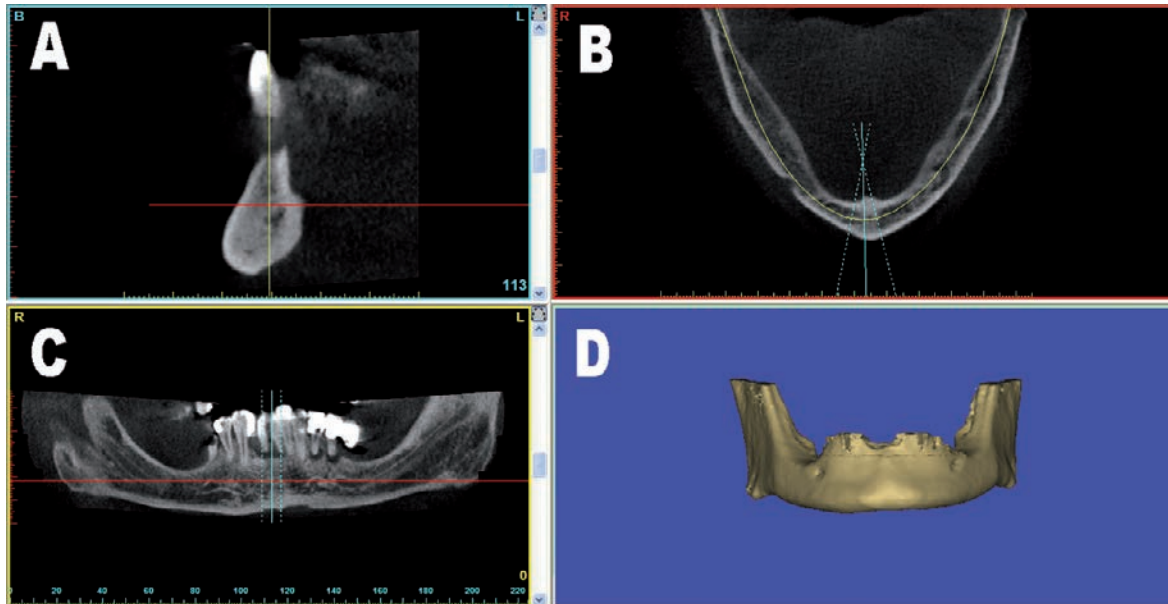


Fig.1

in 3D come parte della pianificazione protesica pre-chirurgica può seguire diverse strade, come dimostrato nel diagramma di flusso. La prima prevede l'acquisizione di una scansione direttamente in 3D, senza alcuna pianificazione preventiva o apparecchiature accessorie. Il processo di scansione può essere realizzato in un centro di radiologia locale o tramite una macchina CBCT in studio, ora ampiamente disponibile. La scansione in sé può essere completata in pochi minuti. Una volta che i dati sono stati elaborati, possono essere visualizzati mediante il software della macchina CBCT

> pagina 7

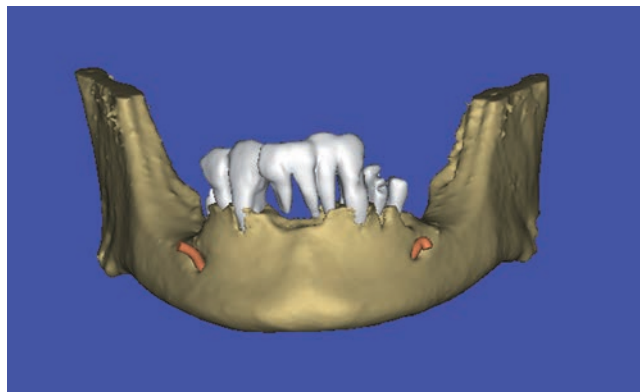


Fig. 2a

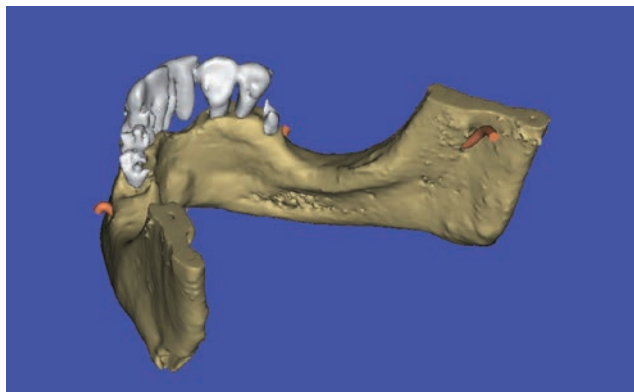


Fig. 2b

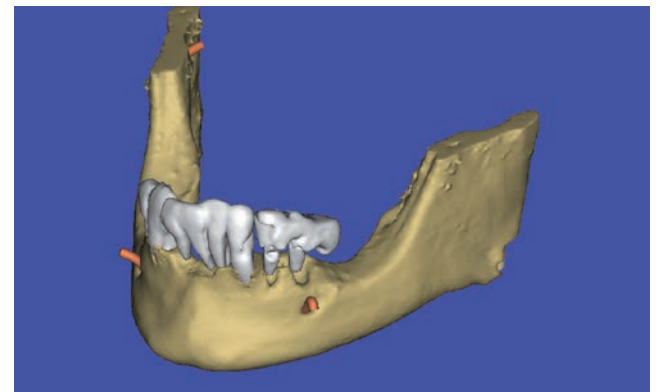


Fig. 2c

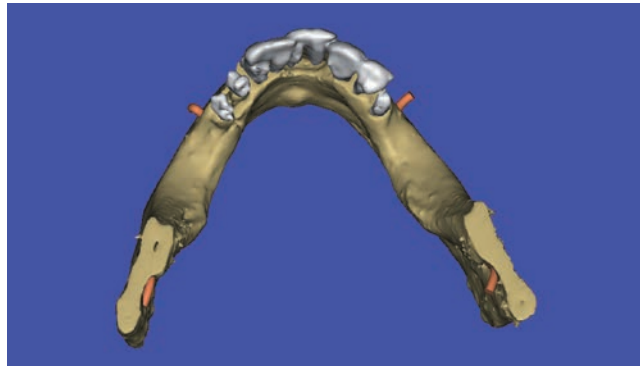


Fig. 3a

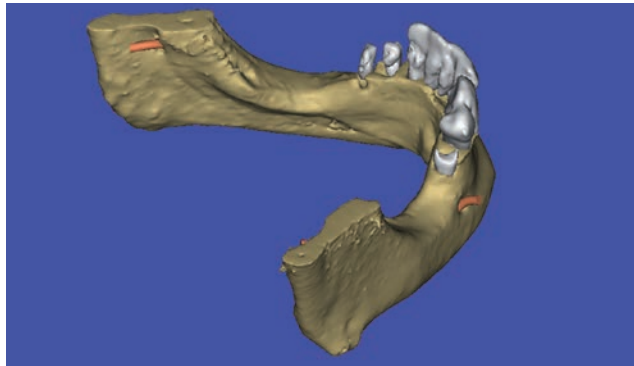


Fig. 3b

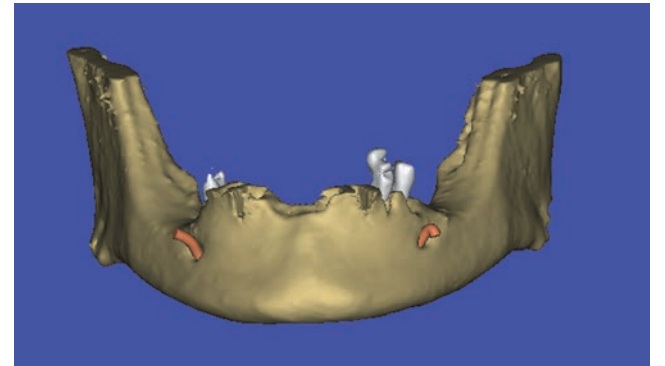


Fig. 4a

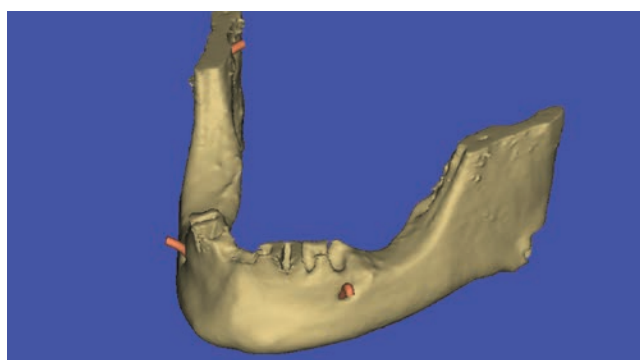


Fig. 4b

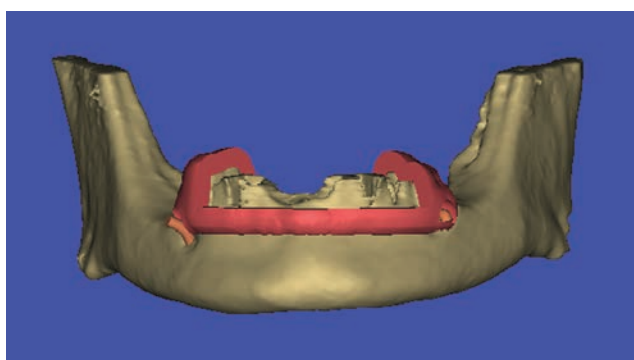


Fig. 5a

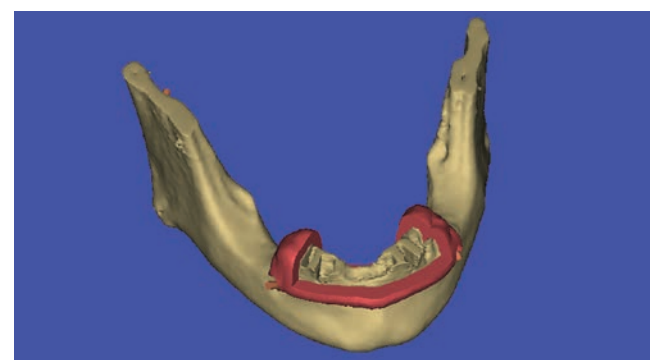


Fig. 5b

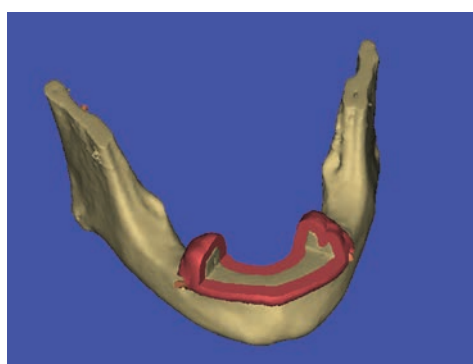


Fig. 6a

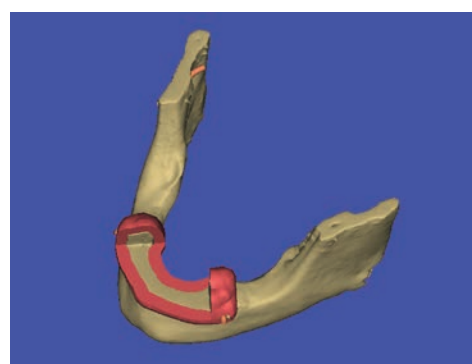


Fig. 6b

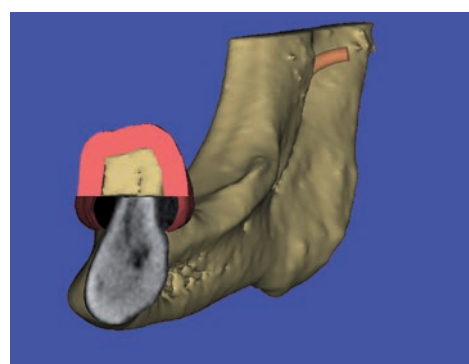

Fig. 7a

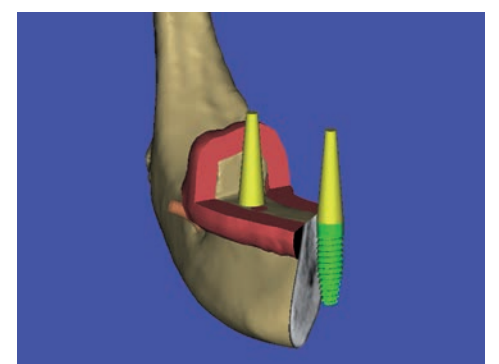


Fig. 7b

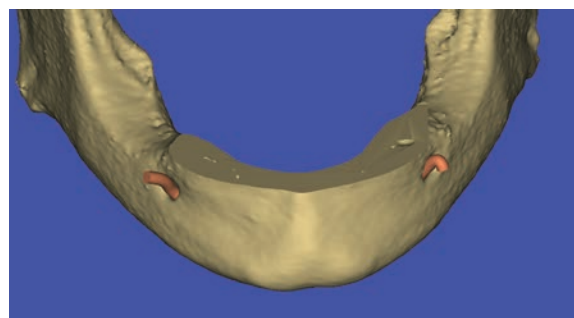
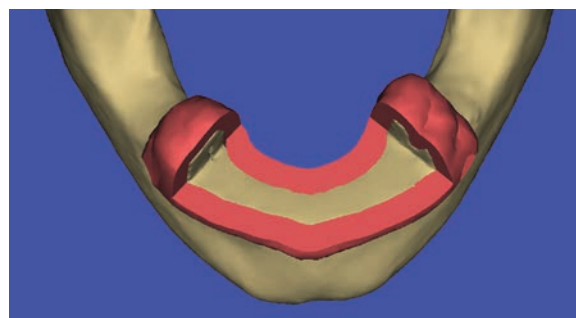


Fig. 8a

Fig. 8b

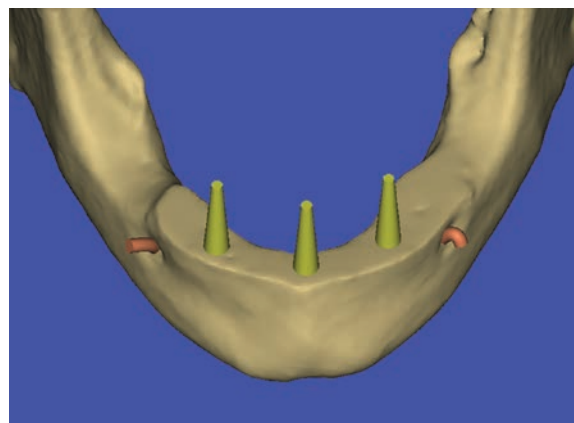
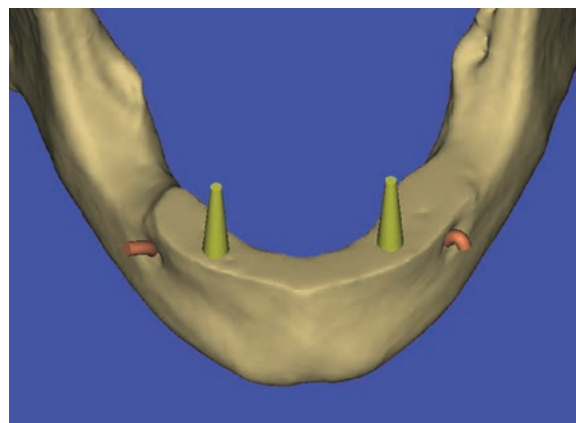


Fig. 9a

Fig. 9b

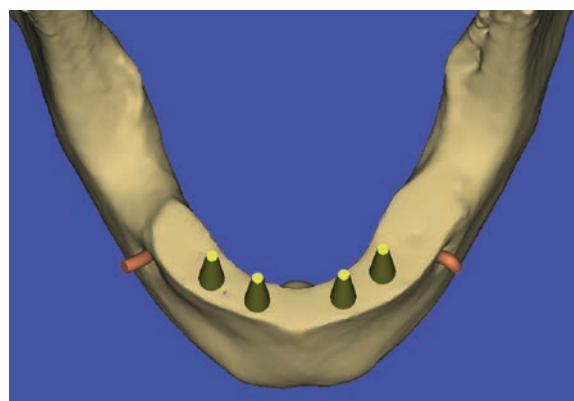
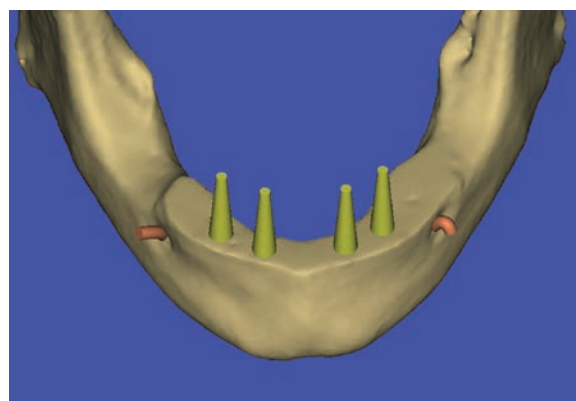


Fig. 9c

Fig. 9d

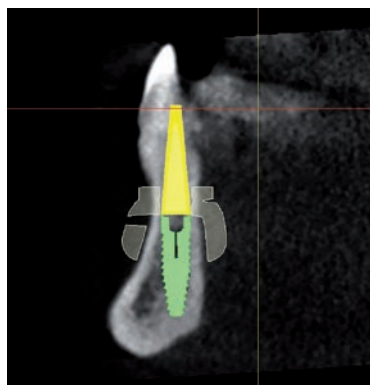
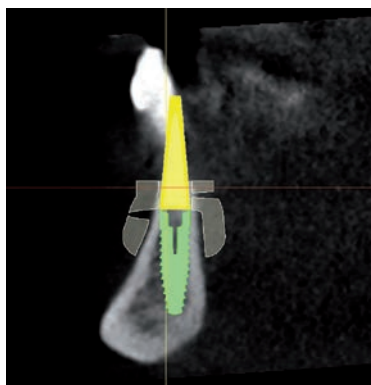
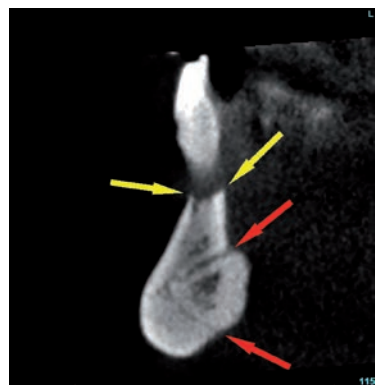

Fig. 10

Fig. 11a

Fig. 11b

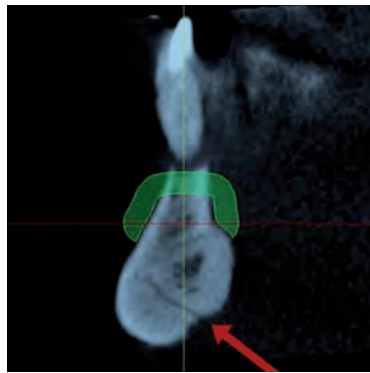
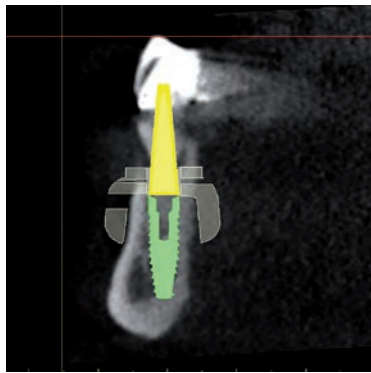
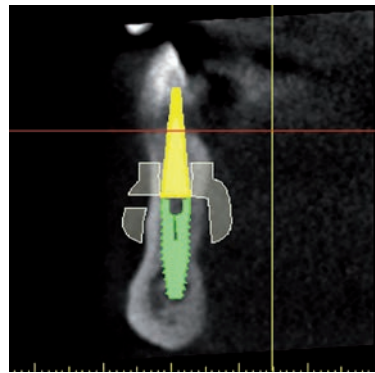


Fig. 11c

Fig. 11d

Fig. 12

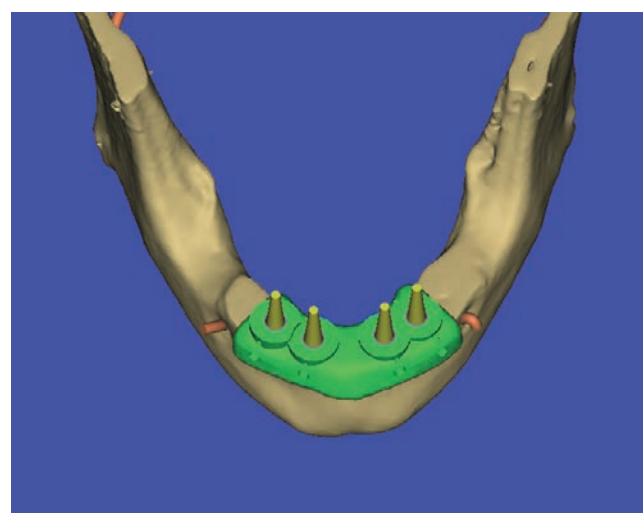
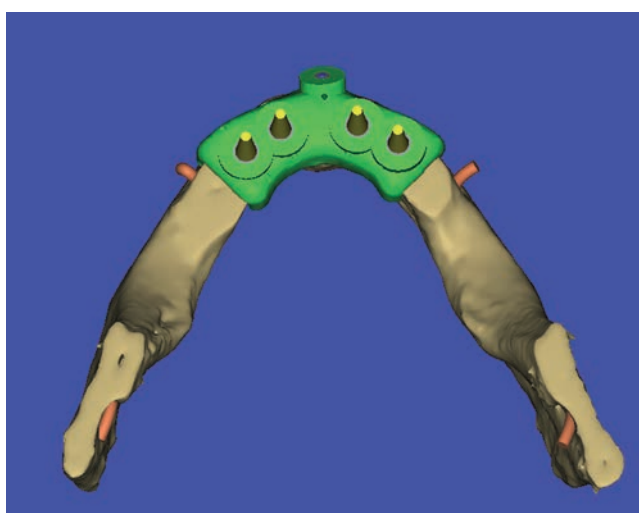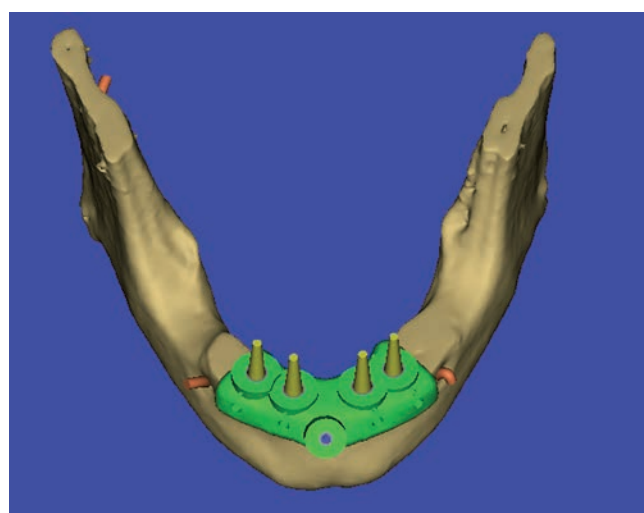


Fig. 13a

Fig. 13b

Fig. 13c

< pagina 6

utilizzata e valutati per potenziali siti riceventi implantari, seguiti dall'intervento chirurgico.

Un secondo percorso richiede la realizzazione di un dispositivo scanner radiopaco che incorpora informazioni restaurative vitali e che sarà indossato dal paziente durante l'acquisizione della scansione. In questo modo si può valutare la posizione dei denti rispetto all'osso sottostante e ad altre importanti strutture anatomiche, come il seno mascellare o il nervo alveolare inferiore. Si possono visualizzare di nuovo i dati di scansione tramite il software originale della macchina CBCT e si può decidere un piano basato direttamente sulle esigenze restaurative del paziente.

I dati di scansione vengono formati secondo un protocollo esterno di interscambio denominato DICOM (Digital Imaging and Communications in Medicine). I dati DICOM possono essere esportati per l'utilizzo del software da parte di terzi in applicazioni che hanno strumenti aggiuntivi di aiuto ai medici nella diagnosi e nella pianificazione del trattamento.

L'utilizzo di un piano di trattamento interattivo è enormemente cresciuto negli ultimi dieci anni come è aumentata in modo esponenziale la potenza di calcolo. Ci sono almeno due percorsi da seguire una volta che si è stabilito un piano virtuale.

Il primo permette di valutare i dati, fornendo informazioni importanti per il medico che eseguirà l'intervento chirurgico a mano libera sulla base del piano virtuale, definito dall'autore "intervento CT-assistito". Il secondo percorso prevede la realizzazione di una guida chirurgica o di un template costruito in remoto dal digitale di solito mediante un rapido prototipo o una stereolitografia.

Questo metodo è stato descritto come un intervento CT-derivato template-assistito ed è considerato il più prevedibile rispetto a tutti i metodi precedenti. L'utilizzo di modalità avanzate di imaging per la pianificazione protesica pre-chirurgica è essenziale per qualsiasi tipo di intervento implantare e restaurativo, inclusi i restauri su dente singolo e su più denti, ricostruzione fissa full-arch e overdenture rimovibile.

Concetti di pianificazione in 3D per la mandibola

Indipendentemente dal processo di acquisizione dell'immagine, ci sono quattro proiezioni standard che devono essere pienamente apprezzate in fase di diagnosi. Queste includono la sezione trasversale (A), assiale (B), la panoramica (C), e il volume ricostruito in 3D (D) come si vede nella Figura 1.

La capacità di interazione tra queste immagini differisce da software a software. È la capacità di visualizzare i dati in 3D con migliori strumenti che consente ai medici di valutare l'anatomia del singolo paziente.

La sezione trasversale è importante per la valutazione delle lamine ossee corticali vestibolare e linguale, l'osso intramidollare e il posizionamento dei denti all'interno degli alveoli. La proiezione assiale permette di ispezionare l'intera mascella superiore o inferiore, il volume del seno mascellare, la posizione del canale incisale nella mascella e il forame mentoniero nella mandibola. La visione panoramica è un'immagine complessiva di esplorazione, e può essere utile per rintracciare il nervo mandibolare e valutare il pavimento del seno mascellare adiacente la regione nasale.

I volumi ricostruiti in 3D hanno un valore inestimabile per il processo di pianificazione e per comunicare le informazioni ai componenti del team implantare, compreso il paziente e il tecnico di laboratorio che dovrà fabbricare la protesi definitiva. Queste immagini sono particolarmente utili perché più facili da capire e da apprezzare.

Come rappresentato nel diagramma di flusso, un paziente può essere inviato a un centro di radiologia per una scansione CBCT dell'arcata mandibolare senza dispositivo di scansione.

I volumi ricostruiti in 3D si possono facilmente comprendere e interpretare per quanto riguarda la mandibola (Figg. 2a-c). Nel caso mostrato, ci sono diversi denti anteriori irrecuperabili per i quali è prevista l'estrazione. L'entità della perdita di tessuto osseo può essere apprezzata dal medico e mostrata al paziente come eccellente strumento di educazione e di comunicazione.

La mandibola virtuale può essere ruotata per far vedere come si presenta l'anatomia individuale del paziente (Figg. 3a, b).

> pagina 8

< pagina 7

Con strumenti digitali innovativi, i denti possono essere virtualmente estratti nel volume ricostruito in 3D, aiutando il medico a comprendere l'anatomia locale per identificare i potenziali siti destinati agli impianti (Figg. 4a, b). In questo esempio, la cresta alveolare si è considerevolmente ridotta alla sommità. Per facilitare il posizionamento dell'impianto, la cresta ha richiesto un'alveolectomia, riducendola di circa 8-10 mm.

Le applicazioni software avanzate consentono di sezionare l'osso in base al piano desiderato.

Un modello di riduzione ossea sperimentato dall'autore può essere simulato dal software e quindi fabbricato per aiutare nella rimozione di osso (Figg. 5a, b). Il modello di riduzione si inserisce sulla cresta, permettendo la visualizzazione completa dell'osso residuo da sezionare a partire dalla cresta alveolare. Si può anche simulare l'appiattimento della cresta, migliorando notevolmente l'apprezzamento della restante topografia ossea da parte del clinico.

(Figg. 6a, b). La quantità di osso da rimuovere può essere visualizzata come mostrato in Figura 7a e poi valutata da chi dovrà realmente posizionare l'impianto nell'osso (Fig. 7b). Le visioni occlusale e vestibolare rivelano la nuova larghezza utile dell'osso crestale per il posizionamento dell'impianto (Figg. 8a, b).

La visualizzazione della cresta ossea può aiutare nella determinazione dei siti ideali riceventi dell'impianto. Tuttavia, è bene notare che devono essere considerate tutte le altre sezioni per apprezzare le strutture anatomiche vitali adiacenti e la rimanente topografia della zona anteriore mandibolare, prima di poter finalizzare qualsiasi pianificazione. Si possono rapidamente simulare alcune differenti opzioni e poi discuterle con il paziente e con tutti i membri del team implantare. L'uso di un modello di riduzione ossea può facilitare la rimozione accurata dell'osso e il posizionamento immediato degli impianti, eliminando la necessità di due interventi chirurgici separati e minimizzando così la condizione patologica del paziente.

Nel caso mostrato è stata inizialmente proposta al paziente un'overdenture su impianti. Pertanto, i siti destinatari sono stati determinati sulla base dell'osso disponibile nella sinfisi mandibolare a destra e a sinistra del forame mentoniero, valutati in proiezione assiale e trasversale. Mentre è possibile progettare un'overdenture con impianti nella regione posteriore della mandibola, la posizione usuale degli impianti è all'interno della regione sinfisaria.

Le scelte erano quelle di inserire due impianti, tre impianti, o quattro impianti tra i due forami mentonieri (Figg. 9a-d). L'area della sinfisi non è esente da rischi. È necessaria una proiezione trasversale per valutare lo spessore delle lamine ossee corticali vestibolare e linguale, e per conoscere la traiettoria e la topografia della parte anteriore della mandibola. In aggiunta, ci sono vasi sanguigni im-

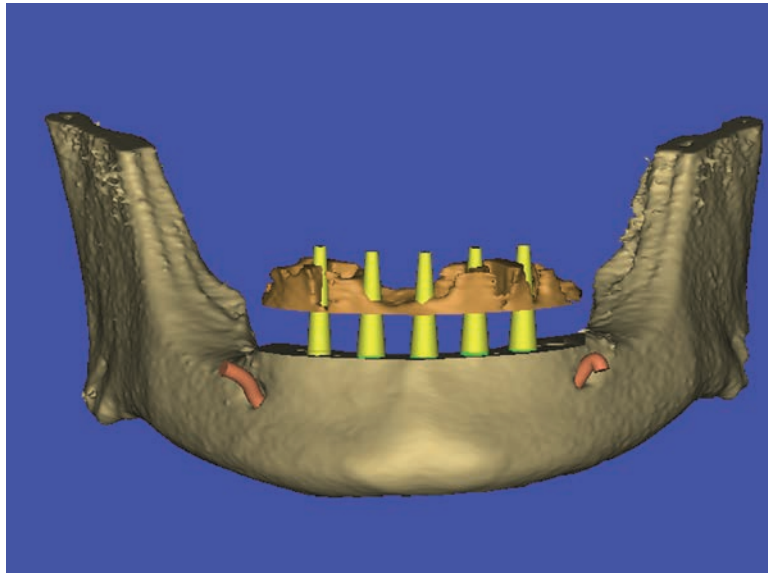


Fig. 14a

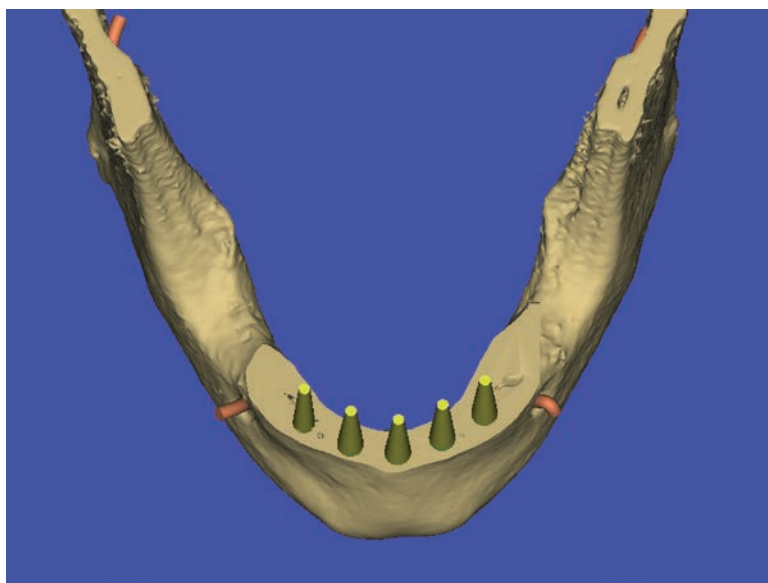


Fig. 15a

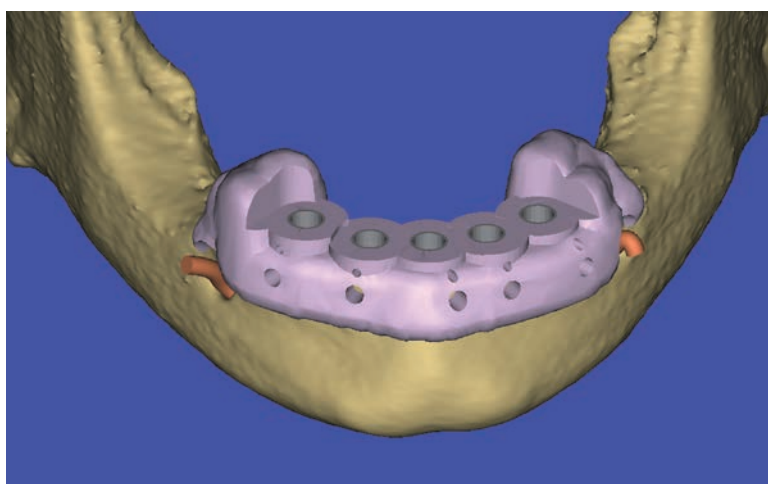


Fig. 16a

portanti che è stato dimostrato essere causa di grave emorragia nel caso vengano perforati.

Questi vasi sono diversi da paziente a paziente ed evidenziano l'importanza di una diagnosi in 3D.

In questo caso, due di tali vasi sono stati trovati nella zona mediana della sinfisi (freccie rosse) come si vede nella sezione trasversale, che ha rivelato l'ampia perdita ossea circostante i denti irrecuperabili (aree gialle; Fig. 10).

Impianti virtuali fedeli alla realtà sono stati simulati nell'osso alveolare residuo (Figg. 11a-d).

È stata simulata una mascherina chirurgica per mettere gli impianti nelle posizioni desiderate e appoggiata sull'osso ridotto vestibolare e linguale. In prossimità della linea mediana, dove erano i vasi vitali, si è scelto di non mettere un impianto per evitare potenziali complicanze chirurgiche (Fig. 12). La dima chirurgica simulata osteo-guidata è stata visualizzata in vari volumi ricostruiti in 3D (Figg. 13a-c).

I primi due hanno rivelato una vite mediana di stabilizzazione orizzontale (Figg. 13a, b) e l'ultimo ha mostrato un template osteo-guidato senza fissaggio (Fig. 13c). C'è stato bisogno di impianti supplementari per migliorare la stabilità o era indicata una protesi ibrida fissa rimovibile, siti riceventi supplementari avrebbero potuto essere posizionati in base alla disponibilità anatomica. Allo scopo di dimostrare le capacità dei nuovi paradigmi digitali, cinque impianti virtuali sono stati inseriti nella parte iniziale della cresta alveolare anteriore dopo che i denti sono stati estratti virtualmente (Fig. 14a). Si possono ulteriormente migliorare le posizioni degli impianti collocando abutment gialli sporgenti che si estendono al di sopra del piano occlusale. Utilizzando la trasparenza selettiva, si possono regolare l'opacità e la traslucenza delle diverse strutture.

Sono state illustrate, mediante l'uso di software avanzati, osteotomie orizzontali per poter mettere gli im-

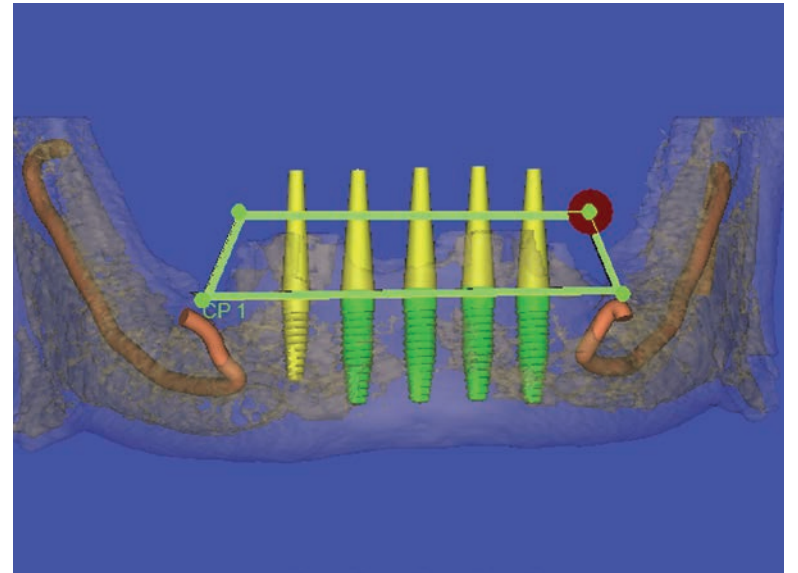


Fig. 14b

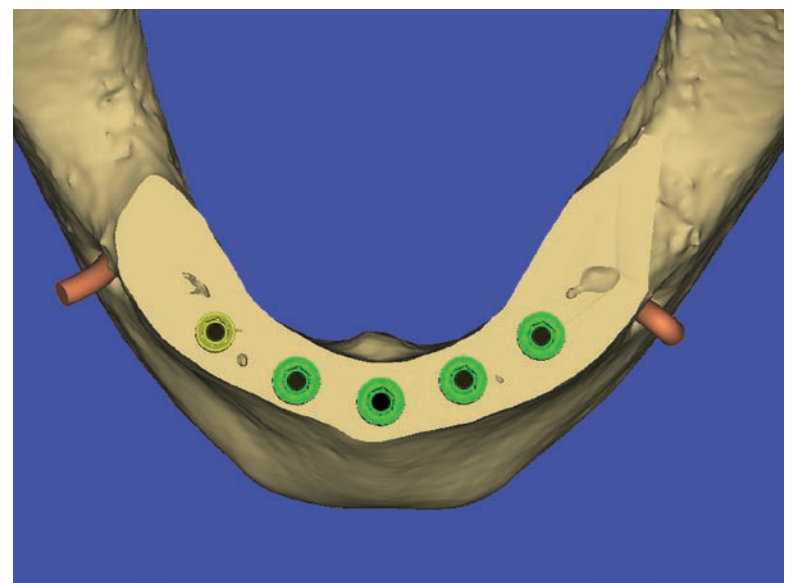


Fig. 15b

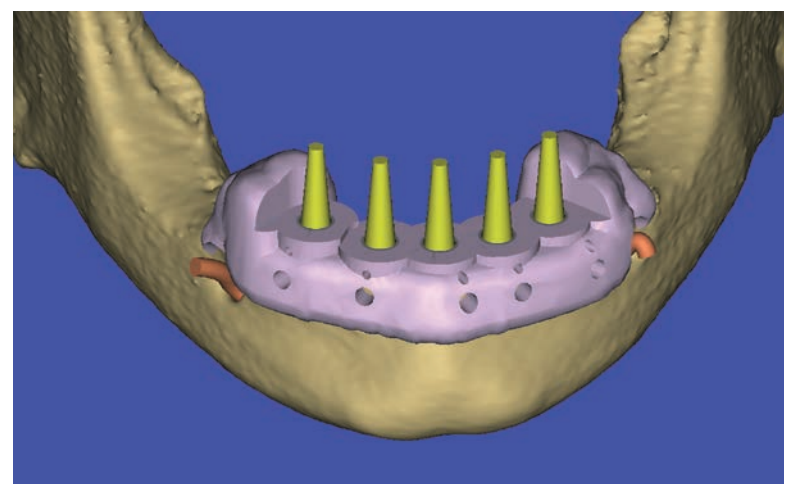


Fig. 16b

pianti nella stessa posizione verticale della cresta appena ridotta (Fig. 14b). Il rapporto tra gli impianti si può valutare in tutte le dimensioni (Fig. 15a, b). Inoltre, è importante lasciare ampio spazio tra gli impianti più posteriori, il nervo alveolare inferiore e il forame mentoniero. Una volta che le posizioni degli impianti sono state completate, si può simulare una guida chirurgica (Figg. 16a, b). Si noti che gli impianti erano tutti paralleli, cosa che può essere d'aiuto nella fabbricazione delle overdenture in laboratorio e per raggiungere l'adattamento passivo nelle strutture fisse (Fig. 16c). Il rapporto tra la posizione del dente originale e gli impianti simulati può essere apprezzato nella Figura 16d. Se si desidera una protesi ibrida fissa rimovibile, full-arch CAD/CAM in zirconio, o una procedura di carico immediato, la possibilità di simulare la posizione dell'impianto con una accurata valutazione della posizione desiderata del dente, migliorerà le fasi chirur-

giche, protesiche e di laboratorio.

Conclusioni

L'avvento della costruzione di protesi completa si è evoluto con l'adozione di concetti di overdenture sia per restauri su denti naturali sia per quelli su impianti. Sono stati sviluppati protocolli protesici convenzionali per facilitare le fasi di diagnosi, il piano di trattamento e di laboratorio. Questi includono radiografie periapicali convenzionali, radiografie panoramiche, esame orale e studio dei modelli montati su articolatore.

Utilizzando questi concetti, il medico può valutare alcuni aspetti importanti della presentazione anatomica del paziente, tra cui la dimensione verticale dell'occlusione, il supporto labiale, la fonetica, la linea del sorriso, l'overjet, l'overbite e i contorni della cresta, e può ottenere una conoscenza di base delle strutture ossee sottostanti.

> pagina 9

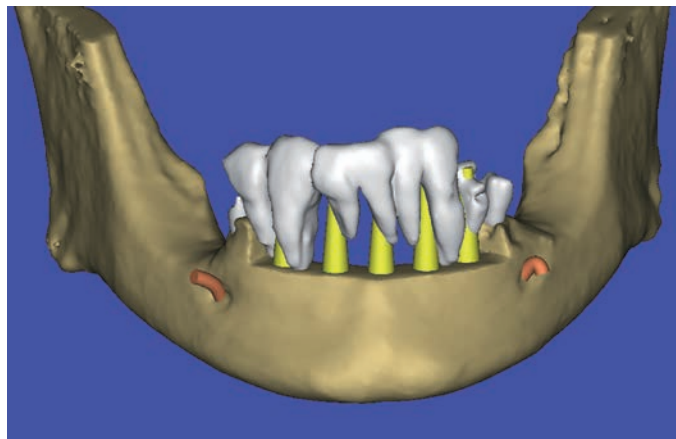
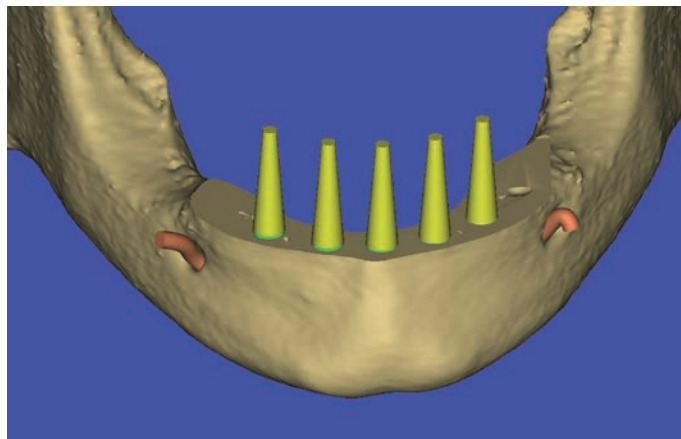


Fig. 16c

Fig. 16d

< pagina 8

L'insieme dei dati preliminari offerto dalla diagnostica convenzionale fornisce le basi per predisporre una linea di trattamento per il paziente. Tuttavia, la revisione dei risultati è basata su una valutazione 2D dell'anatomia ossea del paziente.

Per comprendere appieno la presentazione di ciascun paziente, sono essenziali le modalità avanzate di imaging in 3D. Questo articolo ha illustrato l'utilizzo di diversi strumenti innovativi virtuali in 3D.

L'applicazione di TC o di CBCT a minor dosaggio, fornisce ai medici una comprensione accurata della realtà anatomica in 3D dei nostri pazienti come aiuto nel fornire un trattamento secondo lo stato dell'arte. Sulla base di questi strumenti diagnostici, gli impianti saranno meglio posizionati, con meno complicanze chirurgiche e protesiche e con meno rifacimenti in laboratorio. I benefici consentiranno ai clinici di comprendere meglio il rapporto tra anatomia del paziente e i risultati restaurativi desiderati nel finalizzare una riabilitazione implanto-protesica realmente efficace.

La capacità di utilizzare la tecnologia di imaging digitale e pianificazione del trattamento è ora alla portata di molti medici attraverso i vari prodotti software presenti sul mercato. In aggiunta, ci sono molte possibilità di acquisto online per conto terzi che permettono ai medici di caricare i propri dati DICOM per valutare, elaborare, pianificare il trattamento, e persino costruire il template chirurgico.

In molti casi presentati, la riduzione della cresta alveolare è essenziale nella fase chirurgica per ottenere un'adeguata larghezza dell'osso per il posizionamento dell'impianto. È ora possibile pianificare un'accurata riduzione ossea con la conoscenza completa dell'impatto sullo spazio interarcata e sulle necessità occlusali. L'avvento del modello di riduzione ossea fornisce una soluzione digitale aggiuntiva che può anche risultare in una ridotta morbilità del paziente, soprattutto quando si può essere completare il processo con una procedura chirurgica.

Sono stati stabiliti nuovi paradigmi che, a parere dell'autore, continueranno a ridefinire il processo di diagnosi e di pianificazione del trattamento per quanto riguarda le procedure implantari, sia soluzioni mobili sia fissate su impianti, per gli anni a venire.

L'articolo è stato pubblicato la prima volta su *Cone Beam International*, n. 3 2014.

autore



Il dr. **SCOTT D. GANZ** ha uno studio privato di protesi, protesi maxillo-facciale e implantologia a Fort Lee, in New Jersey negli Stati Uniti. È nella lista dei "migliori dentisti" in America Woodward/White e nella lista "dentisti top" del mensile *New Jersey*. È stato presidente della sezione New Jersey dell'American College of Prosthodontists e della Computer Aided Implantology Academy.

Il dr. Ganz fa presentazioni in tutto il mondo sulle fasi chirurgiche e protesiche di implantologia e ha pubblicato ampiamente su questi temi. È considerato uno dei maggiori esperti americani nell'evoluzione di utilizzo del computer e del software interattivo per applicazioni diagnostiche e pianificazione di trattamento con TC e modalità di imaging CBCT di nuova generazione.

EXACONE®

L'IMPIANTO SENZA VITE DI CONNESSIONE

SUPPORTI INFORMATIVI

80 ANNI DI ESPERIENZA IN ODONTOIATRIA

CENTRO RICERCA E SVILUPPO

ATTIVITÀ CORSISTICA

MASSIMI STANDARD QUALITATIVI

PRODOTTI PER LA RIGENERAZIONE TISSUTALE

SOLUZIONI DIGITALI

CONSULENZA CLINICA E TECNICA

Con 80 anni di esperienza in odontoiatria, Leone offre una proposta implantologica a 360°. Partendo dagli studi realizzati nel proprio Centro Ricerca e Sviluppo, fabbrica a Firenze il **Sistema Implantare Exacone®**: una linea completa, unica per le sue caratteristiche e conforme ai massimi standard qualitativi. Affiancano gli impianti una ampia gamma di accessori e biomateriali per la rigenerazione tissutale. Un costante servizio di consulenza clinica e tecnica, l'offerta di soluzioni digitali e supporti formativi, oltre ad una attività didattica teorica e pratica esaustiva completano i servizi a disposizione degli utilizzatori.

LEONE S.p.a. ORTODONZIA e IMPLANTOLOGIA
 Via P.a Quaracchi, 50 - 50019 Sesto Fiorentino FIRENZE - tel. 055.30441 fax 055.374808
 info@leone.it - www.leone.it

PPI501-IT