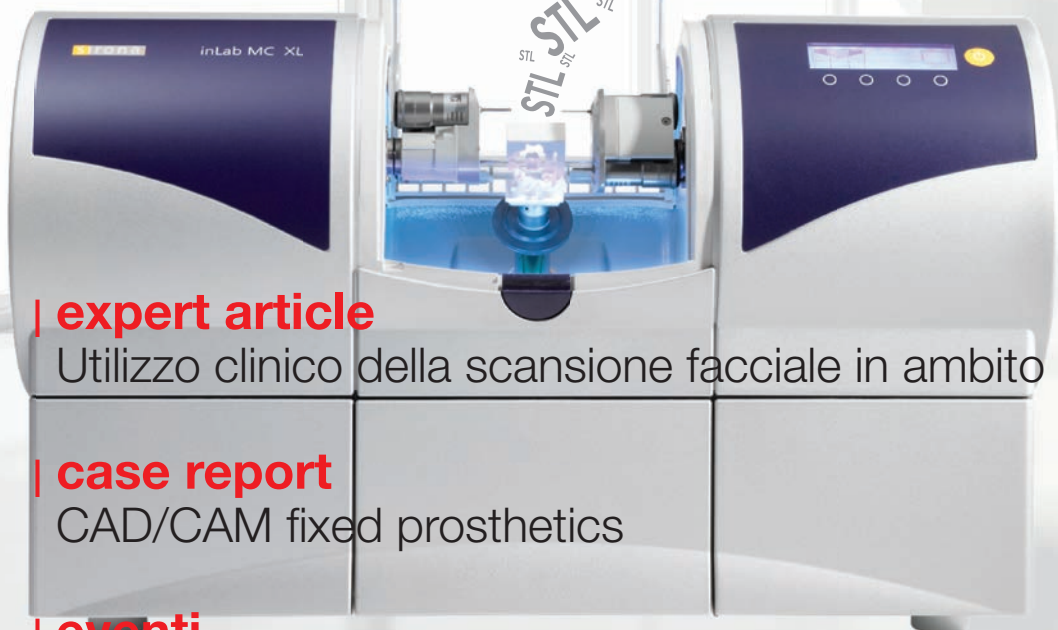

CAD/CAM

international magazine of digital dentistry

2²⁰¹⁴



| expert article

Utilizzo clinico della scansione facciale in ambito odontoiatrico

| case report

CAD/CAM fixed prosthetics

| eventi

Digital Dentistry Show, Milano 16-18 ottobre 2014

WIELAND

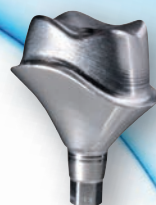PRECISION TECHNOLOGY

*Open milling center
per molteplici indicazioni*

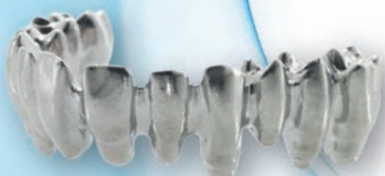Barre a supporto implantare



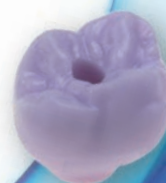Abutment individualizzati



***Cosa c'è di nuovo da
Wieland Precision Technology,
il milling center
di Ivoclar Vivadent***



Implant bridge



Corone abutment ibride



Abutment ibridi

Per scoprire tutte le nostre soluzioni: www.allceramicalloptions.com

Numero verde
800046127
WIELAND
PRECISION TECHNOLOGY

dalle 8.30 alle 12.30
e dalle 13.30 alle 18.00
(chiamata gratuita)

Soluzioni digitali su misura per ogni laboratorio



Scanner e software



Scelta del materiale



Fresatura



Finalizzazione



Assistenza e formazione

Produttore
Ivoclar Vivadent Manufacturing Srl
Via Gustav Flora, 32 • I-39025 Naturno (BZ)
tel. 800046127 • fax 0473 670328
orders.digital.it@ivoclarvivadent.com

Rivenditore
Ivoclar Vivadent Srl
Via Isonzo, 69 • I-40033 Casalecchio di Reno (BO)
tel. 800046127 • fax 051 6113565
info.sales.it@ivoclarvivadent.com

ivoclar
vivadent
passion vision innovation

Come leggere i dati del dentale

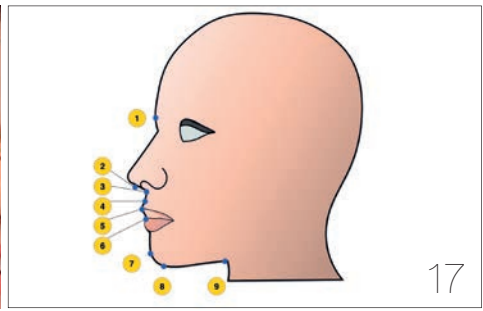
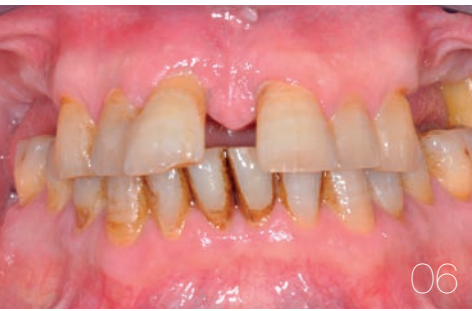
Prima dell'estate, alla chiusura del primo semestre dell'anno 2014, sono stati analizzati da più parti i dati riguardanti il settore dentale provenienti da diversi analisti.

Può essere utile per tutti rileggere e confrontare gli studi Istat sui consumi italiani, proposti con un articolo del prof. Piperno, gli studi della Società Keystone commissionati dall'UNIDI sulla produzione e vendita dei prodotti agli studi e laboratori, l'analisi di crescita del settore a livello mondiale secondo alcune aziende multinazionali, quali ad esempio il Centro Studi Ivoclar (su cui ha relazionato al Congresso di Londra l'AD), nonché le riflessioni proposte da CAO, ANDI e AIO, tutti pubblicati anche sul nostro sito www.dental-tribune.com. Una sintesi di dati, spesso in contraddizione tra loro, può e deve essere fatta da ognuno per capire gli indirizzi da prendere nel futuro, sia per gli odontoiatri che per gli odontotecnici.

Noi possiamo riproporvi i punti salienti. Sino allo scorso anno i pazienti hanno rinviato, ovvero hanno rinunciato, ad alcune prestazioni sanitarie, in particolare a quelle di tipo privato. Questo sembra vero per quanto concerne l'odontoiatria, ma per la medicina estetica, la crescita continua, anzi è molto maggiore, non contenendo rilevazioni di categorie di professionisti, quali anche gli studi dentistici, che la praticano ai loro pazienti. Alcuni prodotti di consumo obbligatori, come le cannule aspirasaliva, sono vendute in quantità costante. Pertanto si presume che le prestazioni siano ancora tali.

Vero è che la concentrazione dei pazienti avviene negli studi medici più grandi e attrezzati. Tutta l'odontoiatria è trainata da un profondo cambiamento legato al digitale, una vera rivoluzione e rivitalizzazione del mercato che, a partire dal primo trimestre 2014, ha coinvolto anche l'investimento in attrezzature da parte di studi e laboratori italiani, facendo registrare un segno più come non avveniva da tempo. Ma la crescita non riguarderà tutti.

[_La Redazione](#)



editoriale

03 Come leggere **i dati del dentale**

case report

_carico immediato

06 **Riabilitazione a carico immediato con impianti a connessione conometrica: report di un caso con due anni di follow-up**
_F. Mandelli, F. Ferrini, S. Ferrari Parabita, E. Gherlone

special

_aesthetic digital smile design

12 **Analogic transfer system communication & aesthetic digital smile design (ADSD)**
_V. Bini

expert article

_diagnostica

17 **Utilizzo clinico della scansione facciale in ambito odontoiatrico**
_M. Politi, G. Perrotti, T. Testori

case report

_CAD/CAM fixed prosthetics

22 **CAD/CAM fixed prosthetics: a case report**
_T. Rakkolainen

case report

_diagnostica CBCT

27 **CBCT nel trattamento di un secondo e terzo molare mandibolare fusi**
_A. Krokidis, R. Tonini

aziende

32 _news

eventi

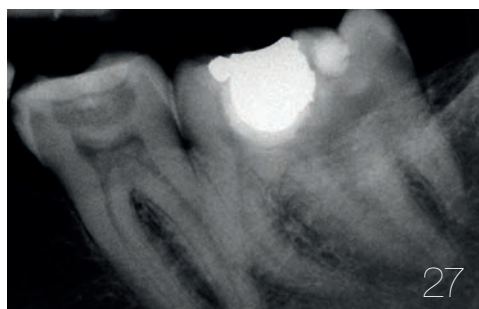
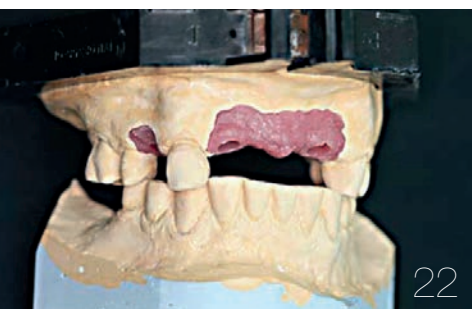
41 _DDS
42 _Sirona Digital Academy
44 _IV Sirona Users Meeting
47 _AIOP

l'editore

48 _norme editoriali
50 _gerenza



Immagine di copertina cortesemente concessa da Sirona Dental Systems Srl, www.sirona.it



Nel segno dell'innovazione

IV SIRONA USERS MEETING

Gran Guardia Verona 13, 14 novembre 2014

LE REGOLE DELLA MODERNA ODONTOIATRIA INTERPRETATE IN CHIAVE DIGITAL

Per la prima volta i professionisti che hanno contribuito a redigere le regole delle moderne riabilitazioni odontostomatologiche saranno affiancati del team trainer Sirona Digital Academy per rileggere attraverso gli strumenti della Digital Dentistry casi clinici semplici e complessi.

SCARICA
IL PROGRAMMA
SCIENTIFICO




GIOVEDÌ 13 NOVEMBRE 2014

A PARTIRE DALLE ORE 20:00

SIRONA DINNER PARTY

Sirona ha il piacere di invitarLa
al Dinner Party che si terrà presso


MUSEONICOLIS
dell'Auto, della Tecnica, della Meccanica
www.museonicolis.com



Quote individuali di partecipazione

Odontoiatra € 350,00 iva inc.

Odontotecnico € 200,00 iva inc.

Igienista € 150,00 iva inc.

Solo Dinner Party 13/11/2014 € 70,00 iva inc.

Per informazioni contattare la segreteria eventi Sirona
www.sirona.it - Mail. events@sirona.it - Tel. 045/82.81.811

sirona.
The Dental Company

Riabilitazione a carico immediato con impianti a connessione conometrica: report di un caso con due anni di follow-up

Autori Federico Mandelli*, Francesco Ferrini*, Stefano Ferrari Parabita* & Enrico Gherlone**, Italia

*Clinica Odontoiatrica,
Ospedale San Raffaele - Milano
**Direttore Clinica Odontoiatrica,
Ospedale San Raffaele - Milano

_ Introduzione

La possibilità di riabilitare un mascellare superiore a carico immediato, con una protesi fissa, mediante l'utilizzo di soli quattro impianti ha quasi raggiunto i dieci anni dalla data della prima pubblicazione¹. Il protocollo dell'"All-on-Four" prevede l'inserimento di due fixture assiali

nella zona degli incisivi laterali e di due fixture con inclinazione variabile, tra i 30° e i 45°, in cui la piattaforma emerge distalmente. Il disparallelismo che si crea viene corretto mediante l'utilizzo di monconi angolati di altezze transmuose variabili. La protesi provvisoria, in resina acrilica, viene ribasata e fissata a dei cilindri in titanio avvitati a questi monconi nell'arco delle 24-48 ore

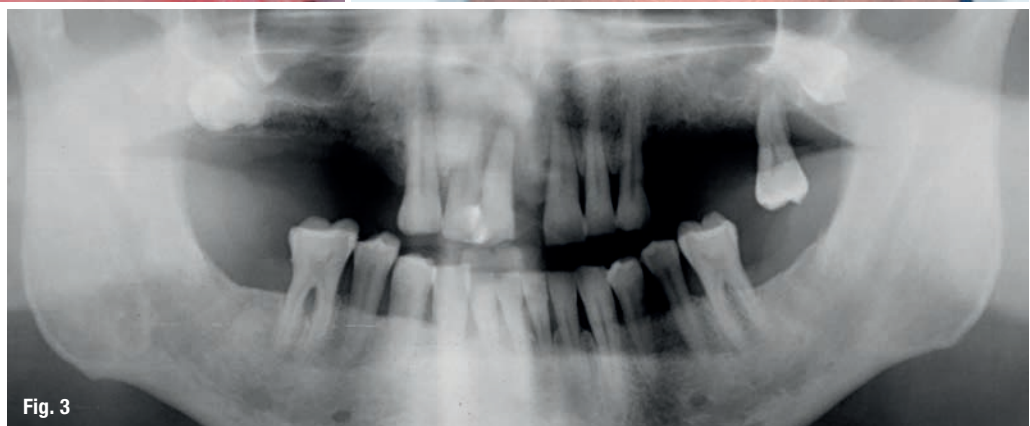
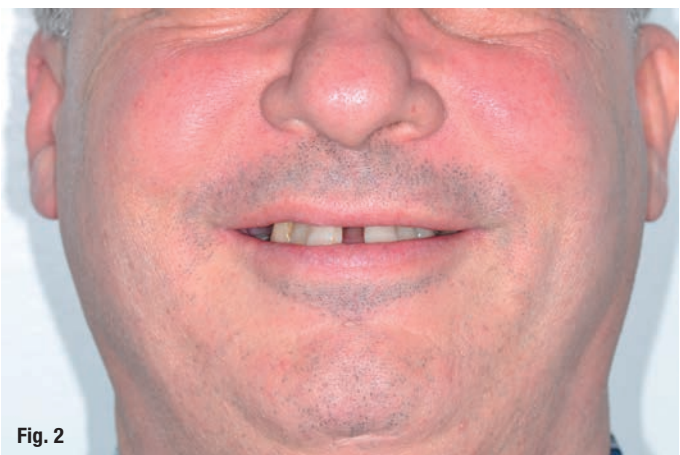
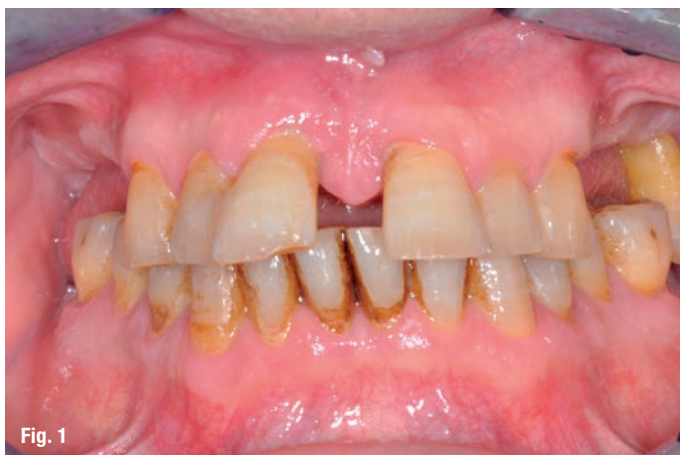Fig. 1-3 _ Visione iniziale del caso: quadro di parodontite cronica con migrazione patologica degli elementi dentali e riduzione della dimensione verticale.

dalla fase chirurgica. A osteointegrazione avvenuta viene realizzata una struttura metallica per supportare la protesizzazione definitiva². Questo tipo di protocollo è indicato per i pazienti edentuli o con elementi dentari non recuperabili, che presentino un'estesa pneumatizzazione dei seni mascellari e non possano (o non vogliano) sottoporsi a interventi di rigenerazione ossea come, per esempio, il rialzo del seno mascellare. In aggiunta, quest'opzione terapeutica è stata definita negli anni "protesi sociale", perché permette di fornire una protesi fissa su impianti, a carico immediato, con dei costi contenuti, se comparati con quelli di una riabilitazione classica con un maggior numero di impianti e monconi individualizzati. Patzelt, in una revisione sistematica sull'All-on-Four³, ha raccolto gli studi clinici che avessero almeno un anno di follow-up: dei 13 rimasti dopo la fase di selezione, 9 hanno trattato arcate superiori, per un totale di 500 riabilitazioni supportate da 2000 impianti. A un anno di follow-up, la percentuale di sopravvivenza implantare e protesica è stata, rispettivamente, del 97,5% e del 100%: purtroppo solo il 31% degli studi inclusi nella revisione hanno completato i tre anni di follow-up.

Una delle tematiche di interesse nella ricerca implantare è rappresentata dalle connessioni impianto-abutment, perché sono state indicate come una delle possibili cause di perdita ossea perimplantare^{4,5}. In commercio sono disponibili diverse tipologie di connessione suddivisibili grossolanamente in tre categorie sulla base della meccanica di ritenzione del moncone all'impianto: vite passante, vite e ritenzione conometrica, conometrica pura (senza vite)^{6,7}; le soluzioni conometriche hanno dimostrato una migliore stabilità e una riduzione del microgap impianto-abutment, con migliori risultati in termini di preservazione dell'osso crestale⁸: meccanicamente, impianto e moncone si comportano come una singola unità e si riduce l'infiltrazione batterica nella camera implantare.

Lo scopo di questo case report è presentare i risultati a due anni di una riabilitazione a carico immediato supportata da quattro impianti a connessione conometrica, due dritti e due inclinati, protesizzata con una sovrastruttura in titanio fresato CAD/CAM.

_Piano di trattamento

S.F., di 57 anni, si presenta presso la nostra struttura lamentando difficoltà alla masticazione, mobilità degli elementi dell'arcata superiore e sensazione che questi "si siano progressivamente spostati verso l'esterno". All'anamnesi si

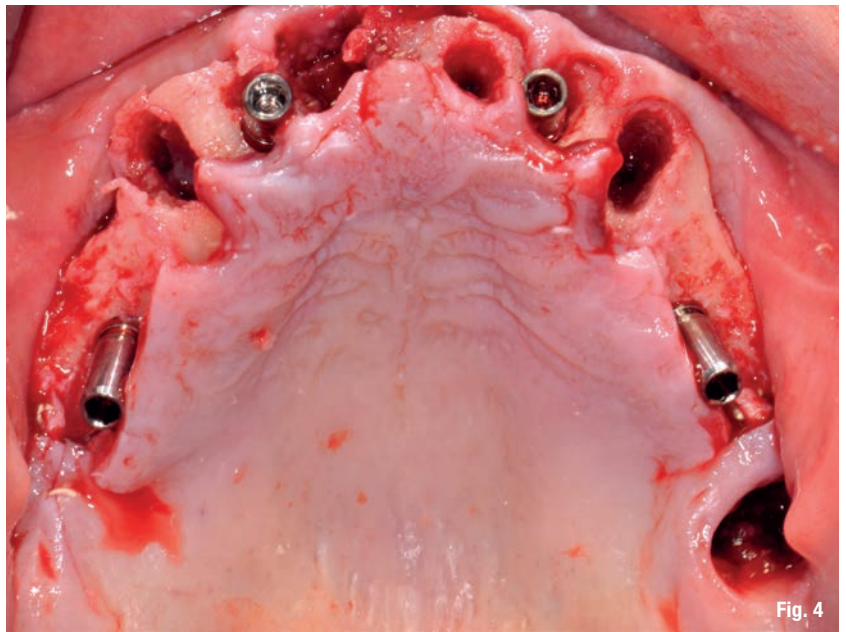


Fig. 4

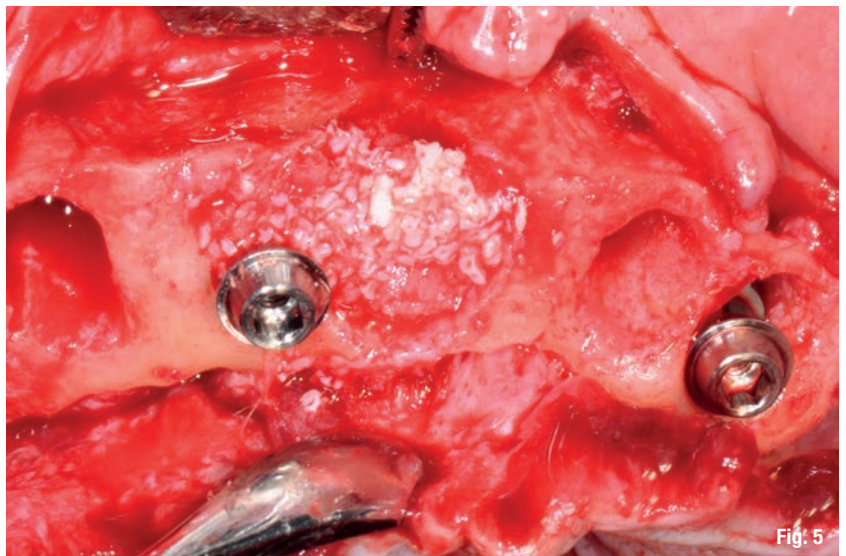


Fig. 5

registra un episodio di cardiopatia ischemica avvenuto tre anni prima, attualmente trattato con terapia antiaggregante orale. All'esame clinico e radiografico si presenta un quadro di parodontite cronica avanzata con migrazione patologica degli elementi dentari e riduzione della dimensione verticale. Il paziente è edentulo bilateralmente distale ai canini, eccezion fatta per un 27 con mobilità di terzo grado. Riferisce pregressi ascessi in corrispondenza dei due incisivi di destra, che presentano tasche oltre i dieci millimetri e suppurazione al sondaggio. L'arcata inferiore mostra un quadro parodontopatico meno grave, con perdita dei secondi molari (Figg. 1-3).

Il paziente rifiuta di sottoporsi a procedure rigenerative per timori legati al proprio stato di salute e per problemi economici; pertanto, si propone una riabilitazione a carico immediato mediante l'inserimento di quattro impianti: due

Figg. 4, 5 Posizionamento di quattro impianti e rigenerazione ossea in zona 11-12. La piattaforma implantare è sottocrestale.

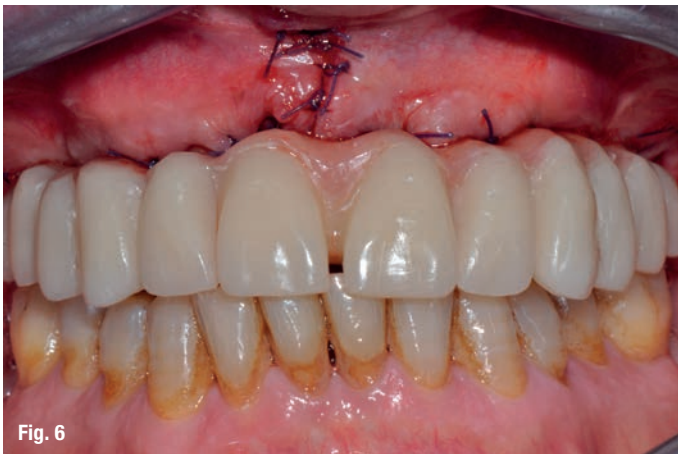

Fig. 6

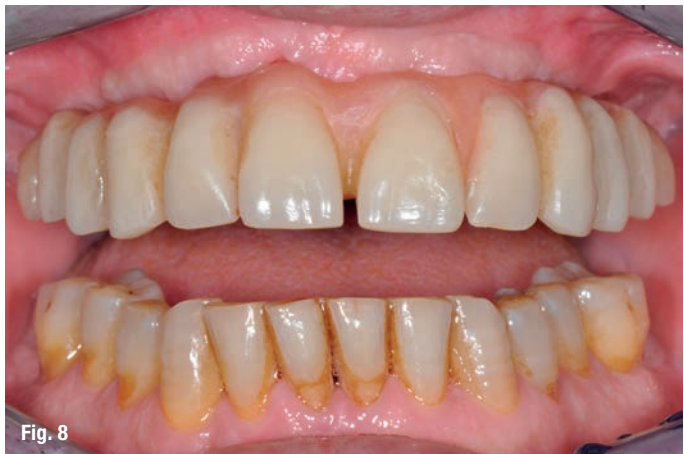

Fig. 8

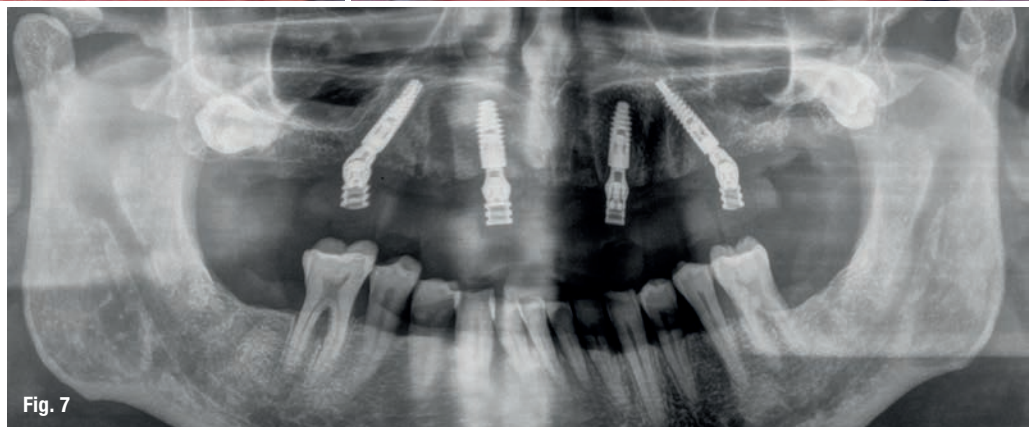


Fig. 7

Fig. 6_Il paziente viene dimesso con una protesi fissa provvisoria a carico immediato.

Fig. 7_Controllo radiografico post-chirurgico.

Fig. 8_Situazione clinica a tre mesi dall'intervento chirurgico.

dritti nella zona frontale e due inclinati distalmente, tangenti alla parete anteriore del seno mascellare. Non si programmano avulsioni all'arcata inferiore e il paziente verrà inserito in un programma di mantenimento parodontale.

_ Procedure chirurgiche e protesiche

Previa bonifica degli elementi dentari, si eleva un lembo a spessore totale; il profilo del processo alveolare viene regolarizzato con una fresa a palla montata su manico dritto. I primi due impianti (ANKYLOS, DENTSPLY Implants), di diametro 3,5 mm e lunghezza 11 mm, vengono inseriti in sede 12 e 22; sulla base delle misurazioni effettuate sulla tomografia assiale computerizzata, vengono inseriti i due impianti distali (diametro 3,5 mm, lunghezza 14 mm), preparando il sito con andamento disto-mesiale, corono-apicale (Fig. 4).

Successivamente si posizionano dei monconi che serviranno per correggere i disparallelismi e permettere la protesizzazione: i due mesiali con angolazione 0° e i due distali con angolazione 30°. In zona 12-11 è presente un'ampia deiscenza ossea vestibolare che viene gestita mediante il posizionamento di osso bovino deproteinizzato e miscelato a particolato di osso autologo prelevato dalla zona vestibolare (Fig. 5). I lembi vengono suturati con filo riassorbibile 5/0. Immediatamente dopo la

fase chirurgica, si ribasa una protesi provvisoria in resina acrilica precedentemente preparata sulla base della ceratura diagnostica e dei rialzi occlusali pianificati per il ripristino della dimensione verticale. Questa viene fissata a dei cilindri in titanio provvisori avvitati ai monconi. Il paziente viene così dimesso e le suture rimosse sette giorni dopo (Fig. 6). Dopo tre mesi dalla fase chirurgica, stabilizzati i tessuti molli e avvenuta l'osteointegrazione (Fig. 8), si procede alla finalizzazione del caso. Si rileva un'impronta digitale (MHT, Medical High Technologies - Verona, Italia) dei tessuti molli e della posizione implantare mediante dei pilastri di trasferimento solidarizzati con resina acrilica (Fig. 9). Per ridurre le possibili distorsioni, questa struttura in resina viene anche digitalizzata separatamente e l'immagine creata verrà accoppiata alla scansione intraorale. Tutte le informazioni vengono inviate a un centro di fresaggio che elabora una progettazione virtuale preliminare della barra (ATLANTIS™ ISUS, DENTSPLY Implants, Belgio). Il laboratorio odontotecnico apporta le modifiche volute al progetto e viene quindi fresata a controllo numerico una barra in titanio grado 4. La finalizzazione del manufatto protesico prevede dei denti normoconformati e una quota di estetica rosa per compensare la discrepanza scheletrica dovuta al riassorbimento osseo (Fig. 10-15).

_ Risultati ottenuti e conclusioni

Il caso presentato ha previsto l'utilizzo di impianti a connessione conometrica con lo scopo di minimizzare il riassorbimento osseo crestale. Sebbene fosse possibile gestire l'ampia area di deiscenza ossea con una riduzione verticale maggiore del profilo alveolare, è stata scelta l'opzione rigenerativa, più conservativa anche se potenzialmente più rischiosa perché associata ad un carico immediato: considerata l'età del paziente, non può essere escluso a priori che, negli anni futuri, possa essere necessario un reintervento e una riduzione verticale "aggressiva" renderebbe la gestione del caso più complessa.

I monconi scelti presentano alcuni vantaggi pratici innovativi e propri delle connessioni conometriche. In primo luogo un platform-switching marcato e un profilo di emergenza ristretto che evitano possibili interferenze ossee crestali, anche quando la fixture viene posizionata con piattaforma sottocrestale (Fig. 16): il profilo del moncone, infatti, non supera il diametro impiantare. In secondo luogo, i monconi angolati non hanno posizioni predefinite dettate da ingaggi con disegni poligonali e possono quindi ruotare

a 360°; pertanto è possibile scegliere liberamente l'asse di emergenza protesico migliore. Tuttavia è di fondamentale importanza serrare le viti di questi monconi con il precarico indicato dal produttore perché un eventuale disaccoppiamento comporterebbe la perdita della posizione e la necessità di riadattare la protesi.

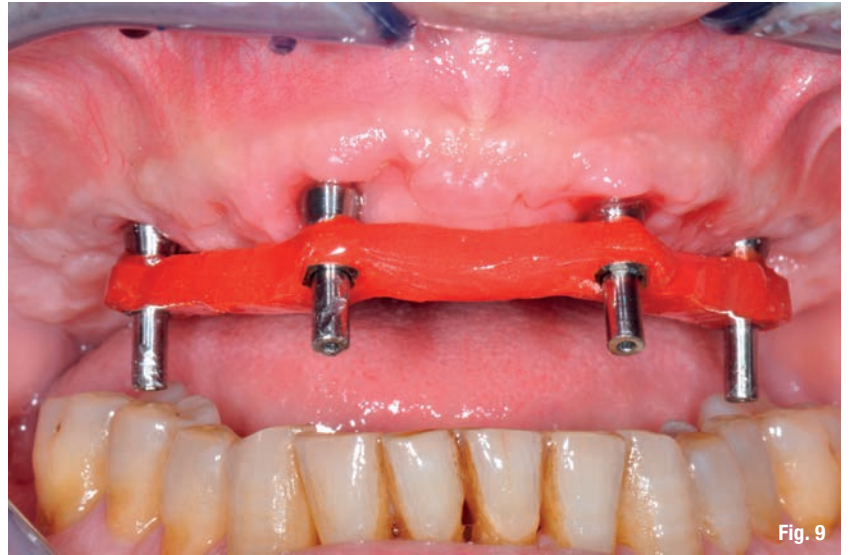


Fig. 9

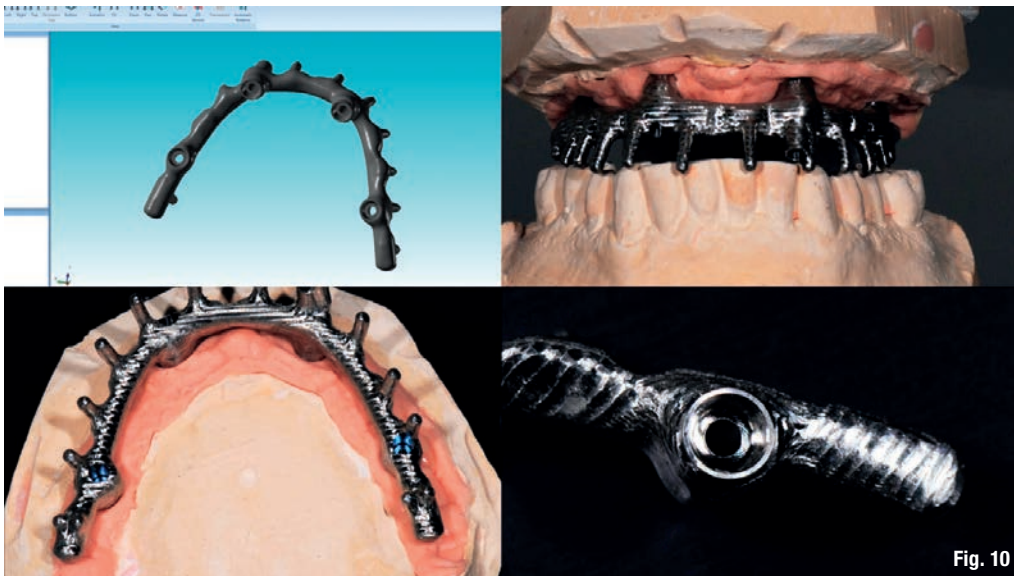


Fig. 10

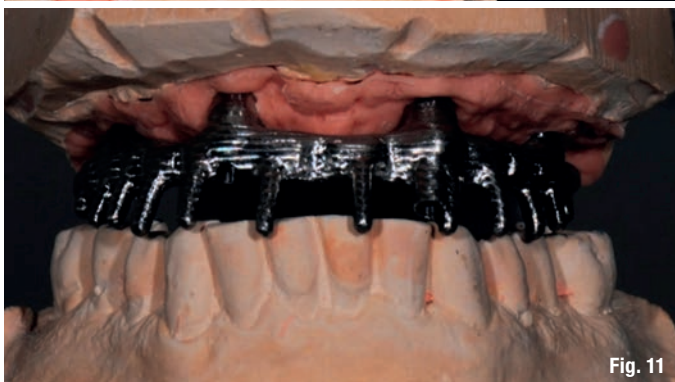

Fig. 11

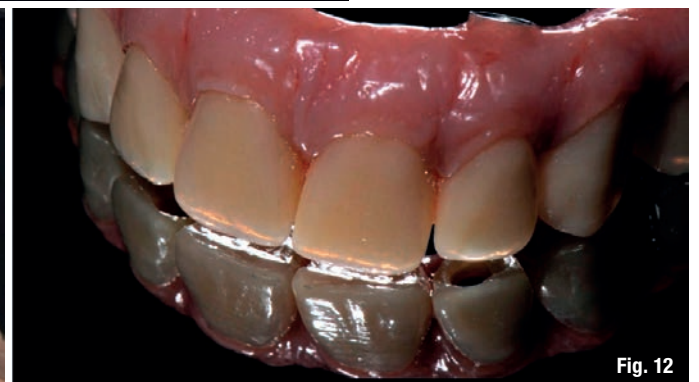

Fig. 12

Figg. 9-12 Finalizzazione del caso: in Fig. 9 si noti come l'emergenza protesica dei pilastri distali sia particolarmente favorevole.