

DENTAL TRIBUNE


— The World's Dental Newspaper • Serbia & Montenegro Edition —

NOVI SAD

Decembar 2013

No. 3+4 VOL. 8

19. kongres BaSS-a u Beogradu



BaSS-a i pod pokroviteljstvom predsednika Srbije, gospodina Tomislava Nikolića.

I ovaj kongres, kao i prethodna dva koja smo organizovali (1997 i 2005), biće prilika da se učesnici upoznaju sa najnovijim dostignućima iz savremene stomatologije. Pored učesnika iz deset zemalja Balkana i zemalja iz regiona učešće su najavile i kolege iz Evrope. Učešće na Kongresu je potvrdio veliki broj inostranih predavača i predavača iz regiona koji će nas upoznati sa svojim naučnoistraživačim radom i tajnama iz svojih praksi. Kao i uvek, predavači iz zemlje i regiona su dobrodošli.

Poštovane kolegice i kolege, u Sava Centru, 24-27. aprila 2014. Kongres organizuju srpska delegacija BaSS-a i Udruženje stomatologa Srbije uz svesrdnu pomoć Councila

Važne informacije o Kongresu koje treba znati su:

Rana kotizacija (pre 15.marta 2014.).....	110 €
Kasna registracija i registracija na info pultu...	140 €
Pratioci.....	60 €
Studenti.....	70 €
Gala večera (samo studenti).....	30 €

Kotizacija obuhvata: prisustvo naučnom programu, posetu izložbi, kongresni matrijal (kongresna torba, bedž, knjiga apstrakata, sertifikat), kafe i osveženja u toku pauza, koktel dobrodošlice, Gala večeru i godišnju članarinu BaSS-a.

Studentska kotizacija obuhvata: prisustvo naučnom programu, posetu izložbi, kongresni matrijal (kongresna torba, bedž, knjiga apstrakata, sertifikat), kafe i osveženja u toku pauza, koktel dobrodošlice i godišnju članarinu BaSS-a.

Kotizacija pratioca obuhvata: koktel dobrodošlice, panoramsko razgledanje Beograda i Gala večeru.

Važni datumi o Kongresu koje treba znati su:

do 01. februara – rok za prijavu apstrakta
do 25. februara – potvrda o prijemu apstrakta
do 15. marta – rok za ranu kotizaciju
24. april – otvaranje Kongresa

Sve informacije o Kongresu možete naći na internetu: e-bass.org

19thcongress.e-bass.org

ili se direktno obratiti Sekretarijatu Kongresa:

SAVA CENTAR
Milentija Popovića 9, 11070 Belgrade, Serbia
Tel. 011 220 67 02, Fax. 011 220 60 81
E-mail: bass2014@savacentar.net



Pored bogatog naučnog programa (predavanja po pozivu, oralne prezentacije, poster, stručne radionice), ovo je prilika i za druženje i razmenu iskustava sa kolegama i prijateljima. Bogat socijalni program (koktel dobrodošlice, gala večera, turističko razgledanje Beograda i dr.) učiniće da vam ovaj kongres ostane u lepom sećanju. To je i prilika da gostima pokažemo lepotu Beograda i Srbije, našu gostoprimljivost i ljubaznost.

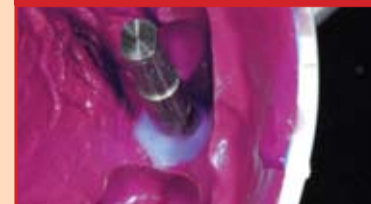Kao i na prethodnim kongresima i ovoga puta podršku nam pružaju sponzori koji će prirediti prodajnu izložbu svojih proizvoda.

Skup je prijavljen zdravstvenom savetu za akreditaciju.

Verujemo da ćemo i ove godine, kao i prethodnih, ispuniti vaša očekivanja, da ćemo imati bogatu razmenu informacija i iskustava, i da ćemo novim naučnim informacijama i dostignućima obogatiti našu svakodnevnu praksu. U to ime vas pozivamo da nam se pridružite i uzmete učešće na 19. kongresu BaSS-a.

U ime Organizacionog i Naučnog odbora Kongresa Prof. dr Dragoslav Stamenković predsednik 19. kongresa BaSS-a. **DT**

Trendovi



Funkcionalno-estetska rehabilitacija ortodontske anomalije

Napredak dentalne tehnologije, materijala za adhezivnu stomatologiju i protokola u implantologiji doprineli su da terapijski koncepti postanu manje radikalni.

► strana 4

Menadžment



Marketing za stomatologe na Facebook-u

Socijalne mreže su naša neminovnost i ukoliko razmišljate kako da pridobijete što više novih pacijenata i da zadržite postojeće ne smete da zaboravite na FB.

► strana 18

10 godina Dental Tribune International

Lajpcig, Nemačka – 9. decembra 2103. kompanija Dental Tribune International (DTI) proslavila je svoj 10. rođendan. „Ono što smo započeli pre dvadeset godina u Nemačkoj razvilo se u internacionalnu dentalnu platformu. Prvo izdanje Dental Tribune je štampano 1993. u Nemačkoj, a od 2003. počeli smo s internacionalnim izdanjima i u protekloj deceniji se naša mreža proširila po celoj zemaljskoj kugli. Ponosni smo na to da smo, prvenstveno zahvaljujući našim partnerima, jedinstvena dentalna izdavačka i obrazovna platforma poznata u celom svetu“ – rekao je Torsten Oemus, predsednik kompanije DTI. Trenutno DTI obuhvata više od sto trideset štampanih publikacija i internet sajtova na dvadeset sedam jezika koji pokrivaju mrežu od 650 hiljada stomatologa u devedeset zemalja. Kompanija DTI je od svog osnivanja 2003. postala zvanični medijski partner mnogobrojnih velikih događaja u svetu stomatologije kao što su sajam IDS u Kelnu, Greater New York Dental Meeting u Njujorku, kongresi FDI i IDEM. Pored štampanih i onlajn publikacija kompanija DTI je veoma ponosna na svoju „E-learning“ platformu DENTAL TRIBUNE STUDY CLUB (Dental Tribjun stadi klub). Ova platforma za onlajn kontinuiranu edukaciju stomatologa će od 2014. biti dostupna i stomatolozima u Srbiji, na šta smo veoma ponosni. Zvanično predstavljanje DT Study club Srbija očekuje se tokom održavanja Balkanskog kongresa u Beogradu u aprilu. **DT**

BEZULJNI, TIHI KOMPRESORI

MODEL GA-81

Snaga: 800W
Brzina: 1400/1750 r.p.m
Protok vazduha: 155L/min at 0 Bar
Efektivna dobava: 80L/min at 4 Bar
Nivo buke: 53dB
Max pritisak: 8Bar
Restartni pritisak: 5Bar
Kapacitet tanka: 40L
Težina: 28kg
Dimenzije: 410*410*650mm



COMMEX DOO • Kornelija Stankovića 31 • Novi Sad
tel/fax: 21/511-073 • 021/511-075 • mob: 063/526-949
www.commexdental.com • E-mail: commex@eunet.rs

5-ti COMPETENCE in ESTHETICS SIMPOZIJUM



Kad Ivoclar Vivadent organizuje svoj, sada već tradicionalni simpozijum, COMPETENCE in ESTHETICS (u prevodu 'Kompetentnost u estetici'), uvek se skupi veliki broj zainteresovanih stomatologa i zubnih tehničara. Na 5-tom CiE održanom u Beču 15. i 16. novembra 2013. prisustvovao je neverovatan broj od

hiljadusedamsto učesnika iz četrdesettri države. Simpozijum, koji se održao u Austria Center, jednom od najlepših kongresnih centara u Beču, otvorio je G-din Gernot Šuler (Gernot Schuller) direktor prodaje za Austriju i Istočnu Evropu kompanije Ivoclar Vivadent i direktor kompanije Wieland, zajedno sa G-di-

nom Jozefom Rihterom (Josef Richter), direktorom prodaje kompanije i Prof.dr Gerwinom Arneclom (Prof.Dr.Gerwin Arnetzl) iz Graca. Nakon svečanog otvaranja na bini su se redali izvanredni predavači iz celog sveta čija su predavanja dala doprinos temi simpozijuma "Estetske restauracije, implantati i funkcija" - dr Frančeska Vailati, dr Ištvan Urban, dr Nikolaos Perakis, Mišel Manje, dr Markus Lenhard, dr Roberto Sprechko, dr Roland Frankenberger, dr Knut Hufšmit, dr Kristijan Koučman i još mnogi drugi. U svim predavanjima na glavnoj bini naglasak je bio na pitanju kako pacijentima obezbediti estetsku nadoknadu uz najbolju funkciju. Pored dešavanja na glavnoj bini, organizovan je i svojevrsan sajam dentalnih materijala na kojem su učestvovala brojne veletrgovine iz Austrije i drugi proizvođači koji tesno saraduju sa Ivoclar Vivadent-om sa brojnim 'live' demonstracijama i radionicama. I, kao i svake godine, petak večer je bilo posvećen zabavi i druženju svih učesnika u organizaciji Ivoclar Vivadent-a, uz večeru i muziku. Simpozijum CiE 2013 u Beču je, kao i svake godine, dao značajan doprinos modernoj stomatologiji, koji je omogućio stomatolozima i zubnim tehničarima da se upoznaju sa najnovijim trendovima i materijalima. **DT**

Intervju s G-dinom Gernotom Šulerom

DT: Možete li nam dati kratak sažetak i Vaše impresije, u vezi s ovogodišnjim događajem?

Očekivanja od ovogodišnjeg događaja ispunjena su u potpunosti, sa puno zainteresovanih gostiju iz Srbije. Srpski stomatolozi i tehničari činili su oko 15 odsto ukupnog broja učesnika, kojih je bilo ukupno oko hiljadu sedamsto. Veoma cenimo prisustvo velikog broja mladih ljudi, jer njima pripada budućnost. Za nas, je to bio znak, da smo odabrali odgovarajuću tematiku i program skupa. Želeo bih da izrazim veliku zahvalnost veletrgovinama, kao i ljudima iz Ivoclar Vivadent-a, za veoma veliku posećenost skupa.

DT: Kao direktor visokog ranga u kompaniji Ivoclar Vivadent, zamolila bih Vas da objasnite viziju, Vođstvo u inovativnim materijalima i tehnologijama za kvalitetnu estetsku stomatologiju, koji su ciljevi, koje Vaša kompanija želi da ostvari u skorjoj budućnosti?

Mi nismo samo proizvođači, već želimo da ponudimo stomatolozima i tehničarima sisteme koji čine njegov svakodnevni život, kao i radni proces jednostavnijim, te daruju pacijentu predivan osmeh. Mi smo fokusirani sa sisteme proizvoda, za koje obezbeđujemo adekvatan trening i predavanja, lokalno i u inostranstvu. Uravo zato postoje lokalni demonstracioni centri u Srbiji, kao i centri u Austriji (Beč) i u Lihtenštajnu, gde se nudi kvalitetan trening za



stomatologe i tehničare, orijentisan ka poboljšanju kvaliteta svakodnevnih prakse.

DT: Koja su glavne teme moderne stomatologije, na koju je Ivoclar Vivadent usmeren?

Ivoclar Vivadent razvija tri glavna segmenta interesovanja: direktne restauracije, fiksna protetika i mobilna protetika. Specifičnost naše firme je, što svako polje interesovanja ima precizno ukomponovan i dosledan sistem materijala. Sve komponente su međusobno testirane i proverene dugogodišnjim kliničkim studijama. Firma veoma mnogo ulaže u R&D (Research & Development, odeljenje razvoja materijala).

DT: Koje događaje u 2014, iz organizacije Ivoclar Vivadent-a, biste preporučili našim čitaocima?

U narednog godini, biće organizovan i CiE London, koji će se održati u britanskoj prestonici 14. juna. Takođe, nadam se da ćemo ponovo videti veliki broj zainteresovanih ljudi iz Srbije u Beču, na našem velikom CiE simpozijumu, koji će se održati 13-14. novembra 2015. Naš tim već radi na njezovoj pripremi! **DT**

CIP-Katalogizacija u publikaciji
Biblioteka Matice srpske, Novi Sad

616.31 (05)

Dental Tribune: the World's Dental Newspaper / glavni i odgovorni urednik Anita Brzaković. - Serbia and Montenegro edition. - Vol. 1, No. 1 (avgust 2006)- . - Novi Sad: Dental Media, 2006-. - 42cm

Četiri puta godišnje
ISSN 1452-6425

COBISS.SR-ID 215641863

Imprint

Izdavač: DENTAL MEDIA d.o.o.
(ekskluzivni nosilac licence za Srbiju i Crnu Goru)
Adresa: Somborska 16a
21000 Novi Sad
Telefon: 065-1026242
E-mail: info@dental-tribune.rs
anita@dental-tribune.rs
Internet: www.dental-tribune.rs
Glavni i odgovorni urednik: dr Anita Brzaković
Umetnički direktor: Snežana Popov
Prevodioci: Marijana Dudvarski
Lektor: Mira Božić
Štampa: Stojkov štamparija, Novi Sad

Distribuirana se besplatno u Srbiji i Crnoj Gori
Dental Tribune se izdaje kvartalno
Copyright 2006 by Dental Tribune International GmbH
All rights reserved

DENTAL TRIBUNE
The World's Dental Newspaper • Serbia & Montenegro Edition

Urednički materijal preveden i preštampan u ovom izdanju časopisa Dental Tribune International, iz Nemačke, zaštićen je autorskim pravom kompanije Dental Tribune International GmbH. Sva prava su zadržana. Objavljeno uz dozvolu kompanije Dental Tribune International GmbH, Holbeinstr. 29, 04229 Leipzig, Germany. Reprodukovanje na bilo koji način na bilo kom jeziku, u celini ili delimično, bez prethodne pismene dozvole kompanije Dental Tribune International GmbH i Dental Media d.o.o. strogo je zabranjeno. Dental Tribune je zaštitni znak kompanije Dental Tribune International GmbH.

International Imprint

Licensing by Dental Tribune International

Publisher Torsten Oemus

Group Editor Daniel Zimmermann
newsroom@dental-tribune.com
+49 541 48 474 107
Clinical Editor Magda Wojtkiewicz
Online Editor Yvonne Bachmann
Claudia Duschek
Copy Editors Sabrina Raaff
Hans Motschmann

International Editorial Board

Dr Nasser Barghi, USA – Ceramics
Dr Karl Behr, Germany – Endodontics
Dr George Freedman, Canada – Aesthetics
Dr Howard Glazer, USA – Cariology
Prof Dr I. Krejci, Switzerland – Conservative Dentistry
Dr Edward Lynch, Ireland – Restorative
Dr Ziv Mazar, Israel – Implantology
Prof Dr Georg Meyer, Germany – Restorative
Prof Dr Rudolph Slavicek, Austria – Function
Dr Marius Steigmann, Germany – Implantology

Publisher/President/CEO Torsten Oemus
Director of Finance & Controlling Dan Wunderlich
Business Development Manger Claudia Salwiczek
Media Sales Managers Matthias Diessner (Key Accounts)
Melissa Brown (International)
Peter Witteczek (Asia Pacific)
Maria Kaiser (USA)
Weridiana Mageswki (Latin America)
Hélène Carpentier (Europe)
Marketing & Sales Services Esther Wodarski
Nicole Andrä
Accounting Karen Hamatschek
Executive Producer Gernot Meyer

© 2015, Dental Tribune International GmbH. All rights reserved.

Dental Tribune makes every effort to report clinical information and manufacturer's product news accurately, but cannot assume responsibility for the validity of product claims, or for typographical errors. The publishers also do not assume responsibility for product names or claims, or statements made by advertisers. Opinions expressed by authors are their own and may not reflect those of Dental Tribune International.

Dental Tribune International
Holbeinstr. 29, 04229 Leipzig, Germany
Tel.: +49 541 4 84 74 502 | Fax: +49 541 4 84 74 175
Internet: www.dental-tribune.com | E-mail: info@dental-tribune.com

Regional Offices

Asia Pacific
Dental Tribune Asia Pacific Limited
Room A, 20/F, Harvard Commercial Building, 105-111 Thompson Road,
Wanchai, Hong Kong
Tel.: +852 5115 6177 | Fax: +852 5115 6199

The Americas
Tribune America, LLC
116 West 25rd Street, Ste. 500, New York, N.Y. 10011, USA
Tel.: +1 212 244 7181 | Fax: +1 212 224 7185

DENTAL TRIBUNE
The World's Dental Newspaper • Asia Pacific Edition

Svečano otvaranje Bredent kancelarije u Beogradu

U Beogradu smo 16.12.2013. prisustvovali svečanom otvaranju kancelarije kompanije Bredent u Dubljanskoj 25 u Beogradu, zajedno sa još 120 zvanica – stomatologa, zubnih tehničara i ostalih saradnika. Tom prilikom smo progovorili par reči o kompaniji Bredent s Igorom Rozmanom, izvršnim direktorom Bredent Group za Jugoi- stočnu Evropu i Bliski Istok.

„Bredent group je porodična firma osnovana 1974. u Nemačkoj, u Sendenu kod Ulma. Od godine 1980. Bredent se može smatrati internacionalnom kompanijom – izvozi u preko sto zemalja širom sveta. Ova kompanija je poznata po svom širokom asortimanu proizvoda – preko 10.000 proizvoda za stomatologiju i zubnu tehniku i po kvalitetu *„Made in Germany“* sa doživotnom garancijom na implantate” – rekao nam je Igor Rozman. „Napomenuo bih samo neke od naših najpoznatijih proizvoda, a to su Sky implant sistem koji postoji već dvanaest godina i regenerativni program koji uključuje veštačku kost, resorptivne membrane, kolagene sundjerčice, HELBO fotodinamsku terapiju itd. Takođe bih spomenuo i proizvode za zubnu tehniku – širok asortiman proizvoda za skoro sve faze izrada zubnih nadoknada koji omogućavaju izuzetna protetska rešenja kod kombinovanih radova, kao i zubnih nadoknada na implantima.”




Dosada je Bredent u Srbiji bio prisutan preko distributera, no u skladu sa politikom Bredent-a da širom Balkana i Evrope otvara svoja direktna predstavništva od marta 2015. su otvorili svoje direktno predstavništvo u Beogradu čime se profit, koji su inače distributeri zadržavali direktno ulaže nazad na tržište u vidu stručnih usavršavanja, promocija, studija itd. Bredent d.o.o. se nalazi u Beogradu, adresa je Dubljanska 25, a direktor i odgovorno lice za Srbiju je dr Igda Markov (stomatolog). Njihovi proizvodi su registrovani na našem tržištu – implant sistem, Helbo laser, BioHPP ivisio.lign program i mnogi drugi. Implant sistem, kao i zubotehnički program, prisutni su na Stomatološkom fakultetu u Beogradu već par godina unazad i rađeno je do sad nekoliko studija na fakultetu koje su objavljivane u internacionalnim stručnim časopisima.

„Naš osnovni cilj je da se Bredent proizvodi učine lako i kontinuirano dostupnim stomatolozima i zubnim tehničarima širom Srbije. Takođe planiramo da tokom 2014. za stomatologe i zubne tehničare iz Srbije organizujemo stručnu podršku i kontinuiranu obuku na različite teme. Smatramo da samo kvalitet sam po sebi nije dovoljan, već je neophodno obezbediti i stalan lager proizvoda, laku dostupnost, stručnu podršku i konkurentne cene. Krećemo u 2014. sa željom da budemo još

bolji i opravdamo poverenje koje nam je ukazano“, rekao nam je za kraj Igor Rozman i pozvao sve zainteresovane na Bredentov stručni simpozijum Sky meeting, tradicionalni skup koji se održava u Berlinu 22.-24.maja 2014. koji će ove godine biti posebno svečan jer kompanija Bredent proslavlja svoj 40-ti rođendan. **DT**





HELBO
pobeđuje infekciju

HELBO-terapija idealno i pouzdano rešenje u lečenju periodontita i periimplantita, bez rizika od neželjenih efekata ili interakcija, kao i sprečavanja recidiva.

Za više informacija kontaktirajte nas:
Bredent doo, Dubljanska 25, Beograd
011/2430-295 ili 063/301-765

Aplikacija svetlosno osetljivog HELBO®Blue fotosenzitizera.
Aktivacija HELBO®TheraLite Laserom.



Paradontitis



Periimplantitis



Infekcije mekog i tvrdog tkiva



Endodontitis



Karies



40 YEARS DENTAL INNOVATIONS 2014

bredent medical GmbH & Co. KG | Weissenhofer Str. 2 | 89250 Senden | Germany
Tel. (+49) 0 73 09 / 8 72-4 40 | Fax (+49) 0 73 09 / 8 72-4 44
www.bredent-medical.com | e-mail info-medical@bredent.com



Funkcionalno estetska rehabilitacija ortodontske anomalije minimalno invazivnim postupkom - timski pristup

Autori: Dr spec. Igor R. Ristić, dr spec. Vesna Mirić, dr spec. Nikola Vasilčić; Centar za Dentalnu Estetiku i Implantologiju, Beograd

Sveukupni napredak dentalne tehnologije, materijala iz domena adhezivne stomatologije, konstantna evoluiranja protokola u implantologiji, kroz promenu dizajna implanata i restorativnih komponenata, omogućila je da savremeni terapijski koncepti postanu znatno manje radikalni. Takođe, paralelno sa tim napretkom, došlo je i do podizanja svesti pacijenta da je jednom izgubljena zubna supstanca nenadoknativa i spremnosti da se određeno vreme žrtvuje u dužini tretmana u cilju njenog očuvanja! Sve gore pomenuto omogućilo je savremenim kliničarima da ranije veoma ekstenzivne i često skupe radove u pogledu biološke cene, danas učine kroz minimalno invazivan pristup i time velike estetsko funkcionalne transformacije izvedu uz minimalnu biološku cenu!

Slučaj koji je pred nama mogao bi se smatrati praktično neinvazivnim. Ukoliko se saglasimo da je implant najbolja nadoknada za nedostajući zub, uz očuvane susedne zube, onda se i ugradnja implanta na mesto nedostajućeg zuba može smatrati neinvazivnom terapijskom metodom.

Pacijent je ženska osoba stara četrdeset godina koja je poželela da promeni estetsku i

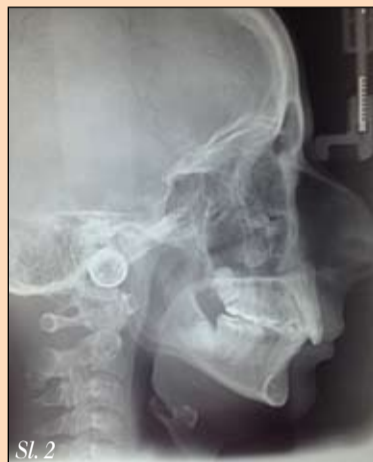

Sl. 1

funkcionalnu komponentu svog osmeha. (Slika 1).

Na osnovu kliničkog nalaza, funkcionalne analize kao i analize studijskog modela, telerendgenskog snimka i fotografija lica utvrđeno je: postojanje skelena distalnog zagrižaja (ANB-9°), maksilarnog normognatizma (SNA- 82°), mandibularnog retrognatizma (SNB-73°), retroinklinacije mandibule (SN/MP-42°), uz rast lica zadnjom rotacijom (zbir uglova NSAr, SARGo, ArGoMe-403°), kao i retroinklinacije gornjih i proklinacije donjih sekutića (S1 /SPp-91°, s1/MP-73°). (Slika 2).

Vertikalni preklap sekutića iznosio je 8 mm, a horizontalni preklap 9 mm. Prisustvo dentoalveolarnog dubokog zagrižaja imalo je za posledicu veliku traumu na parodontijum sa pala-



Sl. 2

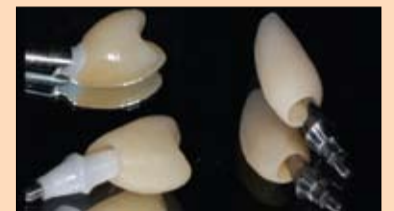tinalne strane gornjih frontalnih zuba. Postojala je i teskoba u oba zuba niza sa izrazitom rotacijom gornjeg prvog desnog premolara (za više od 90°) i donjeg levog očnjaka, kao i hipodoncija gornjeg drugog desnog premolara i anodoncija donjih centralnih sekutića uz perzistenciju gornjeg desnog drugog mlečnog molara i donjih centralnih mlečnih sekutića. (Slike 3, 4, 5).

Da bi se uspostavili optimalni odnosi u sagitalnoj, transferzalnoj i vertikalnoj ravni, plan terapije podrazumevao je ekstrakciju zaostalih mlečnih zuba i drugog gornjeg levog premolara, pravljenje prostora za implante u regiji prvog gornjeg desnog premolara i donjeg levog lateralnog sekutića i zatvaranje ekstakcionih prostora. Terapija je sprovedena gornjim

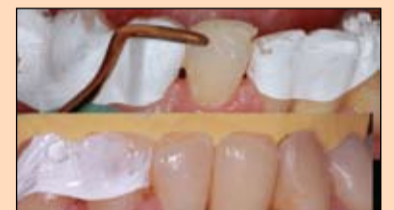i donjim fiksnim aparatom. Primene su estetske bravice od visoko kvalitetnog safir monokristala renomiranog proizvođača. Faza nivelacije je trajala nešto duže zbog izrazite rotacije gornjeg desnog prvog premolara. U tu svrhu korišćeni su lukovi najmanjeg profila i spreg veoma blagih sila. Nakon toga izvršeno je zatvaranje ekstrakcionih prostora i distalizacija prvog gornjeg desnog premolara na mesto drugog premolara, kako bi se kompenzovala gingivalna recesija na vestibularnoj strani mlečnog zuba. (Slike 6, 7, 7a).

Po završetku ortodontski vođenog pomeranja zuba, pristupili smo protetskoj sanaciji nedostajućih zuba na pozicijama 14 i 32. Jedini uslov pacijentkinje je bio jednostavna hirurgija u jednoj seansi. Za nadoknadu zuba na poziciji 14 odlučili smo se da postavimo implant kompanije Nobel Biocare, koji ima specifičnu anatomsku konturu u predelu konekcije i pogodan je za topografski oblik nama raspoložive kosti, nastale po završetku ortodontskog tretmana. Njegovim oblikom aproksimalna kost može da se sačuva od preparacije ili kasnije resorpcije usled potapanja, dok sa vestibularne strane implant kompenzuje nedostatak ili resorpciju kosti. Time se obezbeđuju uslovi za dugoročnu stabilnost, naročito aproksimalnog mekog tkiva i postojanje odgovarajuće biološke širine oko celog vrata implanta. (Slika 8).

Neposredno posle ugradnje implanta i postizanja odgovarajuće primarne stabilnosti, otišli smo implant monofaznom tehnikom, materijalom Variotime Monophase Dynamix, proizvođača Heraeus-Kulzer, koristeći otvorenu kašiku! Nama je u ovom slučaju bio potreban odgovarajući odnos finalne tvrdoće vezanog materijala i potrebne lakoće uklanjanja otiska



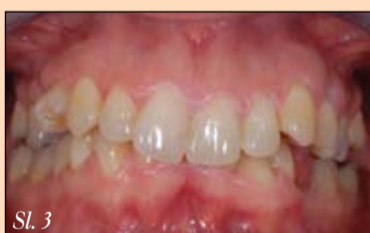Plan krunice



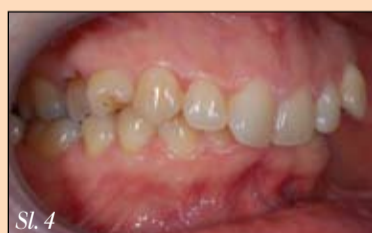Plan kompozita

iz usta, s obzirom na to da smo u ustima imali još uvek ceo fiksni ortodontski aparat čija podminirana mesta smo u ovom slučaju zaštitili providnim ortodontskim voskom. Pomenući materijal poseduje upravo takve performanse. Jedan deo materijala je direktno iz Dynamix mašine istisnut u kašiku a drugi u špric kojim je masa istisnuta u predeo prenosnika za otiskivanje implanta i okolnih zuba. Jedna od prednosti materijala je varijabilno vreme polimerizacije koje omogućuje preciznu intraoralnu aplikaciju bez potrebe za užurbanim postupkom. Posle 24 sata izrađena je privremena nadoknada od kompozita Heareus Signum koja je uz pomoć privremenog titanijumskog abatmenta zašrafljena za implant. Ovim postupkom uklonili smo sve potencijalne probleme evakuacije viška privremenog cementa iz još uvek svežeg operativnog polja, što može otežati kvalitetno primarno zarastanje rane. (Slike 9 i 10).

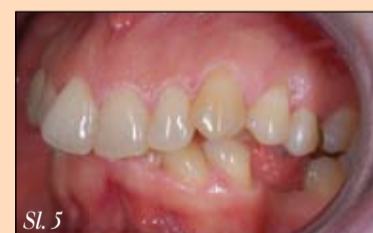U donjoj vilici za zatvaranje prostora u predelu sekutića i regije 31 koristili smo za tu svrhu dizajniran Nobel Active 3.0 dodelni implant kompanije Nobel Biocare, koji je dizajniran za upotrebu u frontalnom regionu donje vilice. Njegov dizajn takođe omogućava imedijatno opterećenje i kvalitetno mekotkivno zarastanje.



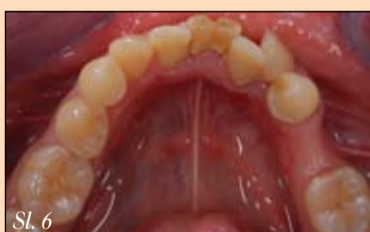Sl. 3



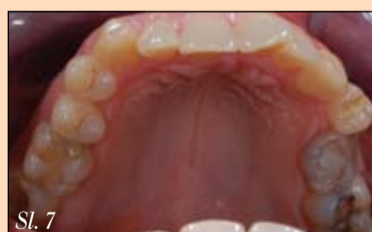Sl. 4



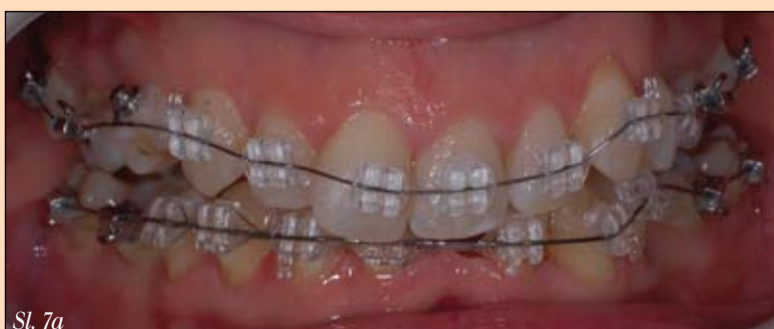Sl. 5



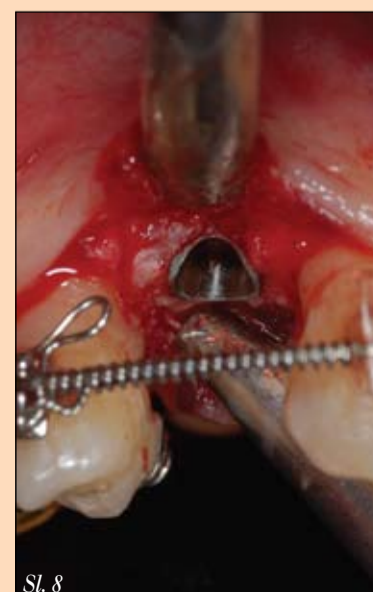Sl. 6



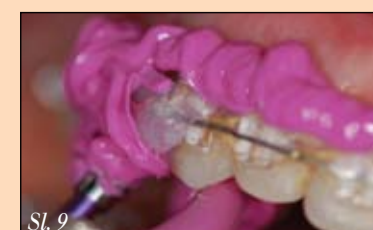Sl. 7



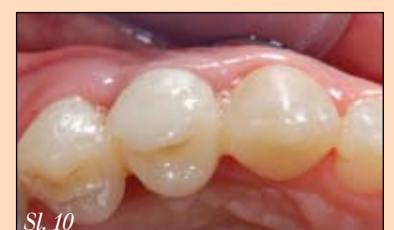Sl. 7a



Sl. 8



Sl. 9

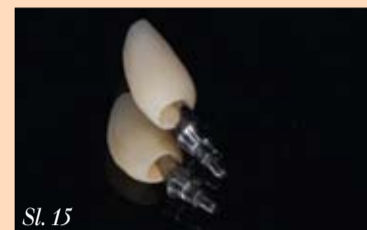
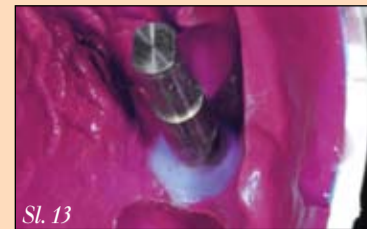
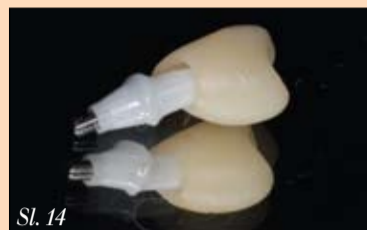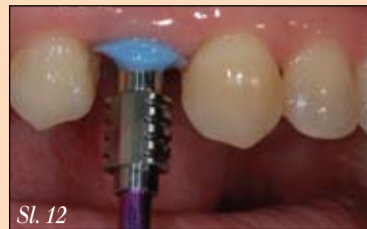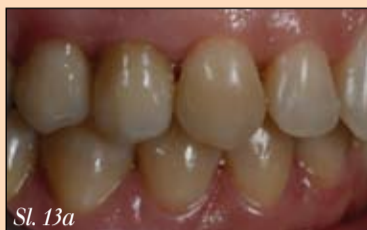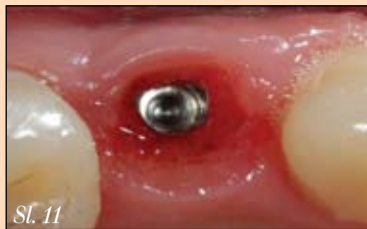Sl. 10

Posle četiri meseca, par kontrola uz remodelaciju gornje privremene nadoknade, postigli smo kvalitetnu koštanu i mekotkivnu integraciju implanta, uz skoro idealnu mekotkivnu morfologiju i volumen, koja bi trebalo da dugoročno ostane stabilna. Uz pomoć kompozitnog materijala individualizovali smo prenosnik za otiskivanje u cilju transfera informacije o postignutoj morfologiji mekog tkiva u zubotehničku laboratoriju. (Slike 11, 12, 15).

pna preparacija odnosila se samo na zaglađivanje oštih ivica karbidnim borerom jajastog oblika. Wet bonding procedura predtretmana gleđi i dentina izvršena je uz pomoć adhezivnog sistema iz dva koraka nagrivanja ortofosfornom kiselinom, ispiranja, laganog sušenja, te upotrebe Gluma2-Bond dentinvezujućeg sredstva kompanije Heraeus-Kulzer.

→ **DT** strana 12



Upotrebom fabričkog abatmenta od cirkonijum keramike i krunice od litijum disilikatne keramike izradili smo nadoknadu na implantu izuzetno visoke estetske vrednosti! Keramički materijal kvalitetno se uklopio u periimplantno tkivo već pri samoj predaji gotove krune. (Slike 13a i 14).

Na sličan način rešili smo i nadoknadu u donjem frontalnom delu zubnog niza. S obzirom na to da postoji određeni koštani defekt u regiji ekstarhovanih mlečnih zuba, naš predlog bio je da operativnim putem podebljamo meko tkivo u predelu vrata implanta, no zbog potpune skrivenosti tog dela usnom, pacijentkinja nije osećala potrebu da kroz takav postupak prođe. Uz pomoć fabričkog abatmenta od titana (u toj dimenziji proizvođač ne nudi keramički abatment) i krunice od litijum disilikatne keramike završili smo protetski deo tretmana. (Slika 15).

Za finalizaciju rehabilitacije ostalo je još da se iznivelišu ranije abradirane incizalne ivice donjih inciziva i izjednače se sa incizalnom ivicom krune na implantu i ukupnom donjom incizalnom ravni. U laboratoriji smo izradili wax-up koji nam je poslužio za izradu silikonskog ključa u cilju jednostavnijeg postizanja željene morfologije. U rekonstrukciji korišćen je materijal Charisma Diamond kompanije Heraeus-Kulzer, zbog estetski superiornih performansi različitih opaciteta boja! Njegova karakteristika da dugoročno zadržava idealnu ispoliranost uz kvalitetan kameleonski efekat uputila nas je da kod pacijentkinje na zubima u donjem frontu za rekonstrukciju odaberemo nešto tamniju dentinsku boju (Charisma Diamond OD) u centru nedostajućeg (dentinskog) dela a gledno tkivo zamenjeno je odgovarajućom bojom radi postizanja neprimetnog utapanja u okolno tkivo - Charisma Diamond A3,5. Celoku-

Heraeus

Variotime je inovativni A-silikon koji garantuje izvanredne rezultate uz uobičajeni postupak rada. Iskusite savršenu kombinaciju preciznosti i prilagodljivosti tehnici uzimanja otisaka.

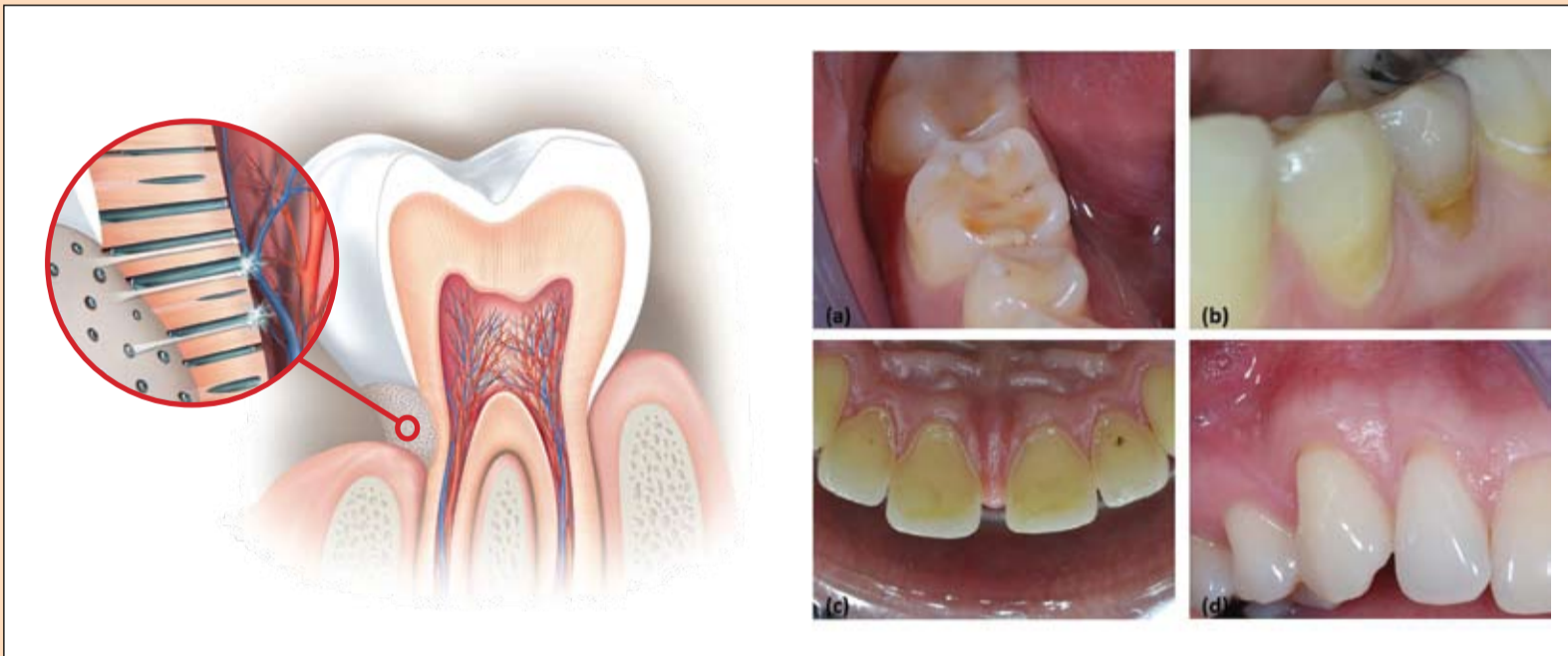- Promenljiv i inteligentan vremenski koncept daje fleksibilnost kod odabira dužine trajanja postupka te početka stvrdnjavanja materijala.
- Precizno uzimanje otiska i detaljna reprodukcija zahvaljujući dimenzionoj stabilnosti i hidrofilnosti.
- Koristi se kod velikog broja indikacija - jedan sastav za sve tehnike uzimanja otisaka.

Variotime

Pravi otisak. Uvek.

NovaMin® tehnologija u tretmanu preosetljivosti dentina

Autori: Prof. dr Zoran R. Vulićević, dr Jelena Juloski



Slika 1. Ekspoziran dentin u predelu vrata zuba izložen spoljnim nadražajima je uzrok preosetljivosti dentina.

Slika 2. Ekspoziran dentin usled prekomernog trošenja tvrdih zubnih tkiva (a) atricija, (b) abrazija, (c) erozija i gubitak mekih tkiva i ekspoziranja korena zuba (d) recesija gingive na zubu^{12,13}.

Preosetljivost dentina je hronično bolno stanje s akutnim epizodama iznenadnog, kratkog, oštrog i jasno lokalizovanog bola, koji je izazvan različitim nadražajima na ekspoziran dentin i ne može se pripisati ni jednoj drugoj vrsti defekta ili obolje-

nja zuba (Slika 1).¹⁻⁴ Javlja se kod osoba sa stalnom denticijom i prisutna je kod 25-30 odsto odraslih pacijenata.⁵ Međutim, zbog toga što se ne vrši rutinski skrining, već se dijagnoza postavlja tek nakon što pacijent sam ukaže na problem, smatra se da pre-

osetljivost dentina često ostaje nedijagnostikovana, a samim tim i netretirana.

Karakteristike i intenzitet bola značajno variraju, od blage nelagodnosti do izrazito jakog bola. Step en bola zavisi od individu-

alne tolerancije, kao i fizičkih i emotivnih faktora.⁵ Nadražaji koji izazivaju bol su različiti – toplotni (toplo-hladno), mehanički (taktilni), osmotski (hipertonični rastvori-šećeri), evaporacija (hladan vazduh, vazdušni mlaz), hemijski (kisljine) ili

električni (aparati za ispitivanje vitaliteta). Osobe kod kojih postoji preosetljivost najčešće se žale na bol izazvan hladnim nadražajima. Bilo koji zub ili površina zuba mogu pokazivati osetljivost, mada je dentin najčešće ekspoziran u predelu vrata zuba, na gledno-cementnoj granici očnjaka i premolara. Ekspoziranje dentina oralnoj sredini nastaje kao posledica gubitka tvrdih i/ili mekih zubnih tkiva (Slika 2).⁴ Prekomerno trošenje tvrdih zubnih tkiva može biti različite prirode i najčešće atricija, abrazija i erozija imaju udruženo dejstvo ili se nadovezuju jedna na drugu.⁶ Često se kao glavni uzrok abrazija lokalizovanih u predelu vrata zuba navodi neadekvatna tehnika pranja zuba u kombinaciji s abrazivnim pastama za zube i tvrdim četkicama.⁷ Osnovni razlog nastanka erozija je delovanje kiselina unutrašnjeg ili spoljašnjeg porekla u dužem vremenskom periodu.⁸ Gubitak epitelnog pripoja zuba i recesija gingive dovode do ekspoziranja korena zuba s čije površine se lako i brzo troši tanak sloj cementa kojim je prekriven i dolazi do otkrivanja dentina.⁹

Međutim, samo izlaganje dentina oralnoj sredini nije dovoljno da bi nastala preosetljivost i nisu svi zubi kod kojih postoji ekspoziran dentin osetljivi.^{4,10} Neophodno je da dentinski kanalići budu otvoreni i da je njihov broj dovoljno veliki. Studije čiji je predmet istraživanja bila dentinska preosetljivost pokazale su da osetljivi zubi imaju mnogo veći broj dentinskih kanalića po jedinici površine i duplo veći prečnik u odnosu na zube koji ne pokazuju osetljivost.¹¹ Zbog toga je strujanje tečnosti u dentinskim kanalićima kod osetljivih zuba oko sto puta veće u poređenju s zubima koji nisu osetljivi.

Najšire prihvaćena teorija nastanka dentinske preosetljivosti jeste hidrodinamička teorija. Ovaj fenomen je prvi put opisan početkom dvadesetog veka,¹² a nakon mnogo godina

Sensodyne® Repair & Protect

Sada smo ostvarili veliki napredak pomoću koga ćete odgovoriti na izazov preosetljivosti dentina.

Na tržište stiže medicinska zubna pasta Sensodyne® Repair & Protect, koja donosi tehnološki naprednu formulu kalcijum-fosfata, NovaMin®, u zubnoj pasti sa fluoridom za svakodnevnu upotrebu.

NovaMin® stvara reparativni sloj poput hidroksiapatita na izloženom dentinu odnosno preko tubula¹⁻⁶ i tako kontinuirano štiti pacijente od bola koji se javlja zbog dentinske preosetljivosti.^{6*}

Dobro došli u svet medicinske zubne paste Sensodyne Repair & Protect!

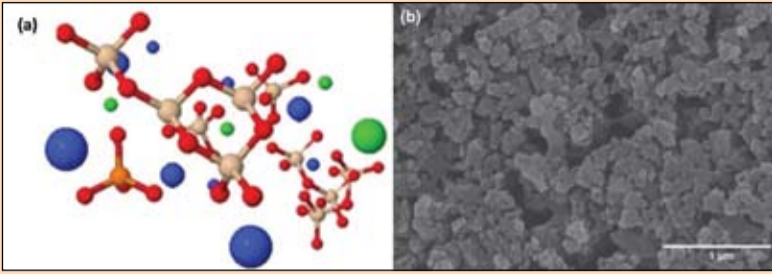
sadrži NovaMin®

Specijalista u rešavanju dentinske preosetljivosti.

www.sensodyne.rs

Sve za stručnu javnost.
Bez reklama o obnovi upisa u registar MS: 515-02-2138-12-001 od 06.01.2013.
GlaxoSmithKline Export Ltd, predstavništvo Beograd, Omladinskih brigada 88, Novi Beograd.

Referencije: 1. Suresh A i dr. J Clin Dent 2010; 21 (specijalno izdanje): 66-71. 2. LaTone G, Greenstein DC. J Clin Dent 2010; u štampi. 3. Effert SE i dr. J Mater Sci Mater Med 2002; 20(6):557-565.
4. Clark AE i dr. J Dent Res 2002; 81 (specijalno izdanje A): 2182-8. GSK, podaci u seški. 5. Du MQ i dr. Am J Dent 2006; 21(4): 210-214. 7. Pradeep AT i dr. J Periodontol 2010; 81(8): 1167-1173.
8. Sellen S i dr. J Clin Dent 2010; u štampi. SENSODYNE® i proizvodi s njim registrovani su zaštitni znak GlaxoSmithKline grupe kompanija.



Slika 3. (a) šematski prikaz molekula kalcijum-natrijum-fosfosilikata – Ca (plavo), Na(zeleno), kiseonik (crveno), P (narandžasto) i silikon (bež); (b) Skeining elektronska mikrofografija (SEM) NovaMin® čestice; uveličanje 35000x

istraživanja teorija je potvrđena i mehanizam nastanka bola je detaljno objašnjen.^{15,14} Kada je eksponiran dentin s prohodnim dentinskim kanalima izložen delovanju određenog nadražaja dolazi do strujanja dentinske tečnosti unutar kanalića i aktiviranja mehanoreceptora koji se nalaze na pulpno-dentinskoj granici. Mijelinizovana intradentalna A i A vlakna reaguju i prenose bolne stimuluse.

Postavljanje pravilne dijagnoze težak je klinički zadatak zbog različite prezentacije bola koja postoji kod dentinske preosetljivosti. Ona se zasniva pre svega na eliminaciji drugih bolnih stanja koja mogu dati slične simptome. Na osnovu detaljnih anamnestičkih podataka, kliničkog i radiografskog pregleda, potrebno je sa sigurnošću utvrditi da nije reč o bolu nekog drugog porekla. Diferencijalno-dijagnostički treba uzeti u obzir karijes, endodontske komplikacije karijesa, neadekvatne ispune gde postoji marginalno curenje, zapaljenje gingive, postoperativnu osetljivost nakon postavljanja ispuna, parodontalna oboljenja, naprsline i frakture zuba i osetljivost izazvanu izbeljivanjem zuba.

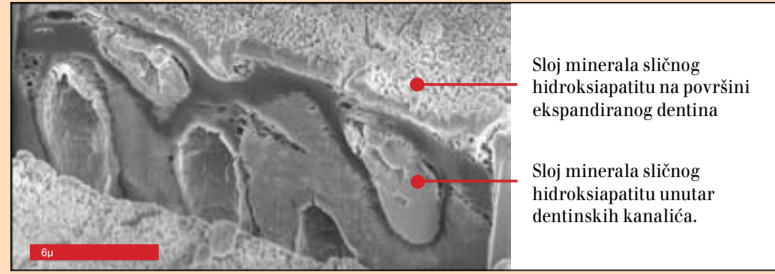
Značajan trud je uložen u razumevanje procesa koji dovode do pojave preosetljivosti dentina i mehanizma nastanka bola, kao i u razvoj sredstava i terapijskih procedura koje bi omogućile efikasan tretman.^{10,15} Međutim, još uvek ne postoji nijedan postupak koji bi se mogao smatrati 'zlatnim standardom' u terapiji dentinske preosetljivosti.¹⁶ Imajući u vidu hidrodinamičku teoriju koja je u osnovi problema, postoje dva glavna pristupa:

- (1) desenzibilizacija/stabilizacija nervnih vlakana i
- (2) okluzija otvorenih dentinskih kanalića.^{4,16,17}

Desenzibilizaciju nervnih vlakana mogu ostvariti kalijumovi joni smanjenjem ekscitabilnosti A vlakana koja okružuju odontoblaste, čime se sprečava reakcija nervnih

vlakana na strujanje dentinske tečnosti unutar kanalića. Ublažavanje bola i smanjena osetljivost dentina uočena je kod upotrebe pasti za zube, rastvora za ispiranje ili gela koji sadrže kalijumove soli (K-hlorid, K-citrat, K-nitrat, K-bikarbonat).¹⁸⁻²¹

Drugi, osnovni terapijski pristup podrazumeva primenu sredstava koja dovode do okluzije otvorenih dentinskih kanalića, čime se onemogućava da nadražaji na površini zuba dovedu do strujanja dentinske tečnosti. Otkriveno je nekoliko supstanci (stroncijum, oksalati, arginin i biostakla) koje mogu da modifikuju površinu dentina i dentinskih kanalića hemijskim, mehaničkim i/ili fizičkim putem. Stroncijum-hlorid, originalni aktivni sastojak pasti prvi put je uveden na tržište pre oko pedeset godina, a kasnije je zamenjen delotvornijim stroncijum-acetatom. Pasta za zube koja sadrži 8 odsto stroncijum-acetata (*Sensodyne® Rapid*) dovodi do značajne okluzije dentinskih tubula,^{22,25} a klinička is-



Slika 4.²⁵ Poprečni presek SEM mikrofografije obrađene metodom fokusiranog jonskog snopa. Uočava se mineralni sloj na površini dentina i okluzija dentinskih kanalića; uveličanje 10000x.

pitivanja su pokazala efikasnost u trenutnom i trajnom smanjenju osetljivosti (Slika 5).²⁴ Smatra se da preparati na bazi oksalata ostvaruju svoj efekat tako što reaguju s kalcijumovim jonima prisutnim u oralnoj sredini i dovode do precipitacije nerastvorljivih kristala kalcijum-oksalata na otvorenim dentinskim kanalima.²⁵ Klinička primena oksalata u terapiji dentinske preosetljivosti predmet je brojnih istraživanja, koja su pokazala različite rezultate o njihovoj delotvornosti.²⁶ Sredstva koja sadrže arginin i kalcijum-karbonat, koji su inače prirodni sastojci pljuvačke, ubrzavaju proces stvaranja depozita mineral kalcijuma i fosfata sličnom dentinu unutar tubula i u zaštitnom sloju na površini dentina.^{27,28} Profilaktičke paste koje sadrže 8 odsto arginina i rastvori za ispiranje usta s 0.8 odsto arginina pokazali su pozitivne rezultate u kliničkim ispitivanjima.^{29,30} Međutim, iako je većina pomenutih sredstava efikasna u smanjenju ili potpunom oslobađanju bola, dužina trajanja njihovog dejstva

je veoma varijabilna. Osetljivost se obično ponovo javlja usled degradacije ili rastvaranja materijala s površine zuba, abrazije i prisustva kiselina u usnoj duplji.

Bioaktivna i biokompatibilna stakla su materijali koji se od nedavno uspešno koriste u terapiji preosetljivosti dentina. U bioaktivna stakla svrstava se i kalcijum-natrijum-fosfosilikat (Slika 5), materijal originalno namenjen koštanoj regeneraciji koji je nastao šezdesetih godina dvadesetog veka (najpoznatiji kao materijal Bioglass®). U poslednjih deset godina ovaj materijal se pod nazivom NovaMin® tehnologija³¹ koristi kod preosetljivosti dentina.³² Od 2010. GlaxoSmithKline (GSK) koristi NovaMin® i svoja istraživanja fokusirao je ka razvoju sredstava za održavanje oralne higijene bazirane na ovoj tehnologiji.³³ Mehanizam dejstva zasnovan je na jonskim reakcijama koje se događaju u vodenoj sredini, kao i na promenama pH vrednosti sredine i promenama na površini sa-

mih čestica NovaMin®.^{32,34} Da bi materijal bio efikasan u rešavanju problema osetljivosti neophodno je, ne samo da se joni kontinuirano oslobađaju u određenom vremenskom periodu, već da se materijal zadrži na površini zuba dovoljno dugo.

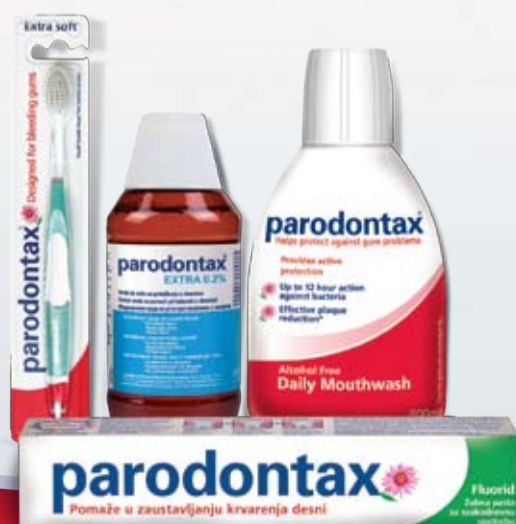Pored fizičke okluzije dentinskih kanalića, prednost u odnosu na ostale preparate ogleda se u tome što NovaMin® čestice imaju afinitet prema kolegeni koji čini osnovnu organsku komponentu dentina. Veliki broj izloženih kolagenih vlakana kod osetljivih zuba prisutan je na mestima gde je eksponiran dentin. Površinski negativno naelektrisane čestice vezuju se za pozitivno naelektrisane bočne grupe kolagenih vlakana tip I i na taj način vrše okluziju. S druge strane, kada su čestice izložene vodenoj sredini, kao što je pljuvačka, dolazi do trenutnog oslobađanja jona Na⁺ i podizanja pH sredine. Bazna sredina omogućava ubranu precipitaciju kalcijuma i fosfata i ormiranje sloja kalcijum-fosfata na površini dentina. Ugradnjom hidroksilnih i karbonatnih jona i kristalizacijom kalcijum-fosfata stvara se karbonatni hidroksiapatit. Zaštitni sloj minerala formiran na površini dentina kristalne je strukture i hemijskog sastava kao i apatit zubnih tkiva (Slika 4).³⁵

→ DT strana 16

parodontax®

gsk

Vaš pacijent je ovog jutra oprao važan znak oboljenja desni.



Dodajte parodontax® Vašim preporukama da bi pomogli u zaustavljanju krvarenja desni.^{1,2*}

Reference: 1. Yankell SL, et al. J Clin Dent 1993;4(1):26-30. 2. Data on file, RH01530
*parodontax fluorid zubna pasta, pomaže u zaustavljanju krvarenja desni.
parodontax® je zaštitni znak GlaxoSmithKline grupe kompanija,
Novembar 2013. CHBA/CHPAD/0007/13

GlaxoSmithKline Export Ltd,
Predstavništvo Beograd,
Omladinskih brigada 88, Novi Beograd.
www.parodontax.rs
serbia_info@gsk.com

Ekonomične restauracije od kompozitnog materijala u lateralnom segmentu

Aplikacija kompozita „bulk“ tehnikom

Autor: Prof. dr Jürgen Manhart (Jurgen Manhart), Nemačka

Izrada kompozitnih ispuna u lateralnom segmentu zubnog niza može biti vremenski zahtevna, zbog propisane tehnike aplikacije kompozita u slojevima. Kompoziti namenjeni „bulk“ tehnici aplikacije predstavljaju jednostavniju, bržu i time ekonomičniju alternativu.

Kompozitni ispuni u lateralnom segmentu zubnog niza predstavljaju neizostavni terapijski postupak u savremenoj dentalnoj medicini. Primenuju se zbog niza prednosti, poput širokog spektra indikacija, uštede i adhezivne stabilizacije zubnog tkiva te niže cene i kraćeg postupka u poređenju s indirektnim terapijskim alternativama.

Kompozitni ispuni se obično postavljaju tehnikom slojeva, pri čemu pojedini sloj ne sme biti deblji od 2 mm. Svaki sloj se mora zasebno polimerizovati, što je mukotrpno i iziskuje mnogo vremena, posebno kod većih kaviteta na lateralnim zubima. Stoga mnogi kliničari traže ekonomičniju alternativu ovoj složenoj i vremenski zahtevnoj višeslojnoj tehnici. U tom kontekstu se u zadnje vrijeme na tržištu pojavilo nekoliko zanimljivih proizvoda za takozvanu „bulk“ tehniku aplikacije¹⁻⁵.

Kompoziti za „bulk“ tehniku aplikacije

Neki proizvođači pokušavaju da pojednostave postupak aplikacije kompozita na bočnim zubima. U tom kontekstu su za takozvanu „fast track“ tehniku često korišteni pojednostavljeni adhezivni sistemi u kombinaciji s kompozitima smanjene polimerizacione kontrakcije i dovoljne mehaničke stabilnosti. Uopšteno govoreći, sledeći faktori mogu doprineti bržem i time ekonomičnijem postavljanju direktnih kompozitnih ispuna na lateralnim zubima:

- univerzalna boja materijala za ispune, tako da nema potrebe za biranjem boje
- translucetna boja kompozita, čime se omogućuje dublje prodiranje polimerizacijskog svetla, zbog čega se smanjuje broj slojeva
- optimiziranje fotoinicijatora (npr. Ivocerin®) čime se skraćuje vreme polimerizacije i postiže veća dubina
- materijali sa smanjenom polimerizacionom kontrakcijom i time stresom, što omogućuje postavljanje debljih slojeva, dakle, smanjuje se njihov broj
- jake polimerizacione lampe čime se skraćuje vreme osvetljenja većim intenzitetom
- funkcionalno, ali racionalno oblikovanje okluzalne povr-

šine, čime se skraćuje vreme obrade.

Za „fast track“ tehniku razvijeni su kompoziti za aplikaciju u debljim slojevima - „bulk“ - kojima se zbog skraćenog vremena polimerizacije jakom lampom do veće dubine, tj. oko 4 mm, u kraćem vremenu može ispuniti kavitet. Ovi kompoziti se trenutno nude u dve varijante (Tablica 1.):

1. *niskoviskozni tekući kompoziti*, koji se na površini moraju zaštititi slojem običnog hibridnog kompozita za lateralni segment, jer sadrže manje punila većih čestica te su manje otporni na abraziju⁵.
2. *srednje do viskoviskozni, stabilni kompoziti* koji se mogu modelirati i kojima se može ispuniti celi kavitet bez pokrovnog sloja.

Obe varijante omogućuju debljinu slojeva do četiri mm. To znači da se samo visoko viskozni materijali u kavitetima plićim od dubine polimerizacije mogu smatrati pravim „bulk“ kompozitima. Ako se radi o dubljem defektu ili se koristi tekući kompozit, uvek je potreban dodatni sloj. Kako bi prilikom polimerizacije svetlo prodrlo što dublje, kompoziti za „bulk“ tehniku su obič-

no translucetniji, iako među proizvodima postoje značajne razlike. Kod jako translucetnih materijala u pojedinim slučajevima na mezijalnim površinama gornjih kutnjaka može biti smanjen estetski efekat. Fizikalna svojstva materijala su uporediva s onima, kod običnih svetlosnopolimerizujućih kompozita^{2,4-6}.

Uz pravilnu primenu, rubnoje zaptivanje „bulk“ kompozita uporedivo s klasično slojevitim kompozitnim ispunima.

Kompozitima za „bulk“ tehniku i pripadajućim adhezivnim sistemima može se postići dobro naleganje na dno kaviteta što je važno za izbegavanje postoperativne preosetljivosti^{7,8}. Podaci iz malobrojnih kliničkih istraživanja pokazuju zadovoljavajuće do dobre rezultate u usnoj šupljini⁹⁻¹¹. Međutim, potrebna su dodatna ispitivanja kako bi se potvrdila dosadašnja iskustva.

Analiza svih raspoloživih in vitro podataka dovodi do zaključka da novi „bulk“ kompoziti uz poštovanje indikacija i pridržavanje uputa za korištenje u usporedbi s običnim kompozitima pokazuju dobre rezultate, te se mogu uspešno klinički primenjivati^{5,7,8}.

Prikaz slučaja

Četrdesetpetogodišnji pacijent je želeo da promeni oštećen kompozitni ispun na zubu 16 (Slika 1.). Zub je reagovao pozitivno na test hladnoćom, dok je test perkusijom bio negativan. Nakon informacija o mogućim alternativnim terapijama i povezanim troškovima, pacijent se odlučio za kompozitni ispun izrađen „bulk“ tehnikom od materijala Tetric EvoCeram® Bulk Fill.

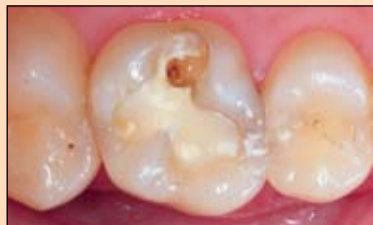Tetric EvoCeram® Bulk Fill je nanohibridni kompozit s klasičnom dimetakrilatnom monomernom matricom i anorganskim punilom (79-81%). Kompozit se može aplikovati u slojevima do četiri mm debljine, a svaki sloj je potrebno osvetliti deset sekundi (intenzitet polimerizacione lampe > 1000 mW/cm²).

Konzistencija koja omogućuje modelovanje kao i fizikalna svojstva omogućuju punjenje kaviteta jednim jedinim materijalom. Okluzalni zaštitni sloj drugim kompozitom, kao kod tekućih „bulk“ materijala, nije potreban.

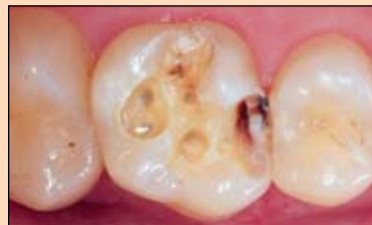Budući da je Tetric EvoCeram® Bulk Fill raspoloživ u tri univerzalne boje (IVA, IVB, IVW), korak određivanja boje

Tablica 1. Kompoziti za „bulk“ tehniku aplikacije na lateralnim zubima

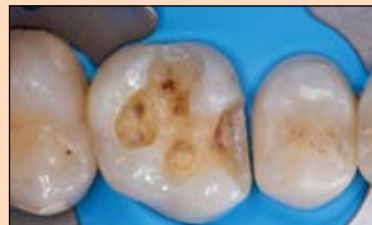MATERIJAL	PROIZVOĐAČ	MAKSIMALNA DEBLJINA SLOJA	NAPOMENE
Tekući „bulk“ kompoziti (niskoviskozni)			
SDR (Smart Dentin Replacement)	DENTSPLY DeTrey	4 mm	2 mm debeo pokrovni sloj hibridnog kompozita za leteralne zube, 1 boja (univerzalna), 20 sekundi polimerizacije ako je intenzitet lampe > 550 mW/cm ²
x-tra base	VOCO	4 mm	2 mm debeo pokrovni sloj hibridnog kompozita za leteralne zube, 2 boje (univerzalna, A2), 10-40 sekundi polimerizacije zavisno o intenzitetu lampe i boji
Venus Bulk Fill	Heraeus Kulzer	4 mm	2 mm debeo pokrovni sloj hibridnog kompozita za lateralne zube, 1 boja (univerzalna), 20 sekundi polimerizacije ako je intenzitet lampe > 550 mW/cm ²
Filtek Bulk Fill	3M Espe	4 mm	2 mm debeo pokrovni sloj hibridnog kompozita za leteralne zube, 3 boje (univerzalna, A2, A3), 10-40 sekundi polimerizacije zavisno o intenzitetu lampe i boji
Viskoviskozni „bulk“ kompoziti			
Tetric EvoCeram Bulk Fill	Ivoclar Vivadent	4 mm	nanohibridni kompozit s mogućnošću modelovanja, 3 univerzalne boje (IVA, IVB, IVW), 10-20 sekundi polimerizacije zavisno o intenzitetu lampe
QuiXfil	DENTSPLY DeTrey	4 mm	hibridni kompozit s mogućnošću modelovanja, 1 univerzalna boja, 10-20 sekundi polimerizacije zavisno o intenzitetu lampe
x-tra fil	VOCO	4 mm	hibridni kompozit s mogućnošću modelovanja, 1 univerzalna boja, 10-20 sekundi polimerizacije zavisno o intenzitetu lampe
SonicFill	Kerr + KaVo	5 mm	nanohibridni kompozit s mogućnošću modelovanja, 4 boje (A1, A2, A3, B12), potreban poseban nastavak za aplikaciju (KaVo Sonic Fill), tiksotropno svojstvo (privremeno smanjenje viskoznosti nakon ultrazvučne aktivacije SONICfill aplikatorom), 20 sekundi polimerizacije ako je intenzitet lampe > 500 mW/cm ²



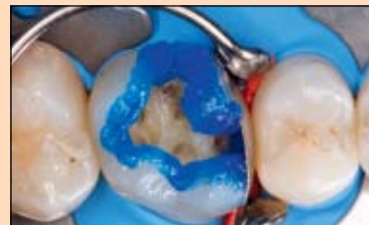Slika 1. Početna situacija: Oštećen kompozitni ispun na zubu 16



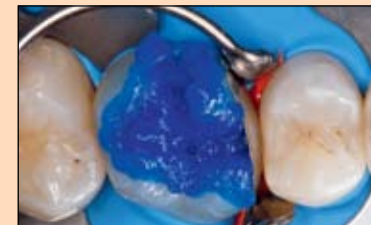Slika 2. Nakon skidanja starog ispuna otkriven je mezijalni karijes



Slika 3. Situacija nakon čišćenja, finiranja rubova i postavljanja koferdama



Slika 4. Ortofosforna kiselina u gelu se prvo selektivno nanosi na gledne rubove



Slika 5. Nakon 15 sekundi nagriža se i dentin, takođe 15 sekundi

se može preskočiti. Nakon čišćenja zuba i lokalne anestezije uklanja se ostatak starog

kompozita. Prema mezijalno je otkriven aproksimalni karijes (Slika 2.).

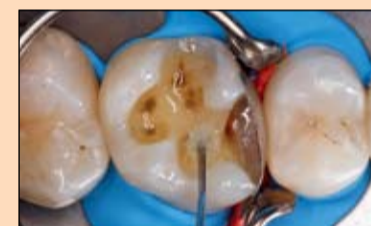Nakon čišćenja kavitet je za glađen dijamentnim svrdlom, postojeći ispun distalno na

zubu 15 je preoblikovan te je zub izolovan koferdamom (Slika 3.). Nakon toga je kavitet

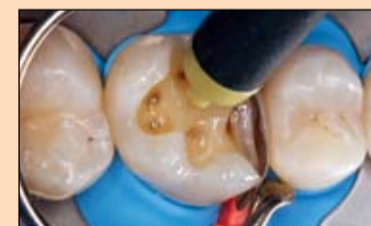ograđen delimičnom metalnom matricom i nagrižen ortofosforom kiselinom. Kiselina je prvo nanosena na gledne rubove (Slika 4.) gde je ostavljena da deluje 15 sekundi, a potom toga je nagrižena i cela dentinska površina (Slika 5.). Nakon dodatnih 15 sekundi kiselina je temeljito isprana.

Višak vode je pažljivo izduvan, pri čemu treba paziti da se demineralizovana površina dentina ne presuši. Na Slici 6. je prikazana aplikacija univerzalnog adheziva Excite® F na gleđ i dentin na način da se četkicom VivaPen® utrljava 10 sekundi.

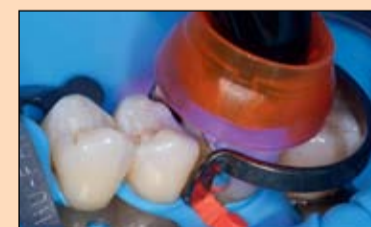Potom se pažljivo izduva otapalo (Slika 7.) te se adheziv polimerizuje 10 sekundi lampom Bluephase® (Slika 8.). Rezultat je sjajna površina kaviteta koja je ravnomerno premazana adhezivom (Slika 9.).



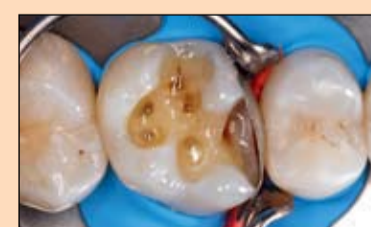Slika 6. Aplikacija dovoljne količine adheziva Excite F na gleđ i dentin



Slika 7. Pažljivo izduvanje otapala iz adheziva



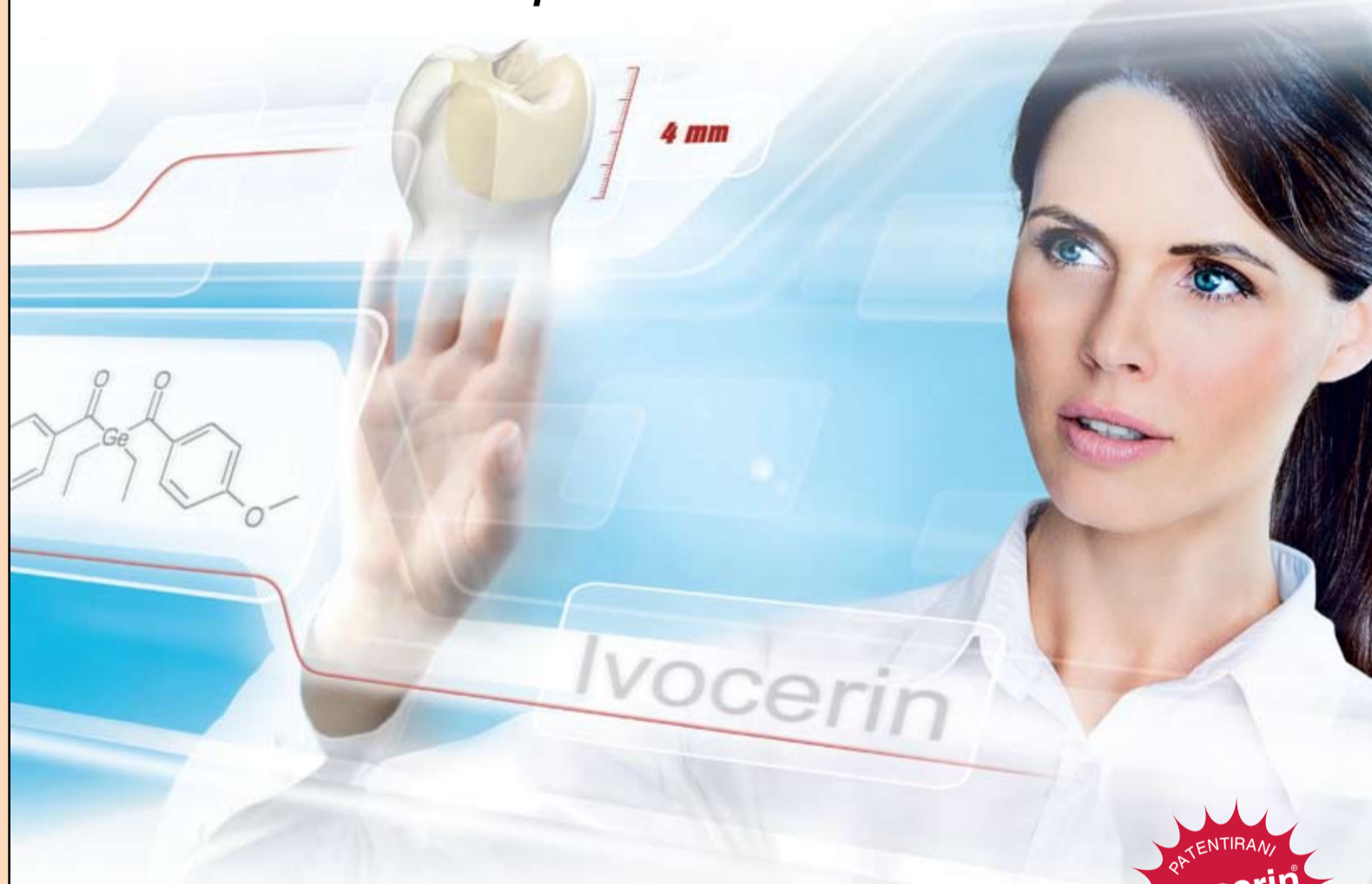Slika 8. Polimerizacija adheziva u trajanju od 10 sekundi



Slika 9. Sjajna površina kaviteta kao dokaz pravilne aplikacije adheziva

Budućnost kompozitne tehnologije.

Dostupna **sada!**



Brzovezujući kompozit za ispune u bočnoj regiji

- **Zapreminsko postavljanje** do 4mm, zahvaljujući Ivocerin®-u, novom svetlosnom inicijatoru
- **Minimalna kontrakcija** i minimalni polimerizacioni stres za izvrsno rubno zaptivanje
- **Jednostavan rad**, produženo radno vreme i pod svetlom reflektora



Tetric EvoCeram® Bulk Fill

Zapreminski kompozit za zubne ispune



Experience the future of composites featuring Ivocerin:
www.ivoclarvivadent.com/bulkfill_en



ivoclar vivadent®
passion vision innovation

www.ivoclarvivadent.com

Ivoclar Vivadent AG
Benderstr. 2 | 9494 Schaan | Liechtenstein | Tel.: +423 / 235 35 35 | Fax: +423 / 235 33 60