

DENTAL TRIBUNE

The World's Dental Newspaper • Bulgarian Edition



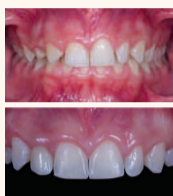www.dental-tribune.com, www.tribunemedia.bg

юни 2017 г./бр. 66, зог. 15

ИМПЛАНТОЛОГИЯ | ОРТОДОНТИЯ

CRANIO: цялостна рехабилитация и натурална естетика с импланти и ортодонтия

Статията коментира цялостната интердисциплинарна рехабилитация съгласно принципите на CRANIO философията. Резултатът е успешно възстановяване на функцията и естетиката на едно младо момиче с вродена липса на горен латерален резец.

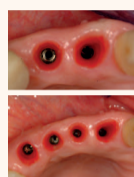

▶ стр. 7

ВЪЗСТАНОВИТЕЛНА ДЕНТАЛНА МЕДИЦИНА

Обработка на периимплантната мукроза

Авторите описват утвърден метод за контуриране на периимплантните меки тъкани във фронталните участъци. Процедурата дава възможност за пресъздаване на правилния профил на изникване на едночленни и многочленни протезни конструкции.



▶ стр. 10



Вижте всичко за конференцията на стр. 4-5

And the award goes to...



Настоящият брой представя всичко за конкурса, неговите победители и церемонията по награждаването в издание 2017.

Звездната вечер, на която присъстваха 200 гости бе официално открита от президента на групата Dental Tribune International Торстен Оймус и издателя на Dental Tribune България – Уляна Винчева.

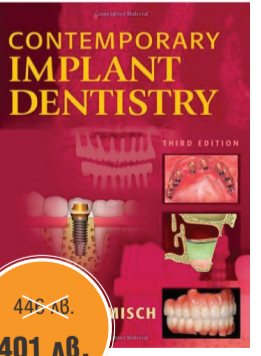
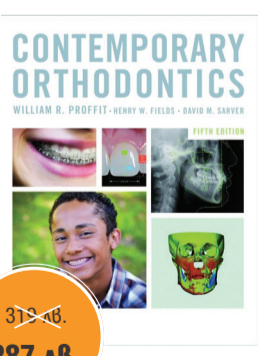
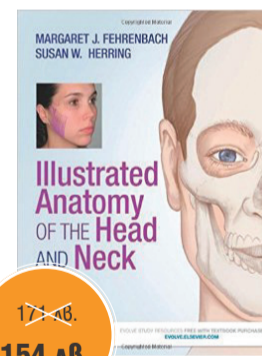

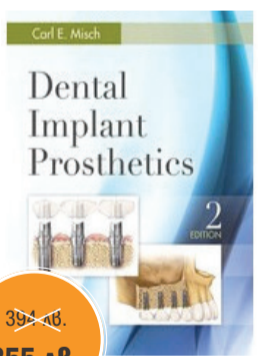
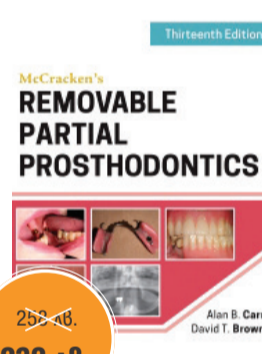

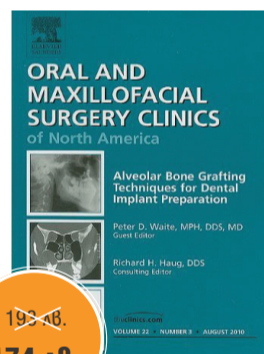


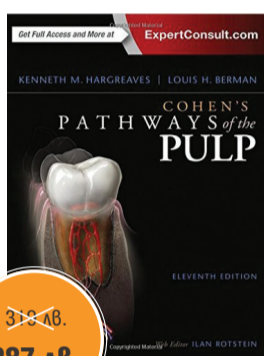


СПЕЦИАЛНО ЛЯТНО ПРЕДЛОЖЕНИЕ

10%

отстъпка

ЗА ВСИЧКИ НАЛИЧНИ ЗАГЛАВИЯ ОТ ИЗДАТЕЛСТВО ELSEVIER



DENTAL TRIBUNE

INTERNATIONAL IMPRINT

Licensing by Dental Tribune International

Group Editor Daniel Zimmermann
newsroom@dental-tribune.com
Tel.: +44 161 223 1830

Clinical Editors Magda Wojtkiewicz
Nathalie Schüller

Online Editor/
Social Media Manager Claudia Duschek

Editors Kristin Hübner
Yvonne Bachmann

Managing Editor &
Head of DTI
Communication Services Marc Chalupsky

Junior PR Editor Brendan Day
Julia Maciejek

Copy Editors Hans Motschmann
Sabrina Raaff

Publisher/
President/CEO Torsten R. Oemus

Chief Financial Officer Dan Wunderlich

Chief Technology Officer Serban Veres

Business Development
Manager Claudia Salwiczek-Majonek

Project Manager Online Tom Carvalho

Junior Project
Manager Online Hannes Kuschick

E-Learning Manager Lars Hoffmann

Education Director
Tribune CME Christiane Ferret

Event Services/
Project Manager Sarah Schubert

Tribune CME & CRO/CTURE
Marketing Services Nadine Dehmel

Sales Services Nicole André

Accounting Services Anja Maywald
Karen Hamatschek
Manuela Hunger

Media Sales Managers
Antje Kahnt (International)
Barbara Solarova (Eastern Europe)
Hélène Carpentier (Western Europe)
Maria Kaiser (North America)
Matthias Diessner (Key Accounts)
Melissa Brown (International)
Peter Witteczek (Asia Pacific)
Wierdiana Mageswki (Latin America)

Executive Producer Gernot Meyer

Advertising Disposition Marius Mezger

Dental Tribune International
Holbeinstr. 29, 04229 Leipzig, Germany
Tel.: +49 341 48 474 302 | Fax: +49 341 48 474 173
info@dental-tribune.com | www.dental-tribune.com

Dental Tribune Asia Pacific Ltd.
c/o Yonto Risio Communications Ltd.
Room 1406, Rightful Centre
12 Tak Hing Street, Jordan, Kowloon, Hong Kong
Tel.: +852 3113 6177 | Fax: +852 3113 6199

Tribune America, LLC
116 West 23rd Street, Ste. 500, New York, N.Y. 10011, USA
Tel.: +1 212 244 7181 | Fax: +1 212 244 7185

ОФИС БЪЛГАРИЯ

Издава Dental Tribune България ЕООД
София 1421, в. „Лозенец“,
ул. „Крум Понор“ 56-58
office@dental-tribune.net
www.tribunemedia.bg
www.dental-tribune.com

Действителен собственик:
Уляна Винчева
Представителна информация
е съгласно чл. 7а, ал. 3 от ЗЗДПДЛ.

Главен редактор Уляна Винчева

Редактор Гергана Дъждичева

Социални медии Данушка Еленкова

Дизайн и предпечат Петър Парнаров

Превод Христо Илиев

Коректор Галя Христова

Отдел реклама Николина Илиева
тел.: 0897 958 321

Автори в броя

г-р Marco Tallarico, Италия
г-р Cesare Luzi, Италия
г-р Giorgia Galasso, Италия
г-р Roberta Lioned, Италия
г-р Paola Cozzad, Италия
г-р Andrea Parpaola, Италия
г-р Luca Sbricoli, Италия
г-р Riccardo Guazzo, Италия
г-р Erierto Bressan, Италия
г-р Diego Lops, Италия

Автори в Esthetic Tribune

г-р Венцеслав Станков
г-р Красимир Абрамов
г-р Павел Панов
г-р Александър Киряков
г-р Софрен Руахи
Цветаелина Стоянова

Печат „Спектър“ АД

Българското издание на Dental Tribune е част от групата Dental Tribune International – международно издание на 20 езика, разпространявано в над 55 държави. Съдържанието, преведено и публикувано в този брой от Dental Tribune International, Германия, е с авторското право на Dental Tribune International GmbH. Всички права запазени. Публикувано с разрешение на Dental Tribune International GmbH, Holbeinstr. 29, 04229, Leipzig, Германия. Възпроизвеждането по какъвто и да било начин и на какъвто и да е език, изцяло или частично, без изрично писмено разрешение на Dental Tribune International GmbH и Dental Tribune България ЕООД е абсолютно забранено. Dental Tribune е запазена марка на Dental Tribune International GmbH. Редакцията не носи отговорност за съдържанието на публикуваните реклами в броя.



ELSEVIER

ПРОМОЦИЯТА ВАЖИ
ДО ИЗЧЕРПВАНЕ НА
КОЛИЧЕСТВАТА.

ЗА ДА ПОРЪЧАТЕ, ПОЗВЪНТЕ НА 0897 958 321

„Дентал Трибюн“ е създаден с идеята да бъде глобална платформа

Интервю с Торстен Оймус, CEO и основател на Dental Tribune International

Торстен Оймус е CEO и основател на международната издателска група Dental Tribune International, която поддържа водещи позиции на денталния медиен пазар вече 14 години. Той бе специален гост на „Дентал Трибюн България“ по повод 10-ия юбилей на Националния конкурс „Усмивка на годината“. Използвахме посещението на г-н Оймус, за да поговорим с него за историята на издателството, наблюденията му върху денталната индустрия през последния четвърт век и мнението му за бъдещето на печатните медиуми. С Торстен Оймус разговаря Гергана Дългъчева, редактор на Dental Tribune.

Г-н Оймус, разкажете ни как попаднахте в денталния издателски бизнес.

Както обичам да казвам – бях млад и ми трябваша пари. Израснал съм в семейство на зъболекари и разговорите винаги се въртяха около денталната медицина и около това какво се случва в индустрията. Родителите ми никога не са ме притискали да продължа традицията, още повече че много рано на всички ни стана ясно, че от мен няма да излезе зъболекар, тъй като не притежавах нужната сръчност. Завърших икономика, а впоследствие стартирах малък бизнес за организация на конференции за зъболекари в Източна Германия.

След това настъпиха всички онези големи политически промени, които засегнаха и здравната система в Германия. В резултат всички зъболекари, които работеха в държавни здравни институции, откриха собствени кабинети. За тях това не беше единствено промяна в клиничната обстановка, но и организационна, комуникационна, административна. Управлението на един дентален кабинет изисква определени знания и опит, каквито зъболекарите по онова време масово не притежаваха. За зъболекарите е трудно да ръководят бизнеса си от икономическа гледна точка, затова насочихме усилията си към запълването на тази липса. Предоставяхме не само клинично образование, но и икономическо и бизнес обучение, предназначено специално за зъболекари. С времето това се обособи в журнал – немско дентално списание за бизнес, предшественика на „Дентал Трибюн“, което се разпространяваше само в Източна Германия, а впоследствие обхваща и цялата страна.

Как се роди идеята за „Дентал Трибюн“?

През първите 10 години дей-



ността ни в Германия се разшири доста. Превърнахме се в издателство, в чието портфолио фигурираха над 30 издания; организирахме множество конференции и образователни програми. Логично следващата ни стъпка беше да стъпим и на международните пазари. Така се роди „Дентал Трибюн“. Целта беше да изнесем на международно ниво концепцията, която работеше толкова добре на немска почва. Всъщност в Германия „Дентал Трибюн“ се появи доста по-късно, едва след като брандът се беше развил в други страни. „Дентал Трибюн“ е създаден с идеята да бъде глобална информационна и образователна платформа. Днес тя включва освен печатните издания и конференции също и онлайн ресурси за продължаващо обучение.

Спомням си една интересна случка от първите години на „Дентал Трибюн“. По онова време живеех в Ню Йорк – това беше централата, от която разпространявахме нашата идея. Един ден получих писмо от непознат човек, в което имаше копие от издание на седмичник, наречен „Дентал Трибюн“, публикуван през 1892 г. Оказа се, че „Дентал Трибюн“ е съществувал много отдавна и всъщност е един от първите вестници за зъболекари. Особено впечатление ми направи обръщението на главния редактор. Със същия успех бихме

могли да го публикуваме в някое от нашите нови издания – съобщението, което отправяше към аудиторията, все още е актуално: ставаше въпрос за начина, по който зъболекарите предпочитат да консумират информация, нуждата от независима дентална медия, която не е свързана с конкретна съсловна организация и е създадена от зъболекари за зъболекари. Абсолютно съм съгласен с всичко това. Така че беше приятна изненада да разбера, че на хората са им хрумвали същите идеи 100 години преди мен.

Кои са „революциите“ в индустрията, на които сте били свидетел през последните десетилетия?

Когато започнахме да издаваме „Дентал Трибюн“ под някаква форма преди почти 25 години, горещата тема по онова време беше специализацията в денталната медицина, т.е. тенденцията беше все повече общопрактикуващи дентални лекари да се квалифицират за специалисти. Това бе един от основните двигатели на професията, особено в Европа, което гонеше до създаването на по-специализирани продукти и услуги за пародонтология, имплантология, ендодонтия, дентална косметика и естетика и т.н. Разбира се, нашето портфолио целеше да предостави необходимата информация за всяка от тези новообособени специалности под

формата на медийни продукти, специализирани издания и фокусирани събития.

С времето обаче като че ли нещата се обърнаха и фокусът отново се измести върху общопрактикуващите лекари, които обаче вече извършваха по-специализирани процедури. Днес технологиите дават възможност на общопрактикуващите дентални лекари да поставят импланти, да извършват ортодонтоско лечение с алайнери или ендодонтоско лечение. Разбира се, всичко това води със себе си огромна нужда от обучение и пренос на ноу-хау. През последния четвърт век специалистите отстъпиха място на общопрактикуващите лекари като двигател на развитието на технологиите.

Друга основна тенденция е комерсиализирането на денталната медицина. Много корпорации инвестират в индустрията, създават големи вериги и структури. Много новозавършили дентални лекари предпочитат да работят в чужда, но по-голяма, клиника, вместо да отворят собствен кабинет, тъй като това им позволява да се съсредоточат върху това, в което са най-добри – практикуването на дентална медицина, без да се налага да се занимават с бизнес аспекта на професията.

Факт е, че всички тези промени ни изправят пред множество предизвикателства, но също така носят много възможности за издателите и гоставчиците на образование да овладеят тези тенденции.

Като се има предвид влиянието на новите технологии върху всеки аспект на живота ни днес, смятате ли, че печатните издания ще изчезнат? Как виждате бъдещето на „Дентал Трибюн“ с оглед на новите комуникационни стандарти?

Дигиталните медиуми несъмнено превзеха печатните. Хората прекарват много повече време на телефоните си и компютрите си, отколкото четейки вестници и списания. Това е едната страна на монетата.

От друга страна обаче, професионалистите, които четат профилирани медиуми, особено таргетиращи медицинските професии, не прекарват чак толкова време пред компютъра. Да, ако един дентален професионалист търси някаква информация, той по всяка вероятност ще провери онлайн, а няма да отиде в библиотеката. Ако обаче не търси нещо конкретно, а просто иска да се запознае със случващото се на пазара, тогава печатните издания са неговият предпочитан източник на информация. Никои не прекар-

ва часове в четене на статии в уебсайтове или нюзлетъри. Много по-комфортно е да разгърнеш един вестник, да се въздъхнеш, да се изненадаш, да се забавляваш.

Смятам, че всеки издател трябва да прави тази разлика: дигиталните медиуми са по-адекватни за търсене на информация и таргетиращи теми, докато печатните издания предоставят повече възможности за „отваряне на очите“ на зъболекарите, като им показват по синтезиран начин какво се случва в индустрията.

Не смятам, че това ще се промени скоро. Преди години, когато телевизията навлязла в домовете на хората, всички предсказвали как радиото ще изчезне, а днес то се развива с все по-бързи темпове. Дори телевизията не изчезна след появата на интернет. Печатните медиуми все още имат голямо влияние и са много по-надежден източник от онлайн форматите. Зъболекарите са визуални хора и за много от тях е по-трудно да проследят един случай онлайн, отколкото на хартия. Индустрията, която като цяло е консервативна, все още застава плътно зад печатните издания и е недовърчива към дигиталния маркетинг. Затова смятам, че търсенето на печатни медиуми няма да спре в близките години. Все пак една добра медия трябва да покрива всички формати и комуникационни канали, включително социалните мрежи, онлайн образованието и електронната търговия. Всички тези нови възможности не правят живота ни по-лесен, но нямаме друг избор, освен да се възползваме от тях.

„Дентал Трибюн България“ е след първите лицензианти. Къде е мястото на издателството сред останалата част от международното семейство?

Вярно е, България беше сред пионерите в групата. Оттогава бележи забележително развитие и днес е един от най-успешните ни партньори. Благодарни сме на Уляна и нейния екип за страхотната работа и се възхищаваме на издателството за това, че е изградило толкова силно присъствие на пазара. Винаги даваме „Дентал Трибюн България“ за пример за добре менажиран, успешен бизнес на по-малък пазар. Освен това смятам, че издателството прави много за развитието на денталната медицина в страната.

Очаквам с нетърпение следващата годишна среща на издателите на „Дентал Трибюн“, която през 2018 ще се проведе в България!

Благодаря ви много за този разговор!

Dental Tribune представи Втората си годишна конференция

DENTAL TRIBUNE BULGARIA

От 17 до 19 май 2017 г. Dental Tribune представи 14 български и чуждестранни топлектори по време на 2nd Dental Tribune Conference @ Buldental. Темите, които бяха дискутирани през 3-те лекционни дни, включваха дигиталните технологии, генталния мениджмънт, естетичното и козметичното зъболечение и имплантологията. Конференцията отново се провежда в рамките на международното изложение Bulmedica/Buldental 2017 в Интер Експо Център-София.

2nd Dental Tribune Conference @ Buldental отбеляза силно международно участие на лектори от Европа и водещи имена от България с доказан опит в областта на генталната естетика и имплантологията, като в рамките на три дни представи експертни гледни точки по някои от най-проблематичните теми за съвременните гентални лекари. Конференцията бе съвместен проект на Tribune Media, Интер Експо Център-София и компания Biotec, а партньори на събитието бяха Ivoclar Vivadent, Sirona, Shera, Vredent и W&H България.

Първият лекционен ден беше фокусиран върху участието на зъботехници от Германия и Полша, които запознаха аудиторията с възможностите на високополимерните лабораторни композити, 3D принтирането в генталната медицина и съвременните CAD/CAM технологии. Част от участниците в конференцията имаха възможност да присъстват на уъркшопове на всеки от лекторите, фокусирани върху високополимерните композити, 3D принтирането, интраоралните скенери и фрезовъчните апарати. На финалната лекция делегатите получиха ценни съвети за успешното управление на генталната практика и зъботехническа лаборатория.

Вторият ден на конференцията беше посветен на естетичната медицина, като тримата лектори за деня предизвикаха голям интерес със своите чудесно онагледени клинични случаи и красиви финални резултати.

Третиият ден на конференцията бе организиран съвместно с италианската компания Biotec, която тази година отбелязва 10 години на българския пазар, и фирма Consumphat, която е техен официален вносител в страната.

Лекцията на д-р Ставрос Пелеканос от Гърция беше фокусирана върху методологията, планирането, препаратите и циментирането на керамични фасети и онли. Основните въпроси, които клиницистите си задават преди стартиране на лечението, касаят типа резини на възстановяване (антериорно/постериорно), типа възстановяване (частично/пълно покритие), очакваното време, вида на цимента. Основното в подхода е, че отчита колко различен е всеки индивидуален случай. Д-р Пелеканос сподели причините за неуспех, а именно дебондинг – недостатъчно емайл, който е най-важният субстрат за адхезивната връзка. Задължително трябва да се внимава при препаратите и границите да са супрагингивално. Гръцкият специалист посветва да се направи видеозапис в помощ на DSD анализа.



Филип фон дер Остен от Германия показва интересни клинични случаи с приложение на PEEK breCAM BioHPP и breCAM.HIPS и продуктовата линия visio.lign. Специалистът отпрати един съвет към генталните лекари, а именно да изпращат видеа на зъботехниците си, тъй като те представяват „динамични снимки“ и са много по-стойности с оглед на информацията, която предоставят.



Бурна дискусия предизвика лекцията на зт. Патриция Миалковска от Полша. Придобиването и работата с автоматизирания скенер inLab MC XI и фрезарата in-Lab Mc X5 за рехабилитация на цяла зъбна дъга са преломни в нейната кариера поради множеството възможности, които тези два апарата предоставят.



Ева Бергхаус, също немски зъботехник, представи работата с SHERAprint. Интраоралното сканиране дава възможност да се сканира зъбна дъга за по-малко от минута без нужда от контактна пудра и екранът се манипулира без докосване, което е много удобно за работа.



В края на 17 май на сцената излезе харизматичната д-р Анна Мария Яникос от Кипър. Безспорно нейният иновативен подход към управлението на успешна практика събуди интереса на публиката и в последвалия на другия ден уъркшоп. Не са много хората, които могат да преживеят и да се съвземат след фалит в разгара на световна финансова криза, да разберат, че спестяванията им са се стопили, и това да ги подтикне към промяна. Посланието на лекторката бе, че трябва да сме атрактивни, динамични и различни.



Следващият лектор с много практични съвети към присъстващите беше д-р Иван Райчев, който обърна особено внимание на ЕДГ, която има нисък модул на еластичност и действа като амортизатор. Препоръките на д-р Райчев за по-добър естетичен цвят преход и по-добра адхезия са фазата на емайла и да се свърхконтурират възстановяванията.



Последният лектор на 18 май беше д-р Венеслав Станков, чиято лекция, създадена специално за конференцията, започна с цитат на Стендал: „Красотата е обещание за щастие“. Непрекъснато нараства търсенето от страна на пациентите за красива усмивка и казусите, с които се сблъскват зъболекарите, изискват интердисциплинарен подход и много добро планиране.



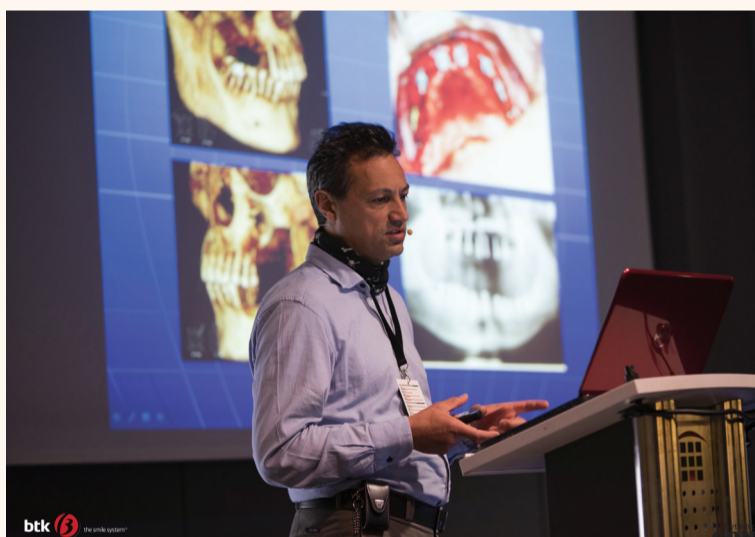Научната програма, която бяха подготвили организаторите за 19 май, представи няколко италиански и български специалисти по орална хирургия и имплантология: д-р Алесандро Куки, проф. Андреа Гуида, д-р Данило Бакиоки, д-р Николай Узунев, д-р Ясен Димитров, д-р Красимир Недевски и д-р Чавдар Ботев. Всички те се фокусираха върху различни аспекти на имплантологичното лечение, включително протоколи за имедиатно имплантиране, имедиатното натоварване и популярните терапии в съвременната имплантология, пародонтология и орална хирургия.

Италианската имплантологична школа в лицето на д-р Алесандро Куки, проф. Андреа Гуида и проф. Данило Бакиоки запозна аудиторията с индиректен и директен протокол на работа на свързване на конзолите между имплантите, спояване на елементите с апарата „Да Винчи“ и предаване на информацията към лабораторията.

д-р Алесандро Куки



д-р Данило Бакиоки



Българските лектори завършиха посветения на имплантологията ден, представяйки случаи от своята практика. Д-р Ясен Димитров започна презентацията си, като отпаде своята почит на починалия тази година проф. Карл Миш, основател на Катедрата по биомеханика. От изключително значение е да се спазват минималните размери в дебелините на имплантите, които заместват конкретните зъби, и внимателно да се анализира кога да се пристъпи към имплантация.



Публиката в зала „Витоша“

DENTAL TRIBUNE
The World's Dental Newspaper • Bulgarian Edition

DIGITAL DENTAL MARKETING

facebook DT STUDY CLUB DENTAL TRIBUNE

TRIBUNEMEDIA.BG dti Dental Tribune International

НОВАТА УСЛУГА, която DENTAL TRIBUNE предлага, е мениджмънт на социалните мрежи на практиката ви, както и модерирание на ваши събития.

Ефективната онлайн комуникация става все по-сложна.

Най-добрата платформа и канали, с които да достигнете до целевата си аудитория, трябва да бъдат внимателно създадени.

Много компании вече ползват Facebook, YouTube и Twitter, за да комуникират със своите клиенти, но кой канал е най-подходящ за вашите нужди?

Ние създаваме, наблюдаваме и оптимизираме фирмения ви блог и социалните ви мрежи, за да можете вие да се посветите изцяло на грижата за вашите пациенти.

Нашият екип, който има 10-годишен опит в създаването на редакционно съдържание в генералния издателски бранш, ще направи вместо вас:

- Създаване и поддръжка на Facebook страницата на вашата практика с един пост дневно с включен бюджет за реклама: 150 евро/месец.
- Създаване и модерирание на ваше събитие във Facebook: 25 евро/месец.
- Създаване и поддръжка на LinkedIn страницата на вашата практика с един пост дневно с включен бюджет за реклама: 150 евро/месец.
- Създаване на персонален уебсайт на вашата практика с опция за създаване на редакционно съдържание: цена при запитване.

Свържете се с нас на тел. 0897 958 321.

В трудна ситуация човек трябва да излезе от зоната си на комфорт

ИНТЕРВЮ НА ГЕРГАНА ДЪЛГЪЧЕВА С Д-Р АННА МАРИЯ ЯНИКОС, КИПЪР

Д-р Анна Мария Яникос е сред малцината гентални лекари с магистърска степен по бизнес администрация. Практикува гентална медицина от 27 години. Тя е пионер в сферата на генталните лазери (една от първите две жени в света с подобна академична титла) и естетичната гентална медицина. Д-р Яникос изнесе първата си лекция в България в рамките на 2nd Dental Tribune Conference. Разговоряхме с нея за приликите и разликите между генталната медицина и бизнес администрацията, както и за ключовите фактори за успех по време на икономическа криза.

Д-р Яникос, практикувате гентална медицина от почти три десетилетия, а от близо 5 години сте активен лектор в областта на генталния бизнес мениджмънт. Кои са допирните точки между двете дисциплини? Генталната професия е ком-

плексна. Дори ако един зъболекар се е посветил на генталната медицина, в някакъв момент му се налага да си намери асистент или рецепционист, да наеме хора на работа, така че в крайна сметка се превръща в мениджър. Реално зъболекарите управляват бизнес – своята практика. С годините разбрах значението на правилните знания и инструменти, за да бъде ръководен гаден бизнес успешно. Целта ми е да помогна на повече гентални лекари да усвоят тези техники, за да допускат по-малко мениджърски грешки.

По време на лекцията си спомнахте финансовата криза в Кипър, заради която много хора в страната са загубили парите си. Разкажете на читателите ни малко повече за този период.

Преди четири години и половина две банки в Кипър банкрутираха. Много хора, както и аз самата, загубиха всичко буквално за една нощ. Ударът беше много силен. Последва и увеличаване на безра-

ботицата. Днес ситуацията в Кипър се стабилизира, но в началото беше наистина трудно.

В частност зъболекарите трябваше да предлагат същите услуги, но с различно отношение и подход към работата. Трябваше да обясняваме на пациентите нуждата от скъпо лечение. Ако човек се чувства финансово несигурен за бъдещето си, харченето на пари за зъболечение не е сред основните му приоритети. Ако обаче това бъде представено на пациента като инвестиция в собственото му здраве, това напълно преобръща начина, по който той ще приеме предложението за лечение. Това беше урокът, който всички трябваше да научат – че ние, зъболекарите, не се грижим просто за устата на пациента, а за бъдещото му здраве и благополучие.

Как превъзмогнахте този шок и стъпихте отново на краката си?

Разбира се, изпаднах в депре-



сия, но си позволих да се самосъжалявам само една седмица. След това си наложих да променя напълно начина си на мислене. Прегриех шест много важни стъпки, за които написах специална статия за този период от живота ми: нарича се „Зъболекар в беда“. Да, беше трудно, но в подобна ситуация човек трябва да излезе от зоната си на комфорт. Основна роля изигра магистратурата ми по гентална бизнес администрация. Вече над 4 години пътувам по цял свят и изнасям лекции по темата и помагам на хора, гентални лекари, които се намират в сходно положение като мен преди години.

Според вас кое е най-важното качество, от което собствениците на гентални клиники и зъботехнически лаборатории се нуждаят, за да управляват успешно бизнеса си?

На базата на дългогодишния ми опит си позволявам да твърдя, че най-важното е точната информация, знанието. В противен случай нямаме никаква контрол и власт върху ситуацията, в която се намираме. Трябва да познаваме добре протоколите за управление на практиката, за да не се чувстваме толкова изгубени и да губим по-малко пари. Повечето зъболекари непрекъснато посещават най-различни лекции и практически обучения за естетика, оклузия или имплантология, но малко хора осъзнават, че трябва да се информират и за правилните начини, по които да ръководят практиката си. Образованието е ключът към успеха.

Откривате ли общи черти между генталните лекари в различните страни и начина, по който те гледат на професията си като цяло от гледна точка на икономиката, в която работят?

Със сигурност генталните лекари от цял свят споделят общи проблеми, независимо дали се намират в Дубай, България, Кипър или Великобритания. Разбира се, има страни, които изобщо не са чували за икономическа криза, но общото между всички нас е работата с пациенти. А пациентите постоянно се оплакват за какво ли не!

Факт е, че има икономики, които са изцяло обвизнени от бизнес фактора и печеленето на пари, докато други са по-скоро ориентирани към грижата за пациента. Лично аз вярвам, че след като работим в здравния сектор, е редно да се фокусираме върху пациентите. За да съществува практиката ни, трябва да сме печеливши, в противен случай вършим благотворителна дейност на зазуба, но никога не бива да забравяме, че работим с човешки същества.

Вие сте за първи път в България. Какво е впечатлението ви от българските ви колеги, които посетиха вашата лекция и уъркшоп?

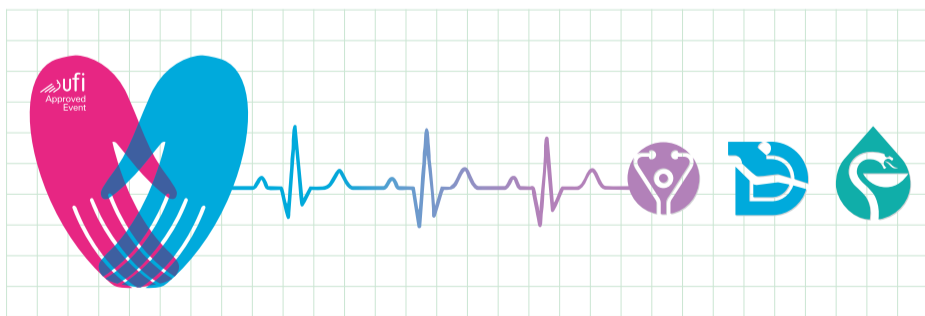Изключително приятно съм изненадана от българските гентални специалисти. На уъркшопна имах близък контакт с 13 гентални лекари, които бяха много мотивирани да се доберат до ключа към успеха на своята практика. Смятам, че времето, което прекарахме заедно, беше ползотворно и за двете страни. Бих искала да използвам случая да анонсирам, че предстоят серия от уебинари и уъркшопове за мениджмънт на практиката, които ще организираме съвместно с Dental Tribune България.

Благодаря ви за това интервю!

За повече информация следете страницата на Dental Tribune [facebook.com/dentaltribune.bg](https://www.facebook.com/dentaltribune.bg)

МЕДИКУС ДЕНТО ГАЛЕНИЯ

18-21 ОКТОМВРИ 2017



Международна изложба за медицина, стоматология и фармация

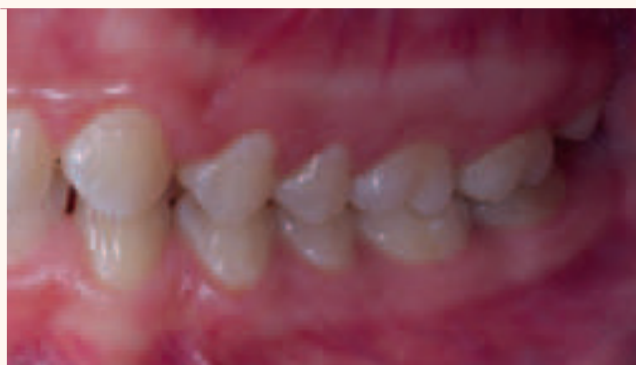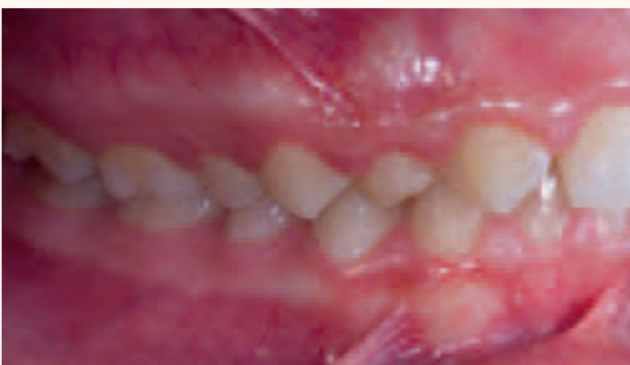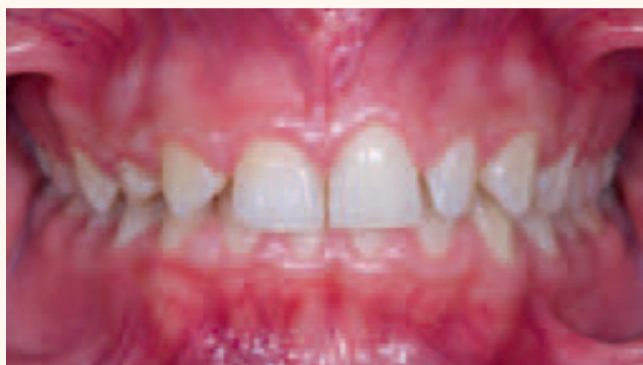ufi | IFPP | МЕЖДУНАРОДЕН ПАНАИР ПЛОВДИВ | ПАЛАТА 11

032 902 650 www.fair.bg

CRANIO: цялостна рехабилитация и натурална естетика с импланти и ортодонтия

Интердисциплинарен подход при липсващи горни латерални резци

Д-Р MARCO TALLARICO И КОЛ.; ИТАЛИЯ



В вродената липса на зъби е често срещана зъбна аномалия, като честотата ѝ варира между 2.7% и 12.2%, в които не влизат третите молари. В постоянно съзъбие най-често се засягат горните латерални резци с честота между 1% и 4%, а съотношението между мъжкия и женския пол е 2:1 в полза на жените³. Обикновено тази аномалия не е самостоятелен феномен, а се свързва с други зъбни аномалии, като например конични латерални резци¹. Следователно можем да кажем, че наличието на няколко съпътстващи зъбни аномалии при един и същ индивид създава функционални и естетични проблеми, които на свой ред се отразяват неблагоприятно върху самочувствието на пациента и социалните му контакти от най-ранна възраст.

Вариантите за лечение при липсващи латерални резци включват: отваряне на място, след което поставяне на конвенционална неснемаема мостова конструкция или единична корона върху имплант или затваряне на място с ортодонтически методи и реконтуриране анатомията на канините⁴. Избирането на най-подходящия вариант за лечение представлява голяма трудност. Трябва да бъдат анализирани редица клинични параметри, като възраст на пациента, оклузални съотношения, лицеви профил, линия на усмивката, наличие или липса на трети молари, както и размер, форма и цвят на канините⁵.

Интердисциплинарният подход, включващ ортодонт, орален хирург и специалист по ресторативна дентална медицина, е изключително важен за постигане на високи естетични и функционални резултати. Цялостната рехабилитация и натурална естетика, постигната с импланти и ортодонтико лечение (CRANIO), е една философия, която се базира на интердисциплинарно лечение за по-

стигане на стабилна оклузия и здрави твърди и меки тъкани, както и за подобряване на естетичния вид, а с това и удовлетвореността на пациента.

Целта на настоящата статия е да представи интердисциплинарния подход при липсващ горен латерален резец, като лечението беше проведено в две фази: отваряне на място с ортодонтически методи, след това поставяне на тесен имплант с диаметър 3 мм и възстановяване с циркониев абатмънт и корона, изработена от литиев дисиликат.

ДОКЛАД НА КЛИНИЧЕН СЛУЧАЙ

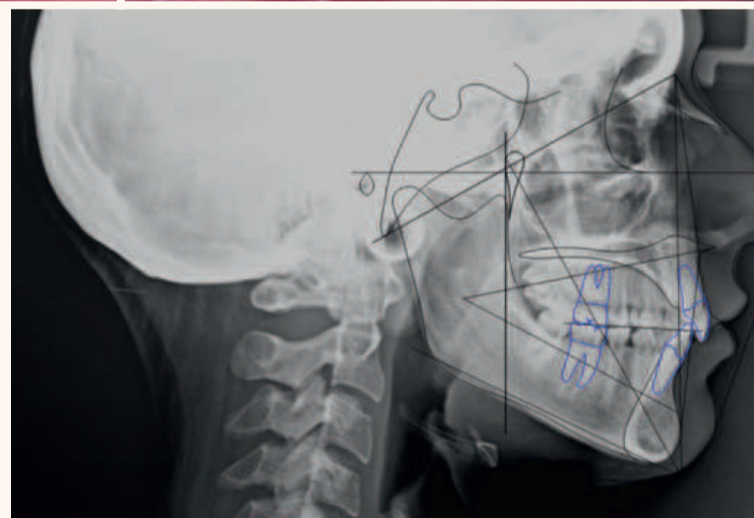
24-годишна жена беше насочена към частната ни клиника за второ мнение относно основно оплакване неестетична усмивка и подвижност на временен горен десен канин. Клиничното изследване и рентгенографиите потвърдиха напреднала коренова резорбция на временния горен десен канин, хиподонтия на постоянен горен десен латерален резец с наличие на постоянен канин на мястото на латералния резец, както и микродонтия на горен ляв латерален резец (фиг. 1а-в). При интраорално изследване се установиха съотношение клас II по Angle при моларите и канина, увеличен овърджет, нормален овърбайт, а срединната линия на долна челюст беше отместена с 3 мм наляво спрямо тази на горна челюст. Цефалометричният анализ установи мезофациален тип на лицето, със сагитални съотношения клас II (фиг. 2). Пациентката беше със симетрично и пропорционално лице и плосък профил на лицето, като горната устна се намираще на 4 мм, а долната – на 2 мм зад Е-линията на Ricketts.

Предложеното ѝ преди това лечение включваше екстракция на временния канин със запазване на мястото за поставяне на имплант на по-късен етап и из-

работване на естетично възстановяване върху импланта за заместване на канина. За разлика от този вариант за лечение, предложената алтернатива включваше екстракция на временния канин, след което възстановяване на мястото за поставяне на имплант в областта на латералния резец с ортодонтико лечение за подреждане и нивелиране на зъбните дъги. Вариантът за корекция на скелетния клас II щеше да включва ортогнатна хирургия, която пациентката отказа.

Първоначално пациентката беше много скептично настроена към такъв сложен лечебен план. Въпреки това след обсъждане едновременно с ортодонт (CL) и имплантолог (MT) на пациентката ѝ стана ясно, че предимствата на предложеното интердисциплинарно лечение, включващо ортодонтия, поставяне на имплант и протезиране, биха довели до по-добри естетични и функционални резултати. Недостатъците на предложеното лечение бяха свързани с цената и по-продължителния период за лечение.

Ортодонтиското лечение продължи 18 месеца. След екстракция на временния канин на цялата дъга беше фиксирана естетична мултибрекетна система, а горният десен канин беше стратегически фиксиран с мезиален наклон назад за по-добър контрол на корена. С ортодонтиски минивинт (Aarhus System, American Orthodontics, Sheboygan, Wisconsin, САЩ; диаметър 1.5 мм, дължина на резбата 6.0 мм) беше използвана скелетна опора при ретракция на канина с плъзгащ механизъм, за да се избегнат страничните ефекти (напр. влошаване на съотношението на моларите). Едновременно беше използвано директно и индиректно теглене към минивинта с дерматационни еластични верижки с цел по-добър контрол на финалната позиция на короната и корена (фиг. 3 и 4а-в). Ажустир-



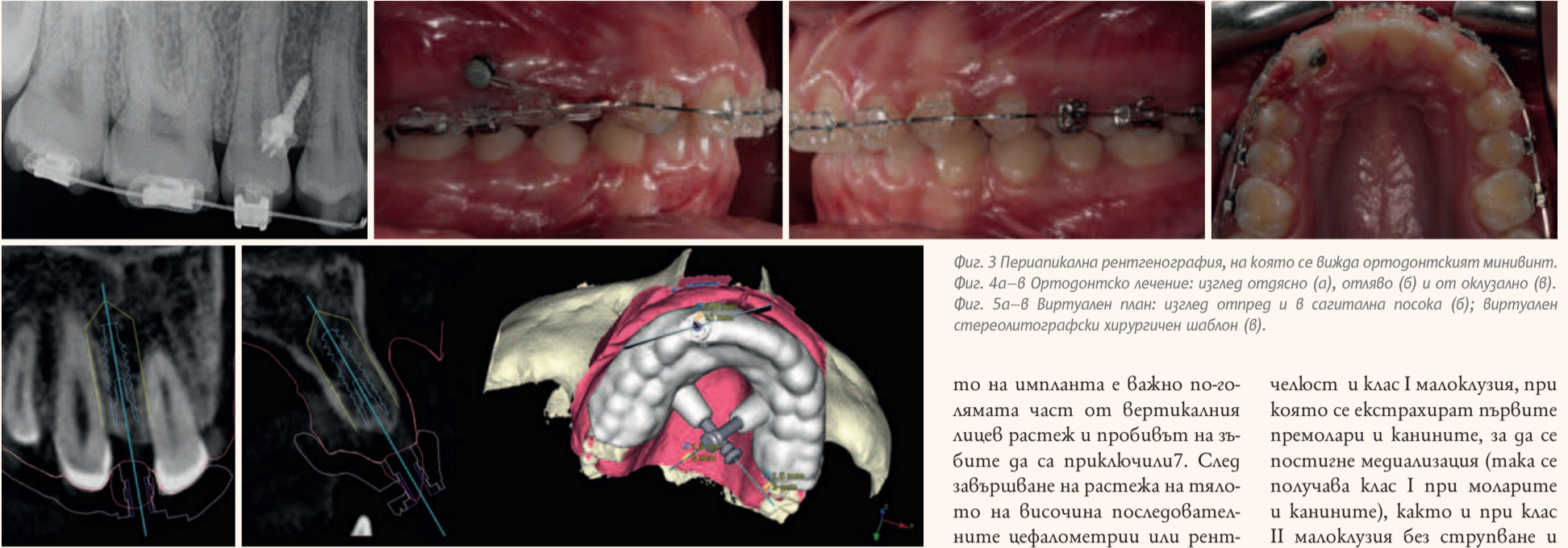
ращата фаза беше извършена с усукани многоишкови стоманени дъги 0.018 – 0.025 in. и интермаксиларни ластичи. След сваляне на брекетите за ретенция беше използвана пластинка на Hawley за горната зъбна дъга, а на долния фронтален сегмент беше фиксиран ритейвър.

След ортодонтиското лечение пациентката беше изпратена на прегонеративна конично-лъчева компютърна томография (CBCT; CRANEX 3Dx, SOREDEX, Tuusula, Финландия) и ѝ бяха снети диагностични отпечатащи с полиетерен материал и индивидуална отворена лъжица (Impregum, 3M ESPE, Seefeld, Германия). След това бяха отлети работни модели от гинс клас IV (Techim Super Stone, Techim Group, Milan, Италия) и беше изработен диагностичен восъчен моделаж (wax-up). STL файлове, получени от сканираните модели (работен и восъчен), бяха въведени в DICOM данните, получени от CBCT изследването, в същия софтуер за виртуално планиране на импланти (NobelClinician, Nobel Biocare, Klotten, Швейцария). Виртуалното планиране завърши с определяне на мястото за поставяне на импланта в съгласие с бъдещото протезиране. Поради намаленото пространство между съседните корени беше избран имплант с диаметър 3 мм (Osstem TSIII, Osstem, Seoul, Южна Корея). След внимателна оценка на функцията и естетиката и финална проверка одобре-

ният виртуален план беше изпратен във фрез център (Nobel Biocare) за създаване на стереолитографски хирургичен шаблон (фиг. 5а-в).

Преди поставянето на импланта стереолитографският хирургичен шаблон беше адаптиран на гипсовия модел. На пациентката ѝ беше проведено професионална орална хигиена и бяха предписани профилактични антисептични разтвори (0.2% хлорхексидин за 1 мин.), както и антибиотична терапия (2 g амоксицилин и клавуланова киселина). Беше поставена местна анестезия с 4% артикаин с адреналин 1:100 000 (Ubistein, 3M ESPE). Хирургичният шаблон беше поставен интраорално в съответствие със срещуположната зъбна дъга с помощта на силиконов ключ, направен по отлетите модели и стабилизирани с два анкерни щифта. С помощта на хирургичния шаблон беше използван направляван пилотен борер без необходимост от отваряне на ламбо, а състоянието на мястото, където ще бъде поставен имплантът, беше изследвано с пародонтална сонда (PCPUNC156, Hu-Friedy, Milan, Италия). Имплантът беше поставен ръчно на планираното място в един етап, без необходимост от присаждане на тъкани. Силата на финалния торк беше 37.5 N cm (iChiro Pro, Bien-Air Dental, Biel, Швейцария).

Беше взет нов окончателен отпечатък от горна челюст с полиетерен матери-



Фиг. 3 Периапикална рентгенография, на която се вижда ортодонтият минивинт. Фиг. 4а–в Ортодонтико лечение: изглед отгясно (а), отляво (б) и от оклузално (в). Фиг. 5а–в Виртуален план: изглед отпред и в сагитална посока (б); виртуален стереолитографски хирургичен шаблон (в).

ал (Impregum) и отлят модел от гипс клас IV (Teshim Super Stone). Този работен модел беше включен в артикулатор със средни стойности. Върху временен титаниев абатмънт (Osstem) беше изработена временна корона от акрилова пластмаса. Временната корона беше фиксирана към импланта с винт, затегнат според инструкциите на производителя (30 N cm) 24 часа след поставянето на импланта съгласно протокола за имедиатно натоварване. Предварително направената временна корона беше финирана и полирана на място. Временното възстановяване беше извадено от оклузия (фиг. 6). След поставянето на импланта на пациентката бяха дадени устни и писмени наставления относно приема на медикаменти, поддържането на орална хигиена и храненето. Беше направена периапикална рентгенография по паралелната техника, за да се избегнат припокриване на образа и групи усложнения.

Окончателната конструкция беше поставена три месеца след имплантирането. Циркониевата корона с керамично покритие беше изработена с CAD/CAM технология (New Ancovis, Bregellino, Италия). Окончателното възстановяване беше монтирано с настройване на торка съгласно препоръките на производителя (30 N cm; фиг. 7 и 8). Оклузията беше внимателно ажустирана, а пациентката беше повиквана повторно на всеки 4 месеца за поддържане на оралната хигиена и годишно ажустиране на оклузията (фиг. 9 и 10).

ДИСКУСИЯ

В настоящата статията беше представен случай на успешно лечение, включващо отваряне на място с ортодонтични методи и протетично възстановяване на липсващия латерален резец с единична корона върху имплант. Целта на настоящата статия беше да представи новия имплант Osstem TSIII 3.0 mm (Osstem), използван в случая, който позволява да се заместят липсващи латерални резци на горна челюст и резци на долна челюст. Навременното диагностициране и интердисциплинарният подход, воден от функционални и естетични изисквания, са от основно значение за подходящото лечение в такива комплексни случаи. Децата с късно смесено съзъбие или начално развитие на постоянното съзъбие често търсят лечение на вродената липса на горни латерални резци, тъй като през този период проблемът в естетиката се забелязва повече.

При липсващи горни латерални резци има няколко фактора, които трябва да се вземат под внимание преди прибягване до отваряне или затваряне на място. Тези фактори включват вида на малоклузията, струпване на зъбите/наличие на диастеми и трем, съотношение в размера на зъбите, позиция на канините, форма и цвят на канините, както и дължина на горната устна⁶⁻⁸. Изборът на някой от тези два метода на лечение не трябва да бъде правен емпирично. В повечето случаи наличието или липсата на големи оклузални проблеми служи като първи критерий за отв

ряне или затваряне на място⁹. Местата на латералните резци трябва да се затворят в случаите, когато малоклузията налага да се екстрахират постоянни зъби на долна челюст⁴. Може да има показания за екстракция на долни зъби с цел да се облекчи липсата на място във фронталния и дисталния сегмент, да се намали мандибуларната гентоалвеоларна промрузия или да се компенсира моларното съотношение при клас II. При някои пациенти с ортодонтични проблеми може да липсват няколко постоянни зъба, в това число горните латерални резци. Ако зъбите са екстрахирани преди няколко години, останалите зъби може да са се разместили. При тези пациенти ортодонтиите и специалистите по ресторативна гентална медицина може и да не знаят какви са изискванията от страна на възстановяването или какъв би бил планът на възстановяване. При този тип пациенти се предлага да се определят предварително окончателната оклузия и крайните резултати от възстановяването, като се създават диагностични восъчни модели¹⁰. Освен това пробният модел ще позволи да се идентифицират зъбните повърхности, които налагат да се направи функционална и естетична редукция, така че да се постигне равновесие или в началото, или по време на ортодонтичното лечение.

Диагностиката и лечението на пограстващите пациенти с липсващи латерални резци може да се окаже проблем за много клиницисти. Ако пациентът и неговите родители планират имплантологично лечение в бъдеще, преди поставяне-

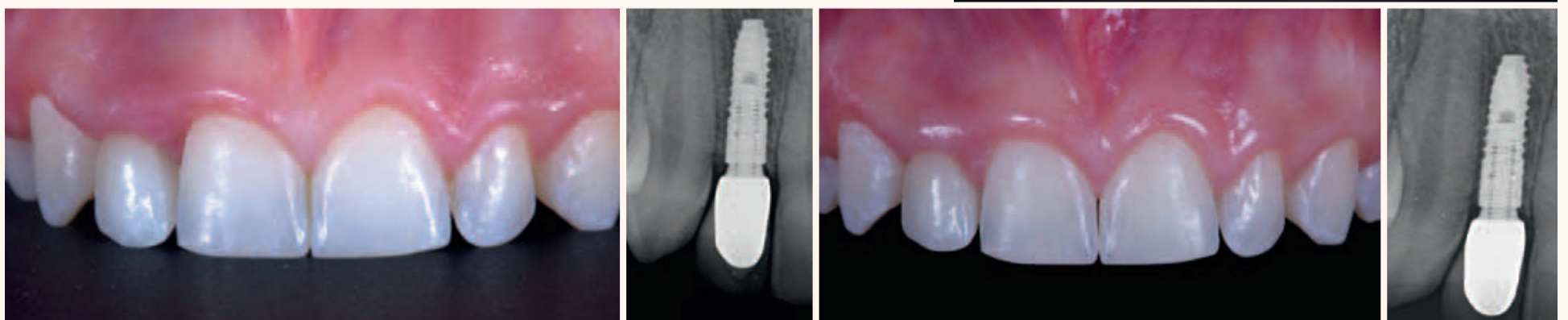
то на импланта е важно по-голямата част от вертикалния лицев растеж и пробивът на зъбите да са приключили⁷. След завършване на растежа на тялото на височина последователните цефалометрии или рентгенографии на ръката и китката потвърждават спирането на лицевия растеж в продължение на период от приблизително шест месеца до една година. Последователността на лечение в случаите на хиподонтия на фронтални зъби трябва внимателно да се обясни на пациента и родителите му. Те трябва да разберат, че ортодонтичното лечение е началото на процеса, след който следва насрочване на пародонтална терапия и окончателно възстановяване. Изключително важно е всички варианти за лечение да се обсъждат между членовете на интердисциплинарния екип, така както всички варианти се обясняват в етапа на ортодонтико лечение.

При пациентите с дълги лица и липсващи латерални резци се препоръчва затваряне на мястото, тъй като това е предпочитаното лечение, за да се запази опората на дъгата и да се предотврати въртенето на долната челюст по посока на часовниковата стрелка. Също така това е лечението на избор при лица с бимаксиларна промрузия, за да се избегне влошаването на лицевия профил или в случаите на ранно лечение при младежи. Затварянето на място може също така да се има предвид при два типа малоклузия: при тежко струпване на фронталните зъби на долна

челюст и клас I малоклузия, при която се екстрахират първите премолари и канините, за да се постигне медуализация (така се получава клас I при моларите и канините), както и при клас II малоклузия без струпване и промрузия на долна челюст. Освен това затварянето на място може да е от полза при пациентите със специфично съотношение на фронталните зъби и по-специално при тези с увеличен обвърджет и намален обвърбайт. На последно място, наличието на трети молари е допълнителен фактор, който не е за подценяване при затварянето на място. Цветът на естествения кучешки зъб трябва да е близък до този на централния резец. Нерядко кучешкият зъб е с по-наситен цвят, в резултат на което се получава зъб с един или два тона по-тъмен от централния резец.

Отварянето на място (между кучешкия зъб и централния резец) е вторият вариант за лечение при липсващи латерални резци. Отварянето на място и протетично лечение са индицирани при лица с хиподивергентен тип растеж и тези с конкавен лицев профил, за да се подобри сагиталното съотношение между устните. Също така това е предпочитаното лечение при пациенти с тенденция към клас I или III, за да се запази идеалното оклузално съотношение във фронталния и дисталния участък. Отварянето на място може също да е от полза в случаите на намален обвърджет и увеличен обвърбайт. Както беше споменавано вече, възрастта на пациента

Фиг. 6 Иmediатно натоварено временно възстановяване. Фиг. 7 Окончателно възстановяване. Фиг. 8 Периапикална рентгенография. Фиг. 9 Окончателно възстановяване 1 година след поставяне на импланта. Фиг. 10 Периапикална рентгенография 1 година след поставяне на импланта.



е важен фактор, който клиницистите трябва да имат предвид при избора на лечение. Не се препоръчва отваряне на място преди 13-годишна възраст, за да се предотврати влошаване и прогресия на атрофията на костта¹¹. В случаите на едностранна хиподонтия често се препоръчва отваряне на място за подобряване на естетиката и запазване симетрията на усмивката¹².

Според Magne и Belser съществуват редица субективни и обективни критерии за оценка на идеалната усмивка¹³. Срединната линия е въображаема линия, която се намира в центъра на лицето, перпендикулярно на бипупилната линия. При напълно симетрично лице срединната линия на зъбите и тази на лицето трябва да съвпадат, но често това не е така¹⁴. Според Spear и кол. отклонение в средната линия, по-голямо от 4 мм, се забелязва от обществото, докато отклонение от 2 мм не се забелязва от човек, който не е специалист¹⁴.

Предвид посочените съображения изборът за отваряне на място за поставяне на имплант при пациентката ни беше силно повлиян от наличието на микродонтия на горния ляв латерален резец и отклонение на срединната линия с над 3 мм.

При изследване на естетиката на фронталните зъби и цялостната усмивка клиницистът трябва да познава морфологията на гингивалния контур, контактите на зъбите, нарушенията в морфологията и размера на зъбите. Преди започване на ортодонтиско лечение за постигане на идеални естетични резултати трябва да се вземат под внимание следните неща - изтриване на инцизалните ръбове, форма на зъба, инцизален контакт, контур на гингивалните граници, както и наличието на черни триъгълници. Решението да се промени формата на зъба трябва да се вземе след преценка на съотношението ширина-дължина спрямо правилото за златното сечение¹⁶. Дългите, заострени триъгълни горни резци се извършват клинично с тънка дълговидна гингивална тъкан, по-дълга и нежна папила, както и с тънка кост и по-малка инцизивна контактна точка. От друга страна пък, резците с правоъгълна форма често са с по-плътна гингива и по-плосък, по-широк контур на свободната гингива. Също така при тези зъби апроксималните контакти са на по-голяма площ. Обобщено казано, колкото по-правоъгълни са зъбите, толкова по-плътни са гингивата и стените на алвеолата, в която са разположени¹⁷.

Днес все повече нарастват очакванията и изискванията към естетичната дентална медицина. За да се постигнат естетичен вид на фронталните зъби и коригиране на хиподонтията, пациентите трябва да са запознати с цялостните

нужди на тяхното съзъбие, а не само тези, свързани с определена специалност. За интегриране и координиране на терапевтичните манипулации на пациентите трябва да се предлага цялостен лечебен подход, който повишава естетиката, подобрява функцията и оралното здраве. В голяма част от често срещаните зъбни малоклузии ортодонтиското лечение само по себе си може да не се окаже достатъчно¹⁸.

Компютърно асистираното имплантиране с шаблон може да се окаже от помощ на клиницистите при извършване на успешно имплантологично лечение, като се предотвратя-

ва отпрепарирането на големи ламба, дори се елиминира изцяло нуждата от ламба, което на свой ред носи по-малко болка и дискомфорт за пациентите, особено при комплексните случаи¹⁹⁻²². Правилната преценка за състоянието на костта и позицията на импланта, както и прецизното изборване на кост съгласно предоперативно изготвения план са от основно значение за осигуряване на успешното поставяне на имплант.

ЗАКЛЮЧЕНИЕ

Цялостната интердисциплинарна рехабилитация съгласно принципите на CRANIO фи-

лософията се оказва ефективна при успешното възстановяване на функцията и естетиката на едно младо момиче с вродена липса на горен латерален резец.

КОНФЛИКТ НА ИНТЕРЕСИ

Авторът на статията е мениджър „Изследователски и научни проекти“ към компанията Osstem AIC, Италия. Компанията Osstem в град Сеул, Северна Корея - производителят на системата за имплант, която е обект на изследване в настоящия проект, любезно гару поставения имплант. Но информацията си остава на авторите и по никакъв начин производителят не участва в про-

веждането на изследването или публикуването на резултатите.

Редакционна бележка: Пълен списък с препратките е наличен при издателя. Статията е публикувана за първи път в Journal of Oral Science & Rehabilitation, бр. 1/2017.

За автора:

Д-р Marco Tallarico управлява частна практика в Рим и преподава в Катедра по хирургия, микрохирургия и медицински науки на Университета в Сасари, Италия. Работи още към компанията Osstem AIC, Италия. Може да се свържете с него на me@studiomarcotallarico.it.

ASTERA

PARODONT

ПАСТА ЗА ЗЪБИ
СТЯГА И УКРЕПВА ВЕНЦИТЕ. ПОТИСКА КЪРВЕНОТО

НОВА ПАТЕНТОВАНА ФОРМУЛА!

- ХИАЛУРОНОВА КИСЕЛИНА
- ХЛОРХЕКСИДИН
- АЛУМИНИЕВ ЛАКТАТ

The advertisement features a collection of ASTERA PARODONT toothpaste products. At the top, a red banner contains the brand name 'ASTERA' in white. Below it, 'PARODONT' is written in large blue letters. The text 'ПАСТА ЗА ЗЪБИ' (Toothpaste) and 'СТЯГА И УКРЕПВА ВЕНЦИТЕ. ПОТИСКА КЪРВЕНОТО' (Tightens and strengthens the gums. Suppresses the bleeding) is displayed. A 'НОВА ПАТЕНТОВАНА ФОРМУЛА!' (New patented formula!) headline is followed by a list of ingredients: ХИАЛУРОНОВА КИСЕЛИНА, ХЛОРХЕКСИДИН, and АЛУМИНИЕВ ЛАКТАТ. A 'NEW' badge is positioned above the product images. The products shown include boxes for PARODONT FRESH, STOP, ACTIVE, WHITE, HERBAL, and SENSITIVE, along with tubes for PARODONT STOP and FRESH. A dental mirror and a sprig of mint are also included in the composition.