

DENTAL TRIBUNE

The World's Dental Newspaper · German Edition

LEIPZIG, 12. DEZEMBER 2008

ANZEIGE



Scanbares CAD/CAM-Registriermaterial + universelles Registriermaterial z. B. für die Bißgabel bei der Gesichtsbogenübertragung nach Prof. Dr. A. Gutowski

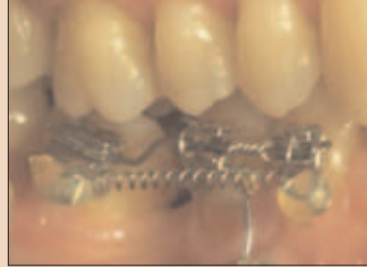R-dental Dentalerzeugnisse GmbH
Info-Tel.: +49 (0)40-22 75 76 17
r-dental.com

Implants Special



Optimale Patientenversorgung
BREMEN – *Dental Tribune* besuchte im Herbst das Bremer Unternehmen Sybron Implant Solution im neuen Domizil der Julius-Bamberger-Straße. Geschäftsführer Dr. Gregg Cox sprach mit uns über die Implantatserie „Sybron Pro“ sowie über neuste Trends in der Implantologie. ▶ Seite 17

Medicine



Interdisziplinäre Therapie
KIEL – Die kieferorthopädische Therapie erwachsener Patienten ist längst integraler Bestandteil eines interdisziplinären Behandlungskonzeptes. Dr. Thorsten Sommer beschreibt, wie bei Parodontitis als Ausgangssituation den ästhetischen Ansprüchen eines Patienten Rechnung getragen werden kann. ▶ Seite 25f

DPAG Entgelt bezahlt · PVSt. 64494

No. 20 VOL. 5

ANZEIGE



Starker Preis!

Zirkonoxid-Krone
System: Wieland

- CAD-/CAM-gefräst und vollverblendet
- bis zu 14 Glieder am Stück
- inklusive Arbeitsvorbereitung
- komplett inklusive MwSt. / Versand

111,11€*

* Das Angebot ist gültig vom 01.11.08 bis 31.12.08, es zählt das Auftragsdatum der Praxis.

 **dentaltrade®**
...faire Leistung, faire Preise

Hochwertiger Zahnersatz zu günstigen Preisen

freecall: (0800) 247 147-1 • www.dentaltrade.de

„Die Zahnheilkunde wird biologischer und invasiver“ DGI erlebte in Frankfurt größten Kongress ihrer Geschichte

FRANKFURT AM MAIN – Die zahnärztliche Implantologie ist ein Paradebeispiel dafür, in welchem Ausmaß neue Materialien die Entwicklung vorantreiben. Entsprechend standen neue Materialien auf dem 22. Kongress der Deutschen Gesellschaft für Implantologie (DGI) auf dem Prüfstand der Forschung. Über 2.000 Teilnehmer reisten vom 27. bis 29. November in die Rhein-Main-Metropole Frankfurt, mehr als 100 Aussteller informierten über ihre Dentalprodukte. Tagungspräsident Prof. Dr. Dr. Hendrik Terheyden, Kassel, leitete – nicht ohne Stolz – den bisher größten DGI Kongress.

Die Entwicklung in der Implantologie ist rasant: Neue Ma-

terialien und neue Methoden sorgen dafür, dass die Eingriffe auf der einen Seite schonender werden. Gleichzeitig erweitert sich das Spektrum der Behandlungsmöglichkeiten. Heute sind Therapien möglich, die noch vor wenigen Jahren fast undenkbar waren. „Die Zahnheilkunde wird biologischer und invasiver“, erklärte Prof. Dr. Dr. Hendrik Terheyden, Chefarzt der Klinik für MKG-Chirurgie am Roten Kreuz Krankenhaus in Kassel und Präsident des 22. DGI-Kongresses. Die biologische Regeneration von Weichgewebe und Knochen sowie die Wundheilung rücken zunehmend in das Interesse der Zahnmediziner. Neue Materialien für Zahnimplantate sowie innovative Methoden – von der schnell-

leren Knochenregeneration mit neuen Wachstumsfaktoren bis hin zu Stammzellen – stehen auf dem Prüfstand der Wissenschaft. So könnte in naher Zukunft der Growth differentiation factor 5, kurz GDF 5, auch in Deutschland zum Einsatz kommen. Im Vergleich zu unbeschichtetem Ersatzmaterial werde, so Terheyden, beim Einsatz von GDF 5-beschichtetem Material schneller und mehr Knochen gebildet, etwa vergleichbar mit den Ergebnissen nach der Transplantation von autologem Knochen. „Die Vorstudie zeigte zwar, dass das beschichtete Ersatzmaterial nicht besser ist als das autologe Knochen-Transplantat, jedoch wird dem Patienten die Entnahmeoperation erspart.

Diskutiert wurde auf der Tagung auch, ob Zirkonoxidimplantate die neuen Hoffnungsträger sind und Titan ablösen könnten. Bislang galt der Werkstoff Titan als Goldstandard, an dem sich die neuen Werkstoffe messen müssen. Experten wie Professor Jörg Wiltfang von der Klinik für MKG-Chirurgie des Universitätsklinikums Schleswig-Holstein in Kiel bescheinigen dem neuen Material eine hohe Bruchzähigkeit und sehr gute Elastizität. Allerdings dauert es länger, bis die Keramik eine feste Verbindung mit dem Knochen eingegangen ist. Bewerten will die DGI die Perspektiven dieses Materials erst, wenn wissenschaftliche Daten vorliegen.

Werden Patienten mit Bisphos-



Prof. Dr. Dr. Hendrik Terheyden, Präsident des 22. DGI-Kongresses

phonaten (Medikamente gegen Knochenabbau) behandelt, können in seltenen Fällen Nekrosen des Kieferknochens auftreten. Professor Knut A. Grötz, Wiesbaden, präsentierte auf dem Kongress einen „Laufzettel“, der die individuelle Risikoabschätzung ermöglicht und die Kommunikation zwischen den behandelnden Ärzten verbessern soll. [DT](#)

ANZEIGE

Asiatische Fertigkeit trifft deutsche Qualität

99,-

Zirkon*

* aus unserem Zirkonfräszentrum in Essen, System Wieland

komplett.

imex  Einfach intelligenter.
ZAHNERSATZ

Kostenlos anrufen: 0800 8776226 oder www.kostenguenstiger-zahnersatz.de

Liebe Leserinnen, liebe Leser:

Ihre Meinung ist gefragt!

Anfang des Jahres startete *Dental Tribune* mit einem veränderten Konzept. Von Ihnen, liebe Leserinnen und Leser, möchten wir erfahren, wie dies bei Ihnen ankommt und bitten Sie um ein kurzes Statement.

Bitte nehmen Sie sich zum Ausfüllen des Fragebogens einige Minuten Zeit. Teilen Sie uns mit, was Ihnen gefallen,

aber auch, was Ihnen missfallen hat bzw. was Sie vermissen. Sie helfen uns damit sehr, das Informationsangebot Ihren Bedürfnissen anzupassen – kurz – *Dental Tribune* noch besser zu machen.

Natürlich wird Ihr Einsatz belohnt: Unter allen Einsendern verlosen wir einen iPod touch und einen iPod nano.

Bitte senden oder faxen Sie uns den ausgefüllten Fragebogen bis zum 31. Januar 2009 an die angegebene Adresse.

Vielen Dank für Ihre Mitarbeit!



Das Redaktionsteam verabschiedet sich in die Feiertage und wünscht Ihnen und Ihrer Familie ein besinnliches Weihnachtsfest, einen guten Rutsch ins neue Jahr und Glück und Gesundheit für 2009.



DENTAL TRIBUNE
Leserbefragung

Bitte senden oder faxen Sie uns den ausgefüllten Fragebogen bis zum 31. Januar 2009 an die angegebene Adresse.

„Wenn die Zahnärzteschaft diese Perspektive heute nicht erkennt und handelt, ist die Zukunft kraft Staatsverordnung entschieden.“

DÜSSELDORF – Nach einer ersten Analyse des vorliegenden Referentenentwurfes zur Novellierung der Gebührenordnung für Zahnärzte durch den Vorstand der Privatzahnärztlichen Vereinigung e.V. (PZVD) erklärte Präsident Dr. Wilfried Beckmann in Düsseldorf am 29. Oktober 2009:

„Qualitätsorientierte Privatbehandlung wird durch Ministerium gefährdet Gleichschaltung zur Vorbereitung einer staatlichen Einheitsversicherung

Der Verordnungsgeber soll nach dem Zahnheilkundengesetz „den berechtigten Interessen der Zahnärzte und der zur Zahlung der Entgelte Verpflichteten Rechnung tragen.“

Das wohl wichtigste Interesse sowohl des Patienten als auch des Zahnarztes besteht darin, dass für jede Leistung hinreichend Zeit zur Verfügung steht, um jedem Patienten individuell gerecht zu werden und das bestmögliche Behandlungsergebnis zu erzielen. Die für diese individuelle Betreuung aufgewendete Behandlungs-

zeit muss selbstverständlich – wie in jedem anderen Unternehmen, entsprechend den wirtschaftlichen Notwendigkeiten honoriert werden.

Genau das verhindert der vorliegende Entwurf:

– Nach mehr als 21 Jahren unveränderter Honorare ist im vorliegenden Entwurf jetzt eine Steigerung um 0,4 % (Null Komma Vier) geplant. Die allgemeine Teuerung lag in diesem Zeitraum über 50%.

– Nicht berücksichtigt sind z.B. gestiegene

Lohnkosten, verschärfte Hygienestandards, zusätzlicher Aufwand in der Praxis durch ein sogenanntes Medizinproduktegesetz und andere staatliche Vorgaben, die enorme Mehrkosten verursachen. Auch ist der technische Fortschritt in der Zahnheilkunde in den vergangenen zwei Jahrzehnten weitergegangen: Moderne Behandlungen – zum Teil mit Lupe und Mikroskop ausgeführt – erfordern Fortbildung, Know-how, Investitionen und Zeit. Das alles muss bei der praktischen medizinischen Berufsausübung amortisiert werden.

– Die staatlicherseits nunmehr vorgegebenen Zeittakte schaffen keine Möglichkeit, das individuelle Optimum zu erreichen. Die zukünftige Versorgung des Privatpatienten wird, wenn der vorliegende Entwurf realisiert wird, auf das soziale Maß nach den Kriterien „ausreichend, wirtschaftlich und zweckmäßig“ zurückgesetzt. Damit bereitet das Ministerium den Einstieg in die Einheitsversorgung vor. Die Einführung des Gesundheitsfonds ist ein weiteres Indiz.

– Wünscht der Patient eine an hohen Qualitätsstandards orientierte Behandlung,

wird demnächst noch häufiger eine „besondere Vereinbarung“ mit dem Zahnarzt zu treffen sein. Effekt: Diese Mehrkosten werden von Privatversicherern und Beihilfestellen in aller Regel nicht übernommen.

Damit wird deutlich: Diese Novellierung der Gebührenordnung kann weder dem Patienten noch dem Zahnarzt dienen. Davon profitieren nur staatliche Haushalte und die private Versicherungswirtschaft. Gerade das ist in der Rechtsgrundlage des Zahnheilkundengesetzes nicht vorgesehen.

Die deutschen Privatzahnärzte werden mit ihren Patienten alles unternehmen, um diese fatale Fehlentwicklung zu unterbinden.

Quelle: Presseinformation der Privatzahnärztlichen Vereinigung Deutschlands

Dental Tribune sprach mit Dr. Wilfried Beckmann

Jeannette Enders: Wie sähe Ihrer Meinung nach eine optimale Novellierung der Gebührenordnung aus?

Dr. Beckmann: Ganz einfach: Die HOZ (Honorarordnung Zahnärzte – von der Bundeszahnärztekammer und der Wissenschaft erarbeitet) übernehmen. Jeder Zahnarzt ermittelt nach den von der Bundeszahnärztekammer mit dem Institut prognostisch erarbeiteten betriebswirtschaftlichen Kriterien seinen praxisindividuellen Stundensatz. Damit garantiert die HOZ eine fachlich einwandfreie Leistungsbeschreibung und setzt den durchschnittlichen Aufwand der Positionen ins richtige Verhältnis zueinander. Die Höhe des Honorars be-



Dr. Wilfried Beckmann, Präsident der Privatzahnärztlichen Vereinigung e.V.

stimmt sich dann aus dem Stundensatz der Praxis und der Dauer der einzelnen Behandlung.

Alternativ könnte es Patient

und Zahnarzt überlassen bleiben, freie Verträge zu schließen, wenn beide Partner dies wünschen. So kann auch ein Festhonorar für eine Gesamtbehandlung oder auch ein Stundenhonorar vereinbart werden. Das ist in anderen Freien Berufen längst Standard. Damit würde der Verordnungsgeber auch seine Rechtsgrundlage bessern, die ihn zu Erlass der Gebührenordnung legitimiert: er würde dem Ausgleich der Interessen von Patienten und Zahnärzten laut Zahnheilkundengesetz gerecht werden – denn von Kostenträgern ist dort nirgends die Rede!

Mit welcher Steigerung der Honorare muss realistisch gerechnet werden (statt 0,4%)? Was bräuchten die Zahnarztpraxen mindestens (Basissatz), um wirtschaftlich arbeiten zu können?

Das Mindeste ist der Teuerungsausgleich seit 1988. Der liegt allseits unbestritten über 45%. Die Teuerung liegt über der Steigerung allgemeiner Lebenshaltungskosten. Neben den üblichen Steigerungen für Personal, Miete, Energie, Materialien und Ersatzbeschaffungen muss der hinzukommende Aufwand durch das Medizinproduktegesetz, veränderte Hygienerichtlinien, betriebsärztliche und sicherheitstechnische Betreuung und ähnliche Neuerungen subsummiert werden. Es liegt ein gravierender Kommafehler vor: aus 0,46% muss 46% werden.

Interessant ist, dass das Ministerium dies faktisch auch so sieht: Der Referentenentwurf nimmt für die Anpassung des Wegegeldes die GOÄ von 1996 zur Grundlage und gewährt als Teuerungsausgleich zwischen 1996 und 2009 ein Plus von 20%. Dementsprechend ist für den Zeitraum 1988 bis 2009 dann 46% der faire Ausgleich der Interessen.

Wie kann eine „besondere Vereinbarung“ für den Patienten umgangen, aber trotzdem

Zahnbehandlung auf höchstem Niveau geleistet werden?

Das wird bei vielen Behandlungen unmöglich sein, wenn Patient und Zahnarzt mehr als den Standard der gesetzlichen Krankenversicherung – ausreichend, zweckmäßig und wirtschaftlich – realisieren möchten. Wenn das individuelle Optimum angestrebt wird, das ist ja häufig das Spezifikum einer privatzahnärztlichen Behandlung, wird die freie Vereinbarung bei einer Umsetzung des Referentenentwurfes in aller Regel notwendig sein. Damit stellt sich dann die Frage, welche Strategie die private Krankenversicherungswirtschaft verfolgt, wenn sie sich aus dem Markt ausblendet, der eigentlich den Kontrast des eigenen Geschäftsmodells zur Sozialversicherung (GKV) ausmacht?

Wohin geht die Entwicklung, was ist das Szenario für die nächsten fünf Jahre?

Kurzfristig wird es zu keinen dramatischen Veränderungen kommen. Die Honorare sind ja nicht signifikant gesenkt worden. So wird man noch einige Jahre auf Verschleiß weiterarbeiten, mit mehr Belastung und weniger Ertrag aus den Praxen. Spannender sind die mittel- bis längerfristigen Trends: Die GOZ-Novellierung ist die Blaupause für die anstehende GOÄ-Anpassung. Auch dort ist es der erklärte Wille des Ministeriums, wohl mit Unterstützung der Kanzlerin, die Gebührenordnungen Privat und Kasse auf eine Linie zu zwingen.

Dahinter steht das Ziel einer staatlich verantworteten Einheitsmedizin. Da dem Staat die Mittel fehlen für seine Beihilfeberechtigten besser aufzukommen, zeichnet sich ab, dass auch im Bereich der ambulanten Versorgung große Kapitalgesellschaften ihre Modelle etablieren können. Im Krankenhausbereich ist das bereits weitgehend realisiert. So dürfen wir von der schönen neuen Welt träumen, in der Zahnärztinnen und Zahnärzte als Bediens-

tete zu „angemessenen“ Bedingungen von solchen Unternehmen beschäftigt werden. Dann hat sich das Thema Gebührenordnung weitgehend erledigt...

Wenn die Zahnärzteschaft diese Perspektive heute nicht erkennt und handelt, ist die Zukunft kraft Staatsverordnung entschieden.

Vielen Dank für das Gespräch, Dr. Beckmann!

Interview: Jeannette Enders, DTI

ANZEIGE



pay less. get more.

Semperdent-Zahnersatz garantiert immer Qualität, Preis und Kundenservice...
semper eben!



semperdent

www.semperdent.de Tel. 0800.1817181

DENTAL TRIBUNE
International German Edition

IMPRESSUM

Verleger
Torsten Oemus

Verlag
Dental Tribune International GmbH
Holbeinstr. 29
04229 Leipzig
Tel.: 05 41/4 84 74-5 02
Fax: 05 41/4 84 74-1 75

Chefredaktion
Jeannette Enders (V.i.S.d.P.)
j.enders@dental-tribune.com

Redaktionsassistentin
Anke Schiemann
a.schiemann@dental-tribune.com

Dental Tribune Germany ist ein eigenständiges redaktionelles Publikationsorgan der Dental Tribune International GmbH.

Die Zeitung und die enthaltenen Beiträge und Abbildungen sind urheberrechtlich geschützt. Jede Verwertung ist ohne Zustimmung der Dental Tribune International GmbH unzulässig und strafbar. Dental Tribune ist eine eingetragene Marke.

Anzeigenverkauf
Thomas Fromm
Verlagsvertretung CDH
Deichstr. 6a
25489 Hohenhorst-Haselau
Tel.: 0 41 29/95 57 91
Fax: 0 41 29/95 57 97
thomase.fromm@web.de

Tomas Wiese
Dental Tribune International GmbH
Holbeinstr. 29
04229 Leipzig
Tel.: 05 41/4 84 74-4 02
Fax: 05 41/4 84 74-1 75
t.wiese@dental-tribune.com

Juliane Behr
Conzept Gesellschaft für
zahnärztliche Dienstleistungen mbH
Geiselgastegstr. 88
81545 München
Tel.: 0 81 42/44 42 88
Fax: 0 81 42/6 50 62 94
j.behr@conzept-dental.de

Es gilt die Anzeigen-Preisliste Nr. 5 vom 1. 1. 2008 (Mediadaten 2008).

„Ich werde der Kieferorthopädie treu bleiben“

SEATTLE/LEIPZIG – Prof. Dr. Vincent G. Kokich, Professor an der Abteilung für KFO der University of Washington, wird nach jahrzehntelanger Referententätigkeit und weltweit mehr als 900 gehaltenen Vorträgen im Jahr 2009 offiziell das Rednerpult verlassen. Der weltweit bekannte Spezialist für Kieferorthopädie und Ästhetik möchte vorab noch eine Abschiedstour absolvieren, die ihn Ende März zu einem letzten Vortrag nach Hannover führt. In einem Interview mit uns sprach Prof. Dr. Vincent G. Kokich über interdisziplinäre Zusammenarbeit, zahnmedizinische Studiengemeinschaften, neueste Trends und Behandlungsmöglichkeiten sowie über künftige Aufgaben und persönliche Ziele.



Möchte auf dem Höhepunkt seiner Leistungsfähigkeit der Lehrtätigkeit den Rücken zuwenden, Prof. Dr. Vincent G. Kokich von der University of Washington in Seattle/USA.

(Foto: FORESTADENT)

Sie haben die interdisziplinäre Zusammenarbeit zum Grundprinzip eines ästhetischen Behandlungskonzepts erhoben und ermutigen seit Jahren Kieferorthopäden zum intensiveren Erfahrungsaustausch mit zahnmedizinischen Kollegen. Wenn Sie die heutige internationale KFO mit dem Stand vor zehn, fünfzehn Jahren vergleichen – wurde Ihr Rat befolgt bzw. welches Spezialwissen benötigt der Kieferorthopäde heute am meisten?

Die meisten Kieferorthopäden leisten bei der Korrektur von Malokklusionen jugendlicher Patienten ausgezeichnete Arbeit. In zunehmendem Maße zählen jedoch auch Erwachsene zum kieferorthopädischen Klientel. Diese Erwachsenen weisen neben Malokklusionen eine Reihe von Problemen auf, bei denen sich Ästhetik und Funktionalität nicht so einfach verknüpfen lassen. Zahnverschleiß, alte Zahnrestaurierungen, Verletzungen, Erkrankungen des Zahnhalteapparates und dysfunktionelle Gewohnheiten können Situationen entstehen lassen, die für den Kieferorthopäden so nicht lösbar sind. So erfordern diese zusätzlichen Problemstellungen ein Zusatzwissen im Bereich restaurativer Zahnmedizin, Parodontologie sowie der zahnärztlichen Materialkunde, welches in der Regel kein typischer Bestandteil einer kieferorthopädischen Aus- und Weiterbildung ist. Um seinen erwachsenen Patienten die bestmögliche Behandlung bieten zu können, muss sich ein moderner

Kieferorthopäde das Wissen dieser zahnmedizinischen Weiterentwicklungen aneignen.

In den USA haben sich zahnmedizinische Studiengemeinschaften entwickelt, in denen sich Zahnmediziner aller Disziplinen monatlich treffen, um sich gemeinsam das Problemverständnis sowie Behandlungsstrategien

für solche Patienten anzueignen. Ich bin davon überzeugt, dass meine interdisziplinäre Studiengemeinschaft für mich der Weg zum Verständnis der Rolle der Kieferorthopädie bei der Behandlung erwachsener Patienten ist.

Was wäre in Ihren Augen eine perfekte interdisziplinäre Zusammenarbeit bzw. wie sollte

diese Ihrer Meinung nach im Praxisalltag funktionieren?

Idealerweise würde ich gern in einem interdisziplinären Setting arbeiten, in dem Kieferorthopäde, Zahnprothetiker, Endodontologe und Kiefer-/Gesichtschirurg in einem gemeinsamen Praxiskonstrukt angesiedelt sind, sodass jederzeit eine Interaktion möglich ist und Patienten mit

komplexen Zahnproblemen behandelt werden können. Solche Praxiskonstrukte sind jedoch rar. Jeder der genannten Kollegen muss den Patienten individuell behandeln und die Umsetzung eines integrierten Behandlungskonzepts erfordert häufige Interaktionen. Auch hier unterstützt mich meine Studiengemein-




ANZEIGE

PEOPLE HAVE PRIORITY



Vorsprung durch Innovation.

Chirurgie-Instrumente mit LED und Generator.



Operieren mit Tageslicht-Qualität – und mit autarken Lichtquellen: Die neuen W&H Chirurgieinstrumente mit LED generieren ihr perfektes, weißes Licht aus eigenem Antrieb und sind dadurch mit sämtlichen Motoren mit ISO-Kupplung kompatibel. Grund dafür ist der integrierte Generator, der die LEDs des SI-11 LED G und WI-75 LED G mit Energie speist. Bei einer Lichtstärke von bis zu 31.000 Lux werden Sie staunen, was Sie alles sehen. So einfach kann Innovation sein.

Fragen Sie Ihr Dentaldepot oder
W&H Deutschland, t 08682/8967-0 oder unter wh.com



← schaft, denn sie bietet eine Plattform für solche Interaktionen. Bei jeder unserer monatlichen Zusammenkünfte reservieren wir Zeit für die Planung der Behandlung komplexer zahnmedizinischer Probleme, die hier wirklich interdisziplinär erarbeitet wird. Ohne diese regelmäßige Interaktion mit meinen Kollegen aus den anderen zahnmedizinischen Disziplinen könnte ich meine erwachsenen Patienten nicht erfolgreich behandeln.

Welchen Aspekten ästhetischer Zahnmedizin messen Sie aus heutiger Sicht eine besondere Bedeutung zu und warum?

Ich versuche, meine therapeutischen Entscheidungen auch in ästhetischer Hinsicht nach wissenschaftlichen Erkenntnissen zu treffen. Es stehen uns heute Studien zur Verfügung, in denen die Reaktion der allgemeinen Öffentlichkeit auf unattraktive Zahnstellungen untersucht wurden. Probleme wie Mittellinienverschiebungen, frei liegende Zahnhälse, Gummy Smile, Kro-

nenlängendiskrepanzen und Neigungen der Okklusionsebene werden nicht immer als unattraktiv eingestuft. Wir haben daher spezifische Grenzlevels auf der Basis gesicherter wissenschaftlicher Studien entwickelt, mit deren Hilfe wir entscheiden können, wann Veränderungen der Zahnpositionierung zur Korrektur der genannten Situationen erforderlich sind. Jeder Kieferorthopäde sollte diese Grenzlevels kennen und wissen, wie sie bei der Behandlung der erwachsenen, interdisziplinären Patienten anzuwenden sind. Viele dieser Informationen habe ich veröffentlicht und die Studien können direkt auf meiner Webseite kostenfrei heruntergeladen werden.

Wie stehen Sie persönlich zu neuesten Trends und Behandlungsmöglichkeiten wie selbstligierende Brackets oder Minischrauben?

In den USA sind selbstligierende Brackets sehr populär geworden. Viele Kieferorthopäden sind auf diesen Brackettyp umgestiegen. Man sollte jedoch man-

che Äußerungen von Vertretern und Protagonisten dieses Brackettyps wissenschaftlich hinterfragen. Die Hersteller jener Brackets versprechen eine raschere Zahn Ausrichtung, die sie mit der verminderten Reibung erklären. Viele der zugrunde liegenden Studien wurden jedoch im Labor durchgeführt und es fehlt typischerweise der Einfluss des Speichels, der bei der Zahnbewegung am Patienten als Gleitmittel fungiert. Eine kürzlich erschienene Studie verglich die zur Zahn Ausrichtung erforderliche Zeit bei konventionellen und selbstligierenden Brackets. Dabei zeigten sich keine statistisch signifikanten Unterschiede zwischen beiden Typen. Als Kliniker sollten wir also vor dem Einsatz neuer Apparaturen und Techniken sorgfältig die wissenschaftliche Basis hinterfragen. Diese Herangehensweise empfiehlt sich auch bei den Minischrauben. Diese Hilfsmittel können den Kieferorthopäden exzellent bei Zahnbewegungen unterstützen, die mit konventionellen Maßnahmen nicht möglich sind. Die Minischrauben können jedoch auch in ungeeigneten klinischen Situationen eingesetzt werden. Wenn ich den Einsatz von Minischrauben zur Unterstützung von Zahnbewegungen erwäge, dann hinterfrage ich, ob dies rational, günstig und vom Standpunkt der Stabilität her gerechtfertigt ist. Wenn ich diese Kriterien einsetze, dann kann ich entscheiden, ob Minischrauben in der jeweiligen klinischen Situation angezeigt sind.

Welche Meinung vertreten Sie hinsichtlich orthognath oder gar plastischer Chirurgie? Welche Zukunft sehen Sie hinsichtlich Osseodistractionen, z.B. UK transversal? Sollte der Kieferchirurg beispielsweise auch die Nasenästhetik beurteilen können?

Ich habe diese Technik tatsächlich eingesetzt, um bei extrem engem Mandibularbogen

zusätzlichen Raum zu schaffen. Mit ihrer Hilfe wird die Bogenlänge verlängert. Behauptungen, nach denen sie auch die posttherapeutische Stabilität von Zahnbewegungen verbessert, sind jedoch bisher einfach noch nicht bewiesen. Es gibt bisher keine Langzeitstudien zur Stabilität von Zahnbewegungen nach

transversaler UK-Distraktion. Ich bin deshalb der Ansicht, dass diese Technik in bestimmten Situationen nützlich ist, doch die Stabilität schätze ich kritisch ein und stabilisiere wie gewohnt mit festen Langzeitretainern, um auch nach Entfernung der kieferorthopädischen Apparatur die Zahnausrichtung zu erhalten.

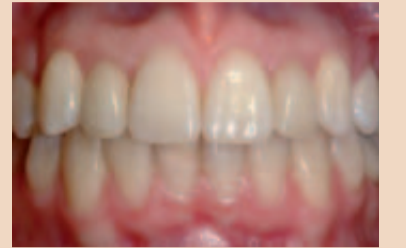
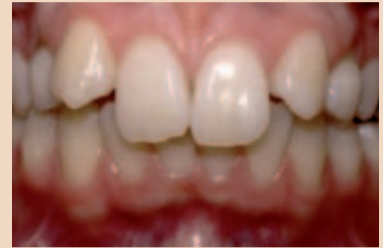
Abb. 1a und b: Bei dieser 15-jährigen Patientin waren beide maxillären lateralen Schneidezähne nicht angelegt (a) und die Eckzähne waren unmittelbar neben den zentralen Schneidezähnen eruptiert. Die kieferorthopädische Behandlung erfolgte durch Extraktion der primären Eckzähne, distale Verschiebung der maxillären Eckzähne in ihre korrekte Position und Platzierung von Implantaten in der Position der maxillären lateralen Schneidezähne. Die Implantate wurden mit Porzellankronen aufgebaut (b), um dem Gebiss ein natürliches Aussehen zu geben.

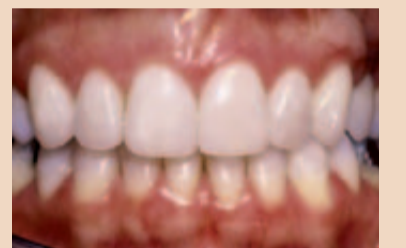
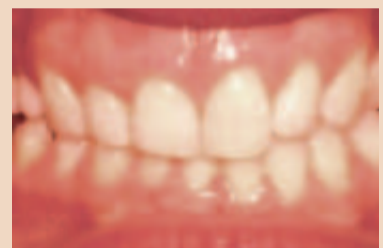
Abb. 2a und b: Eine 38-jährige Patientin war mit dem Erscheinungsbild ihrer maxillären Schneidezähne unzufrieden. Der rechte zentrale und laterale Schneidezahn sowie der rechte Eckzahn waren kürzer (a) als die entsprechenden Zähne auf der linken Seite. Die labiale Sulkustiefe aller Zähne betrug einen Millimeter, wobei die Zahnschmelzgrenze an der unteren Begrenzung des Sulkus lag. Die Ursache für ihr Problem war ein rechtsseitiger protrahierender Bruxismus, der zum Verschleiß der Schneidezähne und kompensatorischer Eruption der anterioren rechten Zähne geführt hatte. Die Behandlung erfolgte durch kieferorthopädische Intrusion der verkürzten Zähne und nachfolgende Restauration der Schneidekanten mit Porzellanveneers (b), um dem Gebiss ein natürliches Aussehen zu geben.

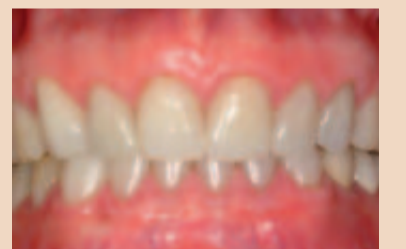
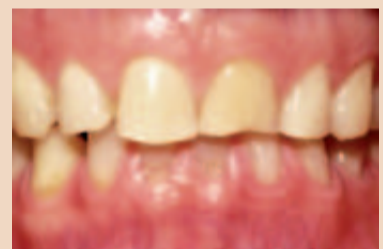
Abb. 3a und b: Dieser 60-jährige Patient war mit der kurzen, abradieren Erscheinung seiner anterioren maxillären Zähne unzufrieden (a). Er hatte einen schweren, protrahierenden Bruxismus entwickelt, der zu schweren Verschleißerscheinungen beider maxillärer und mandibulärer Schneidezähne geführt hatte. Er wurde in eine kieferorthopädische Behandlung überwiesen, um die anteriore Vertikaldimension zu öffnen und damit eine Restauration der abradieren Zähne zu ermöglichen. Die maxillären und mandibulären Schneidezähne wurden intrudiert, sodass Porzellanveneer-Restaurationen platziert werden konnten (b).

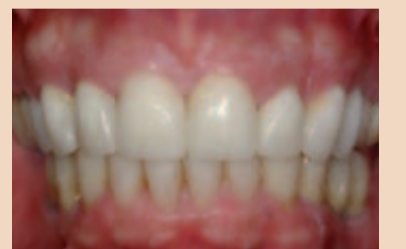
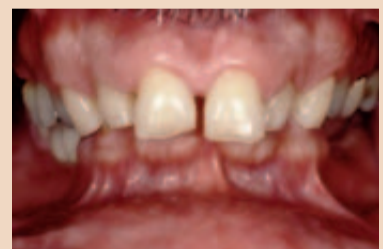
Abb. 4a und b: Dieser 64-jährige Patient war mit dem Aussehen seiner anterioren Zähne unzufrieden (a). Er wies einen flankierenden anterioren Überbiss auf, der zu signifikantem Verschleiß der posterioren Zähne geführt hatte. Mehrere posteriore Zähne fehlten bereits und die Platzierung von Restaurationen auf Implantaten war erst nach Öffnung der posterioren Vertikaldimension möglich. Für diese Therapie war eine koordinierte Behandlung durch einen Kieferorthopäden, Parodontologen, restaurativ arbeitenden Kollegen und Kiefer-/Gesichtschirurgen, also vier verschiedene Spezialisten, erforderlich. Am Ende der Behandlung (b) war der Patient mit dem Endergebnis sehr zufrieden.

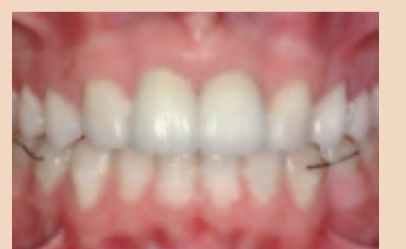
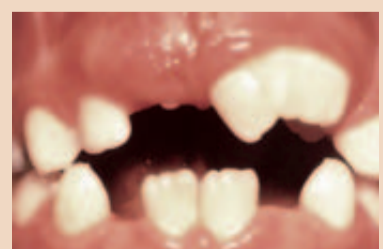
Abb. 5a und b: Dieser siebenjährige Junge hatte zwei makrodonte zentrale Schneidezähne (a), die 12 bzw. 15 mm breit waren. Da es keine Möglichkeit zur Reduzierung der Breite dieser Zähne gab, wurden beide extrahiert, um eine mesiale Eruption der maxillären lateralen Schneidezähne zu ermöglichen. Diese Zähne wurden schließlich mit Porzellankronen aufgebaut, um die fehlenden Schneidezähne zu ersetzen (b). Die Eckzähne und die ersten Prämolaren ersetzen dann die lateralen Schneidezähne bzw. Eckzähne.



Vincent G. Kokich, DDS, MDS

- geboren am 17. September 1944
- 1966 B.A. Biology, University of Puget Sound
- 1971 DDS Dentistry, University of Washington
- 1974 MDS Orthodontics, University of Washington

- seit 1974 eigene Praxis in Tacoma/Washington
- seit 1986 Professor an der Abteilung für KFO der University of Washington
- seit 1975 Berater des Mary Bridge Childrens Hospital in Tacoma/Washington
- diverse Mitgliedschaften, u.a. in der American Association of Orthodontics und der American Association of Dental Research
- erhielt zahlreiche Preise, u.a. Salzmann Award (2000), ICO Award (2001) sowie AAED-Award for Teaching Excellence (2004)
- neben zahlreichen Publikationen in Fachbüchern Tätigkeit bei verschiedenen Journalen (u.a. Herausgeber der Case Reports des „American Journal of Orthodontics and Dentofacial Orthopedics“) sowie Mitarbeit im Editorial Board des „Clinical Orthodontics and Research“ und des „Journal of the American Dental Association“

ANZEIGE

ERFAHRUNG MACHT DEN UNTERSCHIED.

IMPLANTOLOGIE

Curriculum

28.04. - 03.05.2009 GÖTTINGEN

Drei Gründe, warum immer mehr Kollegen ihr Curriculum Implantologie beim DZOI machen:

- Dezentrales Chairside Teaching
...praktische Ausbildung in einer Teaching Praxis eines Kollegen ganz in Ihrer Nähe. Die Termine stimmen Sie selbst m. d. Praxis ab!
- Blockunterricht
...konzentrierter Unterricht - 6 Tage an der Universität Göttingen!
- Testbericht
...weil die ZWP - Zahnarzt Wirtschaft Praxis in ihrem großen Curricula-Vergleichstest festgestellt hat:

„Schneller u. kompakter gelingt der Einstieg in die Implantologie woanders kaum!“

PARODONTOLOGIE

Curriculum

Starttermin: Februar 2009

Neues Curriculum vermittelt umfangreiches Wissen über Behandlungsmöglichkeiten der parodontalen Therapie.

- 7 praxisorientierte Module
- Zusammenarb. mit d. Charité Berlin unter der wissenschaftlichen Leitg. von Prof. Dr. Bernd-Michael Kleber
- Modernes Behandlungsequipment und geringe Teilnehmerzahl
- 193 Fortbildungspunkte nach BZÄK

LASERZAHNHEILUNG

Curriculum

April 2009

Zertifizierte Weiterbildung in Zusammenarbeit mit der SOLA unter der Leitung von Prof. DDr. Moritz (Universität Wien)

- 2-Tages-Intensivkurs Modul I
- Physikalische und rechtliche Grundlagen
- Zertifikat Laserschutzbeauftragter inklusive
- Praktische Übungen mit allen wichtigen Wellenlängen
- Expertenforum

Informationen und Anmeldung:
Deutsches Zentrum für orale Implantologie Akademie GmbH
 Hauptstraße 7 a · 82275 Emmering
 Telefon: 0 81 41.53 44 56 · Fax: 0 81 41.53 45 46 · office@dzo.de · www.dzo.de

Gibt es Ihrer Ansicht nach Ästhetik auch ohne eine ideale Funktion, z.B. der Kiefergelenke? Glauben Sie z.B., dass neuromuskuläre Vorverlagerungen des UKs ohne Operation in der freien Zentrik dauerhaft vertretbar sind?

Die meisten Kieferorthopäden beschäftigen sich typischerweise mit der Etablierung korrekter Statik und funktioneller Okklusion, wobei sie auch die anteriore Ästhetik ihrer Patienten verbessern. Es gibt jedoch auch Erwachsene, bei denen seit vielen Jahren eine posteriore Malokklusion besteht, die den Patienten keinerlei temporomandibuläre, restaurative oder parodontale Probleme verursacht. Wenn diese Patienten nur eine Ausrichtung ihrer Zähne ohne Veränderungen der posterioren Okklusion wünschen, dann würde ich zunächst ein diagnostisches Wachmodell herstellen und prüfen, ob ich die ästhetische Situation ohne Veränderungen der vorhandenen funktionellen Malokklusion verbessern kann. Wenn dies am Wachmodell möglich ist, dann würde ich diesen möglichen Behandlungsplan mit einem restaurativ arbeitenden Kollegen diskutieren, um dessen Meinung zum Belassen der bestehenden posterioren Malokklusion zu hören. Stimmt der Kollege zu, dann hätte ich kein Problem damit, den Patienten wie beschrieben zu behandeln. Bei einer solchen Behandlungsplanung stütze ich mich auf die Dentalanamnese des Patienten und das diagnostische Wachmodell und gelange so zu therapeutischen Entscheidungen, die ein Management der bestehenden Malokklusion bei gleichzeitiger Verbesserung der ästhetischen Verhältnisse der anterioren Zähne ermöglichen.

Denken Sie, dass die linguale „ästhetische“ Kieferorthopädie sich zur Standardtherapie entwickeln wird? Wie denken Sie persönlich darüber?

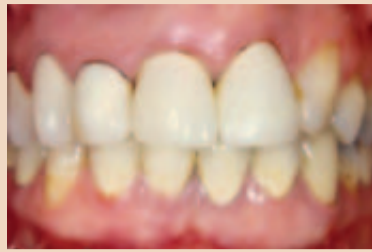
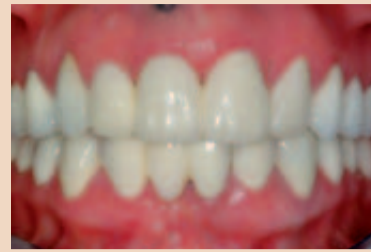
Abb. 6 a und b: Diese 38-jährige Patientin war mit dem Erscheinungsbild ihrer oberen Frontzähne unzufrieden (a). Der maxilläre linke laterale Schneidezahn war nicht angelegt und der maxilläre rechte und linke zentrale sowie der rechte laterale Schneidezahn wiesen kurze Wurzeln und einen signifikanten Knochenverlust auf und galten als nicht erhaltbar. Die Behandlung der Patientin erfolgte durch kieferorthopädische Extrusion und nachfolgende Extraktion der maxillären zentralen Schneidezähne, um so vertikale Knochensubstanz für die Platzierung von Implantaten zu gewinnen. Diese Implantate ersetzten beide zentralen Schneidezähne (b), eine einseitig verspannte Brücke ersetzte den maxillären rechten lateralen Schneidezahn.

Linguale Apparaturen sind ehrlich gesagt in den USA nicht wirklich populär. In der Region, in der ich arbeite, gibt es ein paar wenige Kollegen, die Lingualapparaturen anwenden. Wenn ein Patient hartnäckig das Tragen labialer Apparaturen verweigert, dann überweise ich ihn einfach an einen Kollegen, der linguale Apparaturen anbietet. Zumindest in den USA wird die linguale Kieferorthopädie aus meiner Sicht niemals eine herausragende Stellung einnehmen. Das kann in Europa vielleicht anders aussehen. Zur Popularität lingualer Apparaturen in anderen Teilen der Welt kann ich mich daher nicht wirklich äußern.

Im nächsten Jahr werden Sie Ihre Vortrags-Abschiedstour antreten, die Sie u.a. nach Hannover (20./21.5.2009) führen wird. Worauf dürfen sich die Teilnehmer bei Ihrem letzten Vortrag in Zentraleuropa „Best of Kokich – experiences and vision“ freuen bzw. welche Hauptgebiete werden darin umrissen?

Ja, sie haben recht. Nach vielen Vorlesungsreisen nach Deutschland in den letzten zehn Jahren werde ich in Hannover meine letzte Vorlesung geben. Ich freue mich auf diese Stadt, die ich bisher noch nicht gesehen habe. In meiner Vorlesung dort werde ich besonders auf die



Team- und interdisziplinäre Behandlung von Problemen eingehen, mit denen ein Zahnarzt konfrontiert ist. Ich bitte die Kieferorthopäden, ihre zuweisenden Zahnärzte, ihre Parodontologen und Chirurgen mitzubringen. Diskussionsthemen sollen die Behandlungen erwachsener Patienten mit Zahnverschleiß, Erkrankungen des Zahnhalteapparates, geschwächter Okklusion, tiefem Überbiss, unästhetischer Zahnpositionierung und der Notwendigkeit dentaler Implantate sein. Ich denke, das wird eine interessante Veranstaltung.

Werden Sie nach weltweit über 900 gehaltenen Vorträgen künftig nicht doch etwas vermissen?

Ja, vielleicht werde ich die Lehrtätigkeit vermissen. Ich habe immer gern mein Wissen mit interessierten Kollegen geteilt, die ihre klinischen Fähigkeiten verbessern möchten. Ich glaube aber, dass es einen festen Zeitpunkt gibt, an dem man das Pult verlassen sollte. Ich möchte diesen Aspekt meiner beruflichen Laufbahn verlassen, solange ich mich noch nahe dem Höhepunkt meiner Leistungsfähigkeit befinde. Ich denke, viel zu viele Lehrende warten damit zu lange und lehren auch noch dann, wenn sie ihren Zenit schon überschritten haben. Darum will ich auf dem Höhepunkt gehen.

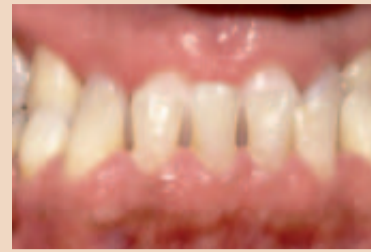

Abb. 7 a und b: Der 54-jährige Patient wies einen schweren anterioren dentalen Kreuzbiss auf (a), zusätzlich war die posteriore Zahnreihe kollabiert und es fehlten mehrere posteriore Zähne. Die Zahnbehandlung erforderte die interdisziplinäre Zusammenarbeit eines Kieferorthopäden, eines Parodontologen und eines restaurativ arbeitenden Kollegen. Der Kreuzbiss konnte ohne kieferchirurgische Intervention korrigiert werden. Die Gesundheit des Zahnhalteapparates wurde erheblich verbessert und die maxillären anterioren Zähne (b) restauriert. Nach Abschluss all dieser Maßnahmen war der Patient mit dem neuen Erscheinungsbild seiner Zähne sehr zufrieden.

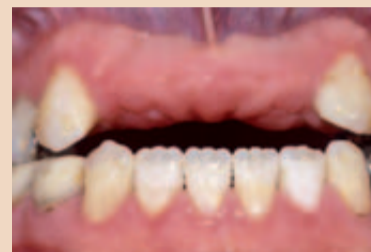

Abb. 8 a und b: Diese 38-jährige Patientin hatte in der Kindheit bei einem Reitunfall ihre maxillären Schneidezähne verloren (a). Seitdem trug sie zum Ersatz der fehlenden Zähne eine maxilläre Teilprothese, mit deren Aussehen sie jedoch nicht zufrieden war. Zudem wies die Patientin einen signifikanten anterioren offenen Biss mit schweren Erosionen infolge einer gastroösophagealen Refluxkrankheit auf. Die Behandlung erfolgte in interdisziplinärer Zusammenarbeit von Kieferorthopädie, Kieferchirurgie und Parodontalchirurgie. Die Patientin erhielt Implantate zum Ersatz der maxillären lateralen Schneidezähne, anschließend wurden Gesundheit und Ästhetik ihres Gebisses durch eine Restauration (b) verbessert.

Hoffentlich werde ich dieses Ziel mit dem Beenden meiner Karriere als Lehrender im kommenden Jahr 2009 erreichen.

Wie sehen Ihre Zukunftspläne aus? Wo werden künftig Ihre wissenschaftlichen Schwerpunkte liegen?

Ich werde der Kieferorthopädie treu bleiben und auch weiterhin an der University of Washington in Seattle lehren. Ich arbeite gern mit den Studenten. Sie stimulieren mich, weiterzulernen und auf dem neuesten Stand der Wissenschaft zu bleiben. Ich werde wahrscheinlich auch meine journalistische Arbeit weiterführen. Im Moment arbeite ich als assoziierter Herausgeber für eine Reihe verschiedener kie-

ferorthopädischer und zahnärztlicher Publikationen. Ich schreibe gern und werde daher weiterhin für diese Zeitschriften arbeiten. Und schließlich gibt es noch vier Bücher, die ich gern schreiben möchte. Wenn man so viel reist wie ich, dann kann man sich einer Aufgabe wie dem Schreiben eines Buches kaum widmen. Also werde ich, wenn ich nicht mehr reise, Bücher über Implantierung, Erwachsenenkieferorthopädie, interdisziplinäre Behandlungen und effektive Lehrtechniken schreiben. Damit bin ich sicher erst einmal für die nächsten Jahre beschäftigt.

Haben Sie herzlichen Dank für dieses Interview. □

Interview: Cornelia Pasold

ANZEIGE

Düsseldorf, Heinrich-Heine-Universität, Samstag 14. März 2009

Auf den Punkt ●

Praxisrelevante Themen, ein wissenschaftlicher Kongress mit Top-Referenten:

- Prof. Dr. Georg Meyer
- Prof. Dr. Stefan Zimmer
- Dr. Frank Beck
- Dr. Joseph Diemer
- Dr. Max Bimler
- Dr. Stefan Paul
- Prof. Dr. Alexander Gutowski

Eine Benefizaktion zum 20-jährigen Bestehen der Praxis

Dr. Gernot Mörig
ZahnGesundheit
Oberkassel

Diese Spenden-Aktion unterstützen alle Beteiligten: Sämtliche Referenten, Akteure und Künstler durch kompletten Verzicht auf ihre Honorare, die Industrie, der Veranstalter, die Gestalter und Texter der Flyer, der kulinarische Versorger der Tagesveranstaltung etc. – und wenn Sie wollen auch Sie.

Vielen Dank an Dental Tribune International für Ihre Unterstützung!

Platinsponsoren:



Anmeldung und weitere Informationen:



Diese Veranstaltung wird organisiert von:
Gesellschaft für zahnärztliche Dienstleistungen mbH
info@concept-dental.de
www.concept-dental.de
Geiseltgasse 88, 81545 München
Tel.: +49 8142 444288

Amalgamrecycling in Deutschland

von Anke Schiemann, DTI

LEIPZIG – In einem Raum der Werkhalle brodeln es leise. Welche Flüssigkeiten unter den Destillierglocken sprudeln ist Betriebsgeheimnis, doch das Endprodukt glänzt mit spiegelglatter Oberfläche silbrig in den drei Behandlungsbecken. Was Karl May wohl zu seinem Roman „Der Schatz im Silbersee“ inspiriert hätte, ist kein klassisches Edelmetall, sondern Quecksilber in Reinform. Bei der Gesellschaft für Metallrecycling (GMR) im ehemaligen Industrieviertel Plagwitz in Leipzig wird es mit vakuumthermischen Verfahren aus Zahn amalgam und anderen Industrieabfällen destilliert, raffiniert und in kleine Flaschen abgefüllt wieder auf den Markt gebracht. Etwa 20–25 Tonnen Amalgamschlamm werden so jährlich durch die GMR wiederverwertet.

Angeliefert wird der Schlamm von Zulieferfirmen wie der enre-

tec GmbH aus Velten bei Berlin, die seit 1984 einen ihrer Geschäftsbereiche auf die Entsorgung von Reststoffen aus Zahnarztpraxen ausgerichtet hat. Dazu gehören neben Entwickler- und Fixierlösungen und sonstigen Abfällen wie Spritzen vor allem Amalgamabfälle. Vor 2½ Jahren entwarf das Berliner Unternehmen dazu zusammen mit der NWD-Gruppe ein Pilotprojekt. Die Idee dahinter: Der Entsorgungsservice für Zahnarztpraxen sollte so optimiert werden, dass alle dort entstehenden Abfallprodukte mittels eines flexiblen Behältersystems gesammelt und in kompakter Form im 24-Stunden-Service zurückgenommen werden können. Dies sei nicht nur kundenorientiert, sondern leiste auch einen wesentlichen Beitrag für den rechtssicheren Transport und die fachgerechte Entsorgung, so Geschäftsführer Martin Dietrich: „Dem Zahnarzt wird die Or-



Destillierglocke und Behandlungsbecken bei der GMR.

ganisation der gesetzeskonformen Entsorgung weitestgehend abgenommen und die Gefahr der umweltbelastenden Abfallverbringung durch z. B. Amalgamabfälle reduziert.“

Problematik Amalgam

In den Zähnen der Deutschen liegen nach Angaben des Insti-

tuts für Umweltmedizin und Krankenhaushygiene der Universitätsklinik Freiburg noch etwa 200 bis 300 Millionen Amalgamfüllungen. Jedes Jahr werden in der EU etwa 70 Tonnen Quecksilber für neue Füllungen verbraucht, einem Stoff, der laut Gefahrenstoffverordnung als sehr giftig eingestuft wird.

Wie wichtig es heute ist, Amalgamreste durch Separatoren z. B. aus dem Wasserkreislauf zu trennen, verdeutlichen Zahlen. Nur ein Gramm Quecksilber kann 1 Million Liter Wasser verunreinigen. Durch Fisch oder Meerestiere können diese Rückstände auch in den menschlichen Organismus gelangen. „Wenn wir Quecksilber in den Abwässern haben, dann kommt das zu 80–90 Prozent aus den Zahnarztpraxen“, so Dietrich. Die EU-Kommission plant eine Novelle der Klärschlammrichtlinie, die u. a. neue Richtwerte für Schwermetallrückstände im Klärschlamm aus Abwasserbehandlungsanlagen vorsehen, die in die Landwirtschaft verbracht werden sollen. Wenn Klärschlamm nicht mehr in die Landwirtschaft geht, sondern verbrannt werden muss, erhöht das die Kosten für Abwasser massiv.

Die gesetzliche Vorschrift zur Nutzung von Amalgamabscheidern an jeder zahnärztlichen Behandlungseinheit, die 1990 deutschlandweit in Kraft trat, ergab neben zusätzlichen Kosten

„Amalgamseparatoren müssen Pflicht werden“

UPPSALA/LEIPZIG – Quecksilber wurde seit Jahrhunderten in den verschiedensten Bereichen genutzt: vorrangig für den Goldbergbau und in der Chlor-Alkali-Industrie. In der heutigen Zeit bringt man Quecksilber in erster Linie mit Amalgamfüllungen in den Zähnen in Verbindung. Immer wieder werden mögliche umwelt- und organismusschädigende Einflüsse kontrovers diskutiert. Daniel Zimmermann und Claudia Salwiczek, DTI, sprachen mit Lars Hylander, Professor an der Universität Uppsala, Schweden, über Auswirkungen von Amalgam auf die Umwelt und wie man dem vorbeugen kann.



Prof. Lars Hylander

DTI: Zahnärzte haben jahrelang Amalgam als Füllungsmaterial verwendet, aber es sieht so aus, als ob sie kaum über dessen Auswirkungen auf den menschlichen Organismus und die Umwelt informiert waren.

Prof. Hylander: Das Problem bei Amalgam ist, dass das metallische Quecksilber, welches ein Teil der Füllung ist, durch Bakterien im Wasser zu Methylquecksilber umgewandelt wird. Dieses Methylquecksilber ist eine giftige Substanz, die sich in Fischen ansammelt, besonders in denjenigen, die wir gerne essen, wie

zum Beispiel Thunfisch. Sobald das Quecksilber in unserem Körper ist, kann es zum Gehirn transportiert werden und dort den geistigen Zustand beeinflussen. Dies kann besonders Kinder betreffen, da deren Gehirne noch in der Entwicklung sind.

In den Sechzigerjahren traten im japanischen Minamata schwerwiegende Fälle von Quecksilbervergiftungen auf. Unglücklicherweise waren die Kinder am stärksten davon betroffen. Viele wurden verkrüppelt, blind, taub, gelähmt geboren oder hatten spastische Anfälle.

Wie groß ist der Anteil von Amalgam, bezogen auf die Gesamtmenge des Quecksilbers, das in die Umwelt abgegeben wird?

In Schweden stammen pro Jahr ca. 300 bis 500 Kilogramm Quecksilber aus zahnärztlichem Amalgam. Es ist schwierig, genaue Zahlen zu bekommen, weil eine große Menge des Quecksilbers aus den Füllungen in die Luft entweicht, wenn es in Krematorien verbrannt wird und sich mit dem Quecksilber vermischt, das aus anderen Ländern in die Luft abgegeben wird. Emissionen aus Schweden zie-

hen z. B. nach Finnland und Russland und wir wiederum bekommen die Emissionen aus Deutschland.

Heutzutage verschmutzen hauptsächlich Zahnarztpraxen und Kliniken das Wasser mit Quecksilber. Früher waren die Hauptquellen dafür die Chlor-Alkali-Industrie und andere Industrien, die Quecksilber in der einen oder anderen Form verwendeten. Weltweit betrachtet sind fossile Brennstoffe die Hauptverursacher. Es gibt diverse Möglichkeiten, die Quecksilber-Emissionen aus Krematorien und von fossilen Brennstoffen zu begrenzen, aber Ländern wie China oder selbst den USA ist das zu teuer. Es wurden bereits verschiedene Versuche unternommen, um hierfür Vorschriften einzuführen, aber bis jetzt waren sie nicht erfolgreich.

Sie empfehlen Amalgamseparatoren, aber nur wenige Länder in Europa verlangen ihre Installation in den Zahnarztpraxen. Sollte es stärkeren politischen Druck geben, damit diese Technik zur Pflicht wird?

Es muss Pflicht sein, weil es sonst nicht benutzt wird. Ich empfehle darüber hinaus, die Kosten für die Amalgamseparatoren und die Reinigungskosten der Krematorien auf den Preis für Amalgamfüllungen aufzuschlagen. In Schweden ist es z. B. so, dass der Steuerzahler die Kosten für die Reinigung übernimmt, denn obwohl wir ein ziemlich reiches Land sind, ist es zu teuer, alle Krematorien mit Reinigungsgeräten auszustatten. Das ist nicht sehr verantwortungsbewusst.

Warum ist das kein Thema auf der politischen Tagesordnung?

Weil es sehr viel Lobbyismus gibt, der das verhindert. Ich habe z. B. unlängst eine Stellungnahme von den schwedischen

Behörden bekommen, welche besagt, dass sie die durch Amalgam verursachten Gesundheitsprobleme nicht thematisieren werden, aus Angst davor, dass Schadensersatzforderungen auf die Regierung zukommen, da Amalgam lange Zeit als unbedenklich eingestuft wurde.

Ich war ebenfalls ziemlich enttäuscht über die Anhörung der Europäischen Kommission im letzten Jahr, die sich damit beschäftigte, wie Amalgam zu handhaben sei und ob es für alle Mitgliedsstaaten verpflichtend sein sollte, Amalgamseparatoren einzusetzen. Die zwei verschiedenen Komitees – das Scientific Committee on Health and Environmental Risks (SCHER) und das Scientific Committee on Newly Identified Health Risks (SCENIHR) – leisteten meiner Meinung nach ungenügende Arbeit. Sie sahen sich die Situation in Schweden an, wo Amalgamseparatoren praktisch Pflicht sind, und gingen davon aus, dass dies in allen Ländern der Europäischen Union der Fall sei.

Das Endergebnis besagte, dass keine weitere Gesetzgebung nötig sei. Ich war erstaunt als ich feststellte, dass sie diese Entscheidung ohne jegliche angemessene wissenschaftliche Evaluierung getroffen hatten. Selbst die Behörden hier in Schweden waren darüber ziemlich verärgert, aber ihr Protest verhallte ungehört.

Norwegen hat Anfang dieses Jahres ein Verbot von Amalgam durchgesetzt. Glauben Sie, dass weitere Länder dem folgen werden?

Ja, davon gehe ich aus. Die Frage ist nur, wann? Es ist unvernünftig, solch ein giftiges Metall einzusetzen, das immer in der Umwelt bleiben wird. Ein einfacher Schritt wäre z. B. Amalgamfüllungen zu entnehmen, bevor

der Körper eines Verstorbenen im Krematorium verbrannt wird. Aber auch hierzu gibt es Alternativen, z. B. die Körper gefrierzutrocknen und dann die Füllungen herauszunehmen. Die quecksilberhaltigen Reste sollten in Container getan und sicher aufbewahrt werden, am besten in tiefgelegenen Lagern aus Felsgestein wie z. B. in stillgelegten Bergwerken.

Auch Salzbergwerke wurden vorgeschlagen, weil sie üblicherweise nicht feucht sind, was der Korrosion vorbeugen würde. Dennoch garantiert ihre geologische Charakteristik nicht ihre Langzeitstabilität.

Andere sagen, dass vorbeugende Maßnahmen die Lösung des Problems sind. Je besser der Zustand der Mundgesundheit ist, desto weniger Füllungen werden benötigt.

Das stimmt. Die Vorsorgemaßnahmen in Schweden waren ziemlich erfolgreich, aber wir erleben wieder einen rückläufigen Trend. Die Anzahl von reparaturbedürftigen Gebissen bei den Jugendlichen nimmt zu aufgrund von Softdrinks, Süßigkeiten und dem Fehlen regelmäßiger Mahlzeiten. Auch in den Entwicklungsländern sollten vorbeugende Maßnahmen definitiv mehr Gewicht erhalten, weil der Konsum von Softdrinks und Süßigkeiten auch dort steigt.

Worauf sollten wir also stärker achten: Auf vorbeugende Maßnahmen oder auf die Benutzung von Separatoren?

Die Sache ist ganz einfach: kein Amalgam mehr verwenden, Amalgamseparatoren einsetzen und vorbeugende Maßnahmen intensivieren.

Herr Prof. Hylander, wir danken Ihnen sehr für dieses Interview.

ANZEIGE



Tatsächlich günstig

0800-5222255
www.express-labor.de

Wir sind zertifiziert nach ISO 9001:2000



Vorstufe des Recyclings: Getrockneter Amalgamschlamm.

aber auch die Problematik der Leerung und des Recyclings der Auffangbehälter. Einige Hersteller boten zunächst die Möglichkeit der Rücknahme über den Entsorger an. Dies wird jedoch seitens der Hersteller aus Gründen der Hygiene und der Betriebssicherheit nicht mehr unterstützt. Der Transport vom Zahnarzt zum Entsorger wird heute deshalb zum größten Teil mittels geprüfter Verpackungen auf dem Postweg organisiert. „Wir haben jedoch festgestellt, dass es rechtssichere und bessere Möglichkeiten gibt, die Abfälle zu transportieren“, so Dietrich.

Mittels der bestehenden kostenfreien Rücknahmesysteme der Dental-Depots ist die Haftung während des Transports durch den Zahnarzt ausgeschlossen. Geeignete Umverpackungen sorgen zudem für mehr Sicherheit. Nach Aussage von Dietrich findet derzeit jedoch ein Informationsaustausch zu diesen Sachverhalten zwischen den Herstellern und der Bundeszahnärztekammer statt.

enretec selbst leistet nur die Vorstufe im Kreislauf der Amalgamsorgung. „Wir öffnen die Behälter, entnehmen den Inhalt, sammeln den Schlamm, entfeuchten und trocknen diesen, und geben ihn an spezialisierte

Entsorgungsfachbetriebe wie die GMR weiter“, so Dietrich.

Die GMR ging 1991 aus dem Kombinat Metallaufbereitung hervor, in dem schon zu DDR-Zeiten mit Quecksilber umgegangen wurde. Heute hat sich das Unternehmen auf die zivile Verwertung von Altquecksilber und quecksilberhaltigen Abfällen spezialisiert. Zahn amalgam macht nach Angaben von Geschäftsführer Dr. Wolfgang Mothes etwa 7–8 Prozent des Gesamtjahresumsatzes aus.

Trendwende im Bereich Amalgam?

Martin Dietrich sieht einen Wandel. „Die modernen, zahnfarbenen Materialien werden in Zukunft noch stärker nachgefragt werden. Ich denke, dass das Thema Amalgam als Einsatzstoff in der Zahnmedizin in Deutschland zunehmend an Bedeutung verliert. Derzeit geht die Menge an Amalgam, die wir jährlich entsorgen, um 5–7 Prozent zurück. Man muss natürlich sehen, wie die Wissenschaft mit der

Thematik umgeht. Solange Amalgam als unbedenklich eingestuft wird und als langlebiger Stoff für Zahnfüllungen anerkannt ist, wird es auch weiterhin von den Kassen subventioniert,“ fügt er hinzu.

Bei der GMR ist eine Trendwende noch nicht zu sehen. Seit sechs Jahren erreicht die Firma ein konstanter Anteil an Amalgam. Etwa 30–35 Tonnen gehen weiterhin in die Zahn amalgamproduktion.

„Perspektivisch gesehen wird sich Quecksilber über viele Jahre im Rücklauf befinden“, erklärt Mothes. „Das kürzlich erhobene Exportverbot innerhalb der EU wird hieran wenig ändern. Was aber passiert, wenn das Quecksilber nicht wieder dem Kreislauf zugeführt wird? Wie kann dann eine sichere Deponierung gewährleistet werden? Hier müssen Lösungen gefunden werden, die die EU momentan nicht bereitstellt“, so sein Fazit. [\[1\]](#)

ANZEIGE

TOP AKTUELL-PRODUKTE FÜR IHREN ERFOLG

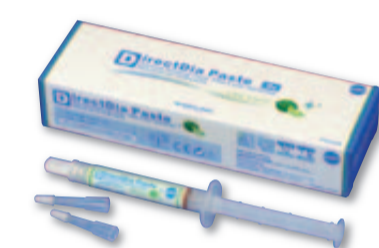ResiCem

Universelles adhäsives Befestigungssystem



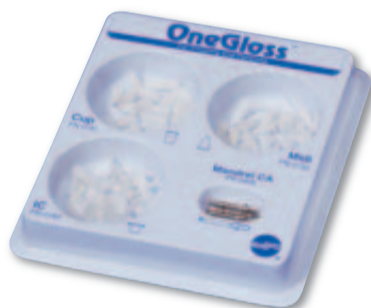AZ Primer

Speziell für Zirkon- und Aluminiumoxid



DirectDia Paste

Diamantierte Polierpaste für die intra- und extraorale Anwendung



OneGloss®

Finieren und Polieren mit nur einem Instrument

CompoMaster® CeraMaster®

Für die Vorpolitur und Politur von Keramik und Komposit



BEAUTIFIL II



Ästhetisches Komposit für Restaurationen im Front- und Seitenzahnbereich

FL-BOND II



Röntgenopakes, fluoridabgebendes Bonding-System



SHOFU DENTAL GMBH
Am Brüll 17 · D-40878 Ratingen
Telefon: 0 21 02 / 86 64-0 · Fax: 0 21 02 / 86 64-64
E-Mail: info@shofu.de · www.shofu.de

Das Knowhow liegt in der Prozessführung

„Beim Zahn amalgam liegt das Quecksilber nicht in freier Form vor, sondern ist an Silber, Zink und Kupfer gebunden. Diese Bindungen müssen erst aufgebrochen werden, damit das Quecksilber einen Zustand erreicht, in dem es verdampfen kann“, erklärt Dr. Wolfgang Mothes, Geschäftsführer der GMR.

Bei der GMR wird hierbei das Verfahren der vakuothermischen Demercurisierung angewandt. Die Destillation erfolgt in geschlossenen Vakuumanlagen. Das quecksilberhaltige Material wird in thermischen Öfen erhitzt, wobei nicht nur das Quecksilber, sondern auch Feuchtigkeit sowie die organische Substanz der Zähne verdampfen. Die organischen Bestandteile werden bei Bedarf in einer Nachbrennkammer unter Luft bzw. Sauerstoffzusatz bei Temperaturen von 800 °C–1.000 °C thermisch oxidiert. Das Rohquecksilber wird anschließend in einem mehrstufigen Reinigungsprozess zu Quecksilber höchster Reinheit raffiniert.

Je nach Menge und Feuchtigkeit des Ausgangsmaterials variiert die Dauer des Verfahrens zwischen 48–60 Stunden. Die verbleibenden Edelmetalle werden in anderen Unternehmen weiterverarbeitet.

Schöne Zähne trotz Allergie

von Dr. Dr. Ralf Luckey, M.Sc.

HANNOVER – Vor mehr als 30 Jahren begann die Erfolgsgeschichte der Implantologie. Wie kein anderer Bereich der Zahnmedizin verzeichnete diese Disziplin eine kontinuierliche Weiterentwicklung in Form von Verbesserung von Materialien und Technologien zum Wohl der Patienten. Heute sind keramische Dentalmaterialien nicht mehr aus der modernen Zahnmedizin wegzudenken.

Laut einer Erhebung des Verbandes der Deutschen Dental-Industrie (VDDI) wurden 2005 500.000 Implantate gesetzt und auch für 2006 fallen die Prognosen ähnlich positiv aus. Immer mehr Patienten schätzen diese Form des Zahnersatzes und die verstärkte Nachfrage lässt sich anhand der Vorteile ableiten: Implantate bestechen durch ihr natürliches Aussehen, weisen eine hohe Funktionalität sowie Si-

cherheit, lange Haltbarkeit und Stabilität auf. Darüber hinaus sorgen sie für eine Reihe positiver Effekte auf den Körper. Sie dienen als Stützpfiler für Brücken oder Teilprothesen, sodass ein zusätzliches Beschleifen von Nachbarzähnen entfällt, sie verhindern Knochenschwund und das Ausfallen weiterer Zähne, sichern eine saubere Aussprache, sorgen für eine natürliche Mimik sowie einen perfekten Biss und nicht zuletzt für eine reibungslose Nahrungsaufnahme.

Titanimplantate nicht für jeden geeignet

In der Vergangenheit konnten bei einigen Patienten Probleme nach einer erfolgreichen Implantation entstehen. Bestimmte Risikogruppen wie beispielsweise Allergiker reagieren empfindlich auf Metallimplantate, im schlimmsten Fall mit Abstoßung der künstlichen Zahnwurzel oder unangenehmen allergischen Symptomen wie Schwellungen, Pusteln, Juckreiz, Entzündungen und sogar leichtem Fieber. Die zunehmende Zahl von Metallallergikern und Menschen mit Sensibilisierungserscheinungen lässt auch die Nachfrage nach nicht-metallischem Zahnersatz steigen. Häufig wissen viele Patienten nicht, dass sie unter einer Metallallergie leiden, erst der Gang zum Implantologen zeigt die Erkrankung auf. Mithilfe von Allergietests und einem Check-up beim Hausarzt lassen sich im Vorfeld mögliche gesundheitliche Störungen genau abklären, um dem Zahnersatz einen stabilen Halt zu gewährleisten.

Mit Hochleistungskeramik beschwerdefrei zubeißen

Seit einiger Zeit gibt es neben den bewährten Implantaten aus Titan die neueste Generation von Keramikimplantatsystemen aus Zirkonoxid. Dieses spezielle Material ebnet auch allergiegeplagten Menschen den Weg zu Implantaten bzw. implantatgetragenen Zahnersatz und sie müssen nicht mehr zwangsläufig auf Prothesen zurückgreifen. So steigt seit drei Jahren der Anteil von keramischen Dentalmaterialien, da sie keine Allergien verursachen und der Zahnfarbe auf natürliche Weise ähneln.

In der Praxis zeigt sich, dass fast die Hälfte aller Patienten Implantate aus Zirkonoxid als ästhetisch hochwertigen Zahnersatz nachfragen, Tendenz steigend. Für Allergiker steht im Vordergrund, dass Zirkonoxid absolut reaktionslos ist und dadurch eine Sensibilisierung des Körpers ausschließt. Zudem besitzt Keramik keine Leitfähigkeit und ist für elektrosensible Patienten geeignet. Neben der guten Verträglichkeit machen weitere positive Eigenschaften dieses Material in der Zahnmedizin so interessant. So bieten die künstlichen Zahnwurzeln aus Zirkonoxid extreme Stabilität sowie Bruchfestigkeit und halten auch stärksten Kaubelastungen stand. Auch „weißes Gold“ genannt, ist dieses Material lichtdurchlässig und zeichnet sich durch Unempfindlichkeit gegenüber Temperaturschwankungen aus. Keramikimplantate heilen ebenso gut und schnell in den Kiefer ein wie Titanimplantate und lösen im Körper keinerlei Fremdkörperreaktionen aus. Sie kommen nicht nur im Front-, sondern auch im Backenzahnbereich zum Einsatz.

Bei Keramikimplantatsystemen handelt es sich um ein einteiliges System, bestehend aus Implantatkörper und einer aufsetzbaren Krone. Hier wählen Ärzte zwischen unterschiedlichen Typen, die sich sowohl für den Ober- und Unterkiefer wie auch für große bzw. kleine Kiefer eignen. Zahnmediziner verwenden hier sogenannte Z-Lock-Implantate, mit denen nur zertifizierte Anwender arbeiten.

Komplett metallfrei: Instrumente aus Zirkonoxid

Nicht nur die Implantate selbst, sondern alle chirurgischen Geräte wie Skalpelle, Pinzetten oder Bohraufsätze bestehen aus Metall. Oftmals verbleiben bei Behandlungen im Mundraum durch Schnitte oder Bohrungen kleinste Metallteilchen, die ebenfalls eine allergische Reaktion hervorrufen könnten. Neben Vollkeramikimplantaten besteht jetzt zusätzlich die Möglichkeit einer Verwendung von metallfreien Instrumenten.

Somit bleiben Allergien aus, die Wundheilung wird verbessert. Zusätzlich können Implantologen mithilfe dieser Instrumente deutlich sicherer agieren, den Knochen weniger belasten und dadurch die Regeneration aktivieren. Extreme Belastbarkeit des Zirkonoxids ermöglicht Keramikgeräten die gleiche Handhabbarkeit und Schärfe wie bei Bohrern, Schneidern und Skalpellen aus Metall.

Zirkonoxid: Ein Werkstoff setzt sich durch

Bereits 1789 entdeckte der deutsche Forscher Martin Heinrich Klaproth den „Wunderstoff“ Zirkoniumdioxid, dessen Fähig-

keiten allerdings erst Jahrzehnte später volle Beachtung fanden. Durch seine außerordentliche Biegefestigkeit und Härte fand es die ersten Anwendungsgebiete bei Schneidwerkzeugen, in der Elektronik und bei hitzeresistenten Teilen der Autoindustrie sowie in der Chirurgie bei Finger- oder Hüftprothesen. Zirkonoxid erhält seinen Namen in Anlehnung an das Mineral Zirkon, aus dem Chemiker durch verschiedene Veredelungsprozesse den Werkstoff gewinnen. Zirkonoxid weist alle Vorzüge von Keramik auf: extreme Belastbarkeit, lange Haltbarkeit und keine Leitfähigkeit. In der Zahnmedizin schätzen Ärzte zudem die Ähnlichkeit mit echten Zähnen für ein ästhetisch perfektes Endergebnis. Für eine bestmögliche Versorgung mit Implantaten ist dieses Material neben Titan nicht mehr wegzudenken. Künstlich wirkende Zähne gehören endgültig der Vergangenheit an. Im Bereich der Gesichtsästhetik stellt Zirkonoxid ein zukunftsweisendes Material dar.

Zahnimplantate – wichtige Pfeiler für die Gesundheit

Jahrzehntelang erforderten größere Lücken herausnehmbare Teil- oder Vollprothesen – eine Standardversorgung, mit der oftmals deutliche Einbußen an Lebensqualität einhergehen. Neben der eingeschränkten Funktionsfähigkeit wirken viele Prothesen auch heute noch künstlich und lösen bei Patienten Unbehagen und Hemmungen aus. Wenn dieser Zahnersatz dann noch schlecht sitzt oder Brücken unangenehm drücken, schmerzt jeder Biss und Betroffene verzichten häufig auf eine ausgewogene Ernährung – aus Angst vor Schmerzen oder rutschenden Prothesen.

Ein Teufelskreis beginnt: Kauintensive Lebensmittel wie Obst, Rohkost und feste Gemüsesorten, Vollkornprodukte oder Fleisch verschwinden vom Speiseplan. Betroffene greifen dann häufig auf nährstoffärmere Lebensmittel wie Weißmehlprodukte, Suppen oder Brei zurück – mit der Folge, dass Mangelerscheinungen alle Körperprozesse beeinträchtigen und wiederum die Zahngesundheit sowie noch intakte Zähne geschädigt werden. Ein guter Gesundheitszustand hängt somit unweigerlich mit einer optimalen Kaufunktion zusammen. Auch nicht zu unterschätzen: die psychologische Komponente. Wenn Zahnersatz nicht fest sitzt und lachen oder reden schwerfällt, ziehen sich Menschen schnell zurück, eine aktive Teilnahme am gesellschaftlichen Leben wird dann bewusst eingeschränkt und die zwischenmenschlichen Kontakte leiden.

Herausnehmbarer Zahnersatz vermittelt Patienten schnell den Eindruck, nicht mehr „vital“

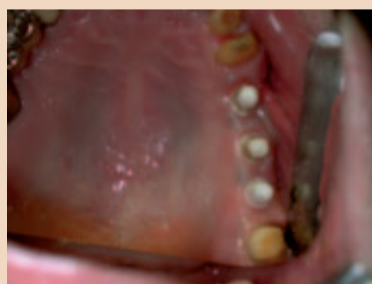Vorteile von Keramikimplantaten

- Absolut metallfrei
- Keine elektrische Leitfähigkeit
- Sehr gute Verträglichkeit
- Extreme Bruchfestigkeit & Stabilität
- Biegsamkeit
- Natürliches und ästhetisch perfektes Aussehen
- Lange Haltbarkeit

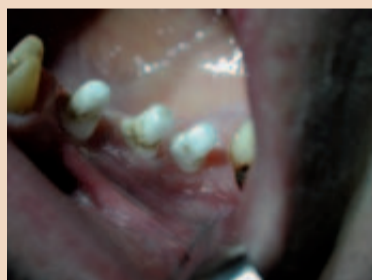oder „vollwertig“ zu sein. Ganz im Gegensatz zu implantatgetragenen Zahnersatz: Durch ihre stabile Verankerung im Kiefer und ihrer Nähe zu echten Zähnen tragen sie nachweislich zu einem besseren Körpergefühl wie auch dem gesundheitlichen Allgemeinzustand bei.

Viele Beschwerden kommen von den Zähnen

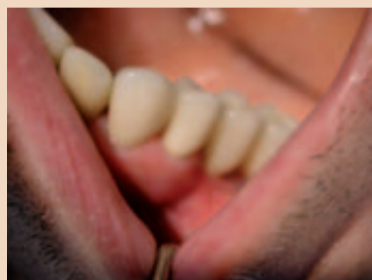Zusätzlich verhindern gleichmäßig wirkende Kaukräfte Spannungskopfschmerzen oder andere körperliche Funktionsstörungen, denn nicht selten resultieren gesundheitliche Beschwerden aus dem Zahnbereich. So werden auch immer wieder Tinnitus und Schwindel, Neuralgien und Rückenschmerzen mit einem lücken- und fehlerhaften Biss in Verbindung gebracht. Ganzheitlich betrachtet, stehen Zähne über Nerven, Muskeln, Knochen und Gewebe mit anderen Körperbereichen in Beziehung. Passen sie nicht optimal aufeinander, verteilen sich die Kaukräfte nicht gleichmäßig und es kommt zu einem Ungleichgewicht. Andere Körperpartien werden in Mitleidenschaft gezogen. Diese Wechselbeziehungen sollten bei der Diagnose und Planung für Zahnersatz beachtet werden, um mögliche weitere Erkrankungen auszuschließen. Implantate verhelfen hier mit ihrem sicheren und natürlichen Halt und der exakten Berechnung ihrer Position zu einer ausgewogenen Belastung im Mund- und Kieferbereich. So sorgen Implantate für ein gesundes Kauorgan, welches sich in vielerlei Hinsicht positiv auf das ganzkörperliche Wohlempfinden auswirkt und zur Steigerung der Lebensqualität und einer guten Gesundheit beiträgt. [DT](#)



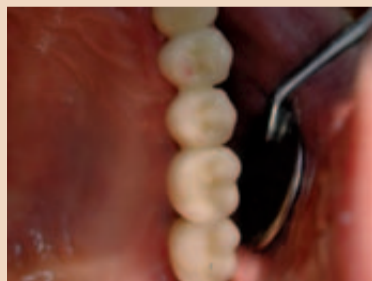Okklusalanzeige Zirkonimplantate.



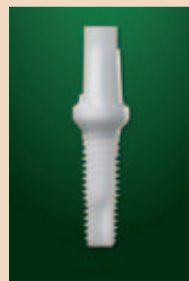Detailansicht Zirkonimplantate.



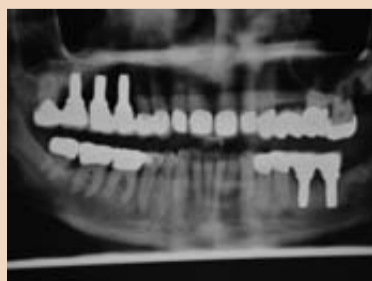Detailansicht Zirkonkrone auf Zirkonimplantat.



Okklusalanzeige Zirkonkrone.



Zirkonimplantat.



Röntgenkontrolle mit Zirkonimplantaten.



Instrumententray mit Keramikbohrern und Keramikinstrumenten.



Dr. Dr. Ralf Luckey ist Beratungsarzt im Deutschen Zentrum für orale Implantologie (DZOI).

Kontakt:

Dr. Dr. Ralf Luckey, M.Sc.
Implantatzahnklinik – DIG
 Richard-Wagner-Str. 28
 30177 Hannover
 info@implantatzentrum-hannover.de

Implants Special

Postoperative Sensibilitätsstörungen des N. mandibularis bei zahnärztlich-chirurgischen und implantologischen Routineeingriffen

von Dr. med. dent. Hans Ulrich Brauer, M.A., und Dr. med. Dr. med. dent. Albrecht Foerzler

ESSLINGEN a. N. – Iatrogene Sensibilitätsstörungen des N. alveolaris inferior und des N. lingualis stellen für Patient und Behandler unangenehme Behandlungskomplikationen

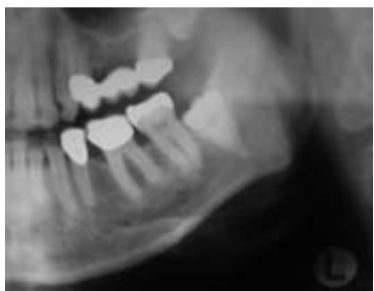

Abb. 1: Weisheitszahn 38 mit fraglicher Beziehung zum Canalis mandibularis.

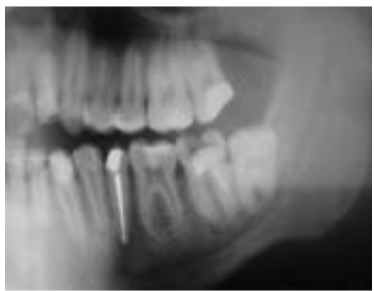

Abb. 2: Ausschnitt von Panoramaschichtaufnahme bei überwiesenen Patienten zur Wurzelspitzenresektion 35, Revision bzw. endochirurgischem Eingriff 37 sowie operativer Entfernung des teiltrinierten Weisheitszahn 38 mit jeweiligem Risiko einer Verletzung des N. alveolaris inferior.

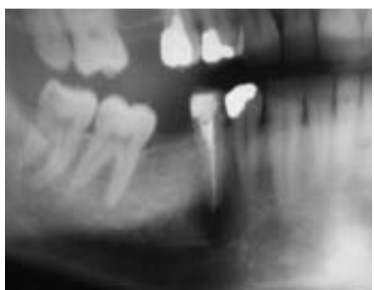


Abb. 3: Verdacht auf radikuläre Zyste, ausgehend von Zahn 45.

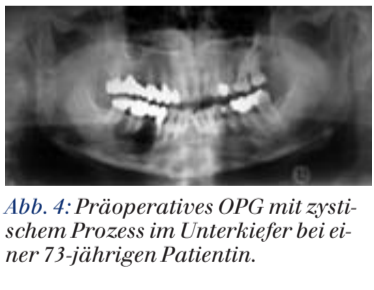

Abb. 4: Präoperatives OPG mit zystischem Prozess im Unterkiefer bei einer 73-jährigen Patientin.

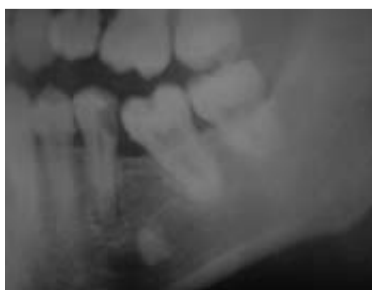

Abb. 5: Apikale Aufhellung an Zahn 35 sowie Verdacht auf Wurzelrest Regio 36.

dar und sind gehäuft Ausgangspunkt von Arzthaftpflichtfällen. Der chirurgisch tätige Zahnarzt wird zwangsläufig gelegentlich mit Nervschädigungen, als seltene, aber typische Komplikation dentoalveolärer Eingriffe, konfrontiert und ist im Falle einer postoperativen Sensibilitätsstörung mit befundadäquatem Handeln gefordert. Dieser Beitrag soll den Blick für iatrogene Nervläsionen schärfen und Auskunft über das Verhalten nach postoperativer Sensibilitätsstörung geben.

Postoperatives Auftreten von Sensibilitätsstörungen

Aufgrund der engen anatomischen Beziehungen treten Nervschädigungen des N. alveolaris inferior und des N. lingualis gehäuft nach operativer Weisheitszahnentfernung auf (siehe Abbildung 1). Die gewöhnlich angegebene Komplikationsrate für eine temporäre bzw. dauerhafte Schädigung des N. alveolaris inferior bei Weisheitszahnentfernungen im Unterkiefer liegt nach Valmaseda-Castellón et al. 2001 bei 5%. Die Inzidenz für permanente Nervschädigungen des N. alveolaris inferior beträgt nach Valmaseda-Castellón et al. 2001 etwa 0,5%, nach Güllicher & Gerlach 2000 liegt die Inzidenz bei etwa 0,9%. Gelegentlich wird über eine höhere Inzidenz bei Eingriffen in Narkose berichtet und dies durch weniger schonendes Operieren erklärt. Bei einer Studie mit 1.107 dentoalveolären Eingriffen im Unterkieferseitenzahnggebiet wurden bei 2,2% eine Sensibilitätsstörung des N. alveolaris inferior und bei 1,4% eine Sensibilitätsstörung des N. lingualis festgestellt. Die operativen Eingriffe umfassten im Wesentlichen die Entfernung von Weisheitszähnen, Wurzel-

spitzenresektionen, Zystektomien und die Osteotomie von Wurzelresten.

Sensible Ausfallserscheinungen des N. alveolaris inferior betreffen die Zähne der ipsilateralen Unterkieferseite und der entsprechenden Unterlippenhälfte. Das Ausmaß auftretender Sensibilitätsstörungen reicht von Hypästhesie, Parästhesie, Hyperästhesie bis hin zur kompletten Anästhesie. Bei Ausbildung von Neuomen kann eine Anaesthesia dolorosa entstehen. Eine Schädigung des N. lingualis führt zu einem sensiblen Ausfall in den vorderen zwei Dritteln der ipsilateralen Zungenhälfte. Neben dem sensorischen Empfindungsverlust resultiert eine Geschmacksbeeinträchtigung, den die gesunde, kontralaterale Zungenseite nur teilweise kompensieren kann.

Prinzipiell können Nervschädigungen bei Weisheitszahnentfernungen durch direktes scharfes oder stumpfes Trauma, postoperative Ödem- und Hämatombildung, durch Lokalanästhesie sowie durch Wundinfektion verursacht werden. Eine Kontinuitätstrennung (Neurotmesis) des N. alveolaris inferior sowie des N. lingualis ist durch Abgleiten mit (rotierenden) Instrumenten möglich. Bei einer Luxation des Zahnes kann der N. alveolaris inferior stumpf traumatisiert werden. Eine Beeinträchtigung des N. lingualis allein durch die Elevation des lingualen Periosts mit dem Raspatorium ist ebenfalls möglich. Eine Schädigung des N. alveolaris inferior bzw. des N. lingualis durch die Lokalanästhesie am Foramen mandibulae durch eine intraneurale Injektion oder durch Verletzung mit der Kanülenspitze wird als äußerst seltenes Ereignis angesehen. Der Operateur schuldet dem Patienten eine umsichtige und eine am aktuellen Stand der Wissenschaft orientierte operative Entfernung der Weisheitszähne. Eine digitale Volumetomografie als erweiterte Röntgendiagnostik kann im Einzelfall bei fraglicher Beziehung zum Mandibularkanal die operative Planung verbessern, jedoch bleiben bei dentoalveolären Operationen in Nervnähe Schädigungen des N. alveolaris inferior und des N. lingualis ein typisches, operationsbedingtes Risiko (siehe Abbildung 7). Darüber hinaus sind zahnärztlich-chirurgische Eingriffe, wie orthograde und retro-

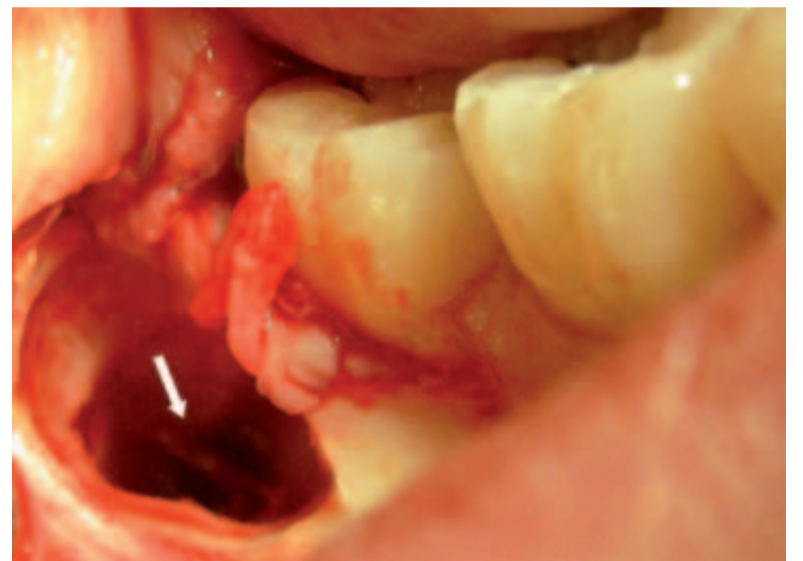

Abb. 7: Operationssitus nach Entfernung des Weisheitszahn 48 bei interradikulärem Nervverlauf.

grade Wurzelspitzenresektion (siehe Abbildung 2 und 3), Exkochleation von Zysten (siehe Abbildung 3) bzw. ausgedehnten, zystischen Prozessen (siehe Abbildung 4), Entfernung von Wurzelresten bzw. Fremdkörpern (siehe Abbildung 5) und Implantation im Unterkiefer-Seitenzahnggebiet (siehe Abbildung 6), ebenfalls mit dem Risiko postoperativer Sensibilitätsstörungen, insbesondere des N. alveolaris inferior und des N. mentalis, behaftet. Dem erhöhten Risiko trägt man mit einer schonenden und umsichtigen Operationsweise, einer entsprechend gewählten Schnittführung und einer adäquaten, am Einzelfall orientierten Patientenaufklärung Rechnung.

In der enossalen Implantologie wurden in der Vergangenheit zahlreiche präimplantologische Bildgebungsverfahren vorgestellt, um den Mandibularkanal räumlich abzubilden. Standard ist nach wie vor die Panoramaschichtaufnahme, wegen der vergleichsweise geringen Strahlenbelastung und der guten Übersicht. Anhand der mit passendem Vergrößerungsfaktor gewählten Messschablone wird die Distanz des Alveolarkammes zur oberen Grenze des Mandibularkanal ermittelt. Als Sicherheitsabstand wird in der Literatur 2 mm angegeben. Burstein et al. 2008 propagieren darüber hinaus zur Minimierung von Nervschädigungen während der Bohrsequenz intraoperative, periapikale Röntgenaufnahmen. Die Röntgenaufnahme kann selbstverständlich auch bei eingesetzten Parallelisierungshilfen erfolgen. Vasquez et al. 2008 ermittelten in einer Studie mit

2.584 Implantationen im posterioren Unterkieferseitenzahnggebiet, bei denen anhand von Panoramaschichtaufnahmen und Messschablonen die Implantatlänge bestimmt wurde, nur 2 Fälle von Parästhesie. Dies entspricht einer Inzidenz von 0,08%. Die beiden Fälle von Parästhesie wurden einmal mit einer inkorrekt gewählten Messschablone und im anderen Falle mit einer verrutschten Bohrschablone in Zusammenhang gebracht. Allerdings können auch bei adäquater Planung und Durchführung unter Einhaltung des Sicherheitsabstandes Sensibilitätsstörungen auftreten (siehe Abbildung 6). Weiter sei erwähnt, dass die Lage des Foramen mentale als strategisch wichtiger Landmark in der Implantologie mit seiner Lage zwischen Eckzahn und erstem Molar eine große Variationsbreite aufweist. Darüber hinaus sind Studien diskrepant hinsichtlich Prävalenz und Länge des anterioren Loops des N. mentalis mesial vom Foramen mentale, sodass Nervschädigungen am N. mentalis nach Implantationen gelegentlich angetroffen werden.

Klinische Verlaufskontrollen und Differenzialtherapie

Bezüglich des Verletzungsmusters wird klassisch nach Seddon unterteilt in Neurapraxie, Axonotmesis und Neurotmesis. Prinzipiell können alle genannten Läsionsgrade zu einer kompletten Anästhesie im Ausbreitungsgebiet sensibler Nerven führen. Bei der Neurapraxie, die durch den Untergang der Nervenfasern umgebenen Markscheiden gekennzeichnet ist, ➡