



EATA
Hellenic Post

ΕΦΗΜΕΡΙΔΕΣ ΠΕΡΙΟΔΙΚΑ
(Ν. 477)
ΕΚΔΟΤΗΣ
Ε.Μ.Π. Α.Ο.
Αριθμός Άδειας
4830

ΕΝΤΥΠΟ ΚΛΕΙΣΤΟ ΑΡ. ΑΔΕΙΑΣ 2054/2016 ΚΕΜΠ.Α.Ο.

DENTAL TRIBUNE

The World's Dental Newspaper | Greek Edition

ΕΛΛΑΔΑ, ΙΟΥΛΙΟΣ - ΑΥΓΟΥΣΤΟΣ - ΣΕΠΤΕΜΒΡΙΟΣ

www.dental-tribune.gr

Συνδεθείτε
τώρα

ΤΟΜΟΣ 9, ΤΕΥΧΟΣ 46

Εν Σύντομία

Ένα συστατικό των φαρμάκων κατά την οστεοπόρωση είναι χρήσιμο για την καταπολέμηση της περιοδοντίτιδας

Από το Επιστημονικό Τμήμα του DTI

Κάποιοι τύποι διφωσφονικών φαρμάκων μπορεί να έχουν δράση για τη θεραπεία διαφόρων μορφών ουλίτιδας σύμφωνα με μία κλινική μελέτη που δημοσιεύθηκε πρόσφατα στην Ινδία.



Σύμφωνα με τους ειδικούς ερευνητές, ένα διάλυμα που περιέχει αλενδρονικό οξύ βρέθηκε να ενεργοποιεί μία αυξημένη μείωση του βάθους των θυλάκων καθώς και την οστική συμπλήρωση-ανάπτυξη σε ασθενείς με περιοδοντίτιδα επιθετικού τύπου.

Κατά τη διάρκεια μιας δοκιμής 6 μηνών, οι ερευνητές αντιμετώπισαν 50 και πλέον ενδοστικές βλάβες και αλλοιώσεις με ένα διάλυμα κατασκευασμένο από μίγμα αλενδρονάτης 1% και πολυακρυλικού οξέος σε απεσταγμένο νερό. Σε άλλους ασθενείς με τα ίδια προβλήματα χορηγήθηκε ένα προϊόν placebo.

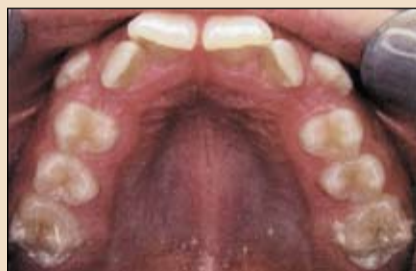Τα αποτελέσματα έδειξαν μία βελτίωση των κλινικών παραμέτρων όπως η μείωση του βάθους ανίχνευσης με την περιοδοντική μίλη, η αύξηση του επιπέδου κλινικής πρόσφυσης των ούλων και η συμπλήρωση με οστού των βλαβών σε ασθενείς που χορηγήθηκε το διάλυμα αλενδρονάτης.

→ DTI σελίδα 16

www.dental-tribune.gr

www.omnicongresses.gr

Ορθοδοντική

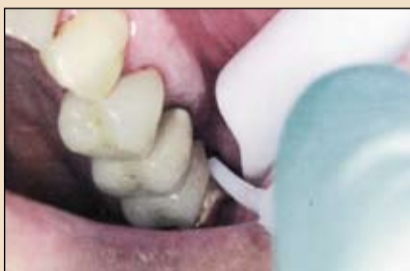

Μίνι Βίδες 18_ Ένα σημαντικό εργαλείο για την οδοντιατρική θεραπεία

Οι μικροσκοπικές βίδες κατακτούν όλο και περισσότερο έδαφος στην οδοντιατρική πράξη και πέρα από τη χειρουργική του στόματος. Μπορούν με επιτυχία να χρησιμοποιηθούν και στην ορθοδοντική πράξη.

⇒ σελίδα 12

Προληπτική Οδ/τρική Σύγχρονη Τεχνολογία

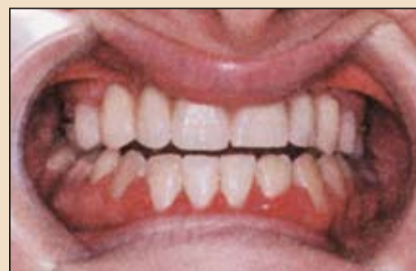

Εισαγωγή στα laser και τη στοματική υγιεινή

Τα συστήματα laser έχουν εξελιχθεί σε ένα πολύτιμο και αποτελεσματικό όπλο για τον οδοντίατρο του 21ου αιώνα με εφαρμογές σε πολλούς τομείς όπως η στοματική υγιεινή.

⇒ σελίδα 8

Εμφυτεύματα - Προσθετική



Ένας σύντομος και εύκολος προγραμματισμός προσθετικών αποκαταστάσεων

Τα εμφυτεύματα και η προσθετική τους αποκατάσταση μπορούν και πρέπει να αποτελέσουν τη βάση των υπηρεσιών του σύγχρονου οδοντιατρείου και γι' αυτό πρέπει να υπάρχει μια σύντομη και εύκολη μεθοδολογία προγραμματισμού αυτών των υπηρεσιών

⇒ σελίδα 20

Βιολογικά προϊόντα αλλομοσχευμάτων που εφαρμόζονται στην Οδοντιατρική



Jason Yamada, DDS, MS

Ηεπινοήση και ανάπτυξη των διεργασιών μεταμόσχευσης ανθρώπινου οστού έχει οδηγήσει σε διάφορες εφαρμογές όσον αφορά τις ειδικότητες της Χειρουργικής του Στόματος και της Ανάπλασης-αποκατάστασης των ιγμορείων, για την αποκατάσταση προβλημάτων όπως η αύξηση της ακρολοφίας, τη ανύψωση του εδάφους του ιγμορείου και η επιδιόρθωση άλλων οστικών ατελειών και ανωμαλιών.

Υπάρχουν πολλά εξειδικευμένα προ-

ϊόντα αλλομοσχευμάτων για διάφορες περιπτώσεις οδοντιατρικής, στοματικής και αποκατάστασης των ιγμορείων. Σ' αυτό το άρθρο περιγράφουμε προϊόντα που μπορούν να χρησιμοποιηθούν από τους γενικούς οδοντίατρος, τους χειρουργούς στόματος, τους γναθοπροσωπικούς χειρουργούς, τους περιοδοντολόγους και άλλες σχετικές ειδικότητες.

Κατά την παρασκευή οστικών μοσχευμάτων για στο-

χευμένες εφαρμογές



SOUTHERNIMPLANTS

The **Brightest Ideas**
In Dental Implants



ΑΠΟ € 95 + Φ.Π.Α.



www.southernimplants.gr

Μεταξά 33, Γλυφάδα 166 74, Τηλ. 210 8982817
info@southernimplants.gr

→ DTI σελίδα 2

← DT σελίδα 1

στην άνω και κάτω γνάθο γίνεται διαδικασία συντήρησης των ανόργανων συστατικών και κολλαγόνου ενώ αφαιρούνται τα ανενεργά παθογόνα, τα αντιγόνα, οι λιπώδεις ιστοί και άλλα προβληματικά υλικά. Τα ανόργανα συστατικά και το κολλαγόνο γίνονται τα δομικά στοιχεία για την πλήρη και ταχεία ανάπτυξη του οστού που είναι και το αναμενόμενο αποτέλεσμα από τους ασθενείς μας.

Τα οστικά μοσχεύματα

της άνω και κάτω γνάθου μπορούν να εφαρμοστούν σε οδοντιατρικές επεμβάσεις και σε περιοχές που χρειάζονται μοσχεύματα ώστε να καλυφθούν κενά που έχουν απομείνει λόγω βλάβης και απώλειας του οστού καθώς και σαν μοσχεύματα στο ιγμόρειο ή κατά την τοποθέτηση εμφυτευμάτων. Η διατήρηση αυτών των μοσχευμάτων πρέπει να περιλαμβάνει τουλάχιστον μία πενταετή διάρκεια ζωής σε θερμοκρασία δωματίου. Στη συνέχεια περιγράφουμε συγκεκριμένους τύπους

βιολογικών αλλομοσχευμάτων για αυτές τις χρήσεις.

Το συμπαγές τεμάχιο του αλλομοσχεύματος εξαλείφει την ανάγκη λήψης αυτογενούς οστού από τον ασθενή γιατί περιλαμβάνει εμφυτεύσιμο φλοιώδες-δοκιδώδες οστόν.

Ένα δεύτερο πλεονέκτημα αυτού του αλλομοσχεύματος είναι ότι πρακτικά εξαλείφει την ανάγκη μιας επέμβασης ελέγχου και επανεξέτασης βελτιώνοντας την αποτελεσματικότητα και περι-ορίζοντας έτσι το χρόνο αποκατάστασης του ασθε-



νή. Το τεμάχιο του αλλομοσχεύματος διατίθεται αποστειρωμένο και έτοιμο

για χρήση όταν χρειαστεί. Μας εξασφαλίζει μία σταθερή και υψηλού επιπέδου αύξηση της ακρολοφίας κατά την προετοιμασία των ασθενών για εμφυτεύματα στους οποίους έχουμε σημαντική απώλεια οστικού όγκου λόγω ατροφίας. Τα συνήθη μεγέθη τους είναι από 10-15χιλ.

Το φλοιώδες αλλομόσχευμα εμπεριέχει μία υψηλής ποιότητας και με δυνατότητα επεξεργασίας οστική υποδομή που μπορεί να χρησιμοποιηθεί για την αποτελεσματική διατήρηση του οστικού όγκου σε όλες τις διαστάσεις του χώρου, όπως στις περιπτώσεις ανύψωσης του ιγμορείου, μετεξακτικών φατνίων και αύξησης της ακρολοφίας. Όταν τοποθετηθεί αυτό το αλλομόσχευμα λειτουργεί σαν μία μεμβράνη αποκλεισμού των βακτηριδίων και των άλλων βλαπτικών παραγόντων.

Η τοποθέτηση των εμφυτευμάτων στη συνέχεια επιτυγχάνεται και υποστηρίζεται με τη δημιουργία και την αναδόμηση των καθοριστικής σημασίας ιστών αγγειώδους οστού. Τα μεγέθη των φλοιωδών αλλομοσχευμάτων κυμαίνονται από 250-2.000μ και οι όγκοι τους από 0,5-2.

Το δοκιδώδες αλλομόσχευμα μπορεί να απορροφήσει ποσότητα νερού ίση με το βάρος του λόγω της διαπερατότητας και της ελαστικότητάς τους. Το αλλομόσχευμα σχηματίζει μία εξαιρετική περιοχή βιολογικής ενσωμάτωσης μέσω ενός απασβεστωμένου υποστρώματος που επιτρέπει την εσωτερική ανάπτυξη ερυθροκυττάρων ώστε να διευκολυνθεί η διαδικασία αναδόμησης. Αυτό το αλλομόσχευμα αποτελεί μία αξιόπιστη επιλογή για πολλούς χειρουργούς στόματος και

είναι γνωστό για την αποτελεσματική και αποδοτική οστική ανάπτυξη που προκαλεί.

Κατά τη διαδικασία της ανάπτυξης έχουμε ενσωμάτωση υγιούς φυσιολογικού οστού στην περιοχή της αναδόμησης. Στο μέλλον μπορούμε να τοποθετήσουμε εμφυτεύματα για προσθετική θεραπεία και μάλιστα με κορυφαία αποτελέσματα λόγω της εντοπισμένης αύξησης της ακρολοφίας. Τα εξακτικά φατνία με οστικές αλλοιώσεις μπορούν επίσης να καλυφθούν αποτελεσματικά με τη χρήση του δοκιδώδους αλλομοσχεύματος. Αυτό το μοναδικό αλλομόσχευμα είναι επίσης χρήσιμο στην ανύψωση του εδάφους του ιγμορείου. Άλλες εφαρμογές είναι η αύξηση και αναδόμηση της φατνιακής ακρολοφίας και η αποκατάσταση των προβληματικών ενδοοστικών δομών του περιοδοντίου.

Αναζητώντας στο εμπόριο προϊόντα ανθρώπινου οστικού αλλομοσχεύματος σας συνιστούμε να επιλέξετε αυτά που έχουν την πιστοποίηση της Αμερικανικής Τράπεζας Ιστών ώστε να εξασφαλίσετε την καλύτερη δυνατή ποιότητα σε συνδυασμό με εξαιρετικές προδιαγραφές.

Αναζητώντας στο εμπόριο προϊόντα ανθρώπινου οστικού αλλομοσχεύματος σας συνιστούμε να επιλέξετε αυτά που έχουν την πιστοποίηση της Αμερικανικής Τράπεζας Ιστών ώστε να εξασφαλίσετε την καλύτερη δυνατή ποιότητα σε συνδυασμό με εξαιρετικές προδιαγραφές.

Αναζητώντας στο εμπόριο προϊόντα ανθρώπινου οστικού αλλομοσχεύματος σας συνιστούμε να επιλέξετε αυτά που έχουν την πιστοποίηση της Αμερικανικής Τράπεζας Ιστών ώστε να εξασφαλίσετε την καλύτερη δυνατή ποιότητα σε συνδυασμό με εξαιρετικές προδιαγραφές.

International Imprint

Licensing by Dental Tribune International

Publisher Torsten Oemus

Group Editor

Daniel Zimmermann
newsroom@dental-tribune.com
+49 341 48 474 107

Clinical Editor

Magda Wojtkiewicz

Online Editors

Yvonne Bachmann
Claudia Duschek

Copy editors

Sabrina Raaff
Hans Motschmann

International Editorial Board

Dr Nasser Barghi, USA – Ceramics
Dr Karl Behr, Germany – Endodontics
Dr George Freedman, Canada – Aesthetics
Dr Howard Glazer, USA – Cariology
Prof Dr I. Krejci, Switzerland – Conservative Dentistry
Dr Edward Lynch, Ireland – Restorative
Dr Ziv Mazor, Israel – Implantology
Prof Dr Georg Meyer, Germany – Restorative
Prof Dr Rudolph Slavicek, Austria – Function
Dr Marius Steigmann, Germany – Implantology

Publisher/President/CEO Torsten Oemus

CFO/COO Dan Wunderlich

Media Sales Managers Matthias Diessner (Key Accounts),
Melissa Brown (International), Peter Witteczek (Asia Pacific)
Maria Kaiser (USA), Weridiana Mageswki (Latin America)
Hélène Carpentier (Europe)

Director of Finance & Controlling Dan Wunderlich

Marketing & Sales Services Esther Wodarski, Nicole Andrä

Accounting Karen Hamatschek, Anja Maywald

Business Development Claudia Salwiczek

Executive Producer Gernot Meyer

Dental Tribune International

Holbeinstr. 29, 04229 Leipzig, Germany
Tel.: +49 341 4 84 74 302 | Fax: +49 341 4 84 74 173
Internet: www.dental-tribune.com | E-mail: info@dental-tribune.com

Regional Offices

Asia Pacific

Dental Tribune Asia Pacific Limited
Room A, 20/F, Harvard Commercial Building, 111 Thomson Road,
Wanchai, Hong Kong Tel.: +852 3113 6177 | Fax +852 3113 6199

The Americas

Tribune America, LLC
116 West 23rd Street, Ste. 500, New York, NY 10011, USA
Tel.: +1 212 244 7181 | Fax: +1 212 224 7185

© 2013, Dental Tribune International GmbH. All rights reserved.

Απαγορεύεται η αναδημοσίευση όλου ή μέρους της ύλης του περιοδικού χωρίς την γραπτή άδεια του εκδότη.

Το Dental Tribune καταβάλει κάθε δυνατή προσπάθεια για να παρουσιάσει με ακρίβεια τα κλινικά δεδομένα και τα στοιχεία για τα νέα προϊόντα των διαφόρων κατασκευαστών, αλλά δεν αναλαμβάνει την ευθύνη για την αξιοπιστία αυτών των στοιχείων ή για τυχόν τυπογραφικά λάθη. Επίσης, οι εκδότες δεν φέρουν καμία ευθύνη όσον αφορά τις ονομασίες των προϊόντων ή τις δυνατότητες τους ή αυτά που αναφέρονται από τις διαφημιστικές εταιρείες. Οι απόψεις που εκφράζονται από τους συγγραφείς των διαφόρων άρθρων αντιπροσωπεύουν μόνον τους ίδιους και δεν εκφράζουν απαραίτητα και τις απόψεις του Dental Tribune International

Ελληνική έκδοση

Ιδιοκτήτης

Δημήτρης Γ. Ρούσσης
Νεάπολη Αργινίου, Τ.Κ. 30100

Τηλέφωνο

+30 210 2222637 - +30 6972036900

E-mail

info@omnipress.gr

Internet

www.dental-tribune.gr

Κωδικός

01-7656

Εμβάσμα συνδρομών

ΕΘΝΙΚΗ ΤΡΑΠΕΖΑ 179/44015225
ALPHA BANK 218/00-2002-000-260

Εκδότης-Διευθυντής

Δημήτρης Γ. Ρούσσης
Διεύθυνση - Σύνταξη

Επιμέλεια ύλης

Ευάγγελος Καινούργιος

Ειδικοί Συνεργάτες

Κατερίνα Σπυροπούλου
Αριστείδης Αλεξόπουλος

Διαφημίσεις

Δημήτρης Ρούσσης

Art Director

Μαρία Σιδερί

Υπεύθυνη

Αναγνωστάκη Κωνσταντίνα

Επιμέλεια τεύχους

Αναγνωστάκη Κωνσταντίνα

Εκτύπωση

Ariagraf & ΣΙΑ ΕΕ, Γραφικές Τέχνες
Ανθέων 72, 124 61 Χαϊδάρι,
τηλ: 210 5822130

επισκευθείτε μας : www.dental-tribune.gr

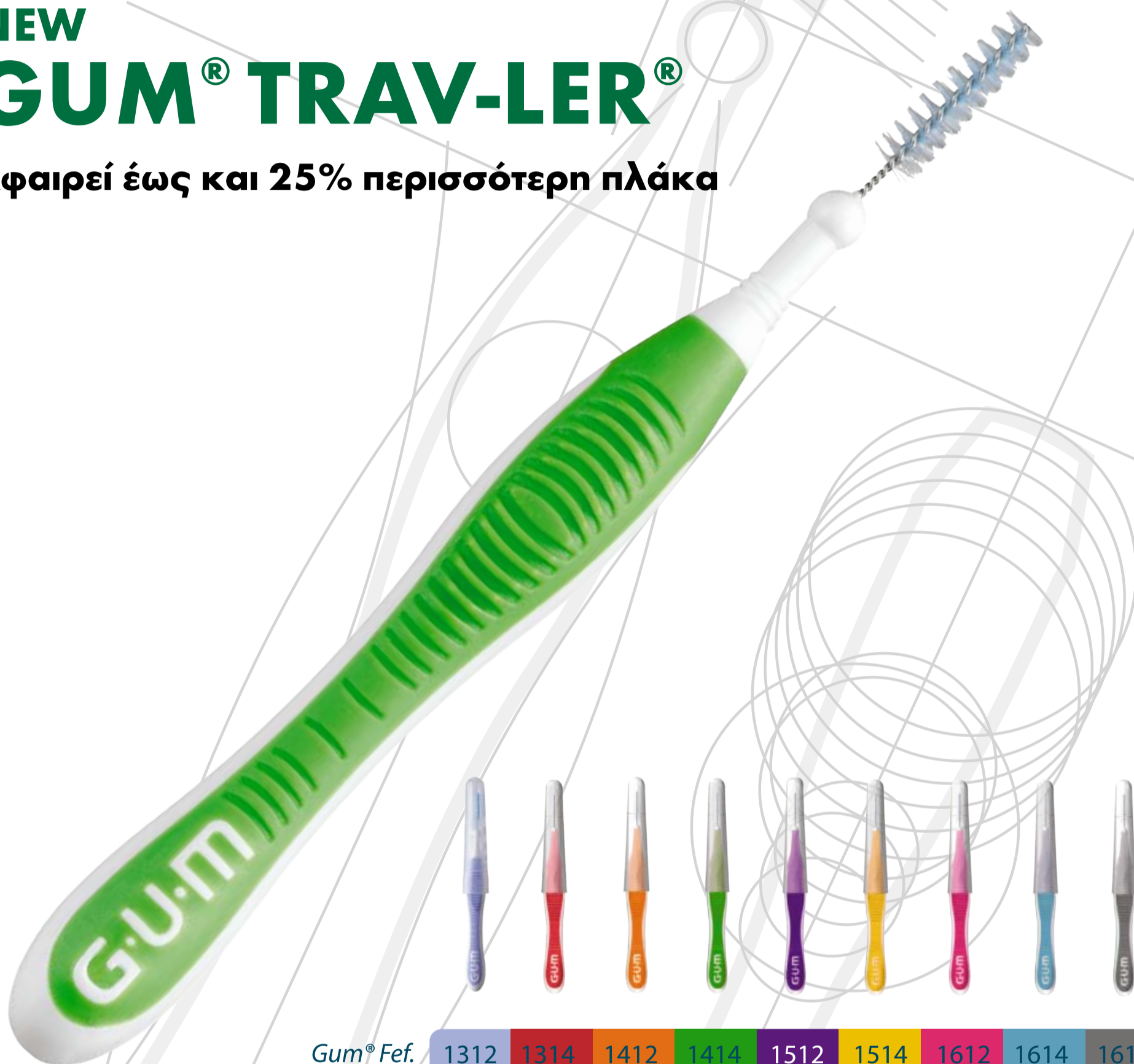Αναδημοσίευση από το περιοδικό
Implant Tribune, 8/2010

Η Νέα πρόταση της Gum στο Μεσοδόντιο Καθαρισμό

NEW

GUM® TRAV-LER®

Αφαιρεί έως και 25% περισσότερη πλάκα



Gum® Fef.	1312	1314	1412	1414	1512	1514	1612	1614	1618
Μεσοδόντιο διάστημα	0.6	0.8	0.9	1.1	1.2	1.3	1.4	1.6	2.0
Διάμετρος (κεφαλής) mm	<0.4	0.45	0.5	0.6	0.65	0.7	0.75	0.8	1.1
ISO Class	ISO 0	ISO 1	ISO 2	ISO 3		ISO 4		ISO 5	ISO 6

- Αφαιρεί έως και 25% περισσότερη πλάκα λόγω του καινοτόμου τριγωνικού σχεδιασμού του νήματος. Αποδεδειγμένη αποτελεσματικότητα.
- Βελτιωμένη ευκολία χρήσης λόγω της μοντέρνας εργονομικής λαβής.
- Αντιβακτηριδιακή προστασία λόγω επικάλυψης της βούρτσας με κλωρεξιδίνη.
- Μειωμένος κίνδυνος τραυματισμού χάρη στο επικαλυμμένο σύρμα καθώς και στο στογγυλό τελειώμα της βάσης.
- Διαθέσιμο σε 9 μεγέθη καλύπτοντας μεγάλο εύρος μεσοδόντιων διαστημάτων.

Pharmathen

Λ. Κηφισίας 44, Μαρούσι - Τ.Κ. 151 25, Αθήνα
T: +30 210 6604300, F: +30210 66 66 749
info@pharmathen.com - www.pharmathen.gr
www.sunstargum.com

SUNSTAR

GUM
HEALTHY GUMS. HEALTHY LIFE.®

TRAV-LER

Απλοποιημένη μέθοδος για την αφαίρεση συγκολλούμενης επιεμφυτευματικής αποκατάστασης

S.Davis

Μερικές φορές είναι απαραίτητη η αφαίρεση της συγκολλούμενης προσθετικής αποκατάστασης από ένα ή περισσότερα εμφυτεύματα. Για να αφαιρεθούν αυτές οι αποκαταστάσεις, θα πρέπει να αποκτήσουμε πρόσβαση στις βίδες των ψευδοκολοβώματων με τρυπανισμό της στεφάνης ή της γέφυρας. Η πρόκληση είναι να δημιουργηθεί η μικρότερη δυνατή οπή διάνοιξης σε ελάχιστο χρόνο και με ελάχιστη προσπάθεια. Σε αυτό το άρθρο θα περιγραφεί μία απλή μέθοδος για την κατασκευή και χρησιμοποίηση μίας συσκευής για την καθοδήγηση της δημιουργίας κατάλληλων οπών διάνοιξης στην επιεμφυτευματική αποκατάσταση.

Ήμουν αρκετά τυχερός να μην έχω έναν ασθενή με μία χαλαρωμένη επιεμφυτευματική αποκατάσταση για αυτήν την παρουσίαση(εικ. 1 a, b). Στην εικόνα 2 φαίνεται η θέση των εμφυτευμάτων.

Κατασκευή της συσκευής

Το εκμαγείο εργασίας που είχε χρησιμοποιηθεί για την κατασκευή της επιεμφυτευματικής αποκατάστασης αποτελεί το κεντρικό στοιχείο για τη συγκεκριμένη τεχνική(εικ. 3). Μακριές βίδες από κολοβώματα αποτύπωσης(εικ. 4) ή μακριές εργαστηριακές βίδες τοποθετούνται στα ανάλογα των εμφυτευμάτων(εικ. 5 a, b). Το εκμαγείο αποφράσσεται με κερί(εικ. 6 a-c). Το κερί θα πρέπει να επε-

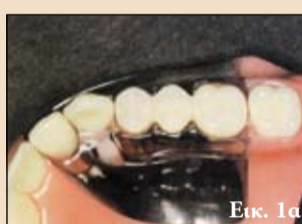κτείνεται τουλάχιστον ένα δόντι πέραν κάθε πλευράς της αποκατάστασης.

Αν δεν υπάρχει δόντι άνω της αποκατάστασης, τότε καλύπτονται επιπλέον δόντια εγγύς για μεγιστοποίηση της σταθερότητας της κατασκευής μας. Το κερί θα πρέπει επίσης να αποφράσσει όλες τις διαστάσεις της αποκατάστασης. Προτιμώ να κατασκευάζω την εγγύς πλευρά της συσκευής με αρκετό εύρος ώστε να μπορεί να τοποθετηθεί ένα δάκτυλο ή ο αντίχειρας σε αυτήν την περιοχή για σταθεροποίηση της κατά τη δημιουργία των οπών διάνοιξης.

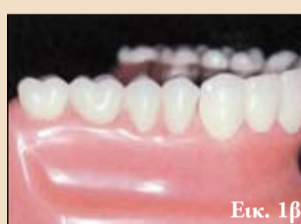Το εκμαγείο και οι βίδες λιπαίνονται με βαζελίνη. Αυτοπολυμεριζόμενη ή φωτοπολυμεριζόμενη ρητίνη προσαρμόζονται στο εκμαγείο ώστε να καλύπτουν τις παρακείμενες μασητικές επιφάνειες και να περιλαμβάνουν τις βίδες στα ανάλογα των εμφυτευμάτων(εικ. 7 a, b).

Πριν το τελευταίο στάδιο του πολυμερισμού, αφαιρώ τις βίδες για να μην παγιδευθούν στη ρητίνη. Μόλις πήξει το υλικό, διαμορφώνεται και στυλβώνεται(εικ. 8 a, b) κι ελέγχεται η σταθερότητα στο εκμαγείο. Επιπρόσθετο υλικό μπορεί να τοποθετηθεί αν χρειάζεται.

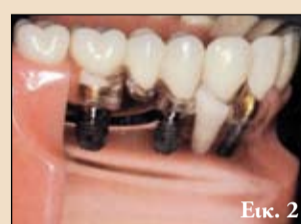Αν υπάρχει διαθέσιμο γύψινο εκμαγείο της αποκατάστασης, είναι βολικό να επιβεβαιωθεί η σταθερότητα του μηχανήματος και να εκτιμηθεί αν δεν υπάρχει επαφή μεταξύ της προσθετικής αποκατάστασης και αυτού(εικ. 9). Η



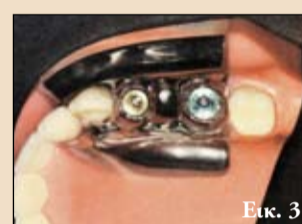Εικ. 1α



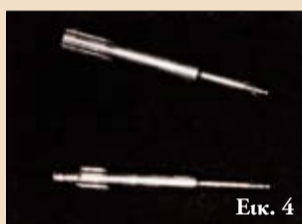
Εικ. 1β



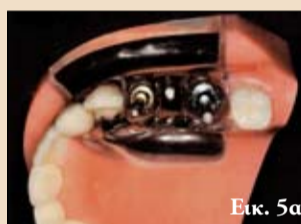Εικ. 2



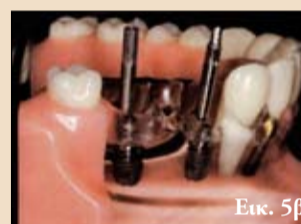Εικ. 3



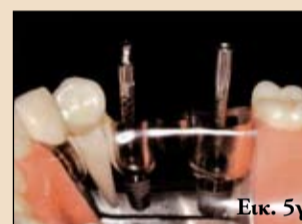Εικ. 4



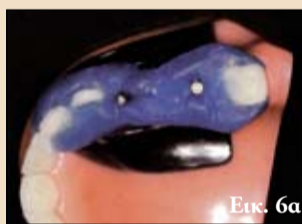Εικ. 5α



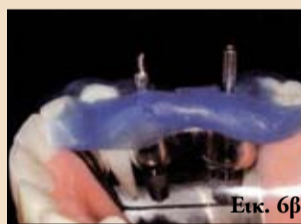
Εικ. 5β



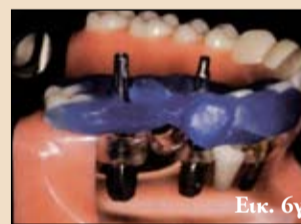Εικ. 5γ



Εικ. 6α



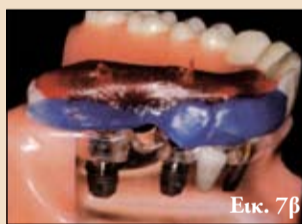Εικ. 6β



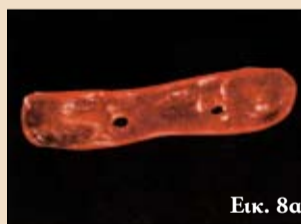Εικ. 6γ



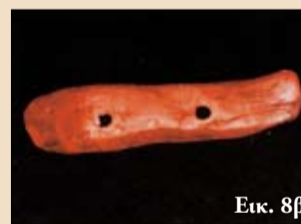Εικ. 7α



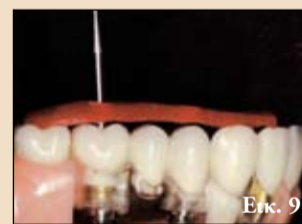Εικ. 7β



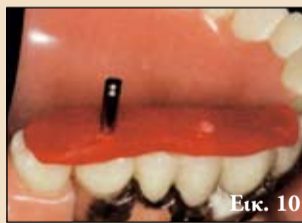Εικ. 8α



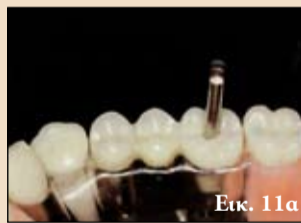Εικ. 8β



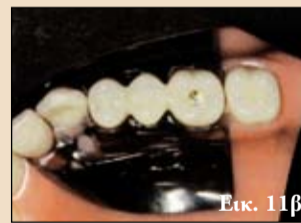Εικ. 9



Εικ. 10



Εικ. 11α



Εικ. 11β

εσωτερική επιφάνεια προσαρμόζεται όπως απαιτείται για εξασφάλιση κατάλληλης προσαρμογής.

Στο ιατρείο

Η διαδικασία στο ιατρείο απλοποιείται από τη χρήση αυτού του ακρυλικού μηχανήματος που παρέχει ένα οπτικό βοήθημα για την κατάλληλη θέση του τρυπανισμού των οπών διάνοιξης. Ιδανικά, η πορσελάνη θα πρέπει να αφαιρεθεί με ένα διαμάντι σε αερότορ με συνεχείς διακλυμούς. Ωστόσο, προτιμώ να χρησιμοποιώ ένα στρογγυλό διαμάντι για να μην προ-

καλεί απόσχιση της πορσελάνης. Αν η αποκατάσταση είναι μεταλλοκεραμική, το μέταλλο διατρύπεται με μία μικρή στρογγύλη φρέζα carbide. Στη συνέχεια, χρησιμοποιείται μία φρέζα μετάλλου τουγκστενίου carbide για διέγερση της οπής όπου χρειάζεται. Στην εικ. 10 φαίνεται ένα κατσαβίδι που περνά μέσα από τον οδηγό στη βίδα του κολοβώματος. Στις εικ. 11a, b φαίνεται η ακρίβεια της παρασκευασμένης επιφάνειας.

Μόλις καθαριστεί η οπή διάνοιξης από τα εμφυτευματικά υλικά, τοποθετείται

ένα κατάλληλο κατσαβίδι. Για να προληφθεί η αποκόλληση του κεραμικού υλικού, είναι σημαντικό να εξασφαλίσουμε πως ο οδηγός δεν έρχεται σε επαφή με πορσελάνη πριν την άσκηση σημαντικής περιστροφικής δύναμης.

Αρχικά τοποθετώ τον οδηγό και εξετάζω για απουσία επαφών με την πορσελάνη. Στη συνέχεια, ασκώ ήπια περιστροφική δύναμη με το χέρι στον οδηγό για να προσδιορίσω αν εδράζεται πλήρως πριν από μία δεύτερη δοκιμή για να εξασφαλίσω πως δεν υπάρχει επαφή με την

πορσελάνη. Τέλος, η βίδα και η προσθετική αποκατάσταση αφαιρούνται.

Συζήτηση

Ο τρυπανισμός με ελεύθερο χέρι στην προσθετική αποκατάσταση χωρίς οδηγό μπορεί να οδηγήσει στη δημιουργία μεγάλων οπών διάνοιξης και χαμένου χρόνου εργασίας. Ο κύριος στόχος της μεθόδου που περιγράφεται είναι να μεγιστοποιηθεί η εργαστηριακή διαδικασία για να ελαχιστοποιηθεί ο χρόνος εργασίας στο ιατρείο. Ελα-

Τεχνική άμεσης αποκατάστασης με ρητίνη σε σύνθετο περιστατικό

Μια πολύτιμη εναλλακτική θεραπεία

A.B.Rosales
R.S.Cacciuttolo
M.G.Guineo

Οι κλασικές επανορθωτικές μέθοδοι βοηθούν στη διατήρηση υγιών οδοντικών ιστών και καθυστερούν τον καταστροφική επανορθωτικό κύκλο. Πάντως, η άμεση επανορθωτική θεραπεία μπορεί να αποτελεί μία πολύτιμη εναλλακτική επιλογή, ακόμη κι αν δεν πρόκειται για την πρώτη επιλογή μας. Οι άμεσες αποκαταστά-

σεις ρητίνης είναι ιδιαίτερα επωφελείς για ασθενείς που αναζητούν μία οικονομική θεραπεία. Τα σύγχρονα επανορθωτικά υλικά διευκολύνουν τις ελάχιστες επεμβατικές τεχνικές και παρέχουν μακροπρόθεσμα αποτελέσματα.

Η άμεση επανορθωτική θεραπεία είναι κατάλληλη για την αποκατάσταση προσθίων δοντιών σε περιπτώσεις σημαντικής

απώλειας οδοντικών ιστών. Ωστόσο, ο κατάλληλος θεραπευτικός σχεδιασμός και μία συστηματική εφαρμογή των συγκολλητικών τεχνικών, ειδικά αν χρειάζεται να διαμορφωθεί πρόσθιος τομικός οδηγός, είναι απαραίτητα για την επιτυχία της θεραπείας. Σε αυτό το άρθρο περιγράφεται η αποκατάσταση προσθίων δοντιών με έντονη βλάβη από την τερηδόνα. Η θε-

ραπεία περιλάμβανε τη χρήση ενισχυμένου ενδορριζικού άξονα και μία ανασύσταση σύνθετης ρητίνης. Ο ασθενής παραπέμφθηκε από τον περιοδοντολόγο του για αποκατάσταση των άνω τομέων. Τα δόντια εμφάνιζαν σημαντική απώλεια οδοντικών ιστών λόγω τερηδόνας και ελαττωματικών αποκαταστάσεων (εικ. 1 και 2). Κατά την ολοκλήρωση της περι-

οδοντικής θεραπείας, ο 11 θεραπεύθηκε ενδοδοντικά. Στη συνέχεια, ξεκίνησε ο θεραπευτικός σχεδιασμός. Δημιουργήθηκε διαγνωστικό κέρωμα για τους 12, 11, 21 και 22. Αυτό εξυπηρέτησε δύο λειτουργίες: επέτρεπε την αξιολόγηση της λειτουργικότητας και της μορφολογίας της προγραμματισμένης αποκατάστασης και την κατασκευή ενός κλειδιού σιλικόνης,

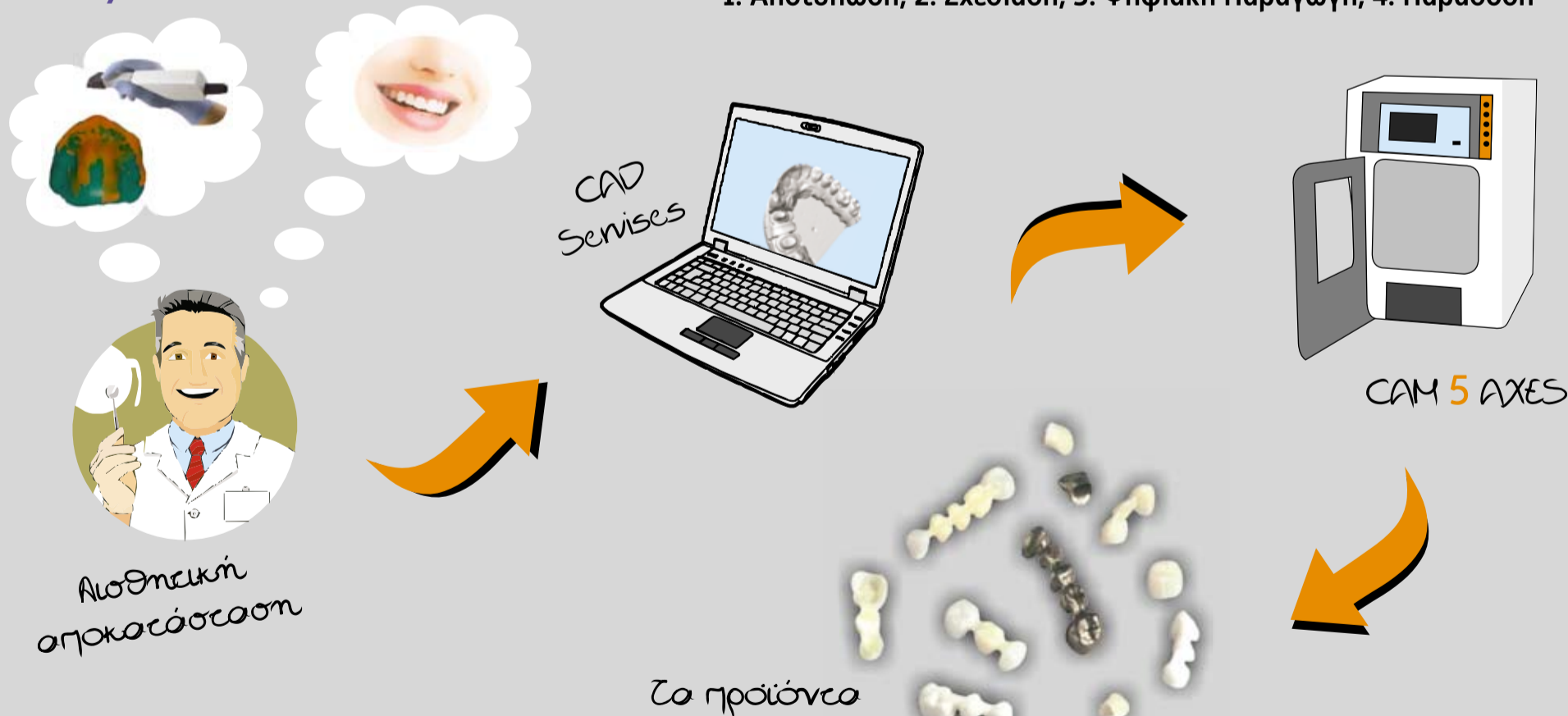που χρησιμοποιήθηκε ως οδηγός κατά την αποκατάσταση. Στην πρώτη συνεδρία, τα δόντια καθαρίστηκαν για αφαίρεση εξωτερικών χρωστικών. Στη συνέχεια, αφαιρέθηκε η τερηδόνα με μία στρογγύλη φρέζα carbide σε χειρολαβή μικρομότορ (εικ. 3). Τοποθετήθηκε ελα-

→ DT σελίδα 6



Μπορείτε να δώσετε αποτύπωμα ή stl αρχεία και εμείς να δημιουργήσουμε την προσθετική αποκατάσταση που επιθυμείτε.

1. Αποτύπωση, 2. Σχεδίαση, 3. Ψηφιακή Παραγωγή, 4. Παράδοση



Η Τέχνη του CAD/CAM



Πιστοποιημένο εργαστήριο με το πρότυπο ISO 9001-2008 TÜV SÜD

ΛΟΡΕΝΤΗΣ Α.Ε.
ΟΔΟΝΤΟΤΕΧΝΙΚΑ ΕΡΓΑΣΤΗΡΙΑ

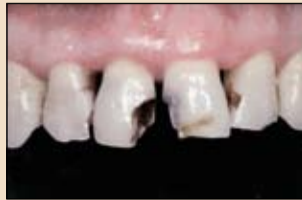ΠΡΩΤΟΠΑΠΑΔΑΚΗ 36 • 111 47 ΓΑΛΑΤΣΙ
ΤΗΛ.: 210 2135255 - FAX: 210 2134530
e-mail: lorentis@otenet.gr • www.lorentis.gr

← DT σελίδα 5

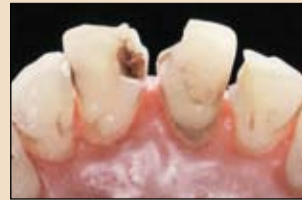στικός απομονωτήρας για επιτυχημένη συγκόλληση. Τα όρια της αδαμαντίνης λοξοτομήθηκαν για βελτίωση της συγκόλλησης(εικ. 4). Αυτός ο σχεδιασμός των ορίων δημιούργησε επίσης μία ομαλή μετάβαση μεταξύ των φυσικών δοντιών και των αποκαταστάσεων. Τοποθετήθηκε ο ενδορριζικός άξονας στον 11 για αντιστάθμιση της απώλειας οδοντικών ιστών και την επακόλουθη τοποθέτηση του επανορθωτικού υλικού. Η περίσσεια της κόνιας αφαιρέθηκε με προσοχή από το στόμιο του ριζικού σωλήνα. Η αδαμαντίνη κι η οδοντίνη αδροποιήθηκαν με φωσφορικό οξύ(30'' αδαμαντίνη, 15'' οδοντίνη, εικ.

5). Τοποθετήθηκε το συγκολλητικό στο υπόστρωμα, που ήταν ακόμη υγρό και πολυμερίστηκε εμφανίζοντας μία ομοιόμορφη στιλπνή επιφάνεια. Το γεγονός αυτό υποδεικνύει πως οι παρασκευασμένες επιφάνειες και τα οδοντινοσωληνάρια είχαν αποφραχθεί κατάλληλα.

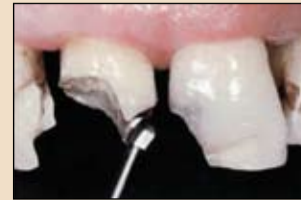Μετά την τοποθέτηση συγκολλητικού, τα υπερώρια τοιχώματα κτίστηκαν με σύνθετη ρητίνη(εικ 6). Χρησιμοποιήθηκε για το σκοπό αυτό το κλειδί σιλικόνης. Στην κοπτική περιοχή, συγκεκριμένα, το πάχος της ρητίνης διατηρήθηκε ελάχιστο για να υπάρχει επαρκής χώρος για επακόλουθη τοποθέτηση των υλικών εφέ. Ο χρόνος πολυμερισμού των 10'' με τη λυχνία bluephase



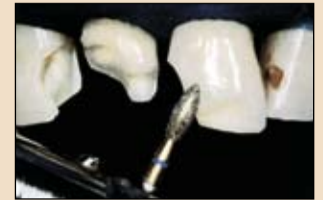
Εικ. 1 Αρχική κατάσταση μετά την ολοκλήρωση περιοδοντικής θεραπείας.



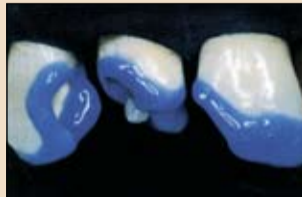
Εικ. 2 Υπερώρια άποψη. Οι τερριδοντικές βλάβες και οι ελαττωματικές αποκαταστάσεις είναι ορατές.



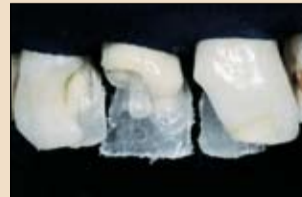Εικ. 3 Αφαίρεση των τερριδοντισμένων οδοντικών ιστών.



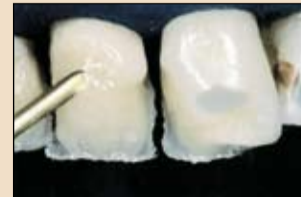Εικ. 4 Λοξοτόμηση των ορίων των παρασκευών.



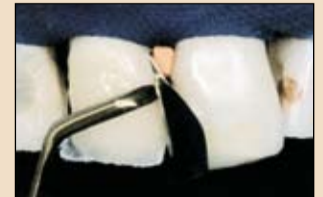Εικ. 5 Επιλεκτική αδροποίηση των οδοντικών ιστών. Το αδροποιητικό gel παρέμεινε στην αδαμαντίνη για 30''.



Εικ. 6 Υπερώριο στρώμα σύνθετης ρητίνης. Σε αυτό το σημείο, τοποθετήθηκε ένας ενισχυμένος άξονας στο ριζικό σωλήνα του 11.



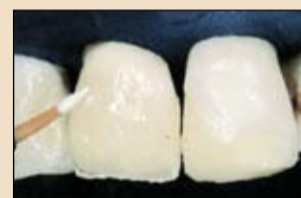Εικ. 7 Το σώμα της οδοντίνης κτίστηκε με σύνθετη ρητίνη A3.5.



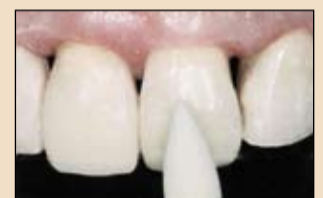Εικ. 8 Οι όμορες περιοχές κτίστηκαν μετά την τοποθέτηση τεχνητού τοιχώματος.

ήταν επαρκής, λόγω του λεπτού πάχους των στρωμάτων. Το κυρίως σώμα

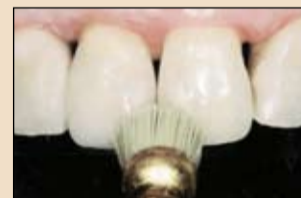οδοντίνης κτίστηκε με ρητίνη A3.5. Τα ιδιαίτερα μορφολογικά χαρακτηρι-



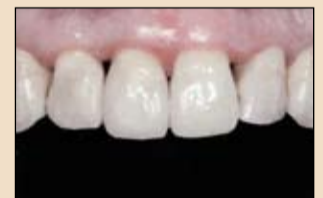Εικ. 9 Τοποθέτηση ρητίνης χαρακτηρισμού.



Εικ. 10 Τελείωση με Astropol.

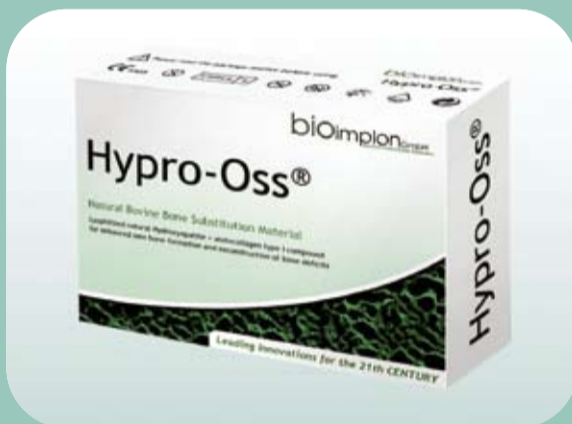


Εικ. 11 Υψηλή στιλπνότητα.



Εικ. 12 Τελικό αποτέλεσμα.

ΤΟ ΝΕΟ ΣΥΝΘΕΤΟ ΟΣΤΙΚΟ ΜΟΣΧΕΥΜΑ ΤΟΥ 21^{ΟΥ} ΑΙΩΝΑ



Hypro-Oss

Πρόκειται για ένα επαναστατικό, φυσικό, λυσοφιλοποιημένο με ατελή πεπτιδία οστικό μόσχευμα βόειας προέλευσης.

Φυσικό βόειο οστό με ενσωματωμένο ατελές κολλαγόνο σε κάθε του κόκκο.

30% κολλαγόνο Type 1, ελεύθερο από τελοπεπτιδία (atelocollagen), με εγγενή οστεοεπαγωγικά στοιχεία (TGF, BMPs, IGFs).

70% εγγενή οστεοαγωγή βόεια στοιχεία υδροξυαπατίτη.

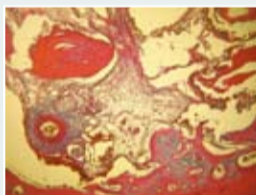
Έντονη αιμοστατική και μικροβιοστατική δράση λόγω της ύπαρξης atelocollagen.

Εξαιρετος χειρισμός εξαιτίας των υδροφιλικών του ιδιοτήτων με αποτέλεσμα την καλύτερη δυνατή πρόσφυση του στα κύτταρα.

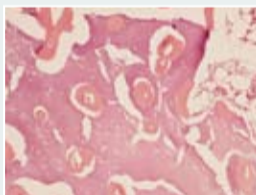Η φυσική κρυσταλλική δομή του και το πορώδες του υλικού εγγυώνται την μακροπρόθεσμη σταθερότητα των διαστάσεων.

Σχηματισμός νέου οστού σε πολύ σύντομο χρονικό διάστημα.

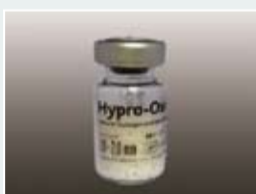Δεν παρατηρούνται επιπλοκές, όπως αιμάτωμα ή πρήξιμο, μετά από ανύψωση ιγμορείου ή άλλες χειρουργικές διαδικασίες.



Ιστολογικός έλεγχος μετά από 4 εβδομάδες

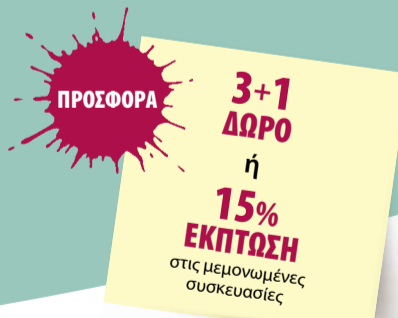

Ιστολογικός έλεγχος μετά από 14 εβδομάδες



Product Name	Ποσότητα	Μέγεθος Κόκκου	Τιμή
Hypro-Oss	0,5 ml	0,5 - 1,0 mm	59€
Hypro-Oss	1,0 ml	1,0 - 2,0 mm	79€

Στις αναγραφόμενες τιμές δεν συμπεριλαμβάνεται ΦΠΑ



Hypro-Oss is patented

bioimplon GmbH
Biotech Innovation Pioneers

Bioimplon GmbH, Alicenstr. 10a, 35390 Giessen, Germany
Phone +49 641 68681123 • Fax +49 641 68681124 • info@bioimplon.de • www.bioimplon.de

ΑΠΟΚΛΕΙΣΤΙΚΟΣ ΑΝΤΙΠΡΟΣΩΠΟΣ **Δ. ΜΑΥΡΑΙΔΟΠΟΥΛΟΣ Α.Ε.**
TZOPTZ 12, ΑΘΗΝΑ 106 77, Τηλ.: 210 3837334 • www.mavraidopoulos.gr, e-mail: mavraid@otenet.gr

στικά τονίστηκαν ελάχιστα για να ταιριάζουν με τα χαρακτηριστικά των υπολοίπων δοντιών του ασθενή και την ηλικία του(εικ. 7). Είναι σημαντικό να σημειώσουμε πως δεν τοποθετούνται στρώματα πάχους άνω των 2 χιλ. Σε οποιοδήποτε στάδιο. Επίσης, κάθε στρώμα πολυμερίζεται για 20'' με τουλάχιστον 500Mw/CM2. Ο σύντομος χρόνος πολυμερισμού των 10'' επαρκεί με λυχνίες που παρέχουν ισχύ άνω των 1200 Mw/cm2. Η ρητίνη μπορεί να προσαρμοστεί με ένα βουρτσάκι για αποφυγή παγίδευσης φυσαλίδων. Τοποθετήθηκε μεταλλικό τεχνητό τοίχωμα και σταθεροποιήθηκε με ξύλινη σφήνα για βέλτιστα σημεία επαφής(εικ. 8). Ο αισθητικός σχεδιασμός μπορεί να βελτιστοποιηθεί με υλικά χαρακτηρισμού για ικανοποίηση των εξατομικευμένων απαιτήσεων του ασθενή(εικ. 9). Ακολούθησε ένα λεπτό στρώμα ρητίνης αδαμαντίνης για ένα ιδανικό περίγραμμα της οδοντικής μορφολογίας και γωνίες ανάκλασης

του φωτός. Χρησιμοποιήθηκαν δίσκοι κι ελαστικά στιλβωσης για τελείωση της αποκατάστασης. Η τελική στιλβωση πραγματοποιήθηκε σε επόμενη συνεδρία(εικ. 10). Έτσι, εξασφαλίζεται η βέλτιστη στιλπνότητα κι επιφανειακή υφή της αποκατάστασης(εικ. 12).

Συμπεράσματα

Καθώς οι προσδοκίες των ασθενών όσον αφορά την οδοντική αισθητική αυξάνονται συνεχώς, η αποκατάσταση προσθίων δοντιών αποτελεί μία σημαντική πρόκληση. Παρόλο που οι άμεσες επανορθωτικές τεχνικές δεν αποτελούν την θεραπεία εκλογής σε μεγάλες αποσθια περιοχή, μπορεί να παρέχουν μία εναλλακτική θεραπεία για ασθενείς που δεν μπορούν ή δεν επιθυμούν να πληρώσουν το κόστος πιο ακριβών θεραπειών.

Αναδημοσίευση από το περιοδικό
DTI Asia Pacific Edition

Μια νέα εποχή KaVo ξεκινά στην Ελλάδα.

- Νέοι αντιπρόσωποι
- Νέα δυναμική
- Νέα προσέγγιση
- Σταθερά υψηλή ποιότητα
- Καλύτερη εξυπηρέτηση



Κύπρος

dentalcon
trading ltd

Λεωφ. Λάρνακος 57
1046 Λευκωσία - Κύπρος
t: +357 22 466000
f: +357 22 435064
info@dentalcon.com.cy
www.dentalcon.com.cy

Αττική - Πελοπόννησος Δυτική Ελλάδα - Νησιά



Φειδιππίδου 41
115 27 Αθήνα
t: 210 7489 031
m: 6944326470
costas@faratzi.gr
www.faratzi.gr

Βόρεια Ελλάδα



Συμμαχική
Ωραιόκαστρο - Διαβάτα
Τ.Θ. 1644, Τ.Κ. 57008,
Ιωνία- Θεσσαλονίκη
t: +302310/785431
f: +302310/782839
info@pharmachemie.gr
www.pharmachemie.gr

Κεντρική Ελλάδα



Γαλλίας 13β - Βόλος
t: 2421034534
f: 2421024870
Σκαρλ. Σούτσου 20 Λάρισα
t: 2410531551
f: 2410531552
Info@unident.gr
www.unident.gr

Κρήτη



Προφήτης Ηλίας
Ηράκλειο Κρήτης
t: 2814003045
f: 2814003045
M: 6932395329
dentoHELP@gmail.com
www.dentoHELP.gr

Εισαγωγή στα Laser και τη στοματική υγιεινή



J.M. Godett, RDAEF, RDHEF

Τι είναι το laser; Πώς λειτουργεί; Πόσα χρόνια χρησιμοποιείται στην Οδοντιατρική; Πώς επωφελούνται οι ασθενείς από τη χρήση του; Πώς ενσωματώνονται στον τομέα της στοματικής υγιεινής; Υπάρχουν κάποια μειονεκτήματα από τη χρήση τους;

Αυτά και πολλά άλλα είναι τα ερωτήματα που είχα όταν άρχισα να ενδιαφέρομαι για την τεχνολογία laser. Εν συντομία, αυτή η τεχνολογία έχει απλοποιήσει την καθημερινή θεραπεία υγιεινής που πραγματοποιώ στο ιατρείο μου.

Σήμερα έχω περισσότερο χρόνο να συζητήσω με τους ασθενείς μου για εκτεταμένη επανορθωτική οδοντιατρική θεραπεία, παρέχοντάς τους την επιθυμητή θεραπεία μαζί με τη δυνατότητα να αξιοποιούν με τον καλύτερο τρόπο τα χρήματα που επενδύουν.

Τι είναι το laser;

Ο Α. Einstein ήταν ο πρώτος που εισήγαγε την θεωρία της τεχνολογίας laser, που εξηγεί τον τρόπο λειτουργίας του. Το φως είναι μία μορφή ενέργειας που υπάρχει με τη μορφή σωματιδίων, που καλούνται φωτόνια και κινούνται με τη μορφή κυμάτων. Ένα κύμα φωτονίων διαθέτει τρία βασικά χαρακτηριστικά.

Ταχύτητα: Την ταχύτητα του φωτός.

Εύρος: Την κατακόρυφη μέτρηση του ύψους του κύματος, από το μηδενικό άξονα έως την κορυφή, που περιγράφει την ενέργεια του συγκεκριμένου κύματος. Για λόγους πρα-

κτικότητας, η ενέργεια μετράται σε millijoules.

Μήκος κύματος: Η οριζόντια απόσταση μεταξύ δύο οποιονδήποτε αντίστοιχων σημείων ενός κύματος. Στην Οδοντιατρική, χρησιμοποιούμε μήκη κύματος μεταξύ 450 και 10600 nm.

Το φως του laser διαφέρει από το απλό φως επειδή είναι μονοχρωματικό, μπορεί να είναι ορατό ή αόρατο και κάθε κύμα είναι συναφές ή όμοιο σε φυσικό μέγεθος και σχήμα. Η ενέργεια laser ανήκει στη μη ιονίζουσα ακτινοβολία.

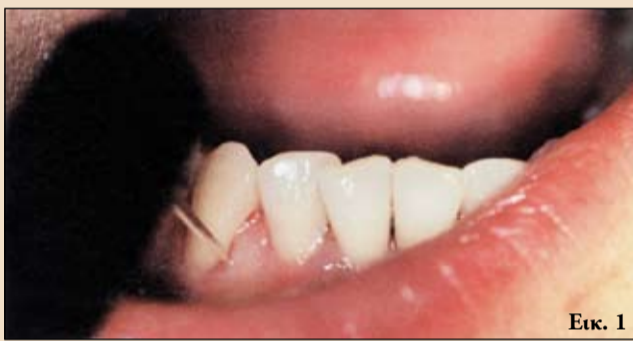Τα laser εισήχθησαν στην Οδοντιατρική το 1960 κι έχουν τη δυνατότητα να παρέχουν συγκρίσιμα αποτελέσματα ή ακόμη καλύτερα σε σχέση με συμβατικές τεχνικές και εργαλεία.

Υπάρχουν πολλές ενδείξεις για τη χρήση τους από απλή ουλική απόθεση για αιμόσταση έως εντοπισμό τερηδόνας, αφαίρεση τερηδόνας, Παρασκευή δοντιών και πολυμερισμό.

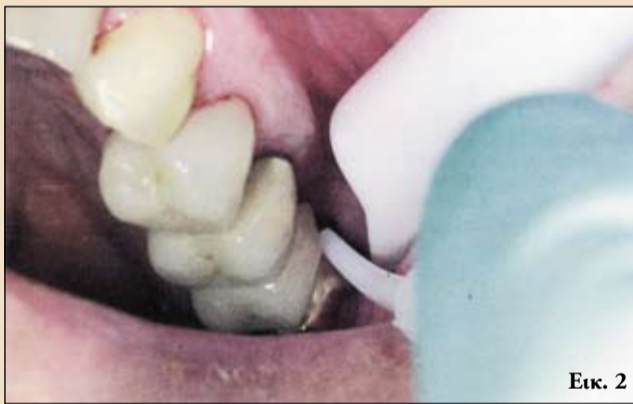Η ενέργεια laser μπορεί να ανακλαστεί, απορροφηθεί, μεταδοθεί ή διαχυθεί μέσα στον ιστό-στόχο ή μπορεί να διέλθει χωρίς οποιαδήποτε επίδραση στους ιστούς.

Η οικογένεια των laser διοδικού τύπου έχουν μήκη κύματος από 808-1064nm. Αυτά τα laser μαλακών ιστών απορροφώνται από την αιμοσφαιρίνη, άλλα συστατικά του αίματος και τη μελανίνη.

Το laser Nd:YAG 1064 nm αποτελεί επίσης ένα laser μαλακών ιστών και απορροφάται από τα ίδια στοιχεία με το προηγούμενο.



Εικ. 1



Εικ. 2

Ο υδροξυαπατίτης δεν απορροφά αυτά τα μήκη κύματος.

Τα δύο laser erbium αποτελούν τα μοναδικά laser σκληρών ιστών με μήκη κύματος 2780 και 2940nm. Αυτή η ενέργεια απορροφάται καλύτερα από το νερό και τους οδοντικούς ιστούς.

Το laser CO2 αποτελεί επίσης ένα laser μαλακών ιστών με μήκος κύματος 10600nm. Αυτό το μήκος κύματος απορροφάται καλύτερα από νερό και οδοντικούς ιστούς. Ωστόσο, χρησιμοποιείται μόνο σε μαλακούς ιστούς. Ο οδοντίατρος θα πρέπει να επιλέξει το καταλληλότερο laser για το ιατρείο του.

Τα laser erbium έχουν εξαιρετικά σύντομη διάρκεια παλμού και εξαχνώνουν εύκολα στρώματα ενασβεστωμένων ιστών με ελάχιστη θερμική επίδραση.

Λόγω των μοναδικών ιδιοτήτων απορρόφησης,

όλα τα μήκη κύματος διαθέτουν διαφορετικά βάθη διείσδυσης μέσα στους ιστούς. Τα laser erbium, CO2 απορροφώνται στην επιφάνεια του ιστού στόχου ενώ τα διοδικά και Nd:YAG φτάνουν αρκετές χιλιάδες micron βαθιά μέσα στους ιστούς.

Τα laser στην καθημερινή οδοντιατρική πράξη

Με την ενσωμάτωση των laser, έχω επιτέλους τη δυνατότητα να επιτύχω υψηλότερο επίπεδο στοματικής υγείας για τους ασθενείς μου.

Το πρώτο laser που χρησιμοποιώ έχει μήκος κύματος 655nm για ανίχνευση υποουλικής και υπερουλικής τρυγίας με συνδεδεμένο το ρύγχος του laser για ανίχνευση τερηδόνας και ένα ξεχωριστό ρύγχος για ανίχνευση περιοδοντικής τρυγίας, έτσι πραγματοποιούνται δύο εργασίες με

μία απλή αλλαγή ρύγχους.

Έτσι είναι πολύ εύκολη η ανίχνευση της τρυγίας, καθιστώντας το χρόνο της κλινικής αποτρύγωσης ελάχιστο(εικ. 1). Οι ασθενείς φεύγουν από το ιατρείο με μικρότερη ευαισθησία και δυσανεξία.

Δεύτερον, χρησιμοποιώ το διοδικό laser για μείωση των βακτηρίων σε περιοδοντικούς θυλάκους με τη χρήση μίας μικρής οπτικής ίνας, σχεδόν στο μισό μέγεθος ενός περιοδοντικού ανιχνευτήρα, διοχετεύοντας φωτονική ενέργεια laser στην ουλοδοντική σχισμή. Για το λόγο αυτό αποκαλείται στην επιστημονική κοινότητα απολύμανση με laser ή μείωση βακτηρίων με τη βοήθεια laser, λόγω της εξάλειψης των βακτηρίων και παθολόγων μικροοργανισμών στην ουλοδοντική σχισμή.

Στη συνέχεια προχωρώ με τη χρήση υπερήχων και εργαλείων χειρός για αφαίρεση βιουμενίου και τρυγίας από τους σκληρούς ιστούς, τελειώνοντας με τη χρήση διοδικού laser για περιοδοντική απόξεση με την ίδια οπτική ίνα.

Μπορώ να αφαιρέσω επιλεκτικά κοκκιωματώδη ιστό που παράγεται από λοιμώξεις και φλεγμονώδεις νόσους όπως η περιοδοντίτιδα.

Σήμερα οι υγεινολόγοι έχουν τη δυνατότητα να αφαιρούν απλά κι επιλεκτικά τα βακτήρια από τη στοματική κοιλότητα των ασθενών.

Έρευνες δείχνουν πως το 96% των βακτηρίων που συναντώνται στους περιοδοντικούς θυλάκους έχουν χρωστικές κι επομένως μπορούν να εξαλειφθούν επιλεκτικά από το

laser.

Με την απλή διοχέτευση φωτονικής ενέργειας στην ουλοδοντική σχισμή του ασθενή, μπορούμε να μειώσουμε με ασφάλεια κι αποτελεσματικότητα τα βακτήρια της ουλοδοντικής σχισμής για έως και 56 ημέρες. Επίσης, η φωτεινή ενέργεια μέσω βιοδιέγερσης μπορεί να επιταχύνει τη διαδικασία epουλωσης και παρόμοιες αναγεννητικές επεμβάσεις.

Στο τέλος, ολοκληρώνεται η συνεδρία με το ίδιο μήκος κύματος 655nm για ανίχνευση τερηδόνας.

Μπορώ να παρέχω στον οδοντίατρο τις απαραίτητες πληροφορίες για τη διάγνωση τερηδόνας στο στόμα του ασθενή. Η θεραπεία της τερηδόνας σε αρχικό στάδιο διατηρεί τη φυσική αδαμαντίνη του ασθενή για ολόκληρη τη ζωή του.

Τελευταία έχω αποκτήσει το KaVoGENTLEray 980nm Premium. Διαθέτει και διακλυστικό νερό που παρέχει μικρότερο τραυματισμό των ιστών, μαζί με 12 watt ήπιας ενέργειας μικρο-παλμών.

Οι παλμοί επιτρέπουν την θερμική χαλάρωση των ιστών και την ψύξη τους πριν από κάθε επιπλέον παλμό. Κάθε παλμός λαμβάνει χώρα εντός millisecond.

Χρησιμοποιώ ένα διοδικό laser με διακλυσμούς αντιμικροβιακών διαλυμάτων κι απολαμβάνω πλήρως τις ανταμοιβές του μηχανήματος για τη στοματική υγεία των ασθενών μου.

Έχοντας εργαστεί και εκπαιδεύσει συναδέλφους

← DT σελίδα 8

για τη χρήση διοδικών laser μήκους κύματος 808-1064nm τα τελευταία 8 χρόνια, προτείνω τα οφέλη του laser 980nm για τους ασθενείς σας.

Αυτό το μήκος κύματος απορροφάται επίσης πιο άμεσα από το νερό εναντι των άλλων διοδικών laser.

Υπάρχουν μειονεκτήματα από τη χρήση laser;

Ένα αντιληπτό μειονέκτημα ορισμένων οδοντιατρικών είναι το αρχικό κόστος. Ωστόσο, με την κατάλληλη εκπαίδευση και την ενσωμάτωση του laser η απόσβεση μπορεί να ολοκληρωθεί μέσα σε λίγους μήνες.

Συμπεράσματα

Λατρεύω να εργάζομαι με οδοντιατρία σε ολόκληρη τη χώρα, να τους βοηθώ να ενσωματώσουν την τεχνολογία Laser και να προσφέρουν στους ασθενείς τους τα οφέλη της συγκεκριμένης τεχνολογίας.

Τα οδοντιατρικά με τα οποία έχω συνεργαστεί παρατηρούν βελτιωμένη στοματική υγεία για τους ασθενείς τους. Επίσης, αυξάνονται τα κέρδη από τις θεραπείες αποτρίγωσης και καθαρισμού των περιοδοντικών ιστών.

Προτείνω αν σκέφτεστε να χρησιμοποιήσετε το Laser στο ιατρείο σας, να αναζητήσετε την κατάλληλη εκπαίδευση. Περισσότερες πληροφορίες σχετικά με αυτό το θέμα μπορείτε να βρείτε στην ιστοσελίδα της Αμερικανικής Ακαδημίας Laser www.laserdentistry.org.

Επενδύστε στην τεχνολογία laser, επενδύστε σε ένα υψηλότερο επίπεδο στοματικής υγείας για τους ασθενείς σας.

Αναδημοσίευση από το περιοδικό Hygiene Tribune-USA Edition, 12/2009

Βιβλιογραφία

Donald J. Coluzzi, DDS; Hober A. Convissar, DDS. *Alias of Laser Applications in Dentistry*. Quintessence Publishing Co., Inc. 2007.

Norbert Gutknecht, et al. *Proceedings of the 1st International Workshop of Evidence Based Dentistry on lasers in Dentistry, 2006, Quintessence Publishing Co. Ltd. Aachen, Germany, pp. 3-231.*

J.E. Horton, et al. *Decontamination of Pocket*. M.E. Neill 1997 supplement 1992 ISLD Abstract 46, moritz 2006.

← DT σελίδα 4

χιστοποιείται επίσης το μέγεθος των οπών διάνοιξης, μειώνοντας τη βλάβη στην αποκατάσταση.

Η ανάθεση της κατασκευής του μηχανήματος στον οδοντοτεχνίτη μειώνει επίσης το κόστος, τόσο για τον ασθενή, όσο και για εμάς. Επομένως, μία εργασία που αναμένουμε με επιφύλαξη μπορεί να αποτελέσει

μία πολύ απλή συνεδρία.

Ελαχιστοποιώντας τη διάμετρο των οπών διάνοιξης, αυξάνουμε την πιθανότητα να επιστραφεί η αποκατάσταση στον ασθενή μετά την αντιμετώπιση του προβλήματος για το οποίο αφαιρέθηκε. Μόλις η αποκατάσταση αφαιρεθεί από το στόμα, έχουμε δύο επιλογές. Αρχικά, μπορούμε να θεωρήσουμε το κολόβωμα/προσθετική αποκατάσταση ως μία μονάδα. Μετά από εξέταση και καθαρισμό, η

αποκατάσταση μπορεί να αντικατασταθεί. Αν η βίδα του κολοβώματος χαλαρώσει, μπορεί να επιμηκυνθεί το στέλεχος της βίδας και να χρειαστεί αντικατάσταση.

Η δεύτερη επιλογή είναι ο διαχωρισμός του κολοβώματος από την αποκατάσταση. Όταν δεν μπορούν να διαχωριστούν με μηχανικά μέσα, μπορούμε να το επιτύχουμε με ήπια θέρμανση σε φούρνο. Η αργή θέρμανση σε

λιγότερο από 200 βαθμούς Κελσίου για 5 λεπτά έχει ως αποτέλεσμα το διαχωρισμό κολοβώματος-αποκατάστασης. Αφήστε να επανέλθουν σε θερμοκρασία περιβάλλοντος και εξετάστε την πορσελάνη για βλάβες πριν επιστραφεί στον ασθενή.

Αναδημοσίευση από το περιοδικό DDI Asia Pacific Edition

Advanced Dental Solutions Ltd.
PALTOP
With You to the Top

Τα εμφυτεύματα και τα προσθετικά της PALTOP καλύπτονται από ΕΓΓΥΗΣΗ εμπιστοσύνης "Εφ' Όρου Ζωής"

Πρωτοποριακός συνδυασμός βιοσυμβατότητας και τεχνολογίας

Αντιπρόσωποι της Paltop Germany GmbH για την Ελλάδα και την Κύπρο:
ARISTON DENTAL
Αναλήψεως 13, 152.35 Βριλήσσια
Τηλ. +30 210 8030.341 | FAX: +30 210 8030.383
e-mail: info@ariston-dental.gr | web: www.ariston-dental.gr
M.D. Παναγιώτης Παγκράτης