

cosmetic

dentistry

— beauty & science

1 2016

Fachbeitrag

Vollkeramische Adhäsivbrücken –
Eine Alternative bei schmalen Lückenstand

Spezial

„Daktari for Maasai“ –
Zahnmedizinische Hilfe in Tansania

Event

DGKZ-Jahrestagung in Marburg
erneut mit interdisziplinärem Ansatz



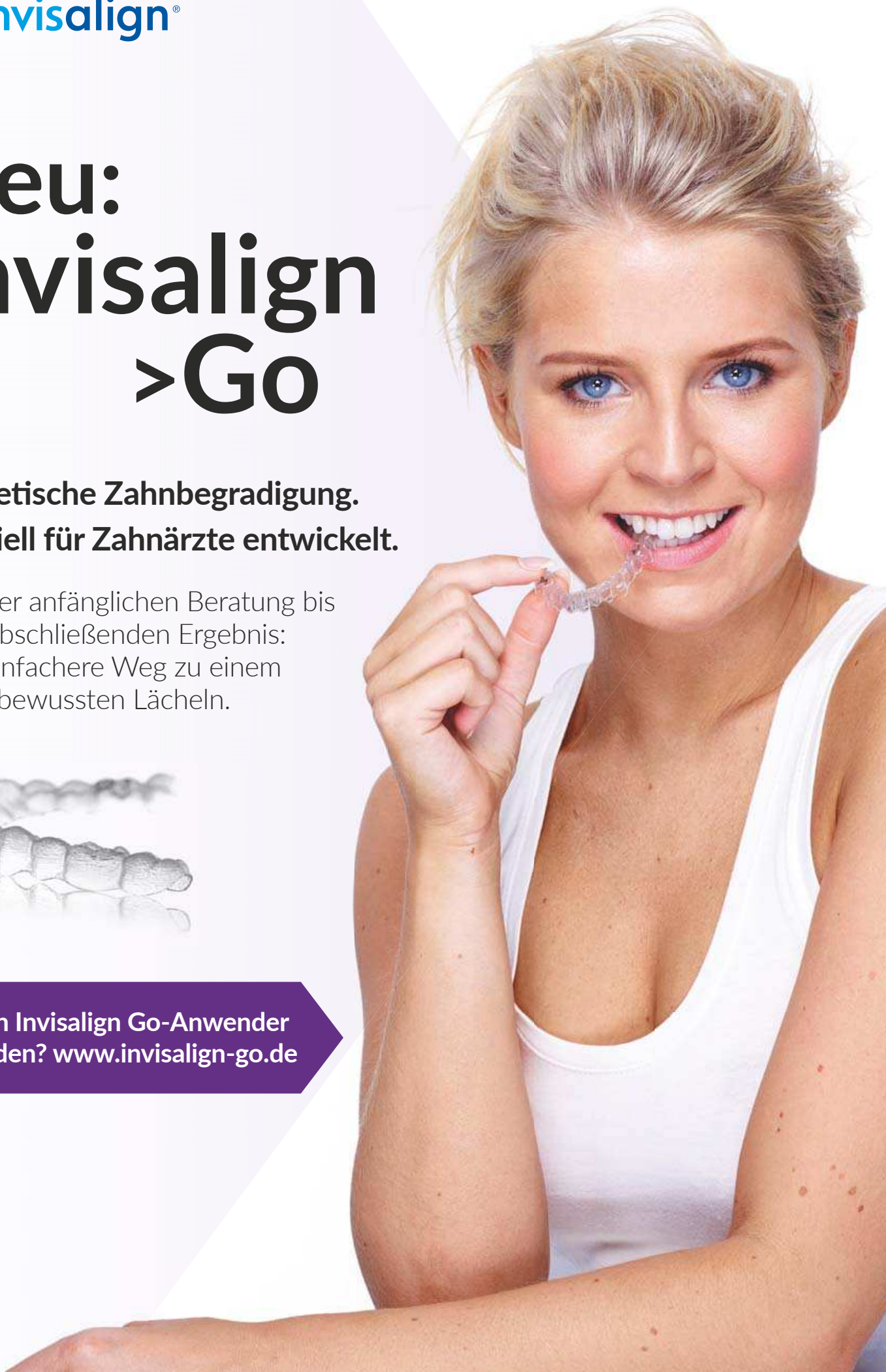Neu: Invisalign >Go

**Ästhetische Zahnbegradigung.
Speziell für Zahnärzte entwickelt.**

Von der anfänglichen Beratung bis
zum abschließenden Ergebnis:
Der einfachere Weg zu einem
selbstbewussten Lächeln.



> Auch Invisalign Go-Anwender
werden? www.invisalign-go.de



Hightech-Zahnmedizin – quo vadis?



Profesor Invitado der
Universität Sevilla
Dr. med. dent. Martin Jörgens

Auch 2016 steht immer mehr unter dem Zeichen des zunehmenden digitalen Workflows in Zahnarztpraxen. Immer modernere und ausgefeiltere Techniken stehen dem niedergelassenen Zahnarzt zur Verfügung, um der gewünschten, aktuellen Marktsituation zu begegnen.

Hightech ist in aller Munde und oft wird es schwierig, die Investitionsfrage und eine sichere wirtschaftliche Amortisierung einzuschätzen, denn bei allen technischen Überlegungen und Begeisterung für Neuentwicklungen muss die Wirtschaftlichkeit des neuen Systems gegeben sein. Sonst degeneriert die neue Technik zum reinen Hightech-Hobby des Zahnarztes. Dabei die richtige Entscheidung zu treffen, fällt aber nicht schwer, wenn man berücksichtigt, dass viele Patienten einen großen Benefit von einer Neuentwicklung haben müssen. Ist dies gewährleistet, so ist bereits eine breite Grundlage für die sichere Integration der Neuentwicklung in die Zahnarztpraxis gegeben.

Wie kann direkter Benefit für Patienten heute aussehen? Im Bereich der Parodontologie zum Beispiel bei den Themen Prävention sowie der Therapie. Zunehmend setzt sich hier mit breiter wissenschaftlicher Unterstützung der MMP-8-Test durch, welcher ähnlich dem CPR-Entzündungsmarker für Allgemeinmediziner und Internisten der internationale Standard zur Messung einer aktuellen APD (Aktiven Parodontalen Degeneration) geworden ist. Kein anderer Test am Markt hat diese Präzision und verdeutlicht dem Patienten sofort, dass eine APD vorliegt, die einer Therapie bedarf. Doch die Frage der klassischen Antibiotikatherapie kann beim betroffenen Patienten keine wirkliche Begeisterung mehr hervorrufen. Zu gut ist hier die Aufklärungssituation, und folgt man den Weisungen der WHO, sollte eine Antibiotikaverordnung bekanntlich nur noch alle zehn Jahre erfolgen.

Der Schlüssel für eine breite und sichere, antibiotikafreie Dekontamination einer bestehenden Bakterienflora liegt in der patientenfreundlichen PTT (Photothermischen Therapie) mittels Diodenlaser auf 810-nm-Basis unter dem Einsatz von Indocyaningrün EmunDo/PerioGreen, welches auch in der Lage ist, selbst eine hoch pathogene Bakterienflora sicher zu dekontaminieren. Der für den betroffenen Patienten direkt messbare Benefit stellt sich dann sofort ein. Eine nebenwirkungsfreie und antibiotikafreie Parodontaltherapie sowie nachfolgende Erhaltungstherapie führt zu Begeisterung und Anerkennung bei Patienten.

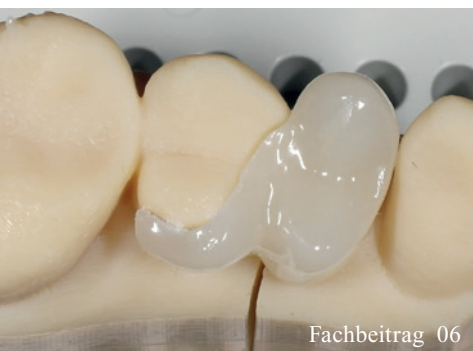Zu Hightech mit direktem Praxisbezug kann sich ebenso eine neue Laserapplikation (SNORE3) für Zahnärzte entwickeln. Diese bietet erstmalig eine nichtchirurgische Antischlaphtherapie zur Straffung des Gaumensegels an – ohne chirurgische Interventionen und ohne Krankenhausaufenthalt. Eine breite Masse von betroffenen Schnarchern und deren Partnern gewährleistet auch hier einen großen Markt und eine hohe Nachfrage. Gerade diese Nachfrage am Markt war schon immer bestimmend für die Durchsetzung einer neuen Therapie, ohne diese gäbe es heute beispielsweise nicht die Vormachtstellung der Implantologie sowie die Erwachsenenkieferorthopädie.

In diesem Sinne wünsche ich angeregtes Grübeln über sinnvolle Praxisinvestitionen und lade Sie herzlich zur 13. Jahrestagung der DGKZ nach Marburg ein. Unter dem Motto „Rot-weiße Ästhetik – Optionen und Standards“ stellen wir hier zusammen mit der IGÄM alle aktuellen Trends zum Thema „Das schöne Gesicht“ und die interdisziplinären Aspekte der Kooperation von Zahnmedizin und Ästhetischer Chirurgie vor.

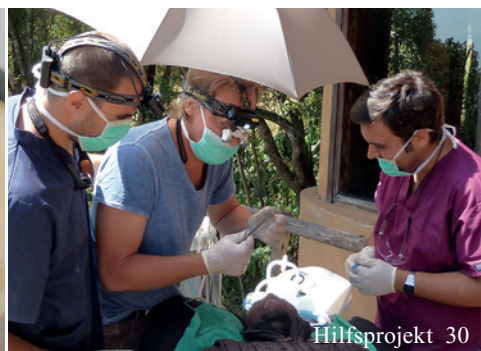Ihr Dr. med. dent. Martin Jörgens
Profesor Invitado der Universität Sevilla
Präsident der DGKZ – Deutsche Gesellschaft für Kosmetische Zahnmedizin e.V.

Infos zum Autor





Fachbeitrag 06



Hilfsprojekt 30



Kunst 46

| Editorial

- 03 **Hightech-Zahnmedizin – quo vadis?**
Dr. med. dent. Martin Jörgens

| cosmetic dentistry

- 06 **Vollkeramische Adhäsivbrücken – Eine Alternative bei schmalen Lückenstand**
Dr. Umut Baysal, Dr. Arzu Tuna, Dr. Rainer Valentin
- 10 **Vollkeramische Frontzahnkronen unter Anwendung von **Monobond Etch & Prime****
Prof. Dr. Claus-Peter Ernst
- 14 **Maximaler Zahnerhalt und Ästhetik mit Minimal-Prep-Teilveneer**
ZA Nikolas Wießner, ZTM Benjamin Votteler, Dr. Marcus Striegel
- 16 **Oberkieferfronversorgung mit **360-Grad-Presskeramikveneers****
Dr. Sven Egger, M.Sc., M.Sc., ZTM Christian Berg

| Spezial

Hilfsprojekt

- 30 **„Daktari for Maasai“ – Zahnmedizinische Hilfe in Tansania**
Prof. inv. (Sevilla) Dr. Martin Jörgens

Diagnostik

- 34 **Face to Face: Vom Lesen in Gesichtern**
Prof. Dr. Hans Behrbohm

Psychologie

- 38 **DISG®-Modell der Persönlichkeit für die Zahnarztpraxis: **Der gewissenhafte Typ****
Dr. Lea Höfel

Event

- 40 **DGKZ-Jahrestagung in Marburg** erneut mit interdisziplinärem Ansatz

| Lifestyle

Reise

- 44 **Zeitreisen – *as time goes by***
Prof. Dr. Hans Behrbohm

Kunst

- 46 **Mund-Propaganda – ganz ohne Worte?**

27 News

42 Produkte

48 Impressum



Titelbild:
Trilogie Tongue and Cheek A
Andrea Takacs

SCHÖN.
SCHÖNER.
AM SCHÖNSTEN.



DESIGNPREIS 2016
JETZT BEWERBEN!
Einsendeschluss: 1.7.2016

DESIGNPREIS 2016
Deutschlands schönste Zahnarztpraxis
OEMUS MEDIA AG • WWW.DESIGNPREIS.ORG

JETZT BEWERBEN!



Vollkeramische Adhäsivbrücken – Eine Alternative bei schmalem Lückenstand

Autoren: Dr. Umut Baysal, Dr. Arzu Tuna, Dr. Rainer Valentin

Einflügelige vollkeramische Adhäsivbrücken stellen eine ästhetische und minimalinvasive Behandlungsalternative zur Versorgung von engen Schaltlücken durch Implantate dar. Anhand des vorliegenden Patientenfalls wird auf Indikation, Präparation, Materialwahl, Befestigung und Studienlage eingegangen.

Die Implantation ist bei der Versorgung von Schaltlücken, vor allem bei kariesfreien Nachbarzähnen, Therapie erster Wahl. Bei Kontraindikation stellt die einflügelige vollkeramische Adhäsivbrücke eine ästhetische und minimalinvasive Behandlungsalternative dar. Neben dem nicht abgeschlossenen Kieferwachstum ist der enge Lückenstand eine weitere häufige Kontraindikation für die Implantation.

Trotz Einführung durchmesserreduzierter Implantate stoßen wir bei Lückenverhältnissen unter 5,5 mm an die Grenzen der Implantologie. Ohne

aufwendige kieferorthopädische Vorbehandlungen können diese nicht implantologisch gelöst werden. Den Grundstein für die Adhäsivtechnik in der Zahnheilkunde legte Buonocore im Jahre 1955 mit seiner Entwicklung der Säureätzung zum Erreichen eines adäquaten adhäsiven Haftverbunds zwischen Bonding und Zahnschmelz (Buonocore et al. 1955). Erste Ansätze zu adhäsiv befestigten Brücken mit Metallgerüst wurden schon Mitte der 70er-Jahre des letzten Jahrhunderts publiziert. Weltweite Bekanntheit erhielt die 1982 in Maryland (USA) präsentierte Marylandbrücke. Eine Kombination

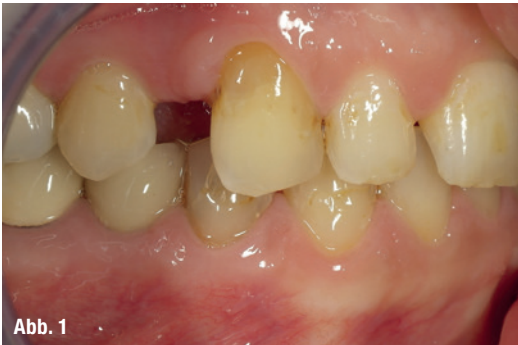

Abb. 1

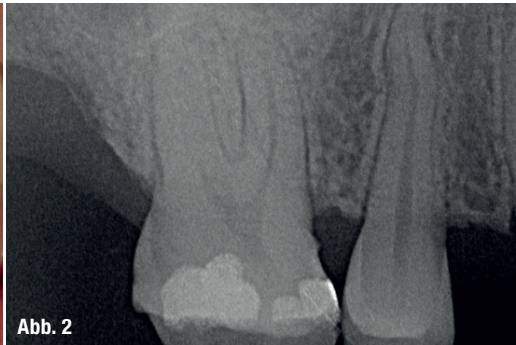

Abb. 2

aus Metallkeramik mit elektrolytischer Ätzung. Dieses Verfahren wurde auch erstmals für den Seitenzahnbereich beschrieben. Noch heute werden Adhäsivbrücken aller Art im allgemeinen Sprachgebrauch oft als Marylandbrücke bezeichnet, obwohl die heutige Adhäsivbrückengestaltung mit der klassischen Marylandbrücke nur noch wenig gemeinsam hat. Mit der Einführung der Hochleistungskeramiken auf Aluminiumoxid- und Zirkonoxidbasis wurden diese immer mehr für Adhäsivbrücken verwandt.

Zu Beginn wurde das zweiflügelige Design bevorzugt und die Entwicklung hin zu den einflügeligen Adhäsivbrücken war schließlich der klinischen Erfahrung geschuldet. Diese zeigt, dass oft eine unbemerkte einseitige Dezementierung, die nicht selten Karies zur Folge hatte, eine häufige Komplikation darstellte. In der Praxis wurden diese zum Erhalt der Konstruktion vom Praktiker noch völlig evidenzunbasiert in eine Freundbrücke umgewandelt und blieben noch über Jahre voll funktionstüchtig (Shaw et al. 1982). Bezüglich der Materialwahl stellt ein Gerüst aus Zirkonoxid mit seiner hohen Bruchfestigkeit den aktuellen Stand der Entwicklung dar. Eine Alternative besteht im Einsatz von Lithiumdisilikatkeramik.

Anamnese

Die 28-jährige Patientin stellte sich im April 2014 erstmals in unserer Praxis ohne allgemeinanamnestische Auffälligkeiten vor. Die Patientin bat um Lückenschluss Regio 014 (Abb. 1). Nach der klinischen Untersuchung folgte die radiologische Befundung. Die Breite der Schalllücke zwischen den kariesfreien Zähnen 13 und 15 lag bei 5 mm (Abb. 1). Zudem war die Achse der Wurzeln zueinander gekippt (Abb. 2). Eine Implantation war kontraindiziert.

Indikationsstellung

Bei kleinen Lücken bzw. Einzelzahnlücken mit kariesfreien Nachbarzähnen sollte die Indikation zu Endpfilerbrücken kritisch gestellt werden. Die Implantation bleibt bei genügendem Knochenangebot die Therapie erster Wahl. Bei geringer Lückenbreite

(< 5,5 mm) ist die Versorgung durch eine einflügelige Adhäsivbrücke zur Endpfilerbrücke die minimalinvasivere Lösung. Liegt der Substanzverlust bei einer Vollkronenpräparation zwischen 60 und 75%, kommt die Adhäsivbrückenpräparation mit 3 bis 19% Substanzverlust aus. Bei starker Füllung des Pfeilerzahns kommt die Adhäsivbrücke nicht infrage, da Füllungen um mindestens 1 mm überdeckt werden sollten. Bei unserer Patientin haben wir uns für eine einflügelige Adhäsivbrücke an Pfeilerzahn 15 zum Lückenschluss 014 entschieden.

Klinisches Vorgehen

Vor Therapiebeginn sollte die Wahl des Restaurationsmaterials getroffen werden. Die Lokalisation der Adhäsivbrücke entscheidet über das Restaurationsmaterial. Im Seitenzahnbereich sind Metallgerüste (vorzugsweise CoCr-Legierungen) und Zirkonoxidgerüste vorzuziehen. Im Frontzahnbereich haben neben Zirkonoxid auch Lithiumdisilikatkeramiken ihre Indikation, wobei die Bruchfestigkeit der Zirkonoxidkeramik deutlich höher liegt. Das Restaurationsmaterial bestimmt dann die Präparationsform

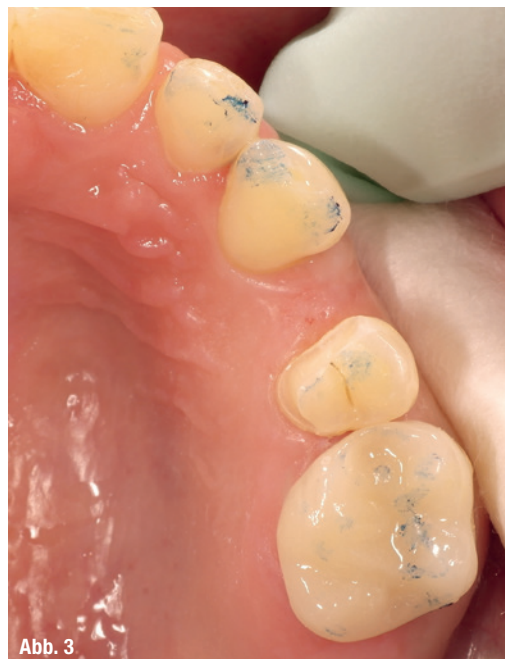

Abb. 3

der Brücke. Insgesamt ist für keramische Versorgungen eine rundere Präparation notwendig. Verschiedene Studien haben gezeigt, dass eine Präparationsform, welche eine eindeutige Positionierung gewährleistet, für den Langzeiterfolg von Bedeutung ist. Zusätzlich macht es sich bei der adhäsiven Befestigung positiv bemerkbar.

Präparation

Generell sollte bei der keramischen Versorgung auf Präparationsrillen verzichtet werden. Die Präparation für den Adhäsivflügel besteht aus dem Anlegen einer minimalen zervikalen und approximalen Hohlkehle und einer seitlichen approximalen Mulde. Ein sanfter Abtrag der unpräparierten Flächen und das Brechen von Kanten sind obligat (Anschrägung der Schmelzprismen, Abb. 3). In unserem Fall fiel die Entscheidung trotz Seitenzahnbereich auf die Lithiumdisilikatkeramik (e.max, Ivoclar Vivadent). Somit wurde die Hohlkehle etwas breiter (0,8 mm) als für Zirkonkeramik (0,5 mm) angelegt. Zusätzlich sollte darauf geachtet werden, dass auf der Klebefuge keine statischen und dynamischen Stopps zu liegen kommen.

Digitaler Abdruck und Konstruktion

Es wurde ein digitaler Abdruck mit der Bluecam (CEREC, Sirona) aufgenommen und die Patientin wurde ohne provisorische Versorgung entlassen (Abb. 4). Die vollständige Gestaltung der Adhäsivbrücke wurde mit der CEREC-Software 4.2 durchgeführt und die Restauration in der CEREC-Schleifeinheit (CEREC MC XL) aus einem e.max-Block (Ivoclar Vivadent) ausgeschliffen (Abb. 5 und 6). Anschließend erfolgte die Individualisierung mit Malfarben (Ivoclar Vivadent) und der Kristallisationsbrand (Programat, Ivoclar Vivadent; Abb. 7).

Adhäsive Befestigung

Vor der adhäsiven Befestigung wurden durch klinische Anprobe die Passgenauigkeit, der spaltfreie Sitz, der Approximalkontakt und die Ästhetik kontrolliert. Anschließend wurde Kofferdam von 11 bis 16 gelegt (Abb. 8). Der Zahn 15 wurde mit Proxyt (Ivoclar Vivadent) gereinigt, danach wurde der Schmelz 30 Sekunden und das Dentin 15 Sekunden mit 37,5% Phosphorsäure (DENTSPLY) geätzt. Als Haftvermittler diente OptiBond FL (Kerr). Parallel wurde die e.max-Adhäsivbrücke gemäß Herstellerangaben vorbereitet. Als Befestigungszement kam Variolink Esthetic DC (Ivoclar Vivadent; Abb. 9) als dualhärtendes Material zum Einsatz. Einzigartig an Variolink Esthetic DC im Vergleich zum herkömmlichen Variolink (Ivoclar Vivadent) ist die Mischkartusche, die dem Behandler bzw. der Assistent das Anmischen erspart und zudem viel praktischer applizierbar in die Kavität bzw. auf die Restauration ist. Das Material befindet sich noch in der Testphase, sollte jedoch im Laufe des Jahres erhältlich sein. Nach Entfernen von Zementresten und Kofferdam wurden die Zementfuge, die Okklusion und die Ästhetik klinisch überprüft. Es sollten keine dynamischen Okklusionskontakte auf dem Brückenglied zu liegen kommen (Abb. 10 bis 12).

Diskussion

Nach einer in 2011 veröffentlichten Studie lag die Überlebensrate von einflügeligen vollkeramischen Adhäsivbrücken (Aluminiumoxidkeramik) mit 94,4% nach zehn Jahren sehr hoch (Kern et al. 2011). Diese decken sich mit den Ergebnissen einer retrospektiven Analyse um die Arbeitsgruppe von Botelho (Hongkong), in der 269 einflügelige Adhäsivbrücken mit einer mittleren Tragedauer von circa vier Jahren nachuntersucht

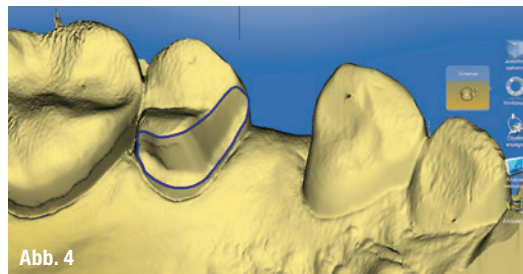


Abb. 4

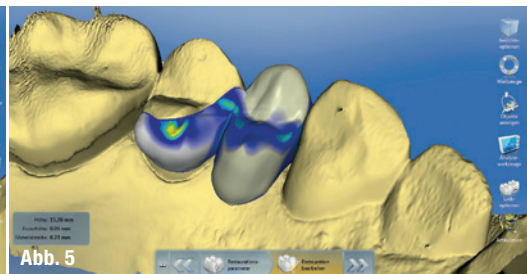


Abb. 5

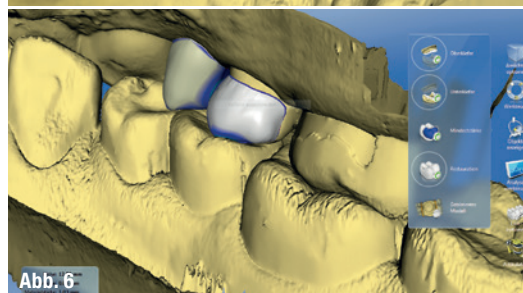


Abb. 6

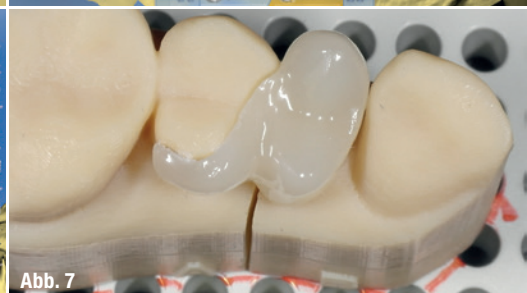


Abb. 7

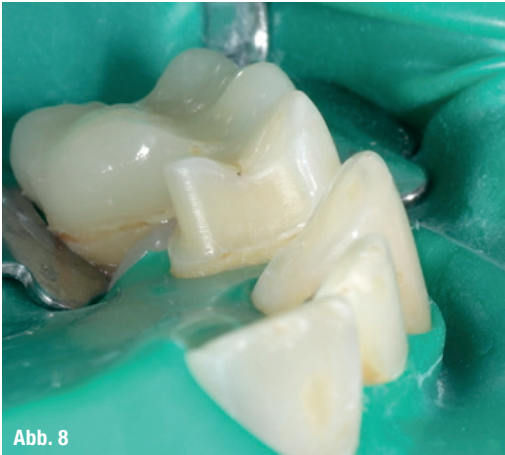

Abb. 8

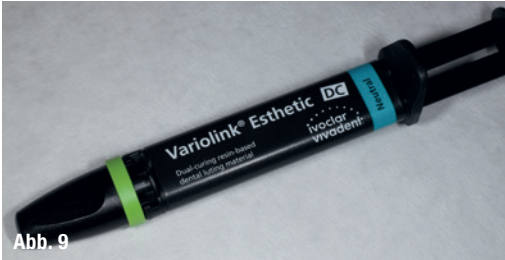

Abb. 9

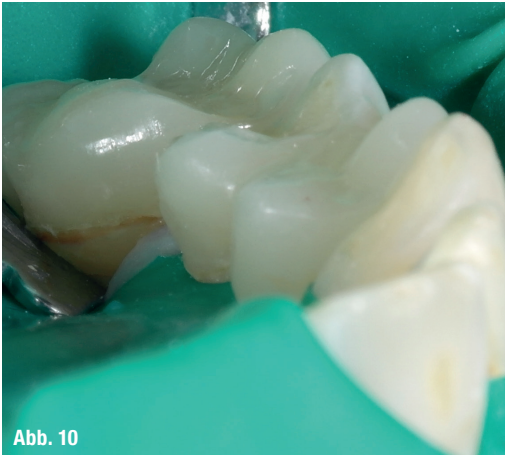

Abb. 10

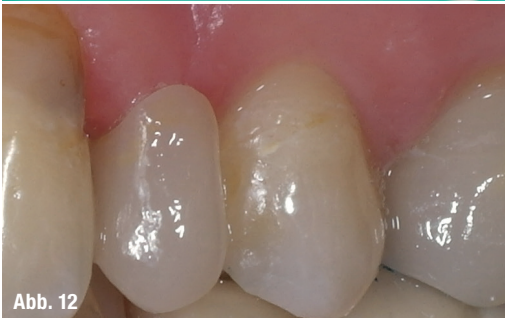

Abb. 12

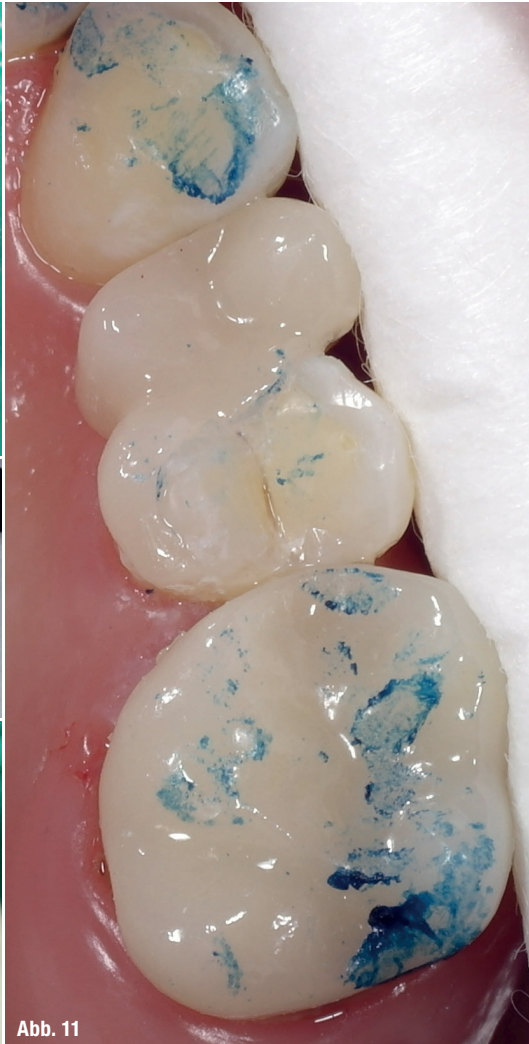

Abb. 11

Bei richtiger Indikationsstellung und adäquatem klinischen Vorgehen stellt die einflügelige vollkeramische Adhäsivbrücke eine schnelle und sichere Therapieoption dar. Entscheidend ist, dass es sich um eine techniksensitive Versorgungsform handelt und die Erfahrung des Behandlers eine wichtige Rolle spielt.

Die im gezeigten Fall eingesetzte Brücke ist seit vier Jahren in situ.

Literatur beim Verfasser.

wurden (Botelho et al. 2006). Eine weitere klinische Studie mit Zirkonoxidkeramik als Gerüstmaterial zeigte eine Überlebensrate von 100 % nach sechs Jahren (Sasse et al. 2013). In einer kürzlich erschienenen Studie zu einflügeligen Adhäsivbrücken aus Lithiumdisilikatkeramik (e.max, Ivoclar Vivadent) ergab sich ebenfalls eine Überlebensrate von 100 % nach sechs Jahren (Sailer et al. 2013). Aus werkstoffkundlichen Eigenschaften wurde die Verbindstärke von 16 mm² nicht unterschritten.

Kontakt



Dr. med. dent. Umut Baysal

Große Brinkgasse 29
50672 Köln
u.baysal@gmx.de

Infos zum Autor

