

# cosmetic

## dentistry \_ beauty & science

1 2011

### **\_ Fachbeitrag**

Keramische Veneers – Empfehlungen zur indikationsgerechten Präparation

### **\_ Spezial**

Der interessante Patient – Teil V:  
Körperdysmorphophobie –  
Schönheitsfehler, die keiner sieht

### **\_ Lifestyle**

Südgeorgien – zauberhafte  
Insel- und Tierwelt im Südpolarmeer



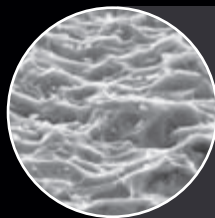
# Konzept der Zukunft – Das OT-F<sup>2</sup>-Implantatsystem



Das im crestalen Bereich leicht konisch verlaufende Mikrogewinde sowie das Platform-Switching gehören zu den aktuellsten modernen Features des **OT-F<sup>2</sup>**-Implantatsystems.



Das Kompressionsgewinde mit ergänzenden Schnittkerben im crestalen Bereich sorgt für hohe Primärstabilität. Diese wird durch ein optimiertes, exakt auf das Implantatprofil abgestimmtes Bohrer-konzept unterstützt.



Die osseokonduktive, in sich homogen geätzte **NANOPLAST®**-Implantatoberfläche verfügt über eine sehr feine und gleichmäßige Oberflächentopographie und ist das Ergebnis intensiver Forschungen an internationalen Universitäten.



Die einheitliche **FOURBYFOUR®** Innenverbindung des **OT-F<sup>2</sup>** Schraub-implantats und des **OT-F<sup>3</sup>** Press-Fit-Implantats vereint diese beiden Systeme zu einem umfassenden Konzept.

**IDS**  
**2011**

Besuchen Sie uns  
Halle 3.2, Gang F  
Stand 030

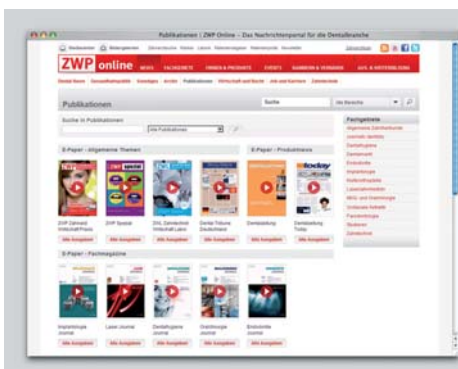# „The Rise of Cosmetic Dentistry“



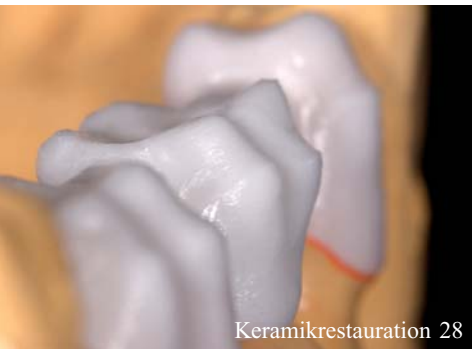Dr. Jürgen Wahlmann  
Präsident der DGKZ

Unter diesem Titel hat die weltweit tätige Unternehmensberatung Frost & Sullivan kürzlich eine Studie zur wirtschaftlichen Entwicklung in der Zahnmedizin veröffentlicht. Es wurde festgestellt, dass einer der Hauptfaktoren, der zu einem weiteren Wachstum der Nachfrage nach zahnmedizinischen Leistungen führt, die erhöhte Nachfrage nach kosmetischen Prozeduren in der Zahnmedizin ist. Patienten möchten nicht nur gesunde, sondern auch ästhetisch perfekte Zähne. Kosmetische Zahnmedizin wirke sich hier nicht nur positiv auf die Zahngesundheit der Patienten aus, sondern verbessere auch den psychischen und sozialen Status der Patienten durch Erhöhung des Selbstbewusstseins. Diese Aussage wird jeder Kollege bestätigen können, der bei Patienten, die unter der Ästhetik ihrer Zähne gelitten haben, eine Smile Design Versorgung durchgeführt hat. Es ist faszinierend zu beobachten, wie solche Patienten anschließend an Ausstrahlung und Selbstbewusstsein gewinnen. Perfekte ästhetische Ergebnisse sind jedoch nur bei optimaler Zusammenarbeit aller zahnmedizinischer Spezialisten und gegebenenfalls auch interdisziplinärer Zusammenarbeit zu erzielen. Nur im Team kann das Maximum für den Patienten erreicht werden. Cosmetic Dentistry ist High-End-Zahnmedizin, sie bedarf bei allen Behandlungsschritten optimaler Ergebnisse, da bereits ein Fehler beispielsweise bei der Auswahl des richtigen Implantatsystems ein perfektes Ergebnis verhindern kann. Daher nimmt die Bedeutung der strukturierten Fortbildung in der kosmetischen Zahnmedizin immer mehr zu.

Dr. Jürgen Wahlmann  
Präsident der DGKZ



Die cosmetic dentistry ist auch als E-Paper mit vielen zusätzlichen Informationen auf [www.zwp-online.info/publikationen](http://www.zwp-online.info/publikationen) verfügbar. Alle Anwendungen sind selbstverständlich auch iPad kompatibel.



## | Editorial

- 03 „The Rise of **Cosmetic Dentistry**“  
\_Dr. Jürgen Wahlmann

## | Fachbeiträge

- \_Veneers  
06 **Keramische Veneers** – Empfehlungen zur  
indikationsgerechten Präparation  
\_Dr. med. dent. Sven Rinke, M.Sc., M.Sc.
- \_Ästhetische Frontzahnrestauration  
12 „**Ästhetik Total**“ – praxisnah und erfolgsorientiert  
\_ZA Florian Göttfert, Dr. med. dent. Marcus Striegel
- \_Vollnarkosesanierung  
16 **Vollnarkosesanierung** als Konzept  
\_Milan Michalides
- \_Implantologie  
22 **KISS-Prinzipien** der  
Ästhetischen Implantologie – Teil 1  
\_Vis. Prof. Dr. Dr. Andreas H. Valentin, ZÄ Monika Brandl,  
Koautor \_Fumihiko Watanabe, Professor & Chairman
- \_Keramikrestauration  
28 **Keramik mit Langzeitgedächtnis?**  
Praxistipps für die Zirkoniumdioxid-Behandlung  
\_Hans-Georg Bauer, Stephan Domschke, Markus Ewertz,  
Manfred Kern
- \_Ästhetische CMD-Therapie  
34 **Komplexe Restauration** unter ästhetischen  
und funktionellen Gesichtspunkten  
\_Dr. Kianusch Yazdani

## | News

- 40 **Markt**information

## | Spezial

- \_Kieferchirurgie/Kieferorthopädie  
42 **Kieferorthopädie** und **dentogingivale Ästhetik**  
\_Prof. Dr. med. dent. Nezar Watted,  
Dr. med. dent. Emad Hussein

\_Psychologie

- 46 **Der interessante Patient** – Teil V:  
**Körperdysmorphophobie** –  
Schönheitsfehler, die keiner sieht  
\_Dr. Lea Höfel

## | Information

- \_Fortbildung  
50 **Der Zahnarzt als Heilpraktiker**
- \_Fortbildung  
52 **Kosmetische Zahnmedizin „State of the Art“**  
8. Jahrestagung der Deutschen Gesellschaft  
für Kosmetische Zahnmedizin e.V. (DGKZ)
- \_Fortbildung  
54 **Veneers von konventionell bis No Prep**  
Das Konzept für die perfekte Frontzahnästhetik
- \_Fortbildung  
56 **Anti-Aging-Strategien** in München  
2. Interdisziplinäres Symposium für Ästhetische  
Chirurgie und Kosmetische Zahnmedizin
- \_Recht  
64 **Wo „Zahnarztpraxis“ draufsteht,**  
muss Zahnarztpraxis drin sein  
\_Dr. med. Susanne Listl, Rechtsanwältin und Ärztin

## | Lifestyle

- \_Modern Art  
58 **Kunst im Raum**  
\_Susanne Mendack
- \_Reisebericht  
60 **Südgeorgien** – zauberhafte  
Insel- und Tierwelt im Südpolarmeer  
\_Priv.-Doz. Dr. Christian R. Gernhardt

## | Impressum

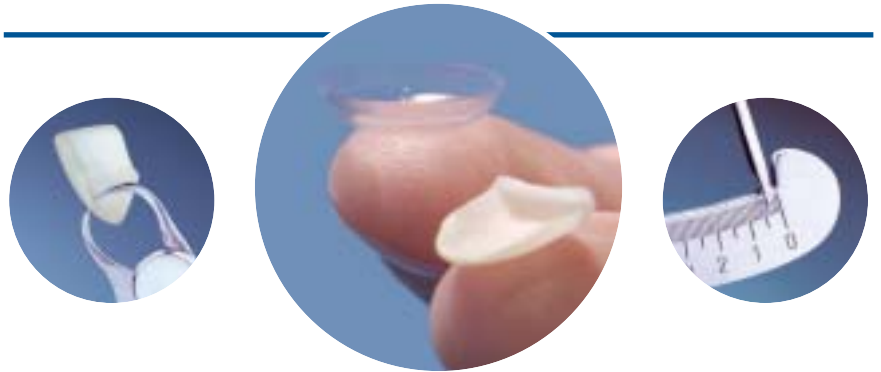- 66 Verlag, Redaktion



LUMINEERS®

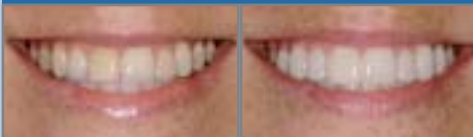
beautiful smile. beautiful you.

# LUMINEERS® SMILE PROGRAMM



- KEINE SPRITZE • KEINE PRÄPARATION
- KEIN PROVISORIUM • KEIN ENTFERNEN EMPFINDLICHER ZAHNSUBSTANZ

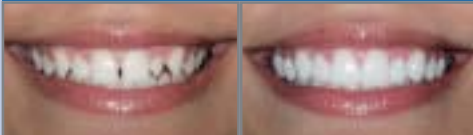
## VERFÄRBUNGEN



VORHER

NACHHER

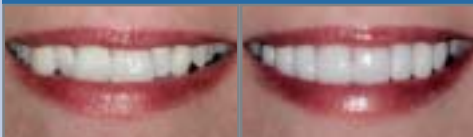
## LÜCKEN UND ABSTÄNDE



VORHER

NACHHER

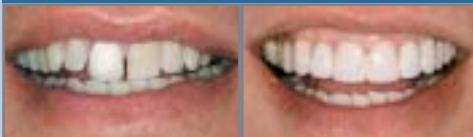
## SCHIEFSTELLUNGEN



VORHER

NACHHER

## ALTE KRONEN UND BRÜCKEN



VORHER

NACHHER

LUMINEERS BY CERINATE® ist ein Keramik-Veneer zur schmerzfreien Formkorrektur und dauerhaften Aufhellung des Lächelns Ihrer Patienten! Eine Haltbarkeit von über 20 Jahren ist klinisch erwiesen.

## ZAHLREICHE VORTEILE FÜR IHREN PRAXISERFOLG

- Überregionale Werbung in Fach- und Konsumentenpresse.
- Kostenlose Informations-Hotline für Konsumenten.
- Unterstützende Marketingmaterialien, z. B. Displays, Informationsbroschüren, etc.
- Kompetente Ansprechpartner für die Unterstützung Ihres Praxisteam.
- Umfassendes Schulungsmaterial auf DVD und CD-ROM.
- Kostengünstiges Starter-Kit.

**Fazit:** Neupatienten und zusätzlicher Umsatz für Ihre Praxis!

LUMINEERS® SMILE  
DESIGN WORKSHOP

DEUTSCHLAND  
ÖSTERREICH




BERLIN

11.-12.03.2011




STUTTGART

01.-02.04.2011



DÜSSELDORF

08.-09.04.2011



HAMBURG

17.-18.06.2011

**MELDEN SIE SICH JETZT AN:**

American Esthetic Design GmbH, Telefon: 081 06/300 500, Fax: 081 06/300 510

# Keramische Veneers – Empfehlungen zur indikationsgerechten Präparation

**Autor** Dr. med. dent. Sven Rinke, M.Sc., M.Sc.

**Unter keramischen Veneers** versteht man dünne Verblendschalen, die den Zahn anteilig umfassen und mittels Adhäsivtechnik überwiegend am Zahnschmelz befestigt werden. Sie sind insbesondere im Randbereich schmelzbegrenzt. Aufgrund ihrer vorteilhaften ästhetischen Eigenschaften wie z. B. ihrer Transluzenz werden diese Restaurationen vornehmlich aus Silikatkeramik hergestellt. Die Versorgung mit keramischen Veneers wird für eine Reihe von klassischen Indikationen empfohlen, z. B.:

1. Zahnverfärbungen (Tetrazyklin, Bleichresistenz)
2. Formanomalien (Abb. 1) (kegelförmige Zähne, Mikrodontie)
3. Struktur- und Oberflächenanomalien (Attrition, Abrasion, Dysplasie, Schneidekantenfrakturen)
4. Geringgradige Zahnfehlstellungen (Rotation, Zahnneigung)
5. Diastemata

Darüber hinaus ist es auch möglich, durch linguale oder palatinale Veneers Führungsflächen an den oberen und unteren Frontzähnen aufzubauen, um gezielte Änderungen in der dynamischen Okklusion vorzunehmen. Auch besteht die Möglichkeit der Zahnumformung, d.h. beim Fehlen eines lateralen Schneidezahnes kann ein Eckzahn zum Schneidezahn umgeformt werden. Zudem können Veneers zur Reparatur von frakturierten Keramikverblendungen eingesetzt werden.

## **Klinische Bewährung**

Für die Herstellung von keramischen Veneers ist sowohl die Verwendung von Feldspatkeramiken als auch die Nutzung von leuzitverstärkten Glaskeramiken und transluzenten Lithium-Disilikat-Varianten beschrieben.

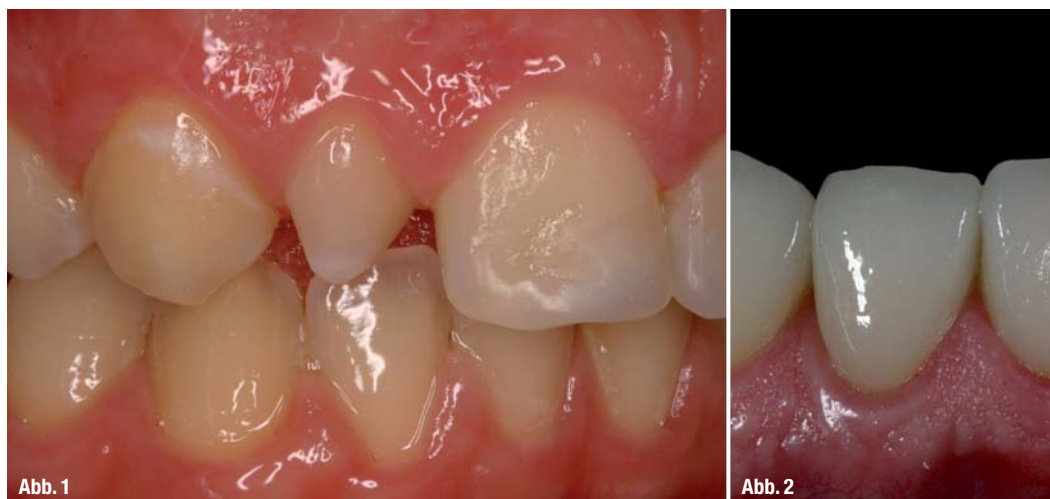Vollkeramische Veneers sind aufgrund einer Vielzahl von Laboruntersuchungen und zahlreicher klinischer Studien umfassend dokumentiert und bereits seit 1998 von der DGZMK als wissenschaftlich abgesichertes Therapieverfahren anerkannt.

Die Frakturrate von Keramik-Veneers ist auf der Basis von mehreren Studien mit unterschiedlichen Keramikmaterialien mit 0 bis 5 % innerhalb der ersten zwei Jahre zu kalkulieren (Rinke 2007). Eine Meta-Analyse zur klinischen Bewährung von Keramik-Veneers zeigte unter Zugrundelegung von 19 klinischen Studien eine Überlebenswahrscheinlichkeit von 92 % nach drei Jahren (Kreulen et al. 1998). Auch über längere Beobachtungszeiträume konnten in mehreren Studien sehr hohe Überlebenswahrscheinlichkeiten dokumentiert werden (Dumfahrt und Schäffer 2000, Friedmann 1998, Fradeani 1998, Galiatsatos und Bergou 2002, Layton und Walton 2007, Burke und Lucarotti 2009).

Aufgrund ihrer hervorragenden klinischen Performance und der exzellenten ästhetischen Möglich-

**Abb. 1** Beispiel für eine klassische Veneer-Indikation (Zapfenzahn), die jedoch in der Praxis nur selten vorkommt.

**Abb. 2** Detailansicht eines adhäsiv befestigten Veneers aus einer leuzitverstärkten Glaskeramik (Cergo, DeguDent).



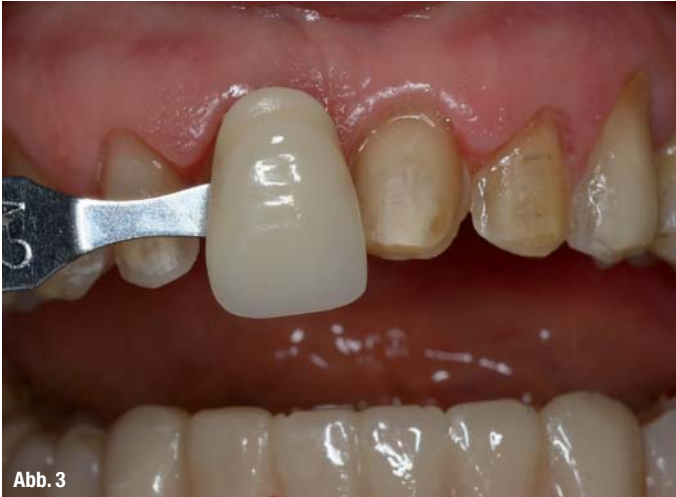

Abb. 3

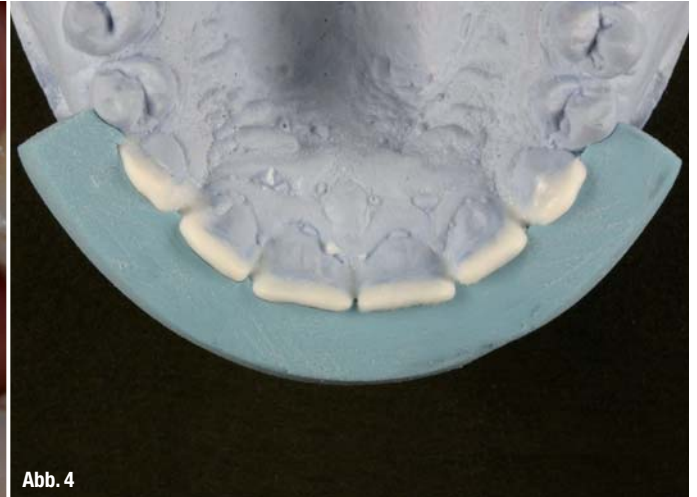

Abb. 4

keiten im Zusammenspiel mit einer minimalinvasiven Präparation stellen Veneers heute einen unverzichtbaren Bestandteil im restaurativen Behandlungskonzept dar (Peumans et al. 2000). Basierend auf den Ergebnissen zahlreicher klinischer Studien stellt die adhäsive Befestigung mit einer Konditionierung der Keramik und einem Schmelz-Dentin-Adhäsiv die Erfolg versprechendste Zementierungsart vor (Peumans et al. 2004), (Abb. 2).

Für eine konventionelle Zementierung von Veneers existieren keinerlei klinische Daten. Auch die Verwendung von sog. selbstadhäsiven Zementen ist bislang für Veneers noch nicht ausreichend dokumentiert.

Labiale Veneers können aufgrund vorliegender klinischer Langzeituntersuchungen als bewährt eingestuft werden. Neuere Untersuchungen mit extendierten Veneersversorgung zeigen, dass auch Zähne mit einer konservierenden Vorversorgung und entsprechend vorhandenen approximalen Defekten erfolgssicher mit vollkeramischen Veneers im Sinne einer vollkeramischen Teilkrone versorgt werden können (Guess und Stappert 2008). Mit zunehmendem Anteil der Befestigung im Dentin steigt

jedoch das Misserfolgsrisiko. Dies sollte bei der Indikation und Präparation beachtet werden.

### Planung

Die intensive Zusammenarbeit von Zahnarzt und Zahntechniker erleichtert insbesondere in der Planungsphase die Herstellung einer ästhetisch perfekten Veneer-Restoration. Da das ästhetische Ergebnis mit einer dünnen Keramikschaale in einer Dicke von 0,5 bis 0,8 mm erreicht werden muss, ist die Planung des optimalen Substanzabtrages unerlässlich. Zudem braucht der Zahntechniker zusätzliche Farbinformationen, die in der konventionellen Kronen- und Brückenprothetik nicht oder nur teilweise benötigt werden. Aufgrund der dünnen Schichtstärke eines Veneers ist die Stumpffarbe von großer Bedeutung (Magne und Belser 2002). Bei einer starken Zahnverfärbung gibt sie dem Zahntechniker die Information, die er benötigt, um ein entsprechend opakes Material zur Abdeckung der Verfärbung zu verwenden. Von ähnlich großer Wichtigkeit ist die Stumpffarbe, wenn diese stark von der Zielfarbe der Restauration abweicht (Abb. 3). Eine Frontalauf-

**Abb. 3\_** Nach der Präparation zeigt sich deutlich die Diskrepanz zwischen der Zielfarbe und der Stumpffarbe. Diese Information ist für den Zahntechniker bei der Materialauswahl essenziell.

**Abb. 4\_** Silikon Schlüssel zur intraoralen Kontrolle des Substanzabtrages.



Abb. 5

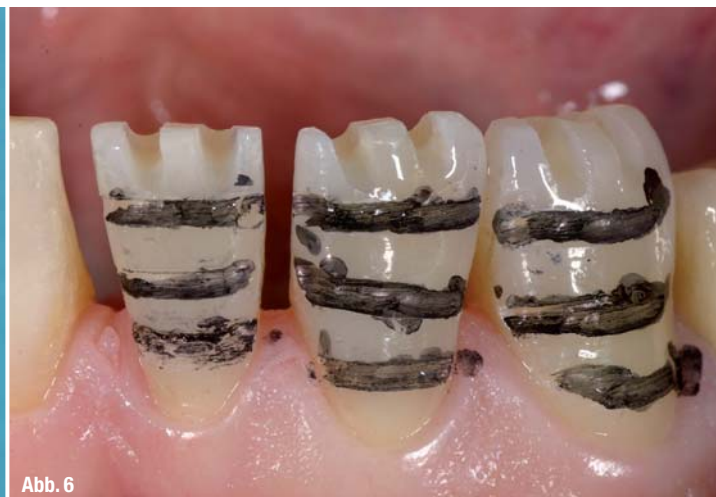

Abb. 6

**Abb. 5\_** Diamanträder mit unterschiedlichen Schnittiefen erlauben einen kontrollierten Substanzabtrag durch das Anlegen von Tiefenmarkierungen. Für presskeramische Restaurationen sind Rillenschleifer von 0,6 und 0,8 mm sinnvoll einsetzbar.

**Abb. 6\_** Der Boden der Markierungsrillen wird mit einem wasserfesten Faserstift markiert.

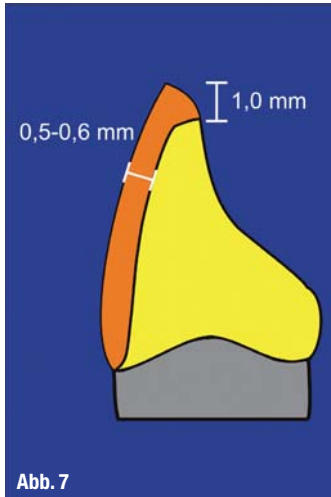


Abb. 7



Abb. 8

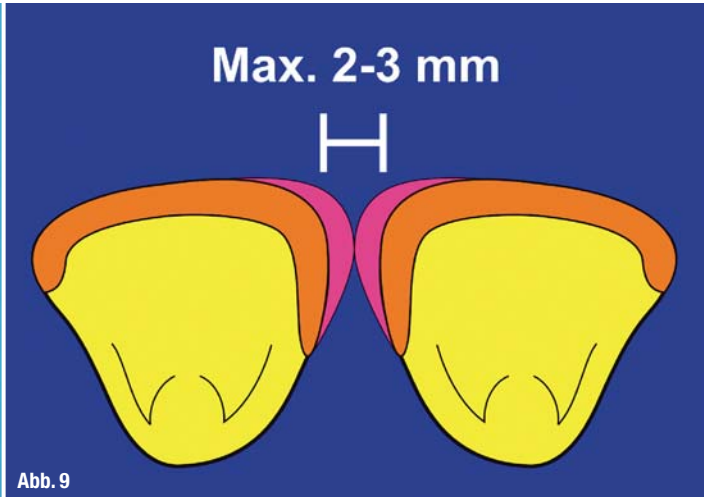


Abb. 9

**Abb. 7** Schematische Darstellung der Grundpräparation mit inzisal abgescrägtem Plateau und einem inzisal Substanzabtrag von 1,0 mm.

**Abb. 8** Für das Finieren der Präparation sind torpedoförmige Diamantinstrumente besonders geeignet. Sie sollten in ihrem Durchmesser auf den gewünschten Substanzabtrag abgestimmt sein. Für presskeramische Veneers sind Instrumentendurchmesser von 1,2 und 1,4 mm sinnvoll einsetzbar, so lassen sich zervikale Schnitttiefen von 0,6 bzw. 0,7 mm realisieren.

**Abb. 9** Modifikation der Grundpräparation für den Schluss eines Diastemas.

nahme der zu restaurierenden Zähne ist daher die ideale Basis für eine optimale Planung. Idealerweise wird dieses Foto in Kopfbissstellung angefertigt, um dem Zahntechniker Farbe und Form der Ober- und Unterkieferbezahnung zu übermitteln. In der Praxis hat es sich zudem bewährt, grundsätzlich die nachstehenden Planungsunterlagen anzufertigen:

- \_ Situationsmodelle OK/UK
  - \_ Wax-up
  - \_ Formteil für die provisorische Versorgung
  - \_ Silikonschlüssel für die Präparation
- Zunächst fertigt der Zahntechniker ein Wax-up auf dem Situationsmodell. Hierbei berücksichtigt er die Wünsche des Patienten nach eventuellen Formkorrekturen.

Dieses Wax-up dient gleichzeitig als Grundlage für die Herstellung des Formteils für die Provisorien. Hier können sowohl eine Tiefziehschiene als auch ein Silikonschlüssel verwendet werden. Vor allem bei komplexen Situationen kann dem Patienten durch ein intraorales Mock-up eine erste Vorstellung von der späteren Restauration vermittelt werden. Für ein solches Mock-up empfiehlt sich die Verwendung eines Flow-Komposits, das ohne Bonding direkt auf den Zahn aufgetragen und nach entsprechender Formgebung lichtgehärtet wird. So können dem Patienten eindrucksvoll der Schluss eines Diastemas oder die ästhetischen Auswirkungen einer Schneidekantenverlängerung gezeigt werden. Ein intraorales Mock-up kann auch als Ausgangssituation für eine komplexe Präparation sinnvoll sein. Bei diesem von Gürel vorgestellten Verfahren wird mit dem Mock-up zunächst das Ergebnis der Veneer-Restauration direkt im Mund simuliert und dann wird das Mock-up soweit präpariert bis ausreichend Platz für eine Veneer-Restauration vorhanden ist. Dabei ist der Einsatz von tiefenkalibrierten Diamantinstrumenten sinnvoll (Gürel 2007).

Zur Kontrolle der Präparation wird über das Wax-up ein zweiter Silikonschlüssel hergestellt, der nur die

vestibulären Flächen bedeckt und inzisal 1 mm gekürzt ist (Abb. 4). Er ermöglicht die intraorale Kontrolle der vestibulären Substanzabträge. Insbesondere bei Stellungsänderungen oder dem Schluss eines Diastemas ist dieser Präparationsschlüssel sehr hilfreich, da er die später umzusetzende Außenkontur der Veneers als Referenz benutzt.

## Modulare Präparationssystematik

### a) Grundpräparation

Die klassische Veneer-Präparation erfolgte zunächst ohne Schneidekantenüberfassung. Dieses Präparationsdesign kann im Inzisalbereich zu bruchgefährdeten, dünn auslaufenden Schmelzbereichen führen. Durch das Einbeziehen der Schneidekante in Form eines leicht nach vestibulär geneigten Plateaus können eine Reihe von Vorteilen erreicht werden:

- \_ Das Veneer hat eine eindeutige Endposition.
- \_ Es sind Änderungen bei Zahnlänge und Form der Schneidekante möglich.
- \_ Es wird ein stumpfwinkliger Anschluss zwischen Keramik und Zahnhartsubstanz erreicht.

Der komplette Aufbau der Inziskante in Keramik ermöglicht darüber hinaus eine hohe zahntechnische Flexibilität. Der minimale vestibulär-zervikale Substanzabtrag richtet sich dabei nach der angewandten Herstellungstechnik:

- \_ Sinterkeramiken: 0,4 bis 0,5 mm
- \_ Presskeramik-Maltechnik: 0,5 bis 0,6 mm
- \_ Presskeramik-Schichttechnik: 0,6 bis 0,8 mm

Um einen gleichmäßigen Substanzabtrag zu erreichen, empfiehlt sich der Einsatz von Diamanträdern zur Tiefenmarkierung (Abb. 5).

Idealerweise werden dabei drei horizontal verlaufende Markierungsrillen in einer Tiefe von 0,6 oder 0,8 mm angelegt. Der Boden der Markierungsrillen kann dann mit einem wasserfesten Farbstift markiert werden (Rinke 2007). Die Farbmarkierungen am Boden der Tiefenmarkierung dienen so bei der nach-



folgenden Präparation als Orientierung für den gewünschten Substanzabtrag (Abb. 6).

Für die Vorpräparation im vestibulären und inzisalen Bereich bietet sich ein zylindrisches, vor Kopf rundes Instrument an (z. B. 881.314.010, GEBR. BRASSELER, Lemgo).

Im inzisalen Bereich sollte eine Keramikschnittstärke von 1 mm angestrebt werden. Idealerweise wird die inzisale Kante als leicht nach vestibulär abfallendes Plateau gestaltet (Abb. 7). So kann eine gute ästhetische Rekonstruktion der Inzisalkante erfolgen und die definitive Endposition des Veneers bei der adhäsiven Eingliederung ist festgelegt.

Unabhängig vom gewählten Herstellungsverfahren sollte die Präparationsgrenze als akzentuierte Hohlkehle (120°) gestaltet werden.

Hierfür sollten bevorzugt torpedoförmige Diamantschleifer verwendet werden (z. B. 8778.314.012 und 8878.314.014, GEBR. BRASSELER, Lemgo, Abb. 8).

#### b) Schluss eines Diastemas

Der Schluss eines Diastemas mit einer maximalen Breite von 2 bis 3 mm kann durch eine modifizierte Veneer-Versorgung der beiden die Lücke begrenzenden Zähne erfolgen. Für den Aufbau einer korrigierenden Zahnkontur ist es beim Lückenschluss entscheidend, die Präparationsgrenzen im Approximalraum deutlich nach palatinal zu verlagern (Abb. 9). Geschieht dies nicht, entsteht beim Lückenschluss eine ungünstige konkave Zahnkontur. Besser ist es, eine konvexe Kontur – und damit eine ansprechendere Ästhetik – anzustreben. Darüber hinaus können mit diesem Präparationsdesign phonetische Probleme vermieden und die Hygienefähigkeit deutlich verbessert werden.

#### c) Vollkeramische Teilkronen (Hybrid-Veneers)

Das Hybrid-Veneer oder die vollkeramische Teilkrone im Frontzahnbereich ist insbesondere dann indiziert, wenn zwei approximale Defekte vorliegen (Magne und Belser 2002, Rinke 2007). Da der Rand der Ve-

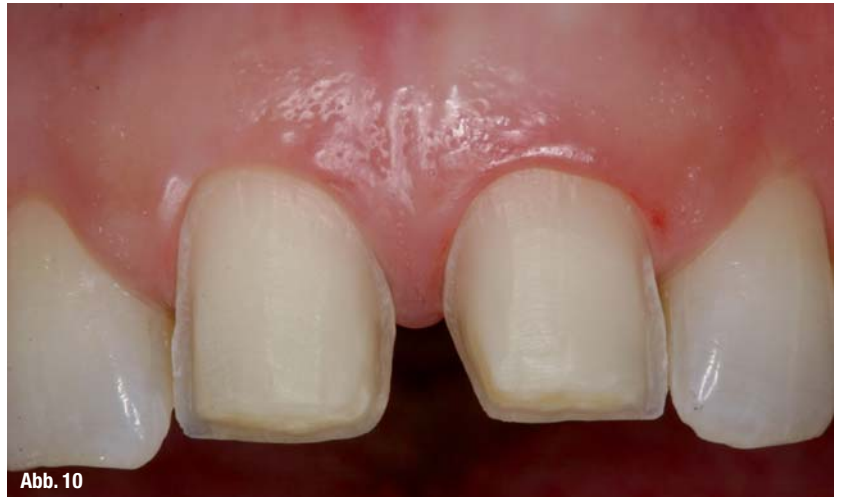

Abb. 10

neerrestauration nicht im Bereich einer direkten Kompositrestauration enden soll, werden die Präparationsgrenzen in diesem Fall ähnlich wie beim Schluss eines Diastemas nach palatinal verlagert (Abb. 11).

Diese Präparation bietet den Vorteil, dass die komplette palatinale Fläche erhalten bleibt, gegenüber einer Vollkronenpräparation wird also eine deutliche Substanzreduktion erreicht. Die Abformung und die adhäsive Befestigung sind zudem deutlich einfacher als bei einer Vollkrone, da lediglich im vestibulären Anteil der Präparation eine paragingivale oder leicht subgingivale Lage anzutreffen ist (Abb. 13).

Sämtliche Variationen dieses modularen Präparationskonzeptes können mit wenigen Instrumenten ausgeführt werden. Idealerweise enthält ein Instrumentenset Präparationsinstrumente für Veneer-Präparationen unterschiedlicher Schnitttiefe (Ergo Präpset Veneertechnik 4394, GEBR. BRASSELER, Lemgo). Neben der Standard-Schnitttiefe von 0,6 mm sollte auch eine erhöhte Präparationstiefe von 0,8 mm umgesetzt werden, die bei verfärbten Stümpfen oder einer starken Abweichung der Zielfarbe von der Stumpffarbe eingesetzt werden sollte.

Abb. 10\_ Präparation für den Schluss eines Diastemas bei zwei mittleren oberen Schneidezähnen.

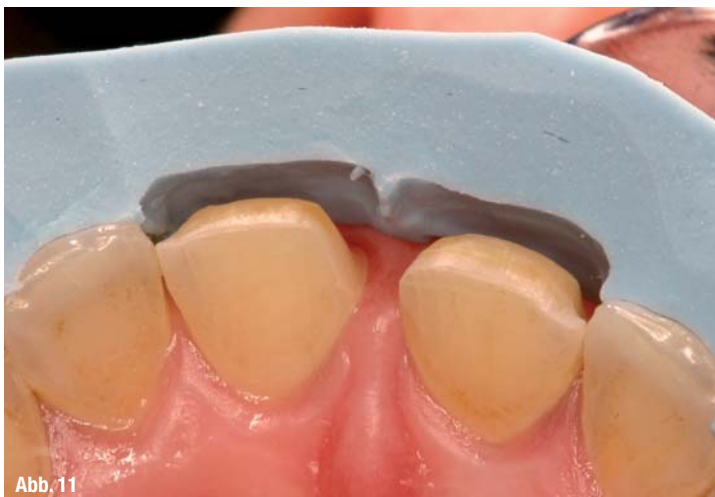

Abb. 11

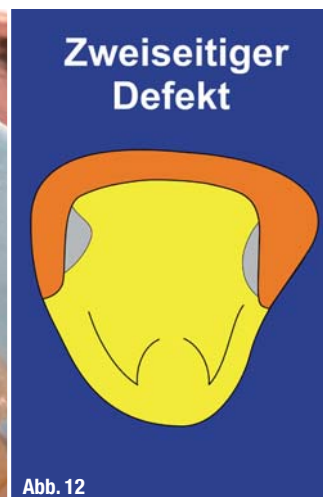


Abb. 12

Abb. 11\_ Kontrolle des Substanzabtrages mithilfe des Prep-Guide. Die Präparationsgrenzen sind an den mesialen Flächen deutlich nach palatinal verlagert, um den Aufbau einer harmonischen Zahnkontur beim Schluss des Diastemas zu ermöglichen.

Abb. 12\_ Präparationsschema für eine keramische Teilkrone im Frontzahnbereich. Die Präparationsgrenzen sollten komplett in natürlicher Zahnhartsubstanz liegen. Unterminierende Defekte sollten vor der Präparation mit Aufbaufüllungen versorgt werden.