

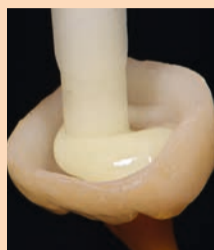# DENTAL TRIBUNE

The World's Dental Newspaper · Serbia & Montenegro Edition



NOVI SAD, Decembar 2018/Februar 2019

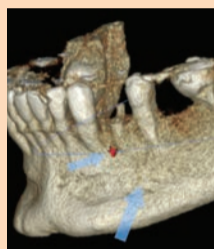Vol. 13, No. 04



## CEMENTIRANJE BEZMETALNIH KRUNA

Protokol cementiranja za bezmetalne pojedinačne krune menjao se vremenom. Variolink Esthetics je primer poslednje generacije kompozita za cementiranje. Izvršne vrednosti jačine veze, u kombinaciji sa jednostavnim rukovanjem i vrhunskom estetikom, čine ovaj materijal osnovnom za svakodnevni rad.

> Strana 04



## SOFTVERSKI ALATI ZA OBRADU SNIMAKA

Poznavanje položaja mentalnog otvora, njegove morfologije (anteriorna omča), prisustva dodatnih (pomoćnih) otvora i odnosa sa okolnim anatomskim i patološkim celinama je neophodno kako bi se planirao i uspešno sproveo hirurški zahvat u lateralnom segmentu donje vilice.

> Strana 06



## IMPLANTOLOŠKI KONCEPT „FAST AND FIXED“

Ideja savremene i moderne stomatologije zahteva funkcionalnost, komfor i visoko estetska rešenja koja smo danas u prilici ponuditi našim pacijentima. Nosilac takvog pristupa je svakako implantološki koncept „Fast and fixed“ podržan fotodinamskom terapijskom procedurom.

> Strana 08

## BEZULJNI KOMPRESOR

GARANCIJA 24 MESECA

Snaga: 750W  
Rezervoar: 30L  
Protok vazduha: 152L/min(5.37CFM)  
Buka: ≤59dB  
Neto težina: 28kg  
Pritisak: 8Bar(120Psi)  
Dimenzije: 410x410x650mm



COMMEX DOO • Kornelija Stankovića 31 • Novi Sad  
Mob +381 63 526 949 • t: +381 21 511 073/ +381 21 511 075  
www.commexdental.com • E-mail: office@commexdental.com

# Efekat primene parcijalnog vakuuma na hemijsku obradu sistema kanala korena: Sleimanova faza

Autori: Prof. Philippe Sleiman & Dr Alfredo Iandolo, Liban/Italija

## Uvod

Još od samog početka 20. veka, kada su Valter Hess i Ernest Zurcher<sup>1</sup> predstavili anatomiju kanala korena sa, do tada neviđenom vizuelnom jasnoćom, njegova komplek-

snost fascinirala je naučnike opremljene sve boljim aparatima za slikanje - od plavih boja do CT, od CBCT do konfokalne mikroskopije, od čistih preparata za zube do mikro-CT<sup>2-4</sup>, (napominjemo samo neke od njih).

Zahvaljujući sveobuhvatnim istraživanjima i diskusijama, raznolikost i složenost morfologije kanala korena je danas dobro poznata i prihvaćena. Međutim, pitanje kako najbolje pripremiti ovaj prostor a očuvati ho-

meostazu ostaje otvoreno za različite rasprave, koje se vode sa aspekta nauke ali, nažalost, i komercijalnih aspekata. Naš zadatak kao naučnika i kliničara je da istražimo koji je pristup najpraktičniji i primenljiv

kako bi sačuvali zdrav zub i periodoncijum a u skladu sa dokazanim principima endodontskog lečenja i minimalno invazivnim pristupom.

Strana 10

## Balkan ImplantForum®

Beograd, 31. maj i 1. jun 2019. godine  
Metropol Palace Hotel

Balkan Implant Forum  
@balkanimplantforum

### Budite i Vi deo jedinstvenog skupa!

Predavači  
Dr Maurice Salama    Dr Dimitar Filtchev    Dr Francesco Amato

Sponzor Foruma:

Forum Partner:

Your progress. Our promise.

SPECIJALNI POPUST  
za rane prijave do 31. marta 2019.  
[www.balkanimplantforum.com](http://www.balkanimplantforum.com)

# Prvi kongres Udruženja za estetsku stomatologiju Srbije SINERGIJA 1,0



Udruženje za estetsku stomatologiju Srbije (UESS) je udruženje stomatologa i zubnih tehničara formirano tokom 2018. godine s ciljem međusobne komunikacije, razmene iskustava i informacija, radi unapređenja struke i lakšeg ličnog profesionalnog napretka svakog pojedinačno...

Kontinuirana edukacija kroz organizovane kurseve, simpozijume, study club-ove i kongrese je pravac kojim ovo mlado udruženje planira da ide.

Kao prvi korak 29. septembra u Beogradu u okviru višednevnog kongresa u organizaciji Stomatološke Komore Srbije, UESS je dobio šansu i maksimalno je iskoristio, da organizuje svoj dan, mini simpozijum, kongres u okviru kongresa pod nazivom SINERGIJA 1,0. Odlično ozvučenje, ogromni led paneli, sjajni međunarodni i domaći predavači i zanimljive teme, učinili su ovaj dan konceptijski drugačijim i veoma uspešnim o čemu je svedočila prepuna sala Centra Sava. U svakom od predavanja upravo je naglašavana potreba saradnje i komunikacije stomatologa i zubnog tehničara što simbol sinergije svakako i jeste...Da UESS nije samo zvezda koja je na tren zasijala na nebu bilo je jasno već nakon nekoliko nedelja kada je organizovan i prvi study club gde su šansu dobili uglavnom mlađi predavači sa svojim interesantnim slučajevima koje su želeli da podele sa kolegama.

U planu i pripremi su već sada naredne sesije UESS-a jer 30. marta u Novom Sadu u okviru kongresa u organizaciji Stomatološke Komore Vojvodine, videćemo sledeće zanimljive teme članova ovog udruženja, što sa nestrpljenjem očekujemo. [DT](#)



## IMPRINT

LICENSING BY DENTAL TRIBUNE INTERNATIONAL

PUBLISHER/CHIEF EXECUTIVE OFFICER:  
Torsten R. Oemus

CHIEF FINANCIAL OFFICER:  
Dan Wunderlich

DIRECTOR OF CONTENT:  
Claudia Duschek

CLINICAL EDITORS:  
Nathalie Schüller  
Magda Wojtkiewicz

EDITOR & SOCIAL MEDIA MANAGER:  
Monique Mehler

SENIOR EDITORS:  
Jeremy Booth  
Michelle Hodas

BUSINESS DEVELOPMENT &  
MARKETING MANAGER:  
Alyson Buchenau

GRAPHIC DESIGNER:  
Maria Macedo

E-LEARNING MANAGER:  
Lars Hoffmann

SALES & PRODUCTION SUPPORT:  
Puja Daya  
Hajir Shubbar  
Madleen Zoch

ACCOUNTING:  
Karen Hamatschek  
Anita Majtenyi  
Manuela Wachtel

MEDIA SALES MANAGERS:  
Melissa Brown (International)  
Hélène Carpentier (Western Europe)  
Matthias Diessner (Key Accounts)  
Weridiana Mageswki (Latin America)  
Barbora Solarova (Eastern Europe)  
Peter Witteczek (Asia Pacific)

EXECUTIVE PRODUCER  
Gernot Meyer

ADVERTISING DISPOSITION  
Marius Mezger

DENTAL TRIBUNE INTERNATIONAL  
Holbeinstr. 29, 04229, Leipzig, Germany  
Tel.: +49 341 48474-502  
Fax: +49 341 48474-175  
info@dental-tribune.com  
www.dental-tribune.com

©2019, Dental Tribune International GmbH.

All rights reserved. Dental Tribune International makes every effort to report clinical information and manufacturer's product news accurately, but cannot assume responsibility for the validity of product claims, or for typographical errors. The publishers also do not assume responsibility for product names, claims, or statements made by advertisers. Opinions expressed by authors are their own and may not reflect those of Dental Tribune International.

## DENTAL TRIBUNE

The World's Dental Newspaper - Serbia & Montenegro Edition

### IZDAVAČ:

Dental Media d.o.o.  
(ekskluzivni nosilac licence  
za Srbiju i Crnu Goru)  
Somborska 16A, 21000, Novi Sad  
Tel.: + 581 65 1026-242  
info@dental-tribune.rs,  
anita@dental-tribune.rs  
www.dental-tribune.rs

### GLAVNI I ODGOVORNI UREDNIK:

dr Anita Brzaković  
Umetnički direktor:  
Snežana Popov

### PREVODIOCI:

dr Anita Brzaković

### ŠTAMPA:

Stojkov štamparija, Novi Sad  
Distribuirana se besplatno u Srbiji i Crnoj gori  
Dental tribune se izdaje kvartalno  
Copyright 2006 by Dental Tribune International GmbH. All rights reserved.

Urednički materijal preveden i preštampan u ovom izdanju časopisa Dental Tribune International, iz Nemačke, zaštićen je autorskim pravom kompanije Dental Tribune International GmbH. Sva prava su zadržana. Objavljeno uz dozvolu kompanije Dental Tribune International GmbH, Holbeinstr. 29, 04229 Leipzig, Germany. Reprodukovanje na bilo koji način na bilo kom jeziku, u celini ili delimično, bez prethodne pismene dozvole kompanije Dental Tribune International GmbH i Dental Media d.o.o. strogo je zabranjeno. Dental Tribune je zaštitni znak kompanije Dental Tribune International GmbH.

CIP-Katalogizacija u publikaciji  
Biblioteka Matice srpske, Novi Sad  
616.51 (05)

Dental Tribune: the World's Dental Newspaper / glavni i odgovorni urednik Anita Brzaković. - Serbia and Montenegro edition. - Vol. 1, No. 1 (avgust 2006) - Novi Sad: Dental Media, 2006. - 42cm

Četiri puta godišnje  
ISSN 1452-6425

COBISS.SR-ID 215641865

## dental BERZA

PRODAJE SE  
digitalni OPT rentgen  
STRATO 2000 Digital  
sa tomografijom.

Proizvođač Villa Sistemi Medicali, Italy.

Godina proizvodnje 2009,  
u upotrebi od 2010.

Prvi vlasnik, kupljen nov u Srbiji.

Kontakt info:  
063 7745744



AD

AD

# Završen još jedan međunarodni Competence in Esthetics dentalni simpozijum

Jedan od najvažnijih događaja u regionu, Competence in Esthetics, je održan u subotu 10. novembra 2018 u Beogradu. U organizaciji Ivoclar Vivadenta, 1.200 posetilaca iz 12 zemalja imalo je priliku čuti predavanja 9 predavača iz 8 zemalja, što je još jednom etabiliralo Ivoclar Vivadent kao jednog od najuspešnijih proizvođača na polju dentalne medicine.

**BEOGRAD, Srbija:** Nakon spektakularnog svečanog otvaranja, neki od najboljih svetskih stručnjaka iz oblasti dentalne medicine održali su niz inspirativnih predavanja. Simpozijum se završio u ranim jutarnjim satima nakon Esthetic zabave Ivoclar Vivadent-a. Moderator simpozijuma su bili renomirani prof. dr Aleksandar Todirović i dr Igor Ristić koji su se pobrinuli da posetioci nakon svakog predavanja imaju priliku da postavljaju pitanja i učestvuju u interesantnim i infomativnim panel diskusijama. Tema ovogodišnjeg simpozijuma bila je "Istraživanje digitalne budućnosti". Predavači su predstavili najnovije tehnologije i inovacije iz oblasti dentalne medicine koje omogućavaju bolje planirane, efikasnije i optimizirane procese u postizanju visoko estetskih i funkcionalnih rezultata.

Ivoclar Vivadent je ugostio neke od najcenjenijih stručnjaka iz stomatologije i, uz najsuvremeniju tehničku postavu na sceni, obezbedio pozornicu i okruženje dostojno predavača tog kalibra. Mogućnost stvaranja inspirativne klime za učenje, koja podstiče umrežavanje i razmenu znanja, predstavlja još jednu osobinu koja čini Ivoclar Vivadent posebnim. U svom pozdravnom govoru Gernot Schuller, viši direktor za Austriju, Istočnu Evropu i Mediteran, predstavio je inovacije koje je Ivoclar Vivadent kompanija donela na tržište u protekloj godini i govorio o idejama koje su pokretačka snaga uspeha Ivoclar Vivadent-a.

## IvoSmile

Ivoclar Vivadent kompanija je na ovom simpozijumu zvanično predstavila još jedan novitet – IvoSmile aplikaciju. Ivo Smile je prva aplikacija za proširenu stvarnost koja se može koristiti u stomatološkoj ordinaciji ili laboratoriji. Aplikacija omogućava bolju komunikaciju između zubara ili zubnog



Pozdravni govor: Gernot Schuller, viši direktor za Austriju, Istočnu Evropu i Mediteran.

tehničara i pacijenta i na taj način uvodi još jedan korak „konsultiraj u Ivoclar Digital tok rada koji glasi: konsultuj – dizajniraj – odluči – napravi. Publika je imala priliku da iz prve ruke dobije uvid u aplikaciju od jednog IvoSmile dizajnera, Nemanje Bartolovića, kao i da testira aplikaciju na izložbenom štandu IvoSmile-a. Dr Ivan Puljić, renomirani stomatolog i ponsni korisnik aplikacije, izrazio je zadovoljstvo rekavši: "Aplikacija je efikasna i vrlo jednostavna za korištenje. Samoobjašnjiva je i sigurno ću je koristiti u svom svakodnevnom radu".

## Mogućnosti digitalne stomatologije

Tokom tročasovnog predavanja, podeljenog u dva dela, Dr Gürel, doc. Prof. Koubi i Hilal Kuday su pokazali da pomoću digitalizacije doktori dentalne medicine i dentalni tehničari mogu ne samo da pruže veoma prihvatljive i visoko funkcionalne rezultate, već i da idu korak dalje i razmotre psihološke i pojedinačne faktore kako bi kreirali personalizovanu restauraciju koja je savršeno pogodna za pacijenta. Predavači su predstavili dva računarska programa Visagism i Rebel, koji omogućavaju takav personalizovan dizajn osmeha. Slično tome, Pontus Degerlund, ispred grupe Planmeca, u svom predavanju

stomatološkoj laboratoriji i objasnio publici pojedinačne korake rada u laboratoriji na određenim slučajevima.

## Analogni & digitalni pristup

Dr van Dooren i dr Cofar predstavili su glavne korake restorativnog tretmana i diskutovali o prednostima i nedostacima upotrebe digitalnog naspram analognog pristupa rada u određenim slučajevima. U svom dobro strukturiranom i dobro koordiniranom predavanju, predavači su takođe

## Vođeni protokol

Još jedna glavna tema simpozijuma bila je važnost planiranja i praćenja dobro uspostavljene procedure tokom restorativnog tretmana. Dominique Vinci i dr Milena Vinci podelili su detalje iz svoje stomatološke ordinacije i laboratorije i govorili o važnosti uspešne komunikacije i raspodele rada između stomatologa i zubnog tehničara.

## Planovi za 2019.

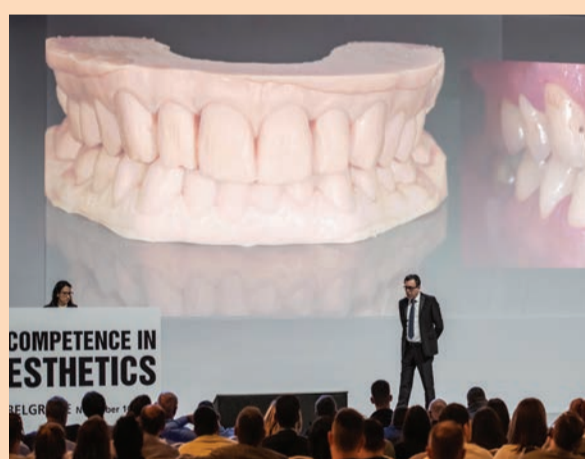Ivoclar Vivadent sa Competence in Esthetics simpozijumom sva-



Panel diskusija.



Predavanje: Dr Gürel, doc. Prof. Koubi i Hilal Kuday.



Predavanje: Dominique Vinci i dr Milena Vinci.



Sala za predavanja.

pod nazivom "Digitalni tok rada u savremenoj stomatologiji" dao je pregled softverskih programa i alata koje Planmeca nudi za optimizaciju toka rada u stomatološkoj laboratoriji. Lóránt Stumpf je govorio o kopiranju prirode u

pružili korisne savete o tome kako izbeći greške i optimizirati rezultate pri svakom koraku. Slušaoci su bolje shvatili mogućnosti digitalne stomatologije danas i kako ih iskoristiti imajući na umu kliničku i preduzetničku efikasnost.


ke godine uspije da potvrdi svoju poziciju na vrhu. Gernot Schuller je objasnio: "Competence in Esthetics u Beogradu je događaj sa neverovatnom atmosferom, koja pruža izvrsnu priliku za umrežavanje sa kupcima i partnerima. Misija Ivoclar Vivadent-a je da se ljudi osmehuju i to se može osetiti ovdje u Beogradu. Ovo je događaj na kojem Ivoclar Vivadent ima priliku da pokaže svoje stalne napore da ostane među liderima na tržištu ulaganjem u istraživanje i inovacije, lansiranjem efikasnih i pouzdanih proizvoda za visoke estetske rezultate, promoviranjem i razmjenom znanja i pružanjem usluga svojim kupcima da postanu najbolja verzija sebe". Sledeći Competence in Esthetics simpozijum održaće se 15. i 16. novembra 2019. godine u Budimpešti. [DTI](#)



Izložbeni štand IvoSmile aplikacije.



Izložba.



Party.

# Novi materijali za klasične indikacije

## Cementiranje bezmetalnih kruna pomoću cementa Variolink Esthetic

Autori: dr Eduardo Man (Eduardo Mahn) & Huan Pablo Sánchez (Juan Pablo Sánchez), Čile

Cink fosfatni cementi smatraju se klasičnim materijalima za cementiranje metal-keramičkih kruna. Sa razvojem bezmetalnih materijala, takođe na scenu stupaju glass-jonomeri (GJC) i smolama ojačani glass-jonomerni cementi (SOGJC). Generalno, postoje određeni zahtevi, koji se stavljaju pred cimente: treba da obezbede optimalnu vezu na zubnu strukturu i restaurativni materijal, ne smeju se rastvarati u vodi, treba da budu pogodni za aplikaciju u tankim slojevima i treba da obezbede dugotrajnu stabilnost. Ovim se postiže kontrast u odnosu na klasične cimente, koji se rastvaraju u vodi i ne obezbeđuju adhezivnu vezu za gleđ i dentin (cink-fosfatni cementi) ili imaju samo minimalnu adhe-

zivnu vezu samo s dentinom (GJC ili SOGJC). Ipak, ovi cementi imaju zadovoljavajuću uspešnost ukoliko se koriste u adekvatnim indikacijama, iako imaju određene limitacije.

### Problem 1: opacitet

Opacitet cementa je kritična tačka kada su u pitanju bezmetalne keramičke krune, kao i keramički inleji i onleji. Skoro svaka boja može se teoretski reprodukovati pomoću keramike, iskorištavajući njenu prirodnu translucenciju. Korišćenje opaknog materijala izgleda kao da je kontraproduktivno u ovom kontekstu. Dalja problematika tiče se ograničenja vezanim za prednji segment, kao i problem vidljivosti demarkacione linije kod inleja i onleja. Na primer, ukoliko se kao nadokada koristi faseta, osnovna boja zuba je očuvana, samo se zamenjuje gleđ, uglavnom korišće-

njem translucenčnih keramičkih materijala koji prekrivaju prirodni dentin. U ovom slučaju, neophodna je upotreba translucenčnih materijala za cementiranje kako bi se dobio željeni rezultat.

### Problem 2: adhezija

Relativno mala jačina veze konvencionalnih cemenata takođe je problem. Klasične preparacije za krune stvaraju visok nivo retencije i frikcije. Ipak, retencija je kod parcijalnih kruna značajno redukovana, kao i kod faseta i onleja. Stoga je neophodno korišćenje cementa koji može da obezbedi jaku adhezivnu vezu. Oba problema ode široj upotrebi kompozitnih cemenata. Verovatno jedina mana njihove upotrebe je uklanjanje viška. Ovi materijali su čvrsti i nisu rastvorivi u vodi, i imaju veoma jaku jačinu veze, te ih je stoga teško ukloniti. Raniji kompozitni cementi imali

su sistem samostvrdnjavanja. Korisnici su čekali da se cement skoro stegne, tokom par minuta, pre nego su mogli da uklone višak. Ovo je bio kritičan period zbog vlaženja u ustima. Krv ili pljuvačka mogli su doći u kontakt s nepolimerizovanim površinom i izazvati oštećenje.

### Dvojno vezujući kompozitni cementi

Ova problematika dovela je do razvoja dvojno vezujućih kompozita za cementiranje bezmetalnih kruna. Dvojno vezujući kompozitni cementi obično se isporučuju u duplom špricu, sa automiksom nastavkom. Tokom istiskivanja, baza i katalizator automatski se mešaju. Materijal se može naneti direktno.

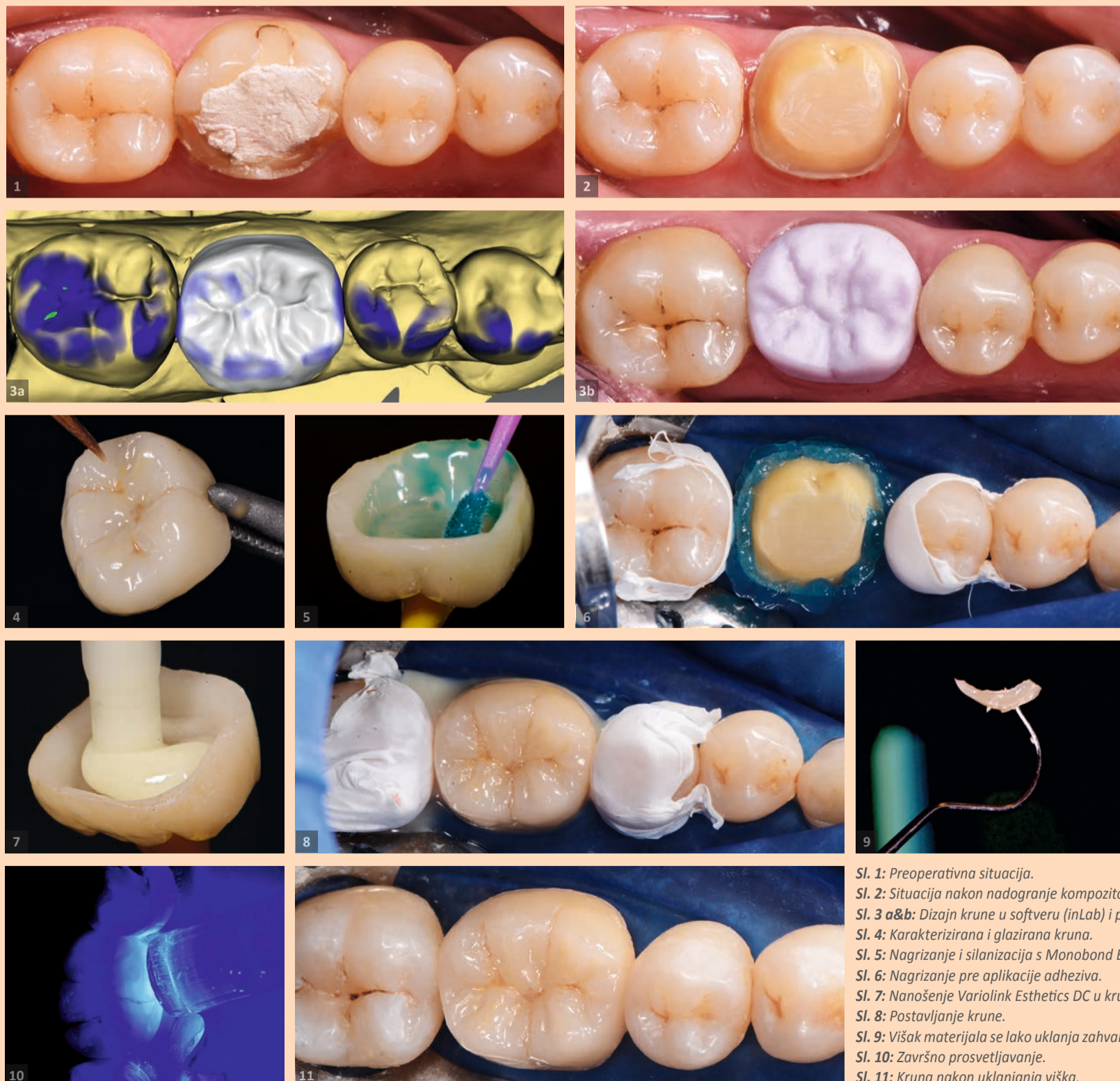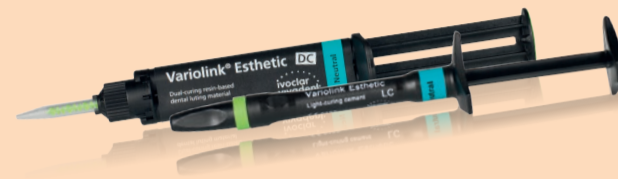Glavna prednost je što se proces stvrdnjavanja može ubrzati svetlom i višak materijala može se jednostavno ukloniti. U isto vreme, samovezivanje obezbeđuje pouzdanu vezu, čak i kod relativno debelih ili opaknih keramičkih slojeva. Ipak, postoje određene situacije kod kojih se višak materijala ne može ukloniti jednostavno jer se materijal prebrzo vezuje, ili se ne može vezati u dubljim slojevima materijala. Nakon jedne sekunde svetlosne polimerizacije, površina je spremna i materijal se može polomiti, ali je on još uvek u obliku paste na dodiru krune i zuba. Višak se može polimerizovati en block i nakon toga ukloniti kao prsten oko zuba u jednom potezu bez nepolimerizovanog materijala na kontaktu sa zubom ili krunom. Dodatno, kompozitni materijal ne sadrži amine, što je dodatna prednost, jer amini mogu učestvovati u prebojavanju marginalne linije tokom vremena.

### Jedan materijal, pet boja

Materijal Variolink Esthetic (Ivoclar Vivadent) baziran je na konceptu svetline boje. Boje su klasifikovane prema efektu koji se postiže cementom. Dostupno je pet boja: Light+, Light, Neutral, Warm i Warm+. Na ovaj način, spektrum boje varira od opakno bele (Light+) do opakno žuto-braon (Warm+). Između se nalaze boje kao kokos bela ili neutralni ton (veoma translucentan) ili topliji ton (koji liči na A5). Dodatno, materijal je dostupan kao LC (svetlosno-polimerizujući) ili DC (dvojno-vezujući). LC verzija je napravljena za relativno tanke nadoknade, kao što su inleji, onleji i fasete. DC verzija se koristi kod većih i opaknih nadoknada. Kompozitni materijali koriste se u kombinaciji sa jednokomponentnim Adhese Univesal cementom (Ivoclar Vivadent).

### Klinički slučaj

Pacijent, 45-to godišnji muškarac, došao je s ispunom na zubu 46. Zub je endodontski tretiran i privremeno zatvoren (sl. 1). Privremeni ispun je uklonjen, zub nadograđen s Tetric Ceram Bulk Fill (Ivoclar Vivadent) i potom preparisan za



Sl. 1: Preoperativna situacija.

Sl. 2: Situacija nakon nadogradnje kompozitom (Tetric Ceram Bulk Fill) i preparacija.

Sl. 3 a&b: Dizajn krune u softveru (inLab) i proba pre kristalizacije (IPS e.max CAD).

Sl. 4: Karakterizirana i glazirana kruna.

Sl. 5: Nagrizanje i silanizacija s Monobond Etch&Prime.

Sl. 6: Nagrizanje pre aplikacije adheziva.

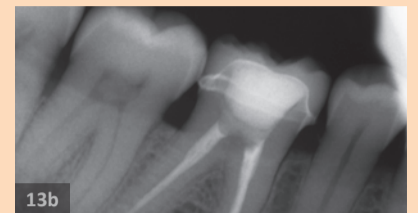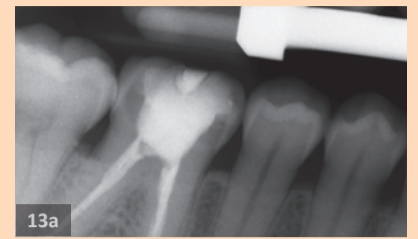
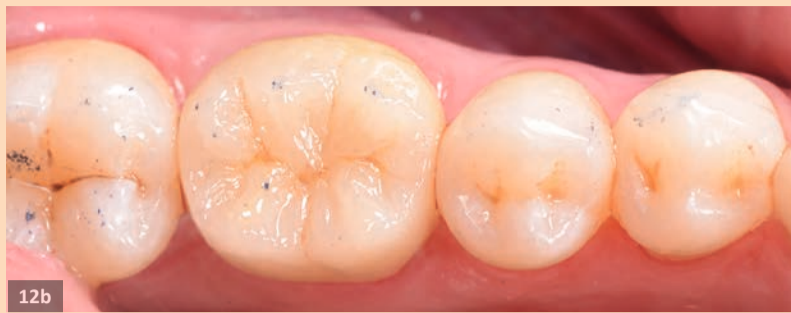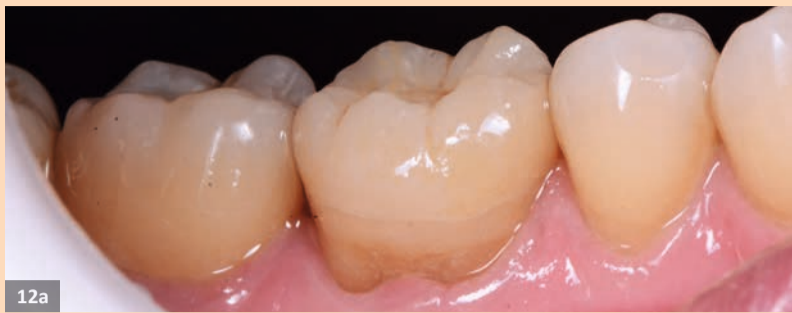Sl. 7: Nanošenje Variolink Esthetics DC u krunu.

Sl. 8: Postavljanje krune.

Sl. 9: Višak materijala se lako uklanja zahvaljujući novom tehnologiji baziranoj na Ivocerinu.

Sl. 10: Završno prosvetljavanje.

Sl. 11: Kruna nakon uklanjanja viška.



Sl. 12 a&b: Okluzani i lateralni pogled na nadoknadu. Sl. 13 a&b: Radiografska kontrola pre i nakon tretmana.

krunu (sl. 2). Otisak je uzet jednovremeno, dvofazno pomoću putty/light-body silikona. Nakon skeniranja modela, kruna je dizajnirana u odgovarajućem softveru (inLab, Dentsply Sirona) i izrezana od IPS e.max CAD litijum disilikatnog bloka (Ivoclar Vivadent, sl. 3a&b). Nakon kristalizacijskog pečenja, kruna je prebojena i glazirana (sl. 4). Sledeći korak je nagrizanje i silanizacija krune s novim staklo-keramičkim prajmerom (Monobond Etch&Prime, Ivoclar Vivadent). Ovaj prajmer kombinuje nagrizanje i silanizaciju u jednom materijalu i stoga eliminiše potrebu za nagrizanjem fluorovodoničnom kiselinom (sl. 5). Nakon nagrizanja i silanizacije, krunica je isprana i posušena. Potom je izolovano nagrižena gred (sl. 6). Adheziv (Adhese Universal) je aplikovan i dispergovan jačim mlazom vazduha. Dvojno vezujuća varijanta Variolink Esthetic je korišćena za cementiranje krune s obzirom na debljinu i manju translucenciju keramičkog materijala (sl. 7). Kompozitni cement je aplikovan u krunu. Nadoknada je potom postavljena na mesto (sl. 8) i svetlosno polimerizovana sa svake strane po 2 sekunde. Višak kompozita je bilo lako ukloniti zahvaljujući Ivocerin fotoinicijatoru (Ivoclar Vivadent), koji omogućava brzo i potpuno vezivanje s minimalnom količinom energije (sl. 9). Za finalnu polimerizaciju, nadoknada je polimerizovana sa svake strane po 20 sekundi (sl. 10). Slike 11 i 12 pokazuju situaciju nakon cementiranja krune. Iako je linija cementa postavljena iznad marginalne gingive, nije bila vidljiva s obzirom na preferiranu boju i translucenciju kompozitnog cementa. Slike 15a i b pokazuju rentgenografsku kontrolu nadoknade: radiopakni materijal za nadogradnju i kompozitni cement jednostavno se mogu razlikovati. Ovaj aspekt pogotovo je važan u situacijama kada se višak cementa ne može videti.

#### Zaključak

Protokol cementiranja za bezmetalne pojedinačne krune me-

nja se vremenom. Variolink Esthetic je primer poslednje generacije kompozita za cementiranje.

Izvršne vrednosti jačine veze, u kombinaciji sa jednostavnim rukovanjem i vrhunskom estetikom,

čine ovaj materijal osnovnom za svakodnevni rad. **DI**

# Telio®

Sve za privremene nadoknade



## Telio CS . Telio CAD . Telio LAB

Telio omogućava stomatolozima (Telio CS), CAD/CAM korisnicima (Telio CAD) i zubnim tehničarima (Telio Lab) da iskoriste prednosti potpuno integrisanog sistema proizvoda:

- Jedna solucija za konvencionalne i implantno nošene nadoknade
- Svi materijali i boje su međusobno kompatibilni
- Pogodan za različite aplikacije

Telio: sistem za svaki tip privremene nadoknade. Pogledajte sami.



Dr Eduardo Mahn je sertifikovani implantolog i direktor Clinical Research, kao i direktor Program of Esthetic Dentistry na Universidad de los Andes u Santiagu, Čile.  
Kontakt: emahn@miuandes.cl



Dr Juan Pablo Sánchez je oralni hirurg. Ima postdiplomsku titulu iz Oralne rehabilitacije na Universidad de los Andes, na kojem i predaje.  
Kontakt: drjpsanchez@gmail.com

www.ivoclarvivadent.com

Ivoclar Vivadent GmbH  
Tech Gate Vienna | Donau-City-Str. 1 | 1220 Vienna | Austria | Tel.: +43 (0)1 263 191 10 | Fax: +43 (0)1 263 191 111

ivoclar  
vivadent®  
passion vision innovation

# Prikaz slučaja sa atipičnom lokalizacijom mentalnog otvora detektovanom na CBCT zapisu

Autori: dr Milan Uzelac & dr Dušan Cvijetinović

Mentalni otvor je jedna od najvažnijih anatomskih struktura i obeležja u stomatologiji.

Poznavanje položaja mentalnog otvora, njegove morfologije (anteriorne omče), prisustva dodatnih (pomoćnih) otvora i odnosa sa okolnim anatomskim i patološkim celinama je neophodno kako bi se planirao i uspešno sproveo hirurški zahvat u lateralnom segmentu donje vilice.

Izučavanje anatomije mentalnog otvora se vršilo/vrši se na anatomskim preparatima suvih kostiju ali i na „klasičnim“ dvodimenzionalnim radiološkim modalitetima, prevashodno ortopantomogramu. Shodno ograničenjima svaki od navedenih istraživačkih modaliteta je iznedrio podatke i smernice koji su nas usmervale i „čuvale“ u našem kliničkom radu.

U poslednjih desetak godina naša saznanja u proučavanju koštane strukture donje vilice uključujući prevashodno anatomiju neurovaskularnih puteva su značajno razvijena sa uvođenjem 3D Cone Beam CT radiološke dijagnostike.

Mnoštvo preciznih trodimenzionalnih zapisa načinjenih po širokom spektru dijagnostičkih indikacija pružilo nam je potpuno novo svetlo na „uobičajene“ anatomske strukture i njihovu morfologiju ali i prisustvo, brojnost i značaj neuobičajenih i retkih anatomskih modaliteta.

Mentalni otvor se uobičajeno nalazi u predelu ispod vrhova korenova donjih premolara (oko 50 procenata), u predelu ispod vrha drugog donjeg premolara (oko 40 procenata) dok se u ostalim slučajevima uglavnom nalazi u predelu ispod prvog donjeg molara. Ipak prikazani su slučajevi odsustva mentalnog otvora u celosti, bez narušenog senzibiliteta regije koju inervise n. Mentalis ali i slučajevi u kojima je lokalizacija mentalnog otvora bila ispred regije premolara.

Kada je morfologija mentalnog otvora u pitanju literatura je krajnje neusaglašena navodeći prisustvo anteriorne omče u 10 do 50 procenata slučajeva. Prosečna dužina, mezijalna projekcija omče je oko 3mm što je iznedrilo „klasičnu“

kliničku smernicu udaljenja od 4 ili 5 mm od uočenog mentalnog otvora prilikom instrumentacije za ugradnju implantata. Visina omče je takođe značajan činilac u oblikovanju morfologije omče i direktno njenog uticaja na izvođenje hirurških zahvata u datoj regiji.

Prisustvo dodatnih odnosno pomoćnih mentalnih otvora se navodi u oko 10 procenata slučajeva.

Pored kvaliteta samih trodimenzionalnih radioloških zapisa značajnu ulogu igraju i programski alati za analizu i obradu snimaka. Objedinjeni grafički prikaz označenih anatomskih struktura daje mogućnost da se uočavanje intrakoštanih neurovaskularnih puteva istakne i omogući u okviru prostornih radioloških rekonstrukcija i radioloških rekonstrukcija po tipu sloja (dvodimenzionalni prikaz). Ova programska alatka poznata i kao „mapiranje kanala“ nam pruža mogućnost da lociramo, označimo i jasno istaknemo neurovaskularni put u okviru jedne anatomske celine.

## Prikaz slučaja

Muškarac, 50 godina, je upućen na CBCT radiografisanje u cilju analize kliničke situacije za hiruršku ekstrakciju donjih trećih molara i analize koštanog fundamenta za ugradnju dentalnih implantata.

Pacijent ne navodi zdravstvene tegobe, medikamentnu terapiju bilo kakve vrste, negira alergiju na hranu i lekove. Pacijent negira povrede i hirurške zahvate u predelu donje vilice.

U programskom modulu softvera **OnDemand 3D Application** namenjenom za analizu i planiranje ugradnje implantata (Dental Volume Reformat) izvršeno je individualno selektovanje projekcione ravni spram oblika donje vilice u cilju formiranja tačne rekonstrukcije tomografskih preseka. Tom prilikom se kod pacijenta ne uočavaju grube anatomske neuobičajenosti. *Slike 1-2.*

Tokom grafičkog označavanja strukture mandibularnog kanala, sa leve strane vilice, kroz opciju „mapiranja kanala“, prilikom selektovanja struktura završnog dela kanala i uočavanja mentalnog otvora nailazi se na poteškoće. Struktura završnog dela kanala odudara od uobičajenog oblika mentalnog otvora. Pre kompletiranja „mapiranja kanala“ pristupa se proveru anatomskih struktura u okviru opcije MPR (Multiple Plane Reconstruction). Ova opcija nudi mogućnost provere anatomskih struktura kroz individualno pozicioniranu tačku od interesa i potpuno individualizovanu orijentaciju tkivnih slojeva koji se analiziraju na radiogramu. Takođe je izvršena i provera očekivane pozicije mentalnog otvora u okviru trodimenzionalne rekonstrukcije. *Slike 3-4.*

Nakon izvršenih detaljnih provera sukcesivnih tkivnih slojeva u predelu mentalnog otvora sa leve strane, kroz programsku opciju MPR softvera **OnDemand 3D Application**, verifikovan je specifičan završni oblik mandibularnog kanala i lociran položaj mentalnog otvora. „Mapiranje kanala“ je upotpunjeno i dokumentovane su uočene anatomske specifičnosti. *Slike 5-6.*

Izlazni put od mandibularnog kanala ka mentalnom otvoru, sa leve strane, se projektuje kao izuzetno tanak, izdužen i anteriorno pozicioniran koštani kanal u odnosu na očekivanu anatomsku konfiguraciju. Položaj mentalnog otvora je lociran između očnjaka i prvog premolara u projekciji srednje trećine korenova.

## Diskusija

U prikaznom slučaju položaj i struktura mentalnog otvora značajno ograničavaju mogućnost hirurga za manipulaciju u datoj regiji. Neophodna je izuzetna pažnja tokom kliničkog rada i pažljivo postavljanje terapijskih ciljeva. Neophodno je na jasan i jednostavan način preneti pacijentu informaciju o anatomske karakteristici i njenom

značaju za sve dalje procedure u datoj regiji.

Raznolikost navoda u literaturi po pitanju uobičajene anatomije i prisustvo anatomskih varijacija mentalne regije svakako naglašavaju značaj individualizovanog pristupa i planiranja.

Preciznost 3D CBCT snimaka, softverski alati za obradu snimaka, razvoj hirurških instrumenata/alata i mogućnost izrade hirurških vodiča pružaju mogućnosti za maksimalno korišćenje anatomskih kapaciteta date regije prilikom implantoloških procedura ali i maksimalno precizan i odgovoran pristup prilikom izvođenja svih ostalih oralnih hirurških zahvata u datoj regiji u cilju prezervacije vitalnih anatomskih struktura.

„Mapiranje kanala“ je jedan od najkorisnijih softverskih alata koji se nudi u analizi 3D CBCT zapisa. Ovaj alat nam nudi brzu i pouzdanu proceduru grafičkog označavanja koštanih kanala. Individualna orijentacija preglednog snimka (panoramskog ili specifično orijentisanog) nudi olakšano sukcesivno označavanje anatomskih struktura, kreiranje grafičkog prikaza obeleženih struktura i prenos prikaza kroz 3D ili 2D rekonstrukcije.

Iako opis opcije zvuči komplikovano obuka lekara i rendgen tehničara za rad sa datom opcijom je izuzetno brza i laka. „Mapiranje kanala“ se izvodi u okviru standardne pripreme 3D snimka za analizu i nudi neprocenjive informacije za dalji rad. **DT**

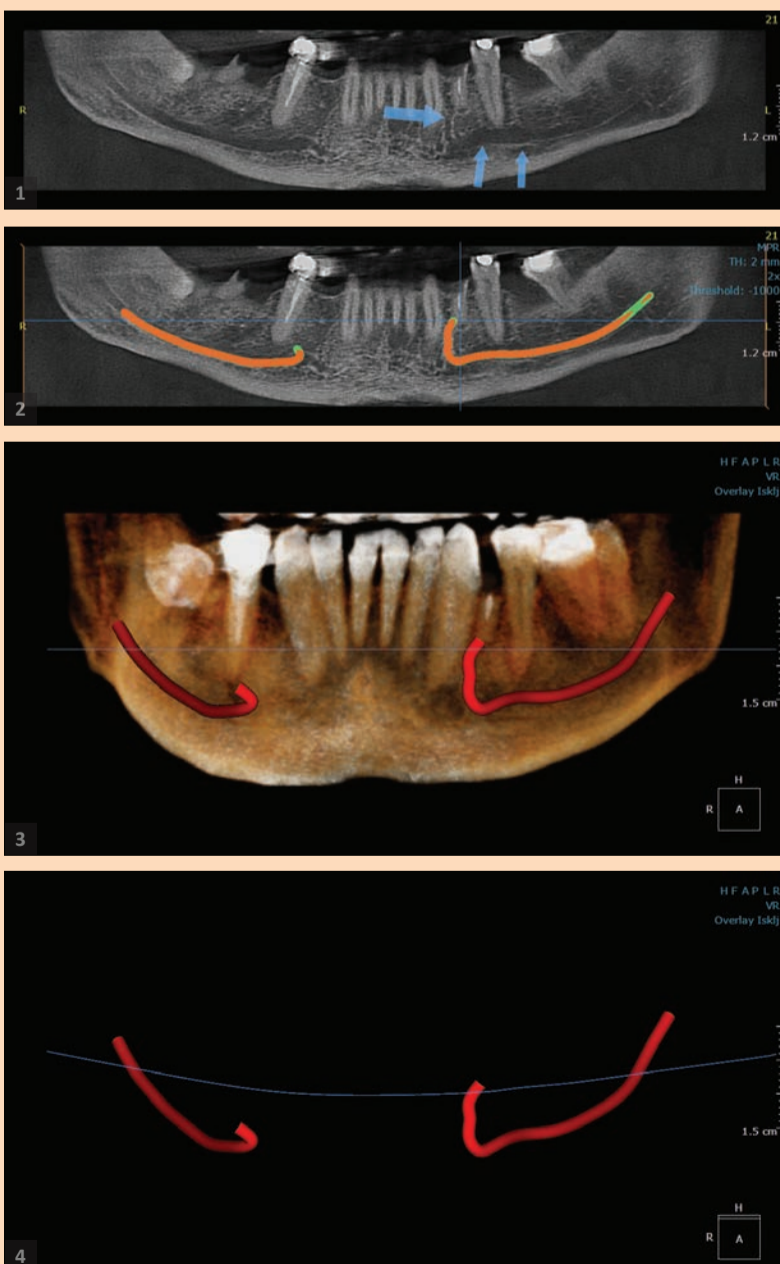
Za spisak literature možete se obratiti redakciji *Dental Tribune*.

## Kontakt info

dr Milan Uzelac  
stoma008@yahoo.com



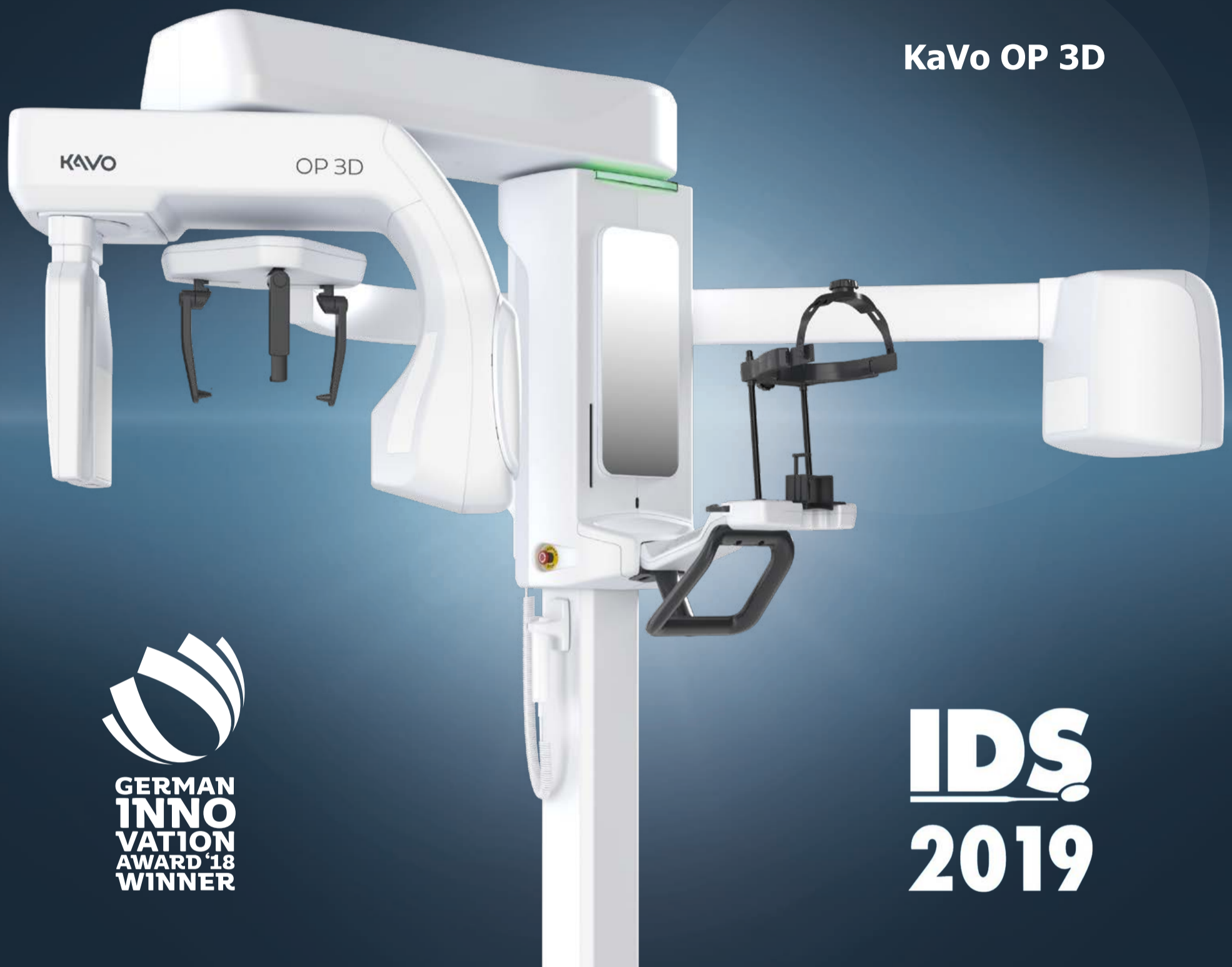Postanite naš  
Facebook prijatelj  
*Dental Tribune Srbija*



Sl. 1: Panoramska rekonstrukcija. Sl. 2: Panoramska rekonstrukcija sa mapiranjem alveolarnim kanalom. Sl. 3: 3D rekonstrukcija vilice sa grafičkim prikazom nervnih puteva. Sl. 4: Grafički prikaz nervnih puteva. Sl. 5: 2D prikaz završnog dela mandibularnog kanala. Sl. 6: Površinska 3D rekonstrukcija sa specifičnom lokacijom mentalnog foramena.

# Velika KaVo IDS 2019 Promocija

KaVo OP 3D



GERMAN  
INNO  
VATION  
AWARD '18  
WINNER

**IDS**  
**2019**

## Cranex kvalitet ekstraoralne radiografije pod novim imenom: **KaVo OP 3D**

**IDS 2019** - Predstavljanje novog **KaVo OP 3D ready** modela aparata (Panoramsko i/ili kefalometrijsko snimanje) sa mogućnošću kasnije nadogradnje na 3D snimanja. Naručite sada Vaš OP 3D Ready model aparata i ostvarite IDS promotivnu cenu bez odlaska na sajam.

**IDS 2019** - Tim Co. u saradnji sa KaVo nudi Vam mogućnost ostvarivanja sajamskog IDS popusta za svu dijagnostičku opremu iz našeg portfolija. Iskoristite mogućnost dobijanja sajamskih popusta bez odlaska na IDS sajam u Kelnu.

**IDS 2019 PROMOCIJA:**

Za svu naručenu KaVo opremu do 10. Marta 2019.

Za dodatne informacije kontaktirajte KaVo distributera za Srbiju:



Tim Co. d.o.o. Beograd 011/2836-786, [www.timco.rs](http://www.timco.rs)

**KAVO**  
Dental Excellence

# Koncept „FAST AND FIXED” uz aktivnu primenu fotodinamske terapije

Autori: dr Bojana Golić & dr Bojan Vojnović & dr Vuk Vilotijević, Stomatološka ordinacija „Dental studio”  
& Saša Bulić, Zubna Laboratorija “Dentallab”

Ideja savremene i moderne stomatologije zahteva funkcionalnost, komfor i visoko estetska rešenja koja smo danas u prilici ponuditi našim pacijentima.

Nosilac takvog pristupa je svakako implantološki koncept „Fast and fixed“ podržan fotodinamskom terapijskom procedurom (Helbo Treatment Bredent medical).

Sam koncept podrazumeva nakon svih detaljnih analiza kako kliničkih tako i rendgenografskih imedijatnu ugradnju implantata sa izradom imedijatnog privremenog rada (hirurški i protetski protokoli rada sprovedeni u 72 h) čija je osnovna uloga da u periodu oseointegracije i mekotkivnog zarastanja obezbedi funkcionalnost i estetske zahteve.

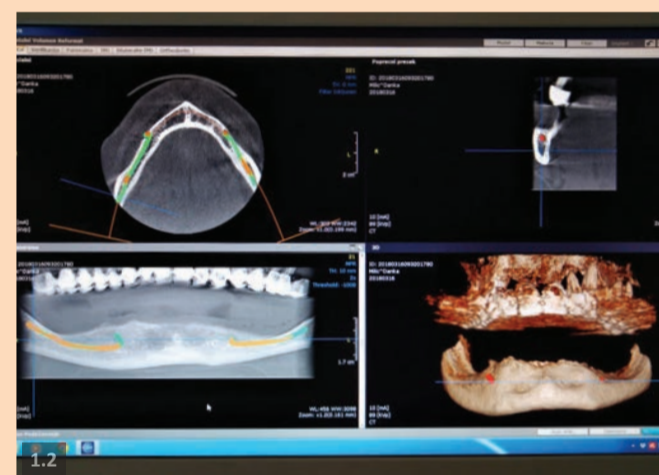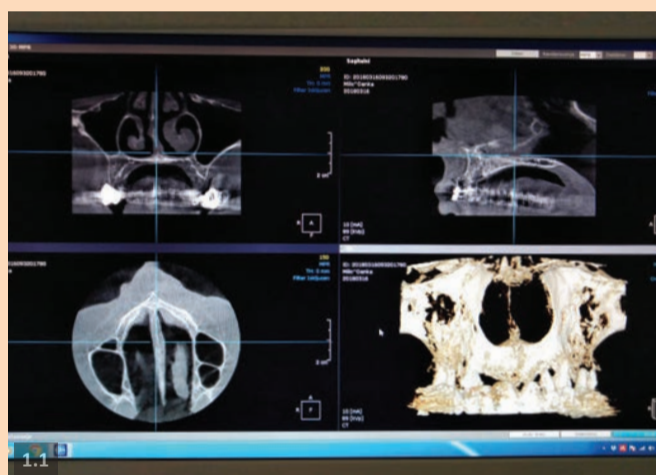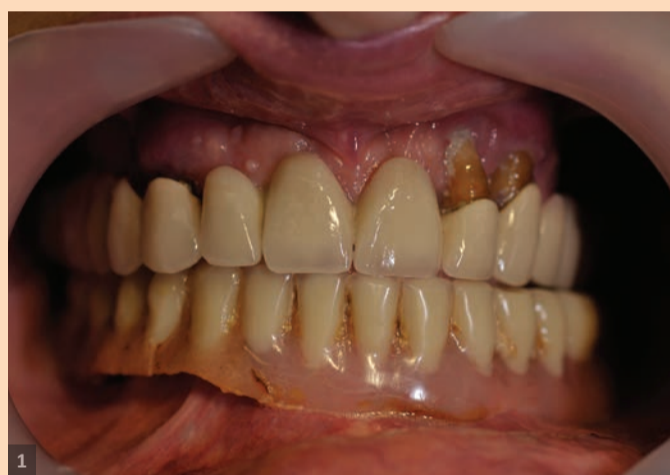U okviru hirurških radnih protokola posebnu pažnju bi trebalo posvetiti pre same procedure ugradnje implantata adekvatnoj pripremi operativnog polja fotodinamskom terapijom – apsolutna dekontaminacija operativne regije.

Osnova fotodinamske terapijske procedure jeste markiranje ćelijske membrane prisutnih

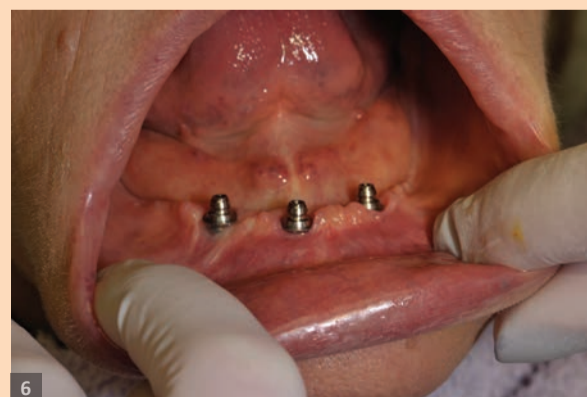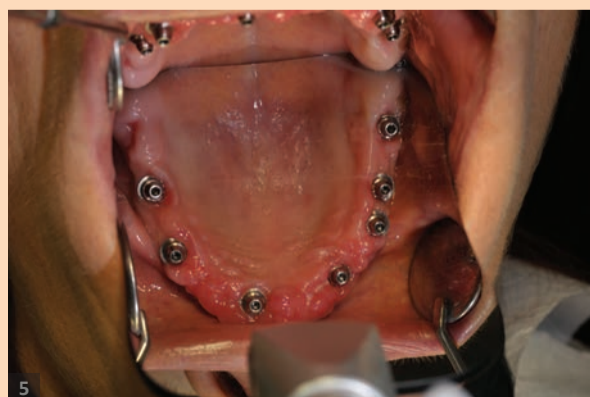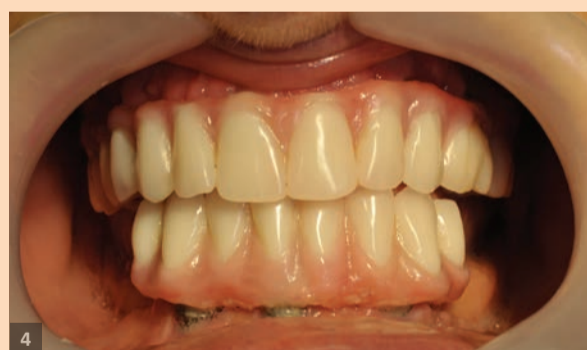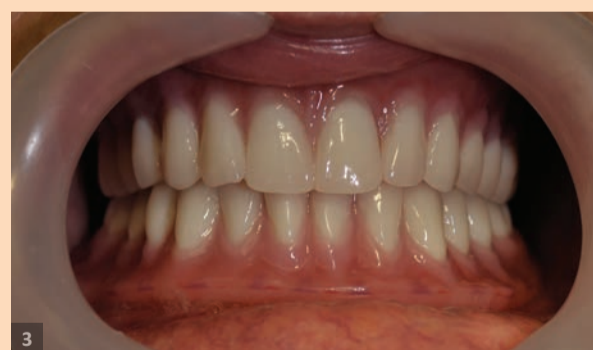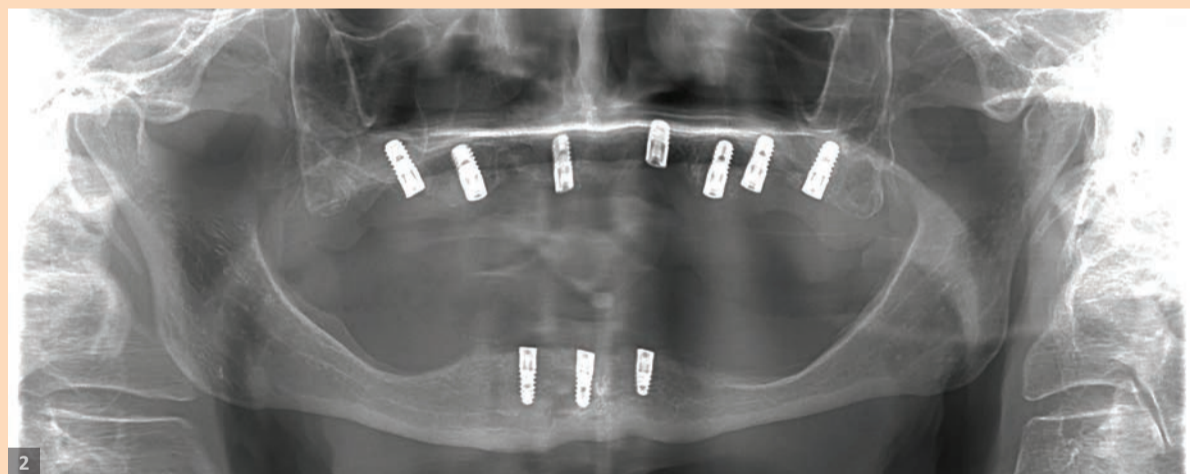
anaerobnih mikroorganizama svetlosno – senzitivnim molekulima (Helbo Blue Photosensitizer). Zahvaljujući ultra – svetlosnom diodnom laseru sa integrisanom kontrolom snage molekuli kiseonika uništavaju lipidni dvosloj ćelijske membrane markiranog mikroorganizma dovodeći do njegove lize – uništavanja. Na ovaj način



- Uklanjanje dotrajale totalne proteze u donjoj vilici, ugradnju implantata (Narrow Sky, Blue Sky Bredent, Senden Germany) i izradu uslovno



Sl. 1: Početna situacija. Sl. 1.1: Početna situacija u gornjoj vilici – Ortopantomografski snimak - 3d. Sl. 1.2: Početna situacija u donjoj vilici – Ortopantomografski snimak - 3d.



Sl. 2: Ortopantomografski snimak po ugradnji implantata.

Sl. 3: Prikaz gornje i donje totalne proteze kao prototipova budućeg rada.

Sl. 4: Prikaz maksimalno redukovanih proteza sa protetskim kapicama na multi – unitima. Gornja i donja vilica.

Sl. 5: Prikaz postavke implantata i Sky fast and fix abatmenata u gornjoj vilici.

Sl. 6: Prikaz postavke implantata i Sky fast and fix abatmenata (multi – unit) u donjoj vilici.

postizemo apsolutnu sterilnost i stvaramo idealne uslove za sam postupak implantacije koji sleduje.

Poštovanje hirurških, protetskih procedura rada kao i adekvatna saradnja sa dentalnim laboratorijama su ključ uspeha.

#### Prikaz slučaja

U slučaju koji sleduje prikazaćemo celokupne faze rada od analize početnog stanja, postupka ugradnje implantata, otiska i izrade privremenog rada kao i izrade definitivnog rada.

Pacijentkinja 55 godina svesna svog dentalnog i parodontalnog statusa javila se sa željom za kompletnu rekonstrukciju premium radom postojećeg stanja.

Nakon kliničkog pregleda, analize 3d rendgenskog nalaza, razgovora sa pacijentom i potpisanih saglasnosti pristupilo se sprovođenju plana terapije koji je podrazumevao:

- Uklanjanje dotrajalih protetskih radova, ekstrakcija zuba uz primenu Fotodinamske terapijske procedure Helbo laserom i ugradnja implantata (Narrow Sky, Blue Sky Bredent, Senden Germany) u gornjoj vilici sa izradom privremenog – imedijatnog rada i izradu definitivnog hibridnog rada koji je podrazumevao framework – konstrukciju od materijala – BioHPP (Bredent, Senden, Germany) sa IPS e.max krunama i kompozitnom gingivom (Crea.ling Bredent).

fiksnog rada - maksimalno redukovane proteze na prečci kao osloncu. Slike 1, 1.1, 1.2.

Terapijska procedura je započeta uklanjanjem dotrajalih protetskih radova i ekstrakcijom svih zuba u gornjoj vilici zbog izuzetno lošeg parodontalnog statusa i visokog stepena luksacije. Nakon atraumatske ekstrakcije pristupilo se obradi koštanog tkiva alveolarnog grebena kao i svih mekotkivnih struktura u operativnoj regiji.

Nakon mehaničke obrade u zoni u kojoj je planirana ugradnja implantata izvršena je fotodinamska terapija sa ciljem dekontaminacije i stvaranja što povoljnijih uslova. (Maksimalna moguća redukcija ukupnog broja gram negativnih anaerobnih mikroorganizama).

Izvršena je ugradnja implantata (Narrow Sky, Blue Sky Bredent, Senden Germany) u regiji zuba 11, 14, 16, 22, 24, 25, 27, 33, 41, 43. Slika 2.

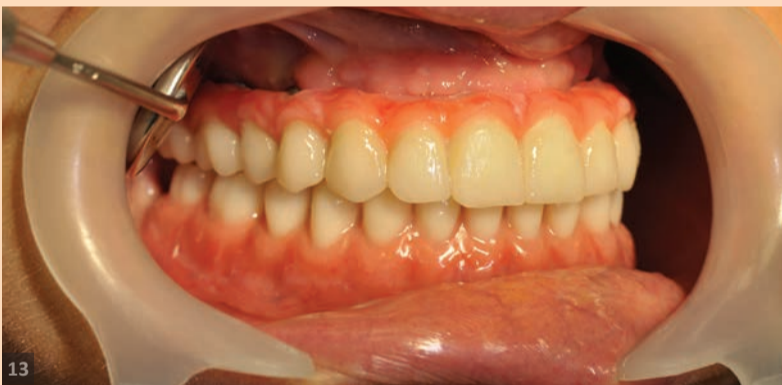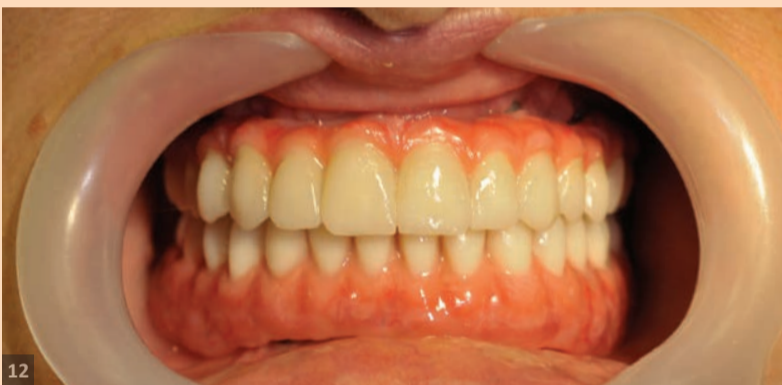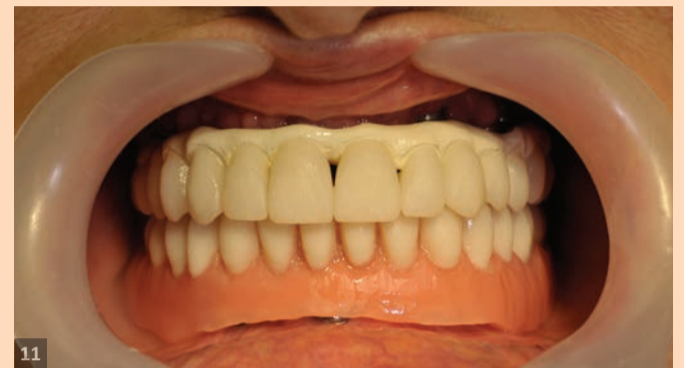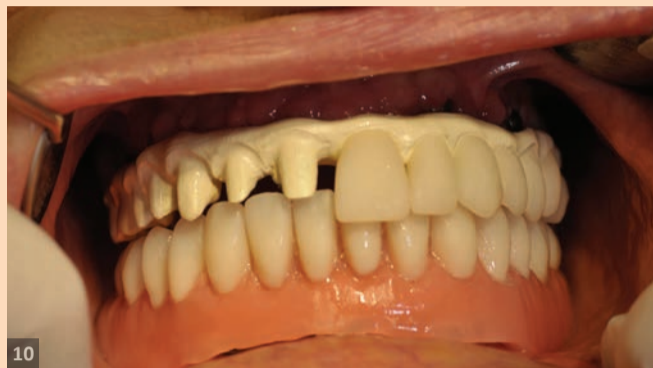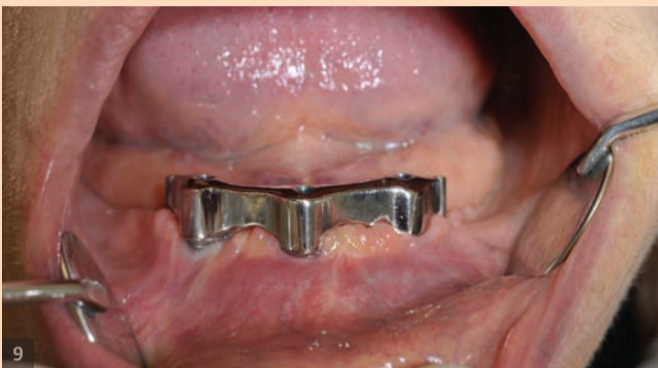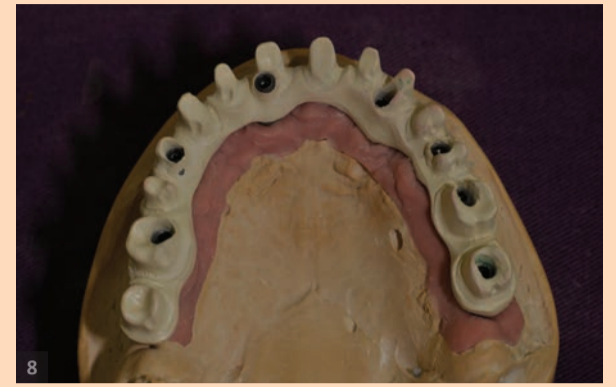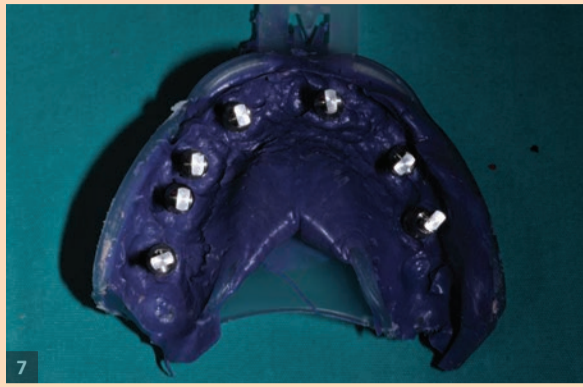
Po ugradnji implantata proverena su vrednosti primarne stabilnosti Bredent Penguin RFA instrumentom, međutim vrednost primarne stabilnosti u regiji implantata na mestu zuba 16 iznosila je 45 ISQ (značajno manje od željene vrednosti 75 ISQ). Zbog povećanog rizika gubitka ugrađenog implantata odustalo se od izrade kompozitnog imedijatnog rada, već su izradene dve totalne proteze (meko – podložene proteze) kao prototip budućeg rada. Slika 3.



Nakon pet meseci od ugradnje implantata postavljeni su Sky fast and fixed abamenti – multi - unit (odabir visinske komponente kao i angulacije zavisi od same pozicije implantata kao i statusa mekih tkiva), te protetske kape za privremeni rad. U postojećim protezama su napravljeni otvori za prolaz kapa, te iste su zalepljene u ordinacijskim uslovima. Nakon ove radne

znom metodom primenom Pentamix Polyether na nivou multi – unita. *Slika 7.*

Nakon uzimanja otiska pristupilo se sledećim fazama rada koje su podrazumevale probe frameworka – konstrukcije od materijala – BioHPP (Bredent Senden Germany) u gornjoj vilici, metalne konstrukcije u vidu prečke u donjoj vilici,



Sl. 7: Prikaz uzetog otiska otvorenom kašikom sa postavljenim implant replikama – analizima.

Sl. 8: Prikaz BioHPP konstrukcije na modelu (Bredent, Seden Germany).

Sl. 9: Prikaz metalne konstrukcije u vidu prečke na tri implantata u donjoj vilici;

Sl. 10: Prikaz probe BioHPP konstrukcije sa IPS e.max krunama u gornjoj vilici, proba probe postave zuba u donjoj vilici.

Sl. 11: Prikaz BioHPP konstrukcije sa IPS e.max krunama u gornjoj vilici, proba postave zuba u donjoj vilici.

Sl. 12: Prikaz definitivnog rada. Hibridni rad u gornjoj vilici.

(BioHPP framework Bredent, IPS e.max krune sa karakterizacijom gingive Crea.Ling Bredent).

Sl. 13: Prikaz definitivnog rada u gornjoj i donjoj vilici.

faze proteze su poslate u tehniku gde je izvršena maksimalna redukcija nepčanog luka, labijalnih i bukalnih krila proteza.

Pacijentkinja je maksimalno redukovanu protezu postavljenu na multi – unite nosila sve do izrade definitivnog rada. *Slika 4.*

Nakon osam meseci od implantacije, i perioda stabilizacije pristupilo se izradi definitivnog rada. *Slika 5/6.*

Sledeća faza rada predstavlja uzimanje otiska na nivou Sky fast and fixed abamentata multi – unita Skay fast and fixed transferima metodom otvorenom kašikom.

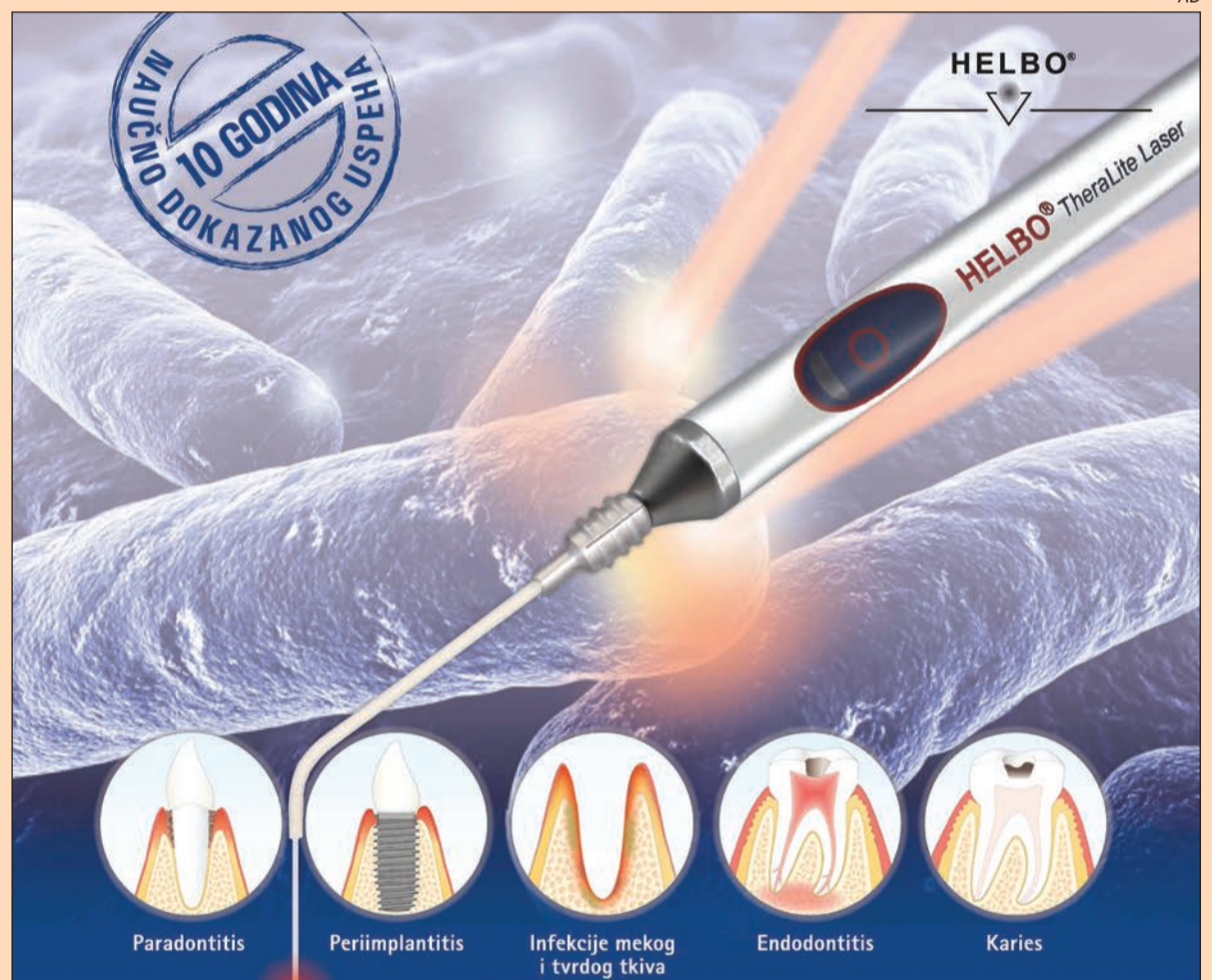Same transfere neophodno je povezati zbog bolje stabilnosti i preciznosti. Otisak uzet jednofa-

zno i prikaza BioHPP konstrukcije sa IPS e.max krunama. *Slike 8-11.*

Nakon dugotrajnog rada i velikog truda koji je uloženo od strane lekara, kolega i same pacijentkinje rad koji je predat je zadovoljio sve estetske zahteve, zahteve sa aspekta funkcionalnosti i svih zahteva doktrine naše profesije. *Slike 12-13.*

Savremena implantološka i protetska rešenja nam nude niz pogodnosti kao i mogućnost pravilnog izbora u planu i izradi terapijskih procedura.

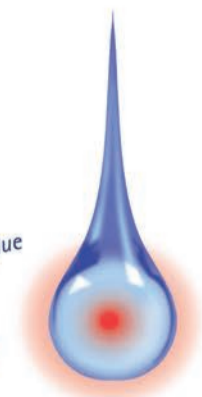Na nama kao lekarima je obaveza i dužnost da implementiramo sve koncepte savremenog pristupa stomatologiji kako zbog zdravlja i zadovoljstva naših pacijenata, ali i nas samih!! **DT**



## HELBO pobeđuje infekciju

HELBO–terapija idealno i pouzdano rešenje u lečenju periodontita i periimplantita, bez rizika od neželjenih efekata ili interakcija, kao i sprečavanja recidiva.

Aplikacija svetlosno osetljivog HELBO®Blue fotosenzitizera.  
Aktivacija HELBO®TheraLite Laserom.



**Online izdanje**  
Dental Tribune  
Serbia & Montenegro Edition:  
<https://rsme.dental-tribune.com>