

DENTAL TRIBUNE

The World's Dental Newspaper • Bulgarian Edition

България

Април 2008

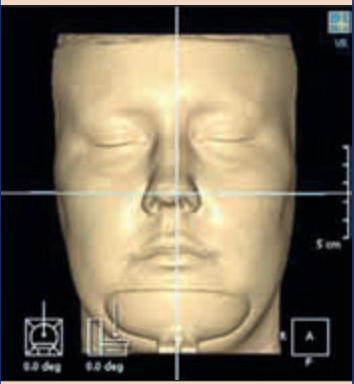
№ 2, Vol. 6

БУМЕДИКА БУДЕНТАЛ

Накратко

Рентгенов апарат ILUMA бе инсталиран за първи път на Балканите и то... в България

В края на март в рентгеновия кабинет "3 V Ro" – собственост на Марияна Георгиева, бе инсталиран нов рентгенов апарат за триизмерна образна диагностика ILUMA на KODAK Dental Systems. Двама германски инженери пристигнаха специално в България, за да обучат екипа на рентгеновия кабинет за работа с новото чудо на техниката. „Такъв апарат се инсталира за първи път на Балканите и сме щастливи, че това се случи в нашата страна“ – съобщиха от „Алба ТМ“ - българското представителство на Kodak Dental Systems.



ILUMA използва последните нововъзведения в обемната томография с конусен лъч за постигането на най-модерни от технологична гледна точка образи. Чрез използването на ILUMA клиницистите получават изключително точна анатомична информация с цел - планиране на лечебни процедури. За четири минути ILUMA предоставя точни образи, които са съпоставими с компютърната томография при значително по-малки радиационни дози.

Рентгеновият кабинет "3 V Ro" се намира в София, ул. Люлин планина 40.



Сър Ричард Брансън се насочва към областта на здравеопазването със своята компания Virgin Group. Снимка: Visual Media → стр. 3

www.dental-tribune.com

Практика

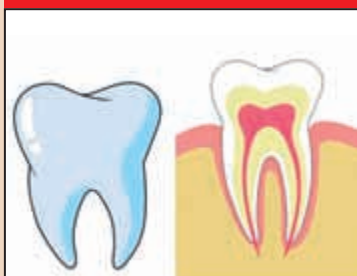

Предсказуеми и прецизни техники на зъбна подготовка при полифазни възстановявания на усложнени случаи

Световноизвестният г-р Галип Гюсел представя своята концепция за дентална естетика при работа с фасети.

→ стр. 5

Тенденции



Възстановяване на зъби с тежки коронарни разрушения като прелюдия към ендодонтското лечение

Възстановяването на коронарната зъбна структура може да улесни ендодонтския процес.

→ стр. 16

Бизнес



„Основната цел на нашата компания е глобално развитие“

В специално интервю за Dental Tribune International ключови мениджъри от японската корпорация Shofu говорят за световните тенденции на денталния пазар.

→ стр. 1-17-18

Събития



Започна надпреварата в конкурса „Усмивка на годината“

В периода 24 март-24 април ще тече журирането на над 70 подадени кандидатури.

Победителите ще станат известни на официалната церемония по награждаването на 24 април.

→ стр. 1-3

„Основната цел на нашата компания е глобално развитие“

Интервю на кръгла маса с Международната компания Shofu

Shofu е японска дентална компания производител, стремяща се към глобално развитие. През януари компанията проведе годишната си среща, на която бяха дискутирани бъдещите ѝ стратегии. Петер Витекжък от Dental Tribune International разговаря за кооперативното управление и за бъдещите планове на Shofu с г-н Катсуя Охта, президент на Shofu Inc., г-н Йошиказу Вакино, главен мениджър на Shofu Inc., г-н Волфганг ван Хол, директор по мениджмънта на Shofu Dental GmbH, г-н Патрик Лок, главен мениджър по мар-

кетинга за Азиатско-Тихоокеанския регион и с г-н Брайън Мелонакос, президент на Shofu за Северна и Южна Америка.

DTI: 2007 беше изключително интересна година за Shofu. Сред другите събития компанията отпразнува и 85-та си годишнина. Какви други прояви се очертаха през последната бизнес година?

Катсуя Охта: Най-важното събитие за последната година беше, че се класирахме успешно във втората секция на Токийската стокова борса през февруари, след като вече се бяхме регистрирали на борсата в Осака през 1989 г. Този рейтинг има голямо значение за нас, както и за цялата

дентална индустрия, защото сме първият дентален производител, който излиза на борса в Япония. Очакваме с нетърпение да максимализираме тази възможност, за да

увеличим нивото на обществено доверие към нас и корпоративната си стойност, като се надяваме да се изкачим в първата секция на Токийската фондова борса. От-

→ DTI стр. 17



Петър Витекжък, DTI, заедно с Волфганг ван Хол, Катсуя Охта, Йошиказу Вакино, Патрик Лок и Брайън Мелонакос (отляво надясно).

Над 70 кандидатури се състезават в конкурса „Усмивка на годината“

Победители и номинирани ще бъдат оповестени на официална церемония на 24 април

Приключи набирането на кандидатури в конкурса „Усмивка на годината“, организиран от вестник „Дентал Трибюн“ в партньорство с маркетинг агенция „Маркет Тренд“. Обявеният краен срок за подаване на необходимите документи бе 20 март. **В периода от 24 март до 7 април ще продължи журирането** в обявените 6 категории, като след тази дата в официалния сайт на конкурса www.usmivkanagodinata.com ще бъдат обявени номинациите във всяка от категориите.

Наградата на публиката ще се определи между всич-

ки номинации, подбрани от авторитетното жури, **чрез безплатно гласуване он лайн в сайта на конкурса** www.usmivkanagodinata.com, което ще продължи **в периода от 7 до 18 април**.

Така всеки гражданин на страната ще има възможност да даде гласа си за една от номинираните „Усмивки“ в отделните категории.

Победителите и номинираните в отделните категории, както и носителите на голямата награда „Усмивка на годината“ – награда на журието и награда на публика-

та ще бъдат оповестени на **официалната церемония по награждаването**, която ще се състои на **24 април от 19 часа** в сградата на **Националния археологически музей в София**. Веднага след официалната церемония е предвиден елегантен коктейл в кафе-ресторант Art Club Museum (на гърба на Археологическия музей).

На церемонията ще присъстват участници, жури, представители на професионалните организации в бранша, представители от ВЗС, лекари по дентална медицина,

представители на водещи дентални търговски компании, както и на компаниите извън бранша, подкрепили проявата; медици. Специално за церемонията ще пристигне от Германия и председателят на журието в конкурса – г-р Гернот Мьорих.

Достъп до церемонията и коктейла ще има всеки желаещ, закупил куверт от организаторите до изчерпване на местата в залата.

Най-голям брой кандидатури в конкурса са подадени в категорията „Керамични възстановявания“ (20 бр.), последвана от „Комплексно естетично” → стр. 3

Редакционно

Здравейте колеги,

Представяме ви един силен брой, според нас. Дали сме прави, е ясно, че вие ще решите...

Едно от най-известните имена в денталната естетика – г-р Галин Гюrels, ни представи лично своя статия, която се надявам да ви впечатли, и в която авторът представя своята неконвенционална концепция за естетично възстановяване чрез фасети (стр. 5).

Вероятно повечето от вас, читателите ни, сте разбрали, че г-р Гюrels ще бъде един от нашите специални гост-лектори, които ще посетят България през ноември по време на Международния конгрес по дентална естетика, организиран от вестник „Дентал Трибюн“ и Българската акаде-

мия по дентална козметика. Останалите главни действащи лица в конгреса са г-р Роберто Шпреафико (между другото, Гюrels и Шпреафико ще четат заедно лекция през м. май т.г. по време на голям форум по естетика, организиран от Швейцарската академия по дентална естетика), г-р Гернот Мьорих – гостатъчно известен в България, който е и председател на журито на Националния конкурс „Усмивка на годината“, и който ще изнесе своята лекция съвместно с известния в зъботехническите среди Михаел Брюш (вж. пълната програма на събитието на стр. 6).

Лектори от такова ниво, събрани заедно, идват за пръв път в страната ни за последните 12 години. Всички те са автори на известни монографии и множество статии в областта на денталната естетика.

В момента се случва и едно друго наше събитие, което се очертава да се превърне в едно от най-значимите и мащабни прояви в бранша, и което е замислено така, че да бъде интересно за участници, жури и организатори. Конкурсът „Усмивка на годината“ е проект в национален мащаб, който също има за цел да работи в сферата на денталната естетика. До редакционното приключване на броя журирането продължаваше. Призове в конкурса ще бъдат раздадени на официалната церемония по награждаването на 24 април.

Много бихме искали с всеки проект, който създаваме, да допринасяме за вашето професионално усъвършенстване и самочувствие, да посочваме вярната посока, която не е нужно да следвате непременно, а чрез нея – да откриете най-верния път за себе си.

Връщам се отново към г-р

Гюrels, за да цитирам едно от неговите послания, които чух по време на лекцията, в рамките на голям международен конгрес във Венеция миналата година, и на който имах удоволствието да присъствам: „Доброто лечение се постига не чрез мултидисциплинарен, а чрез интердисциплинарен подход“. Послание, което би било добре да чуем всички ние – с нашата професия от индивидуалисти, развиваща се в незрялото ни гражданско общество. Само в синергийно взаимодействие между клиника, лаборатория и пациент; между всички специалисти – пародонтолози, имплантолози, ортодонти, зъботехници би могла да се създаде една хармонична и работеща структура, която ще ни доведе до така жадувания успех. **DT**

Д-р Владимир Ашукوف
Гл. редактор

Ссружението на българските зъболекари иницира кръгла маса на тема: Европейски стандарти в денталната практика

През май месец по време на най-голямото в страната специализирано изложение „Булмедика Булдентал“ в София ще се проведе кръгла маса на тема „Европейски стандарти в денталната практика“, събщи за „Дентал Трибюн“ председателката на Ссружението на българските зъболекари – г-р Мария Джорова, инициатор на предстоящия форум. „Идеята ни е дискусиата да е в резултат от паралел, който да бъде направен между два основни доклада: ситуацията в Европа и ситуацията в България“ – добави г-р Джорова. За участие в кръглата маса ще бъдат поканени представители от Европейската комисия, Министерството на здравеопазването, парламента, академичните среди. Участие в дискусиата чрез свой представи-

тел ще вземе и Асоциацията на денталните дилъри в България, с чиято подкрепа и съдействие предстои да се реализира проявата. Дискусиата ще се състои при открити врати, с цел – широко медийно отразяване.

Ссружението на българските зъболекари е гружество с нестопанска цел, като основните му цели, заложили в устава, са професионална, социална и икономическа реализация на членовете му, както и въвеждане, реализиране и утвърждаване на европейските стандарти в денталната медицина. В своята активна програма Ссружението включва различни инициативи в партньорство с търговски компании, гружества и асоциации.

През февруари 2008 г. Ссружението излъчи чрез анонимно гласуване за пореден път

своя ежегоден приз „Стоматолог на годината“, който бе грабнат от г-р Стефка Шаламанова от Велинград. Резултатите от проведената анонимна анкета бяха оповестени на официална вечеря от председателя на СВЗ г-р Мария Джорова. Д-р Станчо Цанков – носител на званнето „Стоматолог на годината 2007“ лично връчи переходния приз „Света Аполония 2008“ на г-р Стефка Шаламанова.

В програмата си за 2008 г. Ссружението на българските зъболекари е заложило и други събития. На 10 април в паркохол „Москва“ за втори пореден път ще бъдат раздадени т. нар. „медийни награди“ – официално награждаване на медиите, подпомагали дейността на Ссружението през изминалата година чрез адекватно отразяване на ак-

тивностите на денталната организация.

Следваща проява на Ссружението е планираната през целия месец април програма, адресирана към хората с протези. Програмата ще се осъществи съвместно с фирма Глаксомшклайн, която ще осигури лепила и четки за протези и която ще реализира рекламната кампания на инициативата. Всички членове на Ссружението пък от своя страна ще бъдат ангажирани да работят по тази програма.

Част от деловия календар на организацията за 2008 г. е традиционния July Morning – събитие с научна лекционна програма, който ще се проведе на 27-28 юни. Гост-лекторите на мероприятиято ще бъдат осигурени от Асоциацията на денталните дилъри в България. **DT**

International Imprint

Licensing by Dental Tribune International
Publisher
Torsten Oemus

Group Editor/Managing Editor DT Asia Pacific

Daniel Zimmermann
newsroom@dental-tribune.com
+ 49 341 48 474 107

Managing Editor German Publications

Jeannette Enders

j.enders@dental-tribune.com

Editorial Assistants

Claudia Salwiczek

c.salwiczek@dental-tribune.com

Anke Schiemann

a.schiemann@dental-tribune.com

Copy editors

Robin Goodman

Hans Motschmann

President/CEO

Peter Witteczek

Director of Finance and Controlling

Dan Wunderlich

Marketing & Sales Services

Daniela Zierke

License Inquiries

Jörg Warschat

Accounting

Manuela Hunger

Product Manager

Bernhard Moldenhauer

Executive Producer

Gernot Meyer

Ad Production

Marius Mezger

Designer

Franziska Dachselt

International Editorial Board

Dr Nasser Barghi, Ceramics, USA

Dr Karl Behr, Endodontics, Germany

Dr George Freedman, Esthetics, Canada

Dr Howard Glazer, Cariology, USA

Prof Dr I. Krejci, Conservative Dentistry, Switzerland

Dr Edward Lynch, Restorative, Ireland

Dr Ziv Mazor, Implantology, Israel

Prof Dr Georg Meyer, Restorative, Germany

Prof Dr Rudolph Slavicek, Function, Austria

Dr Marius Steigmann, Implantology, Germany

Published by Dental Tribune Asia Pacific Ltd.

© 2008, Dental Tribune International GmbH. All rights reserved.

Dental Tribune International

Holbeinstr. 29, 04229, Leipzig, Germany

Tel.: + 49 341 4 84 74 302

Fax: + 49 341 4 84 74 173

www.dti-publishing.com

info@dental-tribune.com

Regional Offices

Asia Pacific

Yontorio Communications

Room 1602, 108 Java Road, North Point, Hong Kong

Tel.: + 852 3118 7508

Fax: + 852 3118 7509

The Americas

Dental Tribune America, LLC

213 West 35th Street, Suite 801, New York, NY 10001, USA

Phone: + 1 212 244 7181, Fax: + 1 212 224 7185

Офис България

Издава Dental Tribune България ЕООД

София 1421, ж.к. Лозенец,

ул. Луна 2, ет. 1, ап. А

мел./факс: + 359 2/ 963 000 9

office@dental-tribune.net

www.dental-tribune.net

www.dental-tribune.com

Управител

Уляна Винчева

Главен редактор

г-р Владимир Ашукوف

Отговорен редактор

г-р Надежда Куломджиева

Консултант

г-р Красимир Недебски

г-р Дора Кишколова

Дизайн и предпечат

Живко Пемков

Превод

Д-р Светослав Пемков

Росица Пармакова

Коректор

Долорес Мещулам

Офис-асистент

Десислава Цвяткова

Автори в броя

г-р Галин Гюrels

г-р Крис Фарел

г-р Грегъри Кърцман

Питър Виткечек

Печат: Спектър АД

Българското издание на Dental Tribune

е част от групата Dental Tribune

International – международно издание

на 20 езика, разпространявано в над

55 държави.

Съдържанието, преведено и публикувано в

този брой от Dental Tribune International,

Германия, е с авторско право на

Dental Tribune International GmbH. Всички

права запазени. Публикувано с разрешението

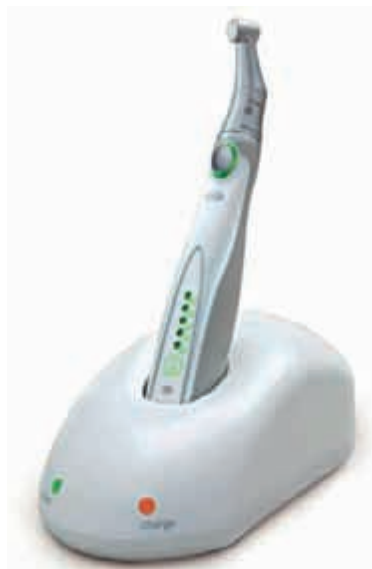на Dental Tribune International GmbH, Holbeinstr. 29, 04229, Leipzig, Германия. Възпроизвеждането по какъвто и да било начин и на какъвто и да е език, изцяло или частично, без изрично писмено разрешение на Dental Tribune International GmbH и Dental Tribune България ЕООД е абсолютно забранено. Dental Tribune е запазена марка на Dental Tribune International GmbH.

entran – безжичен апарат за ендодонтития. Помисли за това!

Entran ви предлага нещо повече от индивидуални характеристики. Не само свобода на движение, но също така безопасна работа и лесно определяне на предпочитания за ползване инструмент.

- > бърза смяна на пилите
- > ергономичен обратен наконечник
- > комфортен гриф
- > фин профил
- > 24 месеца гаранция

PEOPLE HAVE PRIORITY



W&H България ЕООД
1680 София, ул. Пирин 91
тел.: 02 854 95 65/66; факс: 02 854 95 90
e office@wnhbg.com wnh.com

← ДТ стр. 1

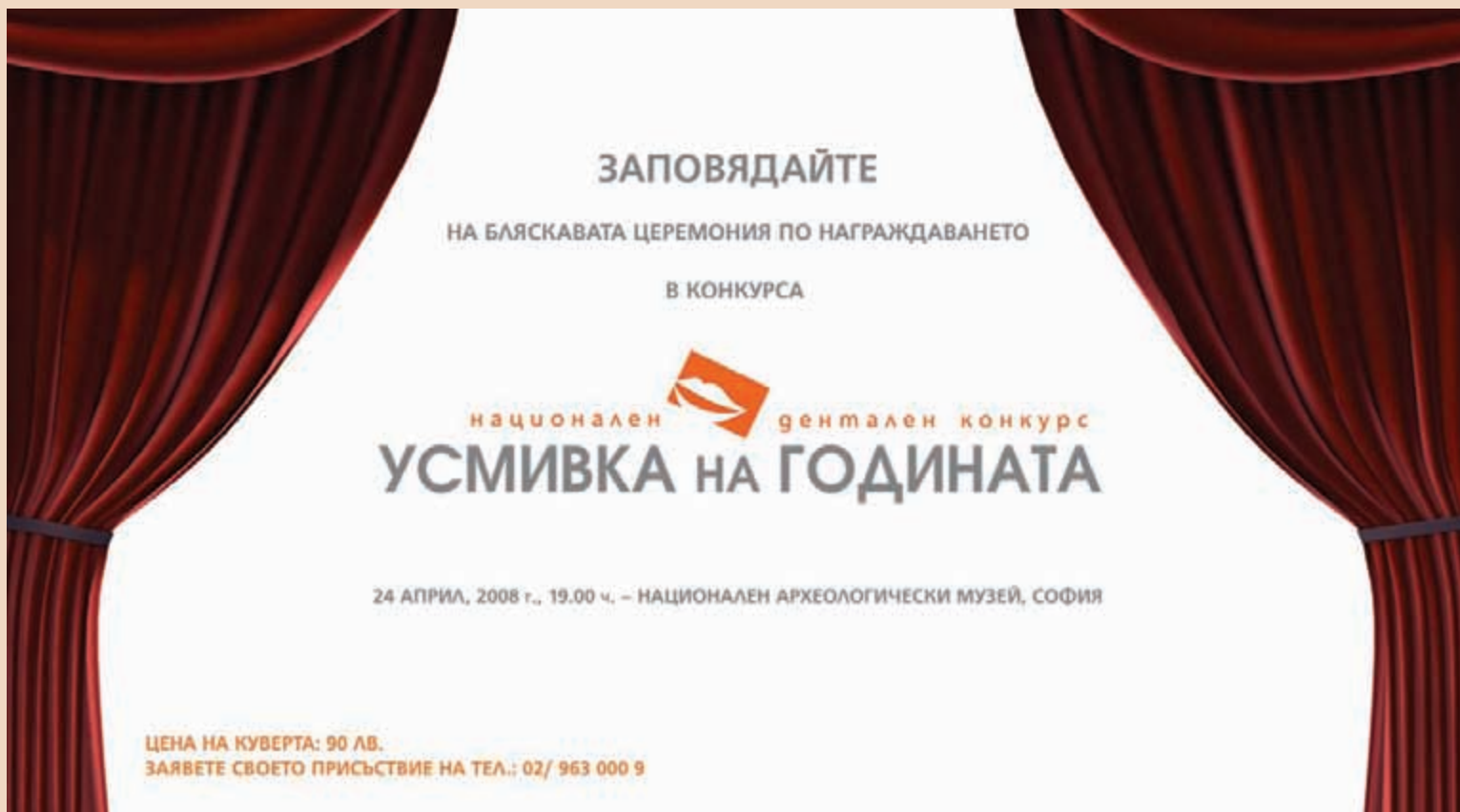но възстановяване” (19 бр.) и „Композитни възстановявания” (17 бр.). По-малък (но с качествено присъствие) е броят на участниците в категорията „Най-добър ортодонтичен случай” (10 бр.). Само 2 кандидатури бяха подадени в категорията „Най-добър имплантологичен случай”, а в категорията „Червена естетика” участници липсват.

Оспорвана ще бъде борбата и в категорията „Модерната дентална практика”, в която участват едни от най-известните клиници в София. Студентите по дентална медицина също са включени в конкурса чрез специалната категория „Студентска награда”, в която за да участват, трябваше да представят есе на тема „Дентална естетика”.

Конкурсът „Усмивка на годината” се организира за първи път в България с идеята да се превърне в ежегодна традиция. Основната му цел е да бъдат отличени професионалните постижения на българските лекари по дентална медицина, както и да се фокусира общественото внимание към качеството и нивото на предлаганите дентални услуги в България.

Конкурсът се осъществява с подкрепата на Българския зъболекарски съюз и всички професионални организации в сферата на денталната естетика в България.

В **журието** на конкурса са привлечени едни от най-авторитетните имена в сфера-



та на денталната медицина в страната, а негов председател е небезизвестният немски зъболекар, председател на Германското гружество по естетична дентална медицина – г-р Гернот Мьорих.

Компаниите, които финансово подкрепят проявата, са Глаксосмитклайн (вносител на Sensodyne, Aquafresh, Paradontax и Solpadeine), Триза, Курапрокс, SD Studio, инвестиционната компания Делта Хил и официалния вносител на Alfa Romeo за България – Милано Моторс.

Носителят на голямата награда в конкурса, избран от журието, ще получи и материална награда – стоматологичен юнит, осигурен от фирма Бул-дент ООД.

Един от всички гласували за „Усмивка на годината – Наградата на публиката” ще получи уикенд в европейска столица, осигурен от генералния

спонсор – Глаксосмитклайн.

За един от гостите на церемонията също е предвидена награда: един от присъстващите, който тества бурния италиански темперамент на автомобили Alfa Romeo, ще спечели чрез томбола уикенд с Alfa 159 в хотел „Ястребец” 5* в Боровец, осигурен от Milano Motors – официален вносител на Alfa Ro-

мео за България.

Подробно отразяване на конкурса и церемонията очаквайте в следващия брой на вестника.

За повече подробности посетете сайта на конкурса: www.usmivkanagodinata.com, където може да се запознаете с всички кандидатури, представени с кратка снимкова презентация. ДТ

Компанията Virgin стартира бизнес проект в областта на здравеопазването и зъболечението

← ДТ стр. 1

Непоправимият предприемач Ричард Брансън се насочва към здравеопазването и денталната медицина. Неговата компания Virgin Group създаде нова бизнес инициатива, наречена „Грижа за здравето Virgin”. Тя планира създаването на центрове с общопрактикуващи лекари от Националната здравна служба и други здравни работници във Великобритания, включително и дентални екипи. От компанията посочиха, че тази инициатива е резултат от мащабни двегодишни консултации с ключови фигури от областта на първичните здравни грижи.

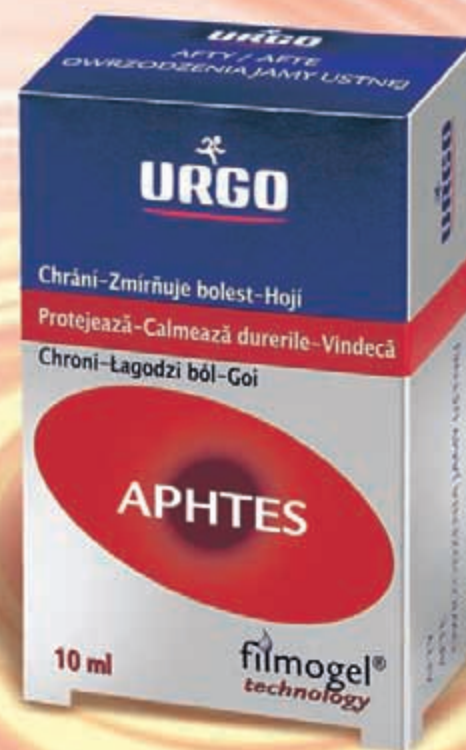Очаква се първият здравен център Virgin да бъде отворен до края на 2008 г., като ще бъде последван от още пет центъра до края на 2009 г. Компанията планира да работи със съществуващите практики на общопрактикуващи лекари в техните настоящи структури и при наличните им контракти със здравноосигурителните фондове. Тя също така възнамерява да включи други здравни услуги, предложени от местни структури, за да се посрещнат регионалните нужди. Тези услуги могат да включват дентални грижи, диагностика, скринингови изследвания и фармация, както и набор от конвенционални и допълнителни лечебни дейности.

Компанията набира дентални кадри на своята интернет страница www.virginhealthcare.net. „Денталните грижи са една от услугите, която възнамеряваме да осигурим в здравните центрове Virgin, заедно с практиките на общопрактикуващите лекари,” съобщи говорителят на Virgin. „Нашата концепция „всички под един покрив” има за цел да събере заедно всички услуги за първична здравна помощ. Към допълнителните услуги, които ще предлагаме, могат да се включват и физиотерапия и педикюр.”

Човекът, оглавяващ тази инициатива, е Марк Агамс, който преди това е бил главен изпълнителен директор на Частната здравноосигурителна система Netscare UK, и е работил за Denplan. По неговите думи компанията Virgin навлиза в здравеопазването, защото смята, че може да постигне нещо ново. „Опитът на Virgin в обслужването на клиенти, технологичното ноу-хау, комуникационните умения и ресурси могат да се съчетаят със знанията на клиницистите от първичните здравни грижи, така че да можем заедно да осъществим промяна в сектора на здравеопазването,” продължава той. Г-н Агамс потвърди, че здравните кадри, работещи с компанията, ще запазят независимия си инициативен статус. ДТ

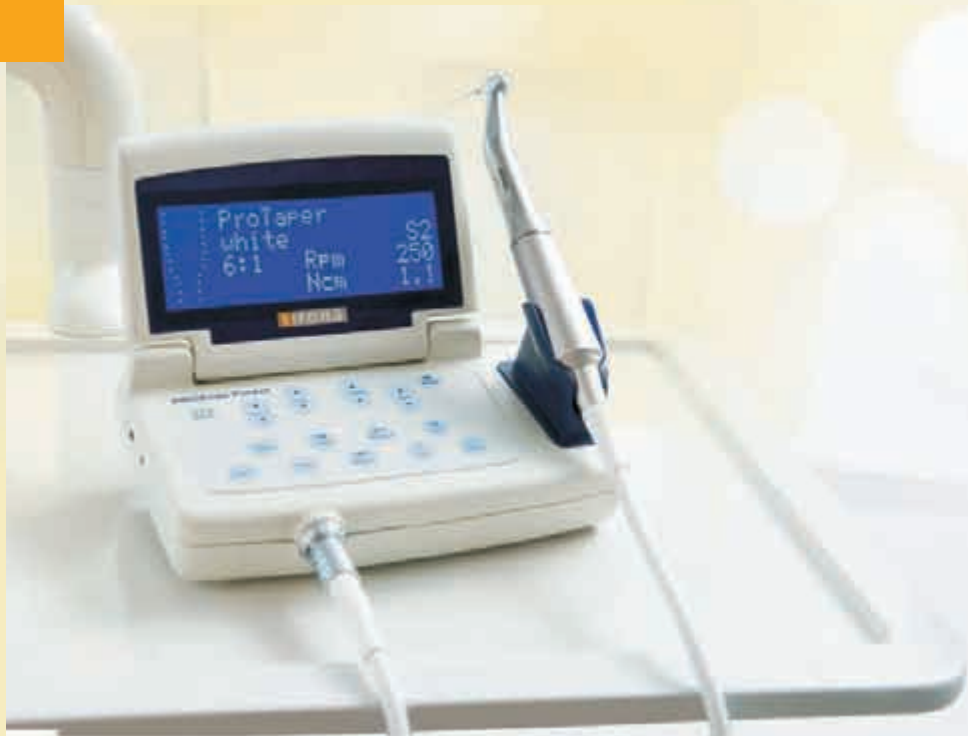Urigo Mouth Ulcer Filmogel URGO при афти

Третиране на афти и малки рани в устната кухина



Бързо облекчава болката и ускорява процеса на лечение
Иновационен продукт
Лекува афти и малки рани в устната кухина

URGO



SIROEndo Pocket - нова преносима система за ендодонско лечение

SIROEndo Pocket е името на новият преносим апарат за ендодонско лечение на Sirona Dental SysteMS GmbH. Той може лесно да се пренесе от един кабинет в друг и е достатъчно компактен, за да се побере на работната маса на стоматолога или дори и на помощната табла.

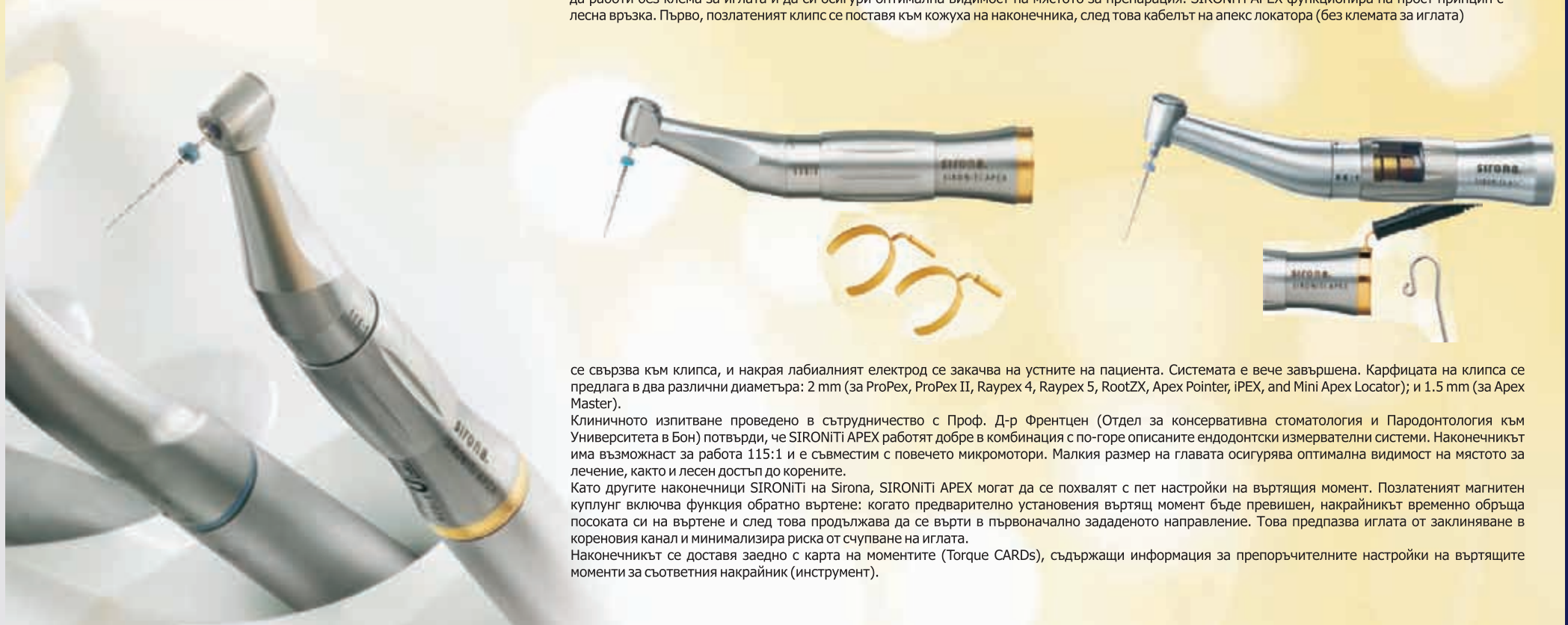SIROEndo Pocket се състои от мотор за лечение на кореновия канал, комбиниран с апекс локатор. Когато се постави наконечник ENDO 6:1, стоматолога може да се освободи от клемата за иглата. Това и малкият размер на главата на наконечника осигуряват оптимална видимост на кореновия отвор.

SIROEndo Pocket е с батерии и може да работи дори и във фаза на зареждане. Има подвижен и удобен монитор. Целият апарат може да се накланя чрез повдигане на основата под ъгъл. LED диодите на контролния панел се виждат ясно. Моторът приляга плътно към гнездото от страни на апарата. За да се улесни почистването гнездото може да се сваля.

SIROEndo Pocket дава визуален и акустичен предупреждаващ сигнал когато стоматолога достигне до апекса. Разстоянието между върха на ендо иглата и апекса се показва с помощта на стилизирана картинка на коренов канал на дисплея. Предупредителния звуков сигнал може да се настрои. Същото важи и за предупредителния сигнал за въртенето в посока обратна на часовниковата стрелка. Работещият може да избере един от многото езици за работа и може да настрои контраста на дисплея според собствените си изисквания.

SIRONiTi APEX - удобната връзка с апекс локатора

Новите наконечници за лечение на кореновия канал SIRONiTi APEX могат да се свържат директно с апекс локатор. Това позволява на стоматолога да работи без клемата за иглата и да си осигури оптимална видимост на мястото за препарация. SIRONiTi APEX функционира на прост принцип с лесна връзка. Първо, позлатеният клипс се поставя към кожата на наконечника, след това кабелът на апекс локатора (без клемата за иглата)



се свързва към клипса, и накрая лабиалният електрод се закачва на устните на пациента. Системата е вече завършена. Карфицата на клипса се предлага в два различни диаметъра: 2 mm (за ProPex, ProPex II, Raypex 4, Raypex 5, RootZX, Apex Pointer, iPEX, and Mini Apex Locator); и 1.5 mm (за Apex Master).

Клиничното изпитване проведено в сътрудничество с Проф. Д-р Френтцен (Отдел за консервативна стоматология и Пародонтология към Университета в Бон) потвърди, че SIRONiTi APEX работят добре в комбинация с по-горе описаните ендодонтски измервателни системи. Наконечникът има възможност за работа 115:1 и е съвместим с повечето микромотори. Малкият размер на главата осигурява оптимална видимост на мястото за лечение, както и лесен достъп до корените.

Като другите наконечници SIRONiTi на Sirona, SIRONiTi APEX могат да се похвалят с пет настройки на въртящия момент. Позлатеният магнитен куплунг включва функция обратно въртене: когато предварително установения въртящ момент бъде превишен, накрайникът временно обръща посоката си на въртене и след това продължава да се върти в първоначално зададеното направление. Това предпазва иглата от заклиняване в кореновия канал и минимализира риска от счупване на иглата.

Наконечникът се доставя заедно с картата на моментите (Torque CARDS), съдържащи информация за препоръчителните настройки на въртящите моменти за съответния накрайник (инструмент).

SIROLaser - компактен полупроводников лазер за работа с меки и костни тъкани

SIROLaser е много по-компактен от аналогичните полупроводникови лазери, но въпреки това притежава оптимални характеристики, необходими във всички области на приложение. Лазерният модул може с успех да бъде използван в хирургията, ендодонтията или пародонтологията. Настройките на параметрите за на основните видове лечения са въведени в менюто, но също е възможно да въведете и собствени настройки.

Приложение	Мощност, W	Режим
Хирургия	От 3 до 5	CW - непрекъснат
Гингивектомия	3	CW
Открити импланти	3	CW
Оперкулектомия	4	CW
Фрекулектомия	3,5	CW
Спиране на кръвотечение	3,5	CW
Стоматологични отпечатащи	2,5	50Hz
Пародонтология		
Периодонтални поражения	2	10Hz
Периодонтални джобове	1,5	10Hz
Периоимплантит	1,5	12Hz
Ендодонтия		
Стерилизация на канали	1,5	15Hz
Депулпиране на канали	1,5	20Hz
Патология		
Херпес	2	10Hz
Технически характеристики		
Дължина на вълната	980 nm	
Режими на работа	Непрекъснат (CW) / Импулсен	
Мощност	0,5 - 7 W	
Диапазон на честотите	1Hz - 10kHz	
Маса	450 гр.	

Лазерната технология ще играе все по-важна роля в зъболечението в бъдеще. Съвременните технологии, интегрирани в SIROLaser и експлоатационната гъвкавост, която апарата предлага, ви гарантират иновационно и конкурентно преимущество и разширяват икономическите възможности на Вашата клиника.

1. Използване в ендодонтията:

Ендодонската обработка изисква особено високи стандарти за хигиена. SIROLaser толкова ефективно намалява плътността на микроорганизмите и бактериите - даже в труднодостъпните области, например в дентинните канали на кореновия канал. За сравнение, стандартните химически разтвори активно намаляват количеството микроорганизми в тъканите на дълбочина до 100 µm, а при лазерите ефективната дълбочина е до 1 000 µm.

2. Използване в пародонтологията:

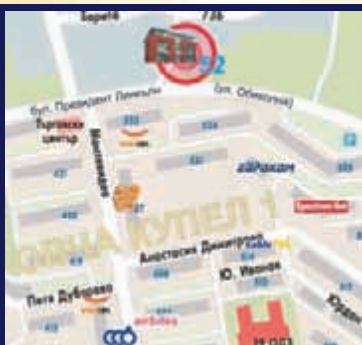Като допълнение към ултразвуковата обработка, SIROLaser се използва по време на периодонталната обработка, за да намали плътността на микрофлората и бактериите.

3. Използване в хирургията;

SIROLaser може да се използва при операции за оптимална обработка на скрити импланти и зъби, за коагулация при язви на лигавицата от афти, херпеси, при възпаления. Използването на лазера значително ускорява процеса на постоперационно заздравяване.



MEDICAL DEPOT R&K Ltd.



www.ddrk.911.bg

София, кв. Овча купел 1, бул. Президент Линкълн 52, тел. (02) 80 52 500; ф. 956 03 99
Пловдив, ул. Ф. Македонски 29, ет.4, тел./ф. (032) 64 31 01
Варна, ул. Любен Каравелов 77, тел./ф. (052) 65 50 35
e-mail: ddrk@911.bg

sirona
The Dental Company

Предсказуеми и прецизни техники на зъбна препазация при полифасетни възстановявания на усложнени случаи

д-р Галип Гюсел



Д-р Галип Гюсел завършва Денталния факултет на Университета в Истанбул през 1981 г. Продължава образованието си в Катедра по протетична дентална медицина на Университета в Кентъки, САЩ. Получава магистърска степен от Университета Йедитепе в Истанбул.

Д-р Гюсел е основател и настоящ президент на EDAD (Турската академия по естетична дентална медицина). Член е на Американското общество за дентална естетика (ASDA), почетен дипломат на Американския борд по естетична стоматология (ABAD) и активен член и вицепрезидент на Европейската академия по естетична стоматология (EAED). Главен редактор на списание Quintessence в Турция и член на редакционния екип на списанията AACD, PPAD (Practical Procedure & Aesthetic Dentistry), EJED и Spectrum. Чете лекции на тема дентална естетика по целия свят и изнася лекции пред специализанти от Университета Ню Йорк и Университета Йедитепе в Истанбул. Автор е на „The Science and Art of Porcelain Laminate Veneers“, публикувана от издателство „Quintessence“ през 2003 г. Практикува

в клиниката си в Истанбул, като специализира в областта на естетичната дентална медицина от 1984 г.

Статията, която поместваме в този брой, бе предоставена от д-р Гюсел, който ще посети България на 1 ноември 2008 г. като гост-лектор по време на Международен конгрес по дентална естетика, организиран от вестник „Дентал Трибюн“ и Българската академия по дентална козметика. (Статията е препечатана с разрешението на Oral Health Journal, Април 2007. Vol. 97, No. 4)

При възстановяване на зъби посредством керамични конструкции с цел подобряване на естетиката техниката на полифасетните възстановявания представлява един от най-консервативните и естетични подходи, който можем да приложим. Дългосрочната прогноза на фасетите е доста добра, особено ако са спазени необходимите индикации и са приложени правилните техники.¹

Основната идея при всеки възстановителен случай е да изберем най-опростения лечебен вариант и да се концентрираме върху една основна идея, а именно запазването на здравите зъбни тъкани.

Емайлдентиниовата граница (ЕДГ) е много важна за структурната здравина на зъба. Обяснението за това се крие в специфичната анатомия на естествения зъб – а именно комплексното сливане на емайла и дентина на нивото на ЕДГ, което може да се разглежда като подсилена с влакна връзка.² Когато ограничим нашата препазация в рамките на емайла, зъбната тъкан под възстановява-

нето остава неподатлива и максимално устойчива, както е естествено състояние на зъба.³ Дори ако препазацията ни линия преминава през ЕДГ и навлезе в дентина в малка степен, това не би създавало особени проблеми. Ако обаче завършим препазирането върху големи повърхности от дентин, много лесно може да предизвикаме усложнения. Това не само ще създаде сложни проблеми при залепването на възстановяването към дентина, но и ще освободи фактора на огъване на зъбната структура. При препазирането на ротиран зъби или агресивно изпиляване на протрудиран зъби достигането до дентиниовата структура води до намаляване на здравината на бондването и до възникване на сили на усукване на зъбните тъкани.⁴ Ако зъбът започне да се огъва, възниква различен феномен. На първо място имаме зъб, който е агресивно препазиран и се стреми да се огъва и деформира, като към него фиксираме фасетка от много твърд керамичен материал. Освен това, между тези две структури използваме агезивен композит за циментиране, който остава по средата и се опитва да абсорбира всички напрежения. Ако върху зъба действат различни оклузални сили и той продължи да се огъва, композитният цимент по препазираните граници ще започне бавно да се руши. При тези обстоятелства най-вероятно ще се стигне до микропротекване или отлепване.

За да се свежат до минимум тези странични ефекти и проблеми, трябва да бъдем много прецизни и внимателни при подбора на случаи и при препазирането на зъбите.⁵ Идеалните случаи, при които бихме искали да поставим фасети, са когато зъби-

те са погредени перфектно в зъбната редица и могат да се запазят оригиналните им фащиални обемни характеристики, което означава, че вестибуларните структури на зъбите не трябва да са абразирани, както се получава с напредването на възрастта. Тогава отнемаме от зъбната структура точно толкова, колкото ще е дебелината на фасетата, която ще поставим върху съответния зъб. За тази цел можем просто да използваме стандартните препазиционни техники (Фиг. 1а, 1б, 1в).

Стандартна препазиционна техника

При такива случаи, тъй като няма да променяме формата, обема или контурите на зъбите, препазацията е стандартна, което я прави по-лесна за осъществяване.⁶ Казано накратко, трябва само да изпилим на съответната дълбочина, която ни е нужна за насляване на керамиката, и когато изпилим съответните лечебни етапи, завършването на окончателните възстановявания никога не би ни създавало проблеми (Фиг. 2а, 2б, 2в).

Първо започваме с борера за задаване на необходимата препазиционна дълбочина,⁷ като тази дълбочина зависи основно от избора на материал и от цвета на зъба, който искаме да възстановим (Фиг. 3 и илюстрацията). След като дълбочината е маркирана върху зъба, нанасяме цвят маркир по зъбната повърхност и преминаваме към фиксирните борчета със заоблен връх, за да завършим фащиалната редуция. Важният фактор на този етап е, че трябва да работим с борера под три различни ъъла, за да запазим изпъкналостта на вестибуларната зъбна структура. Само по този на-

чин можем да постигнем една и съща дебелина на керамиката по цялата повърхност на фасетата, или казано по-добре, на керамичната слоеста структура.

След като се осъществи основното редуциране на зъбната структура, завършваме препазацията си по гингивалните граници и я разширяваме към папилите, за да завършим апроксималната гъбова препазация, която фактически е много важна, особено ако повлияваме преоцветявания на зъбните структури. Ако тази дълбочина към апроксимално не се постигне, когато се погледне на зъбите отстраня, ще се забележи границата между тъмно оцветения зъб и светлото керамично насляване, което няма да е никак естетично. За да осъществим препазацията на апроксималната кривина, ориентираме пилите на почти 60° спрямо небцето и когато решим, че сме постигнали необходимата препазиционна дълбочина, го изправяме и завършваме апроксималното препазиране.⁸ Накрая трябва да осъществим препазацията на инцизалния ръб чрез свързване на напречните нарязи, за да дадем на зъботехника достатъчно място за постигане на всички художествени ефекти на прозрачност и опалесценция, на силует на режещия ръб, и т.н. (Фигури 4а и 4б). Както при всеки случай с полифасетни възстановявания, след взимането на отпечатъка се поставят директните или регварително изработените пробирни фасети (Фиг. 5).

Какво трябва да правим, когато зъбите не са погредени правилно?

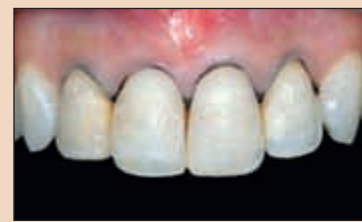Една от основните индикации за използването на полифасетни възстановявания е повлияването на лошото подреждане на зъбите в зъбната редица. Трябва да сме компетентни да се справяме с разстояния между зъбите, струпване на зъби или с гвете. По-голямо е предизвикателството, ако зъбите са с разстояние между тях или не са погредени правилно в зъбната редица, както е при случаите със струпване на зъби. Съществуват два проблема, когато зъбите не са погредени правилно в зъбна-

та редица: а) визуалната престава за крайния естетичен резултат и б) препазирането на зъбите.

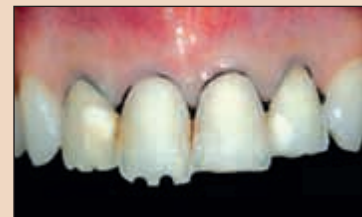Комуникация по отношение на естетиката

Създаване на естетично изглеждащи усмивки

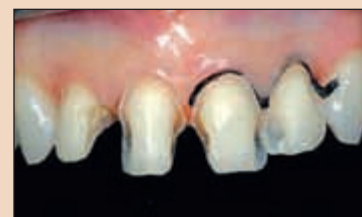Когато обмисля лечебните варианти за постигането на нова усмивка, зъболекарят предприема създаването на нов, естествен естетичен ефект. При всяко възстановяване следва да гледаме на пациента в общ план, а не да се фокусираме само върху един или два зъба. Всеки зъб представлява част от усмивката на пациента и лицето, като има своята роля в създаването на усмивката, отразяваща личността на пациента.



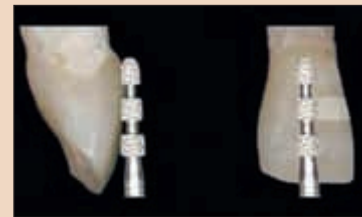Фиг. 3. В гингивалните сулкуси са поставени ретракционни конци за предпазване на меките тъкани от евентуални увреждания по време на зъбната препазация и за по-добро вземане на отпечатъка. Първо се използват борери за задаване на препазиционната дълбочина.



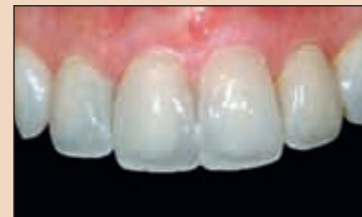Фиг. 4а. Последни се редуцират инцизалните ръбове. Първо се задава необходимата дълбочина с цилиндрично борче по избор чрез създаването на няколко улея, които в последствие се свързват едни с други.



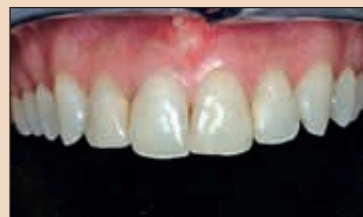Фиг. 4б. След като се завърши същото препазиране, се отстраняват наличните остатъци от композит и препазиционните граници се заоблят, с което приключва изпиляването.



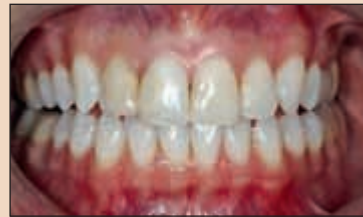Илюстрация. Стандартно зъбно препазиране.



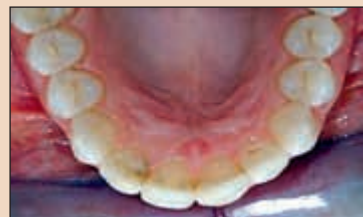Фиг. 5. Предварително изработени пластинкови пробирни възстановявания, които са ажустирани в устата, след което са запълнени с композит и са фиксирани временно към препазираните зъби.



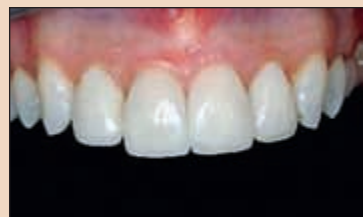Фиг. 1а. Зъби с големи композитни възстановявания.



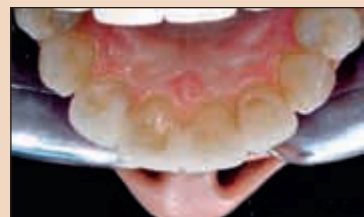Фиг. 1б. Зъбите са избелени. Забележете разликата в цвета между избелените зъбни тъкани на резците и наличните композитни възстановявания.



Фиг. 1в. Големи композитни обтуриации и кавитация от палатинално.



Фиг. 2а и 2б. Завършените и фиксирани фасети с изглед от фащиално и палатинално след две години.



Фиг. 2в. Цялостната усмивка и интегрирането ѝ с лицето.

← DT стр. 5

За качествено възстановяване на зъбите се изисква постигане на хармоничност по отношение на размера, формата и подреждането им, така че те да се синхронизират с чертите на лицето при всеки един пациент. Когато зъбите, съседните меки тъкани и лицевите характеристики при пациента са взети предвид, се получава триизмерен образ, който следва да бъде анализиран. Необходимо е зъболекарят да е запознат със съотнасянето между предните зъби и околната тъкан и да може да ги интерпретира правилно, за да е в състояние да постигне желаните резултати.

Комбинацията от само ня-

колко зъба може да окаже въздействие, по-голямо от сумата на отделните части. Един естетичен случай може да варира от просто естетично контуриране на зъгъл на единичен зъб до цялостно преобразуване в една нова усмивка с работа върху цялото съзъбие. Зъболекарят, който се занимава с естетика, трябва да изследва внимателно усмивката на пациента и нейните физиологични характеристики при всеки отделен пациент, като анализира и предвижда евентуални проблеми, които могат да се появят при провеждането на лечението.

Първият възникващ проблем е посрещането на естетичните желания от стра-

на на пациента. Тъй като в тази ситуация ние създаваме нов дизайн на усмивката му, той трябва да бъде информиран съвсем ясно и точно за това, което предстои.

Съдействието и комуникацията между пациента и зъболекарят определят успеха или провала на лечението. Зъболекарят, работещ естетика, трябва да бъде напълно „в тон“ с отношението на пациента, с вербално заявените от него желания по отношение на лечението, както и с по-трудно доловимите невербални знаци. Зъболекарят, който е способен да създава в пациентите увереност, готовност и изпълнителност по отношение на лечението,

за кара да се чувстват спокойни и сигурни в добрия краен резултат от предложено то лечение. Представите на зъболекарят за желаната усмивка и типа на конструкциите, които ще се изработват, трябва да бъдат обсъдени с пациента и да се съобразят с личното му мнение по отношение на техния външен вид. Пациентът може да желае възстановяването на зъбите, което е имал преди много време, или да поиска промяна, която е напълно нереалистична за неговото лице. Може би една от най-трудните задачи пред зъболекарите е избирането на правилния лечебен вариант, така че да се постигне успех по отношение

на естетиката. Способността да казва „не“ ще спести на зъболекарят безсънни нощи. Също така трябва да се помни, че една грешка може лесно да залочи много брилянтни и успешни процедури. Ако на зъболекарят и пациента им е трудно да постигнат съгласие по отношение на лечебните цели, най-добре ще е и за двамата да не се започва лечение.

Анализ на усмивката

За да придобием ясна представа за крайния естетичен резултат, съществуващата усмивка преди лечението трябва внимателно да се анализира в триизмерен план.

Фациален (фронтален) изглед

При анализа на фациалните аспекти на усмивката се отчитат визуални проблеми основно в медуодистална или вертикална посока.

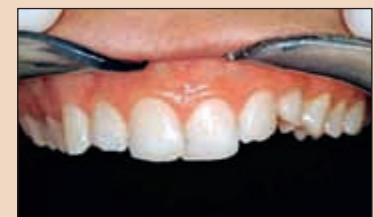При този конкретен случай лесно можем да видим, че централите се припокриват. Това предизвиква вертикално наклоняване на средната линия, което лесно може да бъде забелязано и от непрофесионално око. Наличните зъби изглеждат къси на фона на лицето и гингивалните контури са неравни (Фиг. 6).

Изглед от 45° (анализ в буколингвална посока)

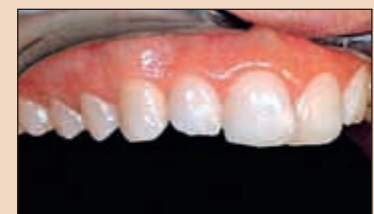Този зъгъл ни дава по-ясен поглед върху струпването. При конкретния случай можем да видим, че зъб 11 е ротирен букално в медуалната си част спрямо зъб 21 (Фиг. 7). На този много ранен етап от анализа обаче не можем да знаем позицията на кой от двата инцизални ръба можем да използваме като ориентир в буколингвална посока. Трябва ли да нанесем материал вестибуларно върху зъб 21 или да преместим зъб 11 лингвално?

Естетична оклузална равнина (ЕОР)

Третият параметър, който трябва да се разглежда при анализа на естетиката, е ЕОР. Това може да се направи лесно при сагитален изглед, като при конкретната пациентка се вижда персистиращ млечен канин горе вляво (зъб # 63), което създава проблем по отношение на ЕОР, тъй като тя се скъсява във вертикална посока (Фиг. 8). На този етап предпочитам



Фиг. 6. Неестетичният изглед на усмивката със сравнително тъмни, къси корони, неравни гингивални граници, струпване на резците, неравномерен силует на режещите ръбове и млечен канин във втори квадрант.



Фиг. 7. Анализиране на усмивката в странична проекция, което показва струпването при централите.

МЕЖДУНАРОДЕН КОНГРЕС ПО ДЕНТАЛНА ЕСТЕТИКА

1 ноември 2008 г. (събота),
зала Роял, Шератон София Хотел Балкан

организатори:

BGACD
BULGARIAN ACADEMY OF
COSMETIC DENTISTRY

DENTAL TRIBUNE
The World's Dental Newspaper - Bulgarian Edition

ПРОГРАМА

- | | |
|------------------|---|
| 8.00 - 9.00 ч. | Регистрация |
| 9.00 - 10.00 ч. | Официално откриване.
Приветствие от кмета на София - г-н БОЙКО БОРИСОВ
Обръщение от организаторите
Информация относно дневния ред на конгреса
Кратко представяне на спонсорите, подкрепили проявата |
| 10.00 - 12.00 ч. | д-р ГАЛИП ГЮРЕЛ (Турция)
Тема: Интердисциплинарен подход за по-добри естетични резултати. |
| 12.00 - 13.00 ч. | Обеден коктейл |
| 13.00 - 15.00 ч. | д-р РОБЕРТО ШПРЕАФИКО (Италия)
Тема: Композитни възстановявания: Ключове към успеха. |
| 15.00 - 15.30 ч. | Следобедна кафе-пауза |
| 16.00 - 18.00 ч. | д-р ГЕРНОТ МЬОРИХ (Германия) и г-н МИХАЕЛ БРЮШ (Германия) - майстор зъботехник
Тема: Триизмерна дентална естетика: симбиоза между керамика и композит. (3D лекция) |
| 18.00 - 18.30 ч. | Дискусия. Закриване. |
| 22.00 ч. | Коктейл в клуб BLACK LABEL, София – възможност за среща с лекторите в неформална обстановка.
Стойност на 1 куверт за коктейла: 60 лв. |

СЪПЪТСТВАЩИ КОНГРЕСНИ ПРОЯВИ:

I. УЪРКШОП – програма: зала ПИРИН
3 уъркшопа: 9.30-10.00 ч.; 12.30- 13.00 ч.; 15.00-15.30 ч.
Следва уточнение за компаниите, които ще проведат свой уъркшоп.

II. Търговско изложение: зала СРЕДЕЦ
В рамките на проявата ще бъде организирано съпътстващо търговско изложение.

ЕЗИК:

Официални езици по време на конгреса: български и английски език.

Ще бъде осигурен симултанен превод.

КОНГРЕСНИ РЕГИСТРАЦИОННИ ТАКСИ:

- Регистрация до 1.08.2008 г.: **270 лв.**
- Регистрация след 1.08.2008 г.: **320 лв.**
- Регистрация на място: **360 лв.**
- Участниците в проявата ще получат сертификат.
- Регистрационната такса не включва стойността на куверта за коктейла в клуб BLACK LABEL.

За информация и записвания:

Тел/факс: 02/ 963 000 9
e-mail: office@dental-tribune.net
www.dental-tribune.net
www.bgacd.com

Генерален спонсор:
3M ESPE

Сребърен спонсор:
FIRST INVESTMENT BANK

AIR FLOW MASTER - система за субгингивална профилактика

- Комплекцията:
- PERIO-FLOW® система;
 - 2 бр. PERIO-FLOW® наконечника;
 - Метална кутия, размер ¼-DIN;
 - 40 бр. PERIO-FLOW® накрайника за еднократна употреба в кутия;
 - 1 бр. камера за PERIO-FLOW®;
 - AIR-FLOW® система за профилактика;
 - 2 бр. AIR-FLOW® наконечника;
 - Метална кутия, размер ¼-DIN;
 - 2 бр. камери за AIR-FLOW®.

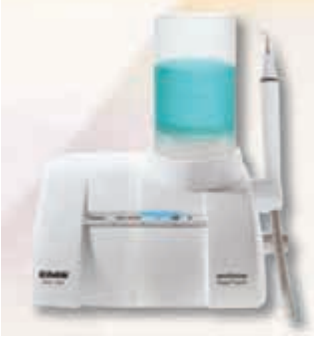

4 265 €

Mini Master - Универсален ултразвуков апарат с автономно захранване и с микро-контролер, регулиращ вибрациите. Работи с бутилки от 350 или 500 мл.

- Предназначение:
- почистване на зъбен камък - над и подвечено,
 - ендодонтско препариране на канали,
 - оформяне на кавитети,
 - сваляне на корони и мостове,
 - отстраняване на счупени канални инструменти и др.

1 695 €



EMS
ELECTRO MED CAL SYSTEMS

Endo Master – 5-то поколение Апекс локатор, комбиниран с микро-мотор; Регулиране на скоростта на микро-мотора от 100 до 500 грт и на въртящият момент от 1 до 4 N/cm -Автоматично управление.

1 916 €
promo



Apex Master - апекс локатор 5-то поколение

655 €
promo

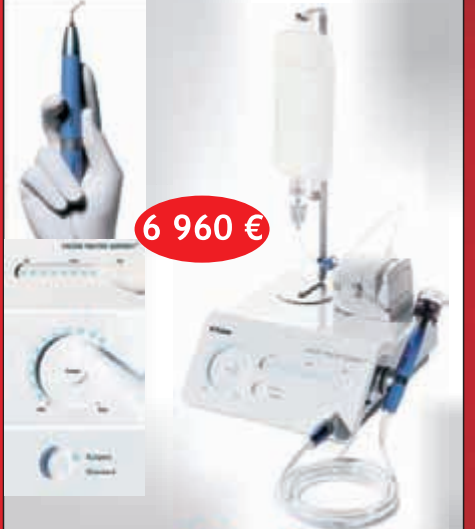
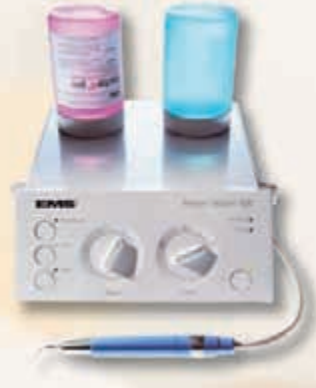
Piezon® Master 600

- многофункционален, автономен, ултразвуков апарат за работа със системи за ендодонтия, пародонтология и всички останали с-ми на EMS, при 2 режима на работа и бутилки за едновременно използване на 2 различни разтвора, в комплект с един наконечник, върхове А, Р и PS, два шлауха.

Има възможност за свързване едновременно на два ултразвукови накрайника за удобна работа с два различни инструмента.

2 010 €



6 960 €

Piezon Master Surgery
за костната и лицево-челюстна хирургия

Ултразвуков апарат за остеотомия и остеопластика в имплантологията, пародонтологията, ендодонтията и хирургическата ортодонтия.
Комплекцията:

- инструменти SC, SL1, SL2, SL3, SL4;
- 5 ключа Комби Торкс;
- метална кутия размер ¼-DIN;

апарат за почистване на зъбен камък в комплект с един наконечник и:

- с 3 титанови върха: 785,00 €
- с 1 титанов връх: 705,00 €
promo



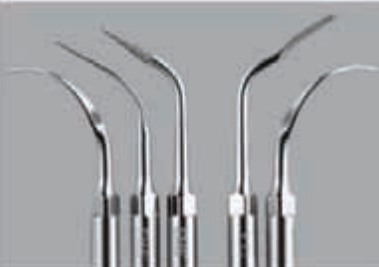AIR FLOW HANDY 2 наконечник за полиране, цвят по избор

1 070 €



УЛТРАЗВУКОВИ НАКРАЙНИЦИ PIEZON® ЗА ЦЯЛОСТНИЯ ДИАПАЗОН НА ЛЕЧЕНИЕ:

- ЕНДОДОНТИЯ
- ПРЕМАХВАНЕ НА ЗЪБЕН КАМЪК
- ПАРОДОНТОЛОГИЯ
- ПРЕПАРИРАНЕ НА КОРЕНОВИ КАНАЛИ
- РЕСТАВРАЦИЯ



На всички наши клиенти с ултразвукови апарати марка EMS, предлагаме при закупуване на накрайници следните отстъпки:

- за един брой - 7%;
- за два броя - 10%;
- за три броя - 12 %.

ПРОМОЦИЯ



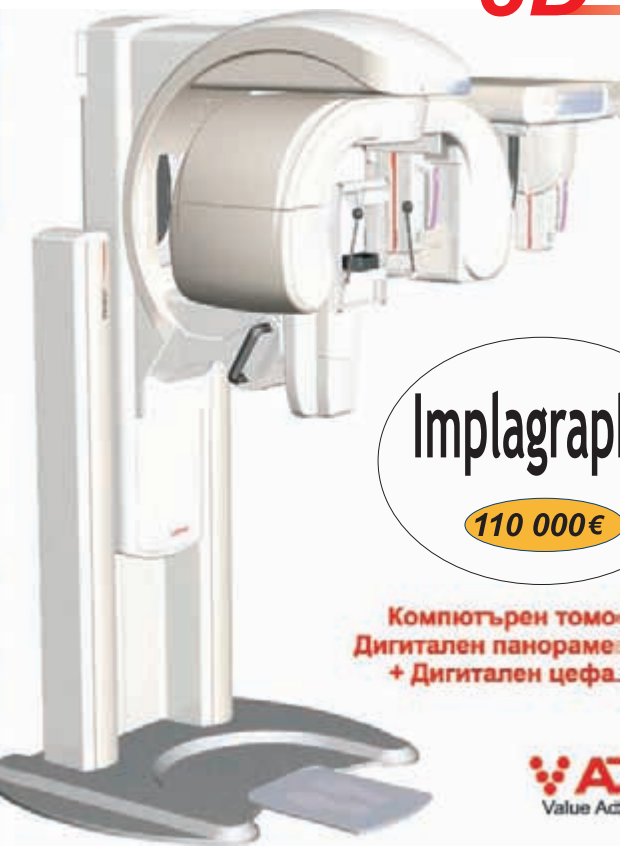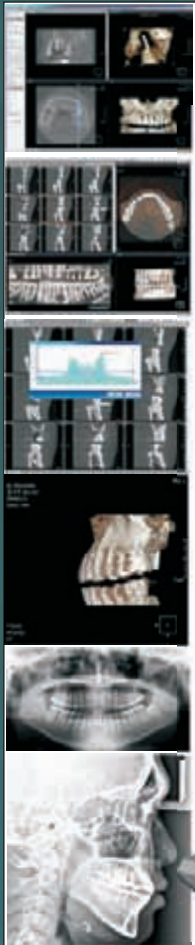
MEDICAL DEPOT R&K Ltd.

София, кв. Овча купел 1, бул. Президент Линкълн 52, тел. (02) 80 52 500; ф. 956 03 99
Пловдив, ул. Ф. Македонски 29, ет.4, тел./ф. (032) 64 31 01
Варна, ул. Любен Каравелов 77, тел./ф. (052) 65 50 35



тел. (02) 80 52 500
e-mail: ddrk@911.bg
www.ddrk.911.bg

3D рентгенов апарат



Implagraphy

110 000€

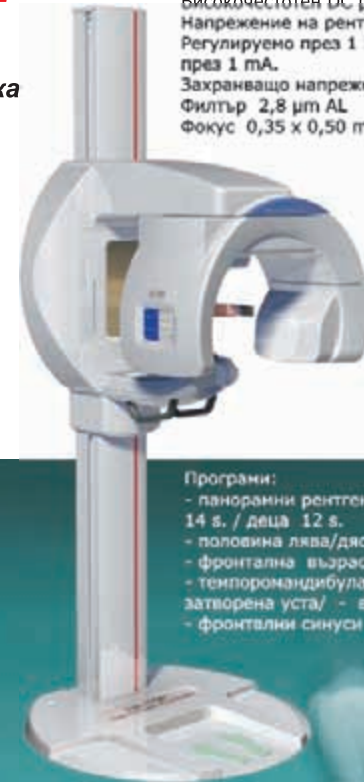Компютърен томограф + Дигитален панорамен рентген + Дигитален цефалостат

AITECH
Value Added Technologies

- Полето на видимост 8 x 5 см. е оптимизирано за нуждите на имплантологията и хирургията
- Разрези с дебелина от 0,1 мм. до 2 мм. във всяко направление
- Минимална доза радиация за пациента и персонала
- Високо качество на изображението благодарение на позиционирането с лазер.
- Показват се едновременно три разрези и едно обемно 3D изображение. При извикване на едно плоско изображение останалите три се зареждат автоматично.
- Можете да получите изображения на разрези, направени под различни ъгли, както и напречни разрези на всяко плоско или 3D изображение.
- Проверка на интра-оралната структура, чрез 3D ротация на произволни ъгли и фина настройка на изображението. Проверка на 3D структурата и плътността на костта.

Дентален панорамен рентгенов апарат - филмов тип, с възможност за безжична надстройка до дигитален

Минимално време за експонация при стандартна панорама: 14 сек., при ТМ1: 12 сек.
Микропроцесорно управление
Висококачествен DC рентгенов генератор
Напрежение на рентгеновата тръба от 50 до 90 kV, Регулируемо през 1 kV; ток от 4 до 10 mA, регулируем през 1 mA.
Захранващо напрежение 230 V +/- 10%, 50/60 Hz, 8A
Филтър 2,8 µm AL
Фокус 0,35 x 0,50 mm



Neo-Top-FC със СЕРН

20 500€

- Програми:
- панорамни рентгенови снимки - възрастни - 14 s. / деца 12 s.
 - половина лява/дясна - възрастни 7 s./деца 6 s.
 - фронтална възрастни 8 s. / деца 7 s.
 - темпоромандибуларни стави /отворена и затворена уста/ - възрастни - 12 s. / деца 8 s.
 - фронтални синуси - възрастни 8 s. / деца 7 s.

AITECH
Value Added Technologies

ESX-W

Мултипулсен интраорален рентгенов апарат 65kV, 5mA

AITECH
Value Added Technologies

ESX-W рентген стенен модел + интраорален сензор AnySens

7 500 €

Интра-орален сензор AnySensor-1.5

CMOS технология, позволяваща максимално реален образ без компютърна обработка; Нов софтуер вече с възможност за последователни експонации.
Активна площ 32*24 mm
Външни размери 27*36 mm
Външна дебелина 4,9 mm
Dynamic Range 16 bit



Рентгенов апарат за интраорални снимки за конвенционални и сензорни изображения - мултипулсен DC тип. Много добро качество на изображението с минимална доза радиация.

← DT стр. 6

ме да приемем ангулирането на централите спрямо ЕОР като перпендикулярно.

Функционална оценка

От възстановяванията, които трябва да направим, се изисква дълготрайност и затова трябва да сме внимателни по отношение на основите, върху които се полага лечението. От рентгенографското визуализиране на корена на млечния зъб 63, става ясно, че той няма да може да издържи най-вече на латералните оклузални сили, а и не би оцелял, ако се планира оклузия с водене при канина.

Лечебно планиране

Бихме ли могли на този етап, само чрез интра- и екстраорален оглед, да бъдем сигурни за крайния лечебен резултат? Това е почти невъзможно.

При всички тези проблеми и несъвършенства в устната кухина на нашата пациентка първата стъпка, която трябва да направим, е да визуализираме и пресъздадем

предварително крайния естетичен резултат и да споделим това познание или информация с пациентката. Това може да се реализира с изработването на провизорен модел от композитни възстановявания.⁹

Провизорен модел от композитни наслявания (Mock-up)

За да си представим крайния резултат от изработването на фасетите, можем просто да използваме лесния за работа композит, свободно нанесен и моделиран върху зъба, като така ще се опитаме и да визуализираме изгледа на усмивката след поставянето на композитните наслявания (Фиг. 9). На този етап от лечебното планиране не ни е нужна прецизност, каквато биха ни дали восъчните насройки, а представя докъде би трябвало да се удължат зъбите, къде трябва да придадем вестибуларен обем и какви ще са резултатите от това върху съотно-

сянето на горната устна, фонетиката и оклузията.¹⁰ Този провизорен модел ще е и отлично средство и ориентир за зъботехника при моделирането от восък на насройките. И накрая, с него можем да обясним нагледно на пациента очаквания функционален и естетичен резултат, така че и зъболекарят, и пациентът да вземат окончателното решение относно лечението.¹¹

Втори провизорен модел от композитни наслявания (Вторичен Mock-up)

При случаите обаче, когато е необходимо да коригираме нивото на гингивалните контури, с което се променя и дължината на коронките, е по-надеждно да се направи и втори провизорен модел. Той ще ни покаже новите пропорции и изгледа на усмивката много по-добре от първоначалния провизорен модел. След като се завърши пародонталната хирургия и минат от 6 до 8 седмици, правим нови композитни провизорни наслявания (Фиг. 10). Този втори провизорен модел, който се прави след пародонтална хирургия, помага на зъболекарят и зъботехника да прецизират пропорциите на зъбите спрямо новото положение на гингивалните граници. Новият отпечатък на втория провизорен модел се изпраща на зъботехника за восъчното насляване. Така се осигурява по-надеждна информация на зъботехника за окончателния му восъчен моделаж.

Друго решение, което можем да вземем на този етап, е да препарираме млечния канин 63 и зъб 24 за корони, свързани в блок за по-добра опора, за да завършим случая с водене на артикацията от канина и първия премолар (вместо само от канина), което повлиява и дизайн на окончателния восъчен моделаж.

Ако е необходимо, по това време могат и да бъдат избелени зъбите (Фиг. 11).

Едва сега можем да сме сигурни, че медиоинцизалният ъгъл на режещия ръб на зъб 11 трябва да бъде изместен и възстановен по-лингвално. Най-добрият лечебен избор би бил ортодонтското му изтегляне назад, след което да се продължи с минимално инвазивните техники. Ограничението във времето при този конкретен случай не позволяваше осъществяването на такъв лечебен план. При всички случаи ситуацията трябва да бъде обсъдена със зъботехника и той да знае, че е необходимо да отнеме леко навътре от този ъгъл по време на восъчния моделаж.

На този етап трябва да вземем два отпечатъка от зъбните дъги. Първият е на оригиналното съзвучие с всички диастеми и неправилно подредени зъби, а вторият на провизорния модел от композитни наслявания.

Зъботехникът трябва да съотнесе двата гисбови модела с помощта на силиконов индикатор и да завърши восъчния си моделаж във всич-

ки подробности, така както би направил керамичните възстановявания. Той вече може да отнема от фаціальните повърхности на протрудираните зъби (в случая от зъб 11) и след това да завърши восъчния си моделаж според насоките на нашия провизорен модел (Фиг. 12).

Предварително естетично реконтуриране (ПЕР)

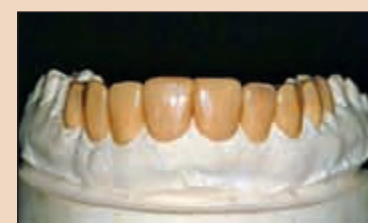По време на следващото посещение, когато пациентът гоиде в клиниката за препарирането на зъбите, зъболекарят трябва да е получил силиконов индикатор, направен по модела с восъчния моделаж, който да го насочи за окончателните контури на зъбите. Индикаторът се поставя върху зъбната дъга, за да се визуализира съотносянето между зъбите и окончателните восъчни моделажи, съответстващи на фасетките (Фиг. 13). Един проблем, който може да бъде отчетен на този етап, е, че един или няколко зъба могат да допират или избухват силиконовия ключ букално, което е индикация, че тези зъби са или ротиранни, или позиционирани лабиално спрямо очаквания финален резултат. Проблемните зъби трябва да бъдат изпилени, така че да може силиконовият индикатор да се поставя пасивно върху зъбната дъга. Тази процедура се

нарича ПЕР¹² (Фиг. 14).

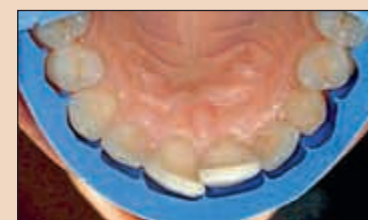Временни изграждания за предварително оценяване на естетиката

С изработването на временните изграждания прехвърляме восъчния моделаж върху зъбните тъкани. Това става като вземаме отпечатък с прозрачен силикон от модела с восъчния моделаж, напълваме отпечатъка с течен композит и го поставяме върху непрепарирани зъби, фотополимеризираме и го изваждаме (Фиг. 15а и 15б). Това не би било възможно, ако са налице ротиранни или букално позиционирани зъби, които не са реконтурирани предварително, просто защото прозрачният отпечатък не би могъл да прилепне към тях.

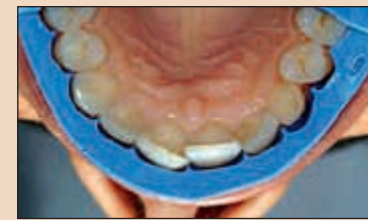Оформяме внимателно гингивалните ръбове и това, което се получава, е точно копие на очаквания краен лечебен резултат от керамичните изграждания, само че постигнат с пластмаса. Сега е най-подходящият момент да попитаме пациента за мнението му по отношение на естетичния резултат (Фиг. 16). Могат да бъдат лесно оценени опората за устната, която придават възстановяванията и естетичната дължина, като те трябва да бъдат одобрени и от пациента. Също така трябва да се разгледат функционалните движения на пациента и да се провери дали се създават блокажи във фронта. Обръща се внимание и на фонетиката,



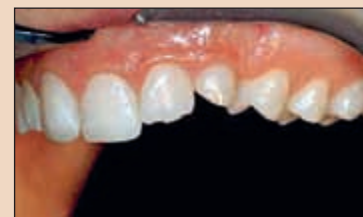Фиг. 12. Окончателното моделиране с восък.



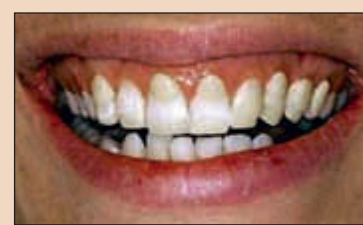Фиг. 13. По восъчния моделаж се изработва силиконов индикатор (СИ), който ни ориентира по време на препарационната фаза. СИ се ажустира върху зъбите. Забележете, че той не може да бъде поставен пасивно върху зъбната дъга, поради протрудираната позиция на медиоинцизалната фаціальна повърхност на зъб 11.



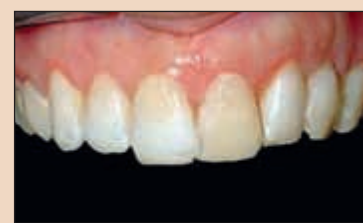Фиг. 14. При такива ситуации се прави предварително естетично реконтуриране (ПЕР). Протрудираните повърхности на зъбите, разположени по-вестибуларно спрямо определените финални контури на окончателните полифасетни възстановявания се изпилват, така че силиконовият индикатор да се поставя пасивно върху зъбната дъга. Забележете изпиления медиоинцизален ъгъл на зъб 11 и пасивната позиция на СИ върху зъбната дъга след ЕПР. За да се оцени крайният резултат от предложения нов дизайн на усмивката, трябва да се изпробват временните конструиращи за предварително оценяване на естетиката (ВКПОЕ).



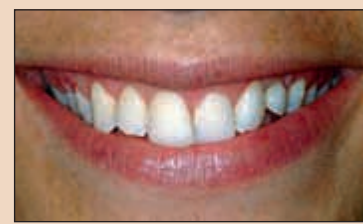Фиг. 8. От този ъгъл лесно може да се оцени естетичната оклузална равнина (ЕОР). Ясно се вижда изместването ѝ нагоре в областта на канина.



Фиг. 9. Първо се оформят режещите ръбове и се определя тяхната позиция с помощта на композитни наслявания. След това върху меките тъкани се добавя материал, за да се определи каква ще е позицията на меките тъкани след пародонталната хирургия. Междувременно се определя съотношението между височината и ширината на зъбите.



Фиг. 10. След пародонталната хирургия се прави нов провизорен модел от композитни наслявания, за да се определят по-добре новите пропорции и съотношения между зъбите.



Фиг. 11. След удължаването на коронките зъбите се избелват. Забележете променените гингивални контури.



Exclusive Manufacturer of **Kodak** Dental Systems



Kodak 2100

Интраорални високочестотни кугели с два режима на работа - сензор и филм



Ортопантомограф Kodak 8000

100% Дигитален
Практичен
Икономичен



KODAK 9000 3D

Система за екстраорална образна диагностика
Комбинира панорамна и 3D технология



Интраорална камера Kodak 1000



Кодак RVG 5100 Дигитални сензори



Кодак RVG 6100



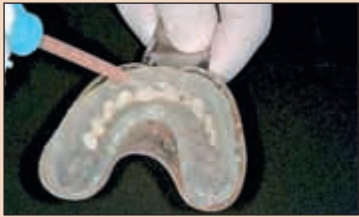Триазерна образна диагностика

За първи път у нас!

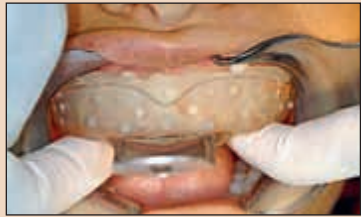Новата ILUMA Ultra Cone Beam CT Scanner вече е в България!

Представител за България: **АЛБА ТМ**
1233-София, ул. Клокотница 35-37
Тел./Факс: 02-9315434, 02-9314805,
02-9314719, 02-8317052, 02-8320067
e-mail: kodak_albatm@abv.bg
www.albatm-carestreamhealth.com

Kodak Dental Systems



Фиг. 15а и 15б. Отпечатъкът, взет от восъчния моделаж, се напълва с течен композит (или друг материал по избор) и се поставя върху не-препарирани зъби.



която може да се окаже бърз проблем. Когато възстановяванията от пластмаса се одобрят от пациента, можем да преминем на следващия етап.

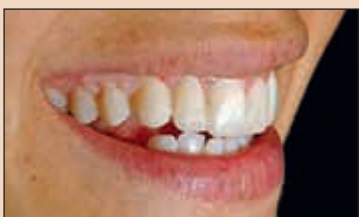Тези възстановявания от пластмаса наричаме временни конструкции за предварително оценяване на естетиката (ВКПОЕ), като характерното за тях е, че се правят върху непрепарирани зъби.¹³ За да сме сигурни, че са правилно позиционирани в устата, може да се направи повторна проверка със силиконовия индикатор.

Препариране на зъбите при сложни случаи

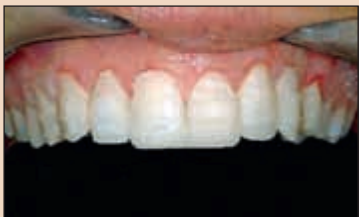Вторият проблем на този етап е как да процедираме, когато не можем да използваме стандартната препаративна техника. Или казано по друг начин, когато зъбите не са погредени правилно в зъбната редица, което включва ротации, лингвално или букално изместване на зъби, и т.н. Как може да сме сигурни в крайния успех на случая и да препарираме зъбите прецизно и предсказуемо всеки път?

Препариране на зъбите през временните конструкции за предварително оценяване на естетиката

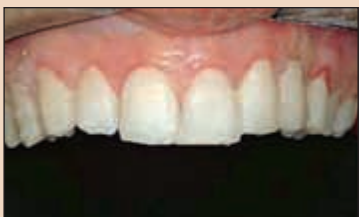Хубавото при ВКПОЕ, освен възможностите за оценяване на естетичните и функцио-



Фиг. 16. Визуализиране на завършения дизайн на усмивката преди да са препарирани зъбите чрез поставянето на ВКПОЕ. Временните конструкции трябва да са точно копие по отношение контурите, структурата и формата на завършените полифасетни възстановявания.



Фиг. 17. Тъй като ВКПОЕ съответстват на точните фаціальни контури на предложения дизайн на усмивката, зъбната подготовка може да бъде направена през тях. Това ще даде на зъболекаря и на зъботехника точна представа за обема, който трябва да се редуцира, така че да се постигне минимална инвазивност.



Фиг. 18. Завършеното редуциране на режещите ръбове през ВКПОЕ.

нални аспекти на планираните фасети, е че представяват чудесен ориентир при препарирането на зъбите.

Тъй като ВКПОЕ наподобяват точните контури на окончателните фасети, като позицията на режещия ръб, фаціальният обем и форма на зъбите, можем да започнем препаративните, основа-

вайки се на ВКПОЕ, все едно работим много прост случай, при който зъбите са погредени правилно, тъй като всичко е съобразено предварително. В този момент не ни интересува как са погредени зъбите под пластмасата¹⁴ (Фиг. 17 и Фиг. 18). При определени ситуации дори не се налага да отнемеме от зъбната повърхност, като например при прекалено палатинално изместени зъби (т.е. на повече от 0.6 мм от фаціальните контури на ВКПОЕ). Използвайки борерите за задаване на дълбочината, последвани от фисурните пилатели със заоблен връх, завършваме основната редукция на вестибуларния обем.

След това продължаваме с оформяне на гингивалните препаративни граници и редукцията апроксимално.

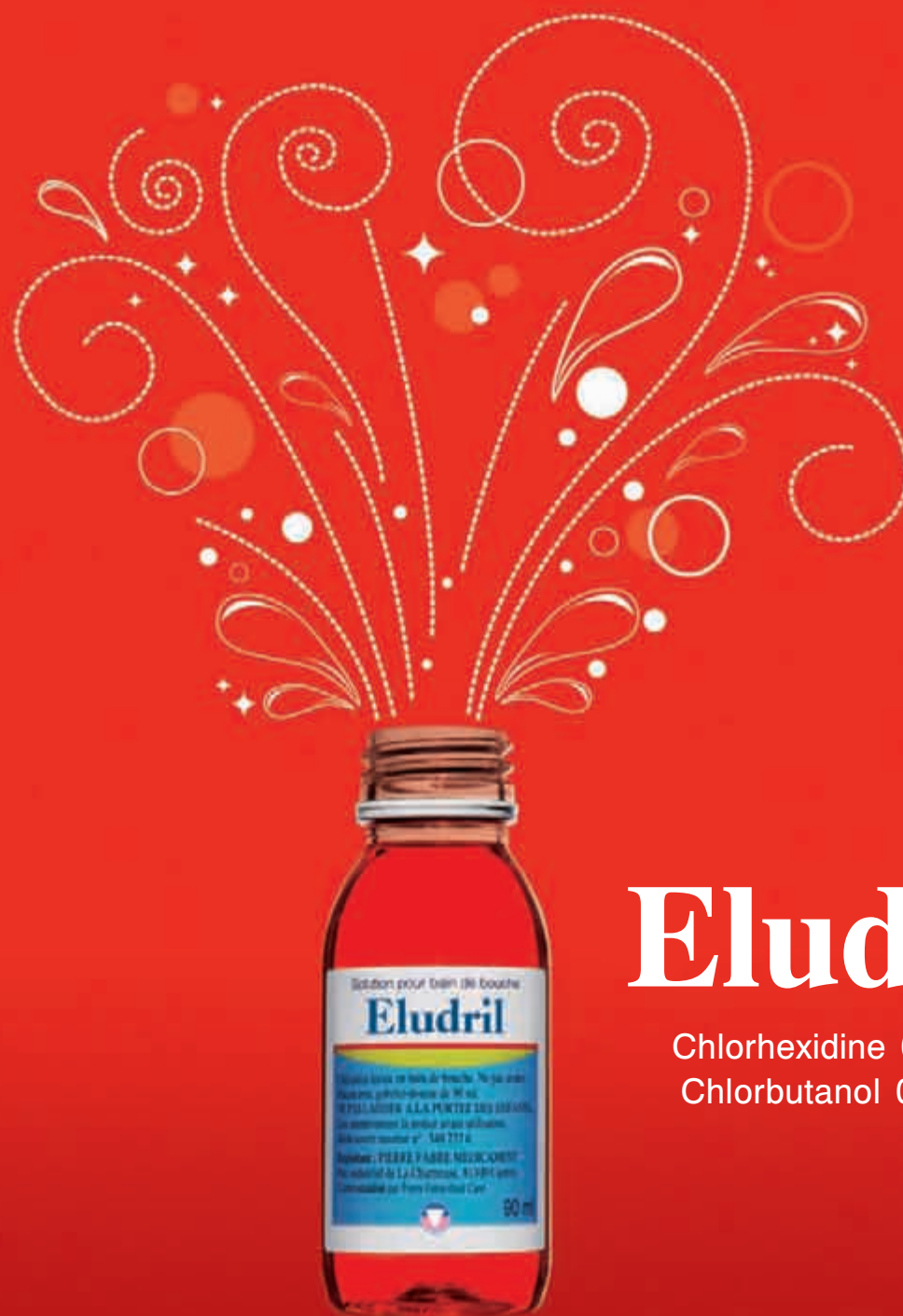В релки случаи, като при конкретната пациентка например, ако направим значителна редукция на восъчния моделаж в орална посока, ще се наложи отстраняване на значително повече зъбни тъкани, отколкото изисква стандартната препаративна дълбочина. Така зъб 11 претърпява свръхкоригиране. Медиалният ъгъл на режещия ръб се препарира агресивно, за да се вкара във фаціальните контури на очакваната форма на зъбната гъза, която искаме да създадем след завършването на фасетките.

Както казахме вече, най-добрият начин за лечението на такива случаи е да се коригира позицията на проблемните зъби по ортодонтички път, преди да се започне с препарирането им за фасетки.

Същото редуциране ще се направи и на режещия ръб, като в повечето случаи наистина не ни е нужно да изпиляваме прекалено много от здравите инцизални тъкани на зъбите, което за много от нас звучи изненадващо¹⁵ (Фиг. 19).

При препаративните за полифасетни възстановявания се стремим да завършваме гингивалните граници супрагингивално, освен ако не повлияваме тежки преоцветявания

→ ДТ стр. 11



Eludril

Chlorhexidine 0,10%
Chlorbutanol 0,50%

Концентриран антисептичен разтвор. Все по-разпространени, включително и сред младото поколение, са възпаленията и кървенето на венците, каквито са гингивитът и някои конкретни форми на пародонтит. Ежедневната лична хигиена и професионалните дентални грижи най-често са достатъчни за контрол над развитието на патологични рискове и последваща пародонтоза. Обаче при определени ситуации и/или рисково население (затруднено четкане на зъбите, пушачи, други вредни навици) трябва да се предприемат и преварителни мерки. Ето защо много лекари по дентална медицина препоръчват употребата на вода за уста като допълнение към механичната орална хигиена. Eludril е разтвор за изплакване, който съдържа Chlorhexidin 0.10% и Chlorbutanol 0.50% с приятен ментов вкус. Ефективно въздейства върху широк спектър бактерии, гъбички, вируси, дрожди и поради това е изключително ефективен при лечение и профилактика на отоци, възпаления и кървене на венци. Отлично повлиява оздравителния процес след хирургични интервенции в устата и поставяне на импланти. 100% ефект при гъбични заболявания в устата, лечение на афти и стоматити. Гарантиран плакопочистващ,

обезболяващ и освежаващ ефект. ВАЖНО е да се отбележи, че приложението на Eludril е без вторичен ефект от оцветяване на зъбите. Подходящ за използване от възрастни и деца над 6 години. Приложим при бременни и кърмачки. Начин на употреба: локална употреба като вода за уста. Две до три изплаквания дневно с разтвор на Eludril 10 мл, 15 мл или 20 мл, разреден до максималната най-горна линия на мерителната чашка с хладка вода (стандартно съотношение 1:2). Период на лечение и профилактика – 2 седмици. По указание на лекуващия лекар по дентална медицина, при случаи на гингивит, пародонтити лечението може да се удължи. Специални забележки и указание за използване: да се избягва контакт на разтвора с очите и носа, не се употребява при свръхчувствителност към никоя от съставките на разтвора. Търговската опаковка винаги е концентриран разтвор!



PIERRE FABRE
ORAL CARE