# Dental Tribune

The World's Dental Newspaper

September 2025 www.dental-tribune.com Leto XVI, Št. 4

Sodobna izdelava protez iz cirkonijevega dioksida

Stran 2


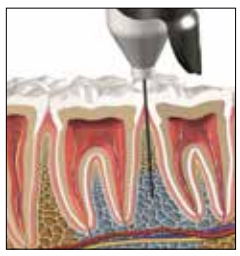


Praktični primeri intraosalne anestezije

Stran 6, 7 in 8

Nov brezžični intraoralni skener Medit i900 Mobility

Stran 14


# Uvodnik

Estetika v sodobnem zobozdravstvu ni zgolj dodatek, ampak ključni del celovite oskrbe pacienta. Lepota danes ni prazna forma, temveč izraz zdravja, ravnovesja in notranjega zadovoljstva. Zobozdravniki, ki vsakodnevno oblikujete nasmehe, to še zelo dobro veste.

Lep nasmeh je estetski, ker je funkcionalen. Je skladen, ker temelji na znanju, izkušnjah in razumevanju obrazne dinamike, ne zgolj na idealih, ki jih oblikujejo trendi. In ravno zato je estetika v zobozdravstvu danes izjemno odgovorna naloga: ker ne gre (več) samo za videz – gre za celostno podobo človeka, za samozavest, za komunikacijo, za identiteto.

To širše razumevanje lepote bo v središču letošnjega strokovnega simpozija »Kožne bolezni s spremembami na obrazu in ustni votlini in osnove anti-aging medicine – 2. del«, ki bo v Ljubljani združil zobozdravnike, zdravnike specialističnih strok ter vse, ki se v praksi srečujete z vplivom estetskih pristopov na kakovost življenja. V ospredju bodo regenerativni postopki, uporaba hialuronske kisline, dermoskopija, laserske tehnologije, biostimulacija ter epigenetski vplivi na staranje. Vse to so področja, ki od zobozdravnika zahtevajo več kot le ročno spretnost – zahtevajo razumevanje celotnega obraza in posameznika kot celote. Vabljeni, da se simpozija udeležite 8. novembra. Več o simpoziju si preberite na strani 5.

Posebno simboliko temu strokovnemu razmisleku je dodala tudi aktualna novica: nova Miss Universe Slovenije 2025 je postala Hana Klaut, doktorica dentalne medicine. Njena zmaga ni le naslovna zanimivost, ampak močan javni signal: da si lepota in znanje ne nasprotujeta, temveč se lahko dopolnjujeta – profesionalno, osebnostno in kulturno.

Ko zobozdravnica, ki je hkrati tudi Miss, nosi belo haljo, pokaže, da lepota in medicina hodita z roko v roki. Estetika ni samo zunanjost, ampak tudi skrb za zdravje in dobro počutje. Zato je prav, da o njej govorimo tudi v strokovnih krogih.

A pri vsem tem ne smemo pozabiti, da estetika in kakovostna zobozdravstvena oskrba temeljita tudi na izbiri pravih materialov. Nedavne spremembe, ki jih je uvedel Zavod za zdravstveno zavarovanje Slovenije, prinašajo uporabo cenejših kobalt-kromovih zlitin namesto tradicionalnih srebro-paladijevih in drugih polžlahtnih zlitin. Ta odločitev, ki temelji predvsem na ekonomskih kriterijih, pa po mnenju strokovnjakov prinaša višja tveganja za paciente, kot so povečano sproščanje kovinskih ionov, alergijske reakcije, težave pri diagnostičnih postopkih z magnetno resonanco ter okoljski izzivi. Zato strokovna skupnost poziva k previdnosti in ponovni vključitvi klinično preverjenih, varnih in trajnostnih materialov, ki zagotavljajo dolgoročno zdravje in kakovostno oskrbo pacientov.

Estetika zahteva natančnost. A zahteva tudi odgovornost. In prav ta odgovornost vas v zobozdravstvu vodi, da ustvarjate lepoto, ki temelji na znanju, kakovosti in skrbi za vsakega posameznika.

Katja T. Pintar, urednica časopisa.

www.dental-tribune.com


AD

Introducing Primescan® 2

Powered by DS Core®

The first cloud-native intraoral scanning solution

Dentsply Sirona's direct-to-cloud wireless intraoral scanner that stands for simplicity and versatility, helps you grow your practice and delivers excellent patient care.

**Cloud scanning:** flexibly use the scanner with any device connected to the internet.
**Improved hardware design:** wireless & smaller tip size compared to Primescan.
**Caries detection aid:** can help to timely diagnose caries.

Primescan 2 requires paid subscription to DS Core

Are you ready to enter a new era of digital patient care?

**Learn more about Primescan 2 and schedule a demonstration.**

Dentsply Sirona

# Sodobna izdelava s cirkonijevim dioksidom?

Zobni tehnik
Patric Freudenthal

(Švedska) je leta 1989 zaključil zobotehniško šolo na Univerzi v Malmö na Švedskem. Pred tem je med leti 1984 in 1986 izkušnje pridobival kot zobni asistent. Po zaključenem šolanju je 10 let delal kot zobni tehnik, preden je ustanovil svoj laboratorij v Ystadu, kjer se je osredotočal na bioinertne materiale. Od 2004 predava in vodi delavnice o različnih zobotehničnih tematikah, s poudarkom na funkciji in estetiki z uporabo najnovejših tehnologij. Trenutno dela za Unique Dental (članico skupine Corus) na oddelku za estetiko in je del akademije Corus Academy Nordic.

**V zadnjih nekaj letih je postala izdelava protez iz cirkonijevega dioksida veliko dostopnejša – in veliko preprostejša kot nekoč. Tehnološki napredek je to področje povsem spremenil in uvedel stroke, materiale in tehnike širokega spektra, ki podpirajo tako izdelavo po meri kot številčnejšo industrijsko proizvodnjo.**

**Danes nas ne omejuje več tehnologija, temveč odločanje med številnimi možnostmi, ki jih imamo na voljo. Vse bolj globaliziran dentalni trg poudarja potrebo po doseganju ravnotežja med ceno in kakovostjo – večni ideal tako zobotehničnih laboratorijev kot proizvajalcev materialov in opreme.**

**Kako naj se torej odločimo prav? Kateri stroji so pomembni za sodoben zobotehnični laboratorij? Kakšen cirkon naj uporabimo in kateri materiali in tehnike so najboljši za učinkovito karakterizacijo?**

Vsak zobotehnični laboratorij ima seveda svoje specifične potrebe in sprejema svoje odločitve. Nekateri laboratoriji so majhni, z le enim ali dvema zobnima tehnikoma, drugi pa velika podjetja s tisoče zaposlenimi in lastnimi rezkalnimi centri. Vsak od njih ima svoje prioritete in možnosti.

Je laboratorij predan doseganju estetske odličnosti ali se osredotoča bolj na standardizirane učinkovite rešitve? Te strateške odločitve vplivajo na vse, od investicij v opremo do izbire materialov.

Ključni dejavnik, ki ga nikakor ne smemo spregledati, je seveda dinamika trga. Kakšno ceno bo realno lahko požrl naš trg?

V začetkih mojega prvega laboratorija sem se v glavnem osredotočal na estetiko in kakovost. Skoraj desetletje mi je ta pristop dobro služil – dokler me ni dohitela kruta resničnost: moral sem poskrbeti za stalni dobiček. Obenem se je tudi v industriji zgodil preobrat s poudarkom na proizvodnih tehnologijah za ordinacijsko uporabo.

Takrat sem moral narediti temeljito analizo dobičkonosnosti, da bi obvladal obstoječe dolgove in si zagotovil prihodnje prihodke. Poskušal sem čimbolje razumeti resnično ceno materialov, proizvodnje in finančnih implikacij stalnega vlaganja – posebej glede na hiter razvoj inovacij na našem področju.

Mojo analizo sta poganjali dve vprašanji: Kakšna je cena končnega izdelka? Koliko časa potrebujem za njegovo izdelavo?

Preprost način za tak izračun je z uporabo tabele (Tabela 1): vnesite svoje letne stroške in jih delite s številom enot, ki jih proizvedete na leto. Tako boste izračunali povprečno ceno za izdelavo.

Pomembno vlogo ima tudi upravljanje z inventarjem. Količina vaše opreme – najsi je majhna ali velika – lahko bistveno vpliva na končni rezultat.

Po mojih izkušnjah majhni laboratoriji dosegajo boljšo estetiko in stroškovno učinkovitost z rezkanjem belega cirkona in individualnim barvanjem vsake krone posebej. Tak delovni proces je bolj vzdržen in osredotočen.

Zakaj? Ker vsak izdelek ne zahteva enakega odtenka in pri 16 dentinskih odtenkih po VITI, ki jih imamo na voljo, je fleksibilnost ključnega pomena.

Ko se laboratorij razširi in dnevna proizvodnja doseže približno 10 do 20 izdelkov enake barve, se bolj splačajo večbarvni cirkonski bloki. Estetsko kakovost še vedno ohranite z barvanjem večbarvnih blokov s kompaktnim kompletom za barvanje. Ta pristop sicer predstavlja strošek za opremo, toda čas za vsako proizvodno fazo se skrajša.

Poglejmo si proces barvanja za oba tipa cirkona.

| Delo | Čas/kvantiteta | Strošek | Skupaj |
|---|---|---|---|
| Zasnova | | | |
| Rezkanje | | | |
| Oblikovanje/čiščenje | | | |
| Cirkonijeve osnove | | | |
| Sintranje | | | |
| Barvanje | | | |
| Finančni stroški | | | |
| Storitev | | | |
| Čas ohlajanja | | | |
| Popravki | | | |
| Delovanje (elektrika, najemnina, plače itd.) | | | |
| Število kosov na leto | | | |
| **Delo** | **Čas/kvantiteta** | **Strošek** | **Skupaj** |
| Skupaj | | | |

**Tabela 1:** Analiza stroškov za oceno dobičkonosnosti

## Barvanje večbarvnega cirkona

V tem procesu običajno potrebujemo manjši nabor barv: sivo in modro za sklenino, oranžno in rumeno za cervikalna področja in roza ali rdečo za dlesni. Če nismo povsem zadovoljni z osnovno barvo večbarvnega cirkona, lahko z dentinsko barvo dodamo popravke.

Rahlo obarvanje večbarvnega cirkona z majhnimi količinami modre, sive in roza lahko končamo v nekaj minutah. Dobimo izvrstno podlago za tehniko mikroslojenja (sliki 1 in 2a in b). Dodaten čas in trud lahko namenimo dodajanju značaja z barvanjem in mikroslojenjem (sliki 2c in d). Več podrobnosti lahko najdete v mojem prejšnjem članku o teniki z GC-jevo linijo ONE SQIN[1].

V nasprotju s tem je bil mostiček na desni rezkan iz belega cirkona. Vse barvne učinke smo dodali s slojenjem. Ta metoda sicer zahteva več časa v primerjavi z večbarvnimi diski (približno 5 – 10 minut, odvisno od zahtevnosti končnega videza), vendar je estetski rezultat zelo lep in zanimiv. Olajša tudi delovni proces, ker zahteva le dva glavna koraka: barvanje in mikroslojenje.

Skupna časovna razlika med obema tehnikama je minimalna. Oba mostička zahtevata enak čas rezkanja, oblikovanja in čiščenja. Ključna razlika je, ali želite investirati svoj čas prej, z večbarvnimi diski, ali pozneje, z bolj podrobnim barvanjem. Ta odločitev je odvisna od želenega estetskega rezultata.

## Barvanje belega cirkona

Da bi dosegli določeno barvo, lahko nanesete več slojev barve ali izdelek za določen čas potopite v barvo. Ti tehniki lahko tudi kombinirate za bolj prefinjen rezultat. Hitrost tega procesa je povsem odvisna od želenega rezultata.

## Barvanje

Če želite izdelek praktično zaključen, tako da ga pozneje le glazirate, bo postopek zahteval več časa in veščine zobnega tehnika. Po drugi strani, če želite le blago bazno barvo, lahko postopek za učinkovitost brez težav standardizirate (slika 3). Pomembno je dodati, da bo dodatno barvanje in glaziranje seveda vzelo več časa.

## Potapljanje

Če boste kronam dodajali dodatne sloje – po celotni površini ali le bukalno, je nanos blage temeljne barve prav tako mogoč.

Zato pogosto uporabljamo potapljanje v barvo (slika 4). Kot pri drugih pristopih je treba izdelek najprej obrusiti, očistiti in primerno pripraviti za barvanje. Potrebno je tudi spreminjati saturacijo na incizalnem področju, da se izognete barvni uniformiranosti. Tako boste dosegli naraven prehod od cervikalne k incizalni regiji.

Ta tehnika je posebej primerna za široko proizvodnjo, kjer je konsistentna kakovost barve ključnega pomena.

## Zaključek

V našem zobotehničnem laboratoriju, ki zaposluje ekipo 50 strokovnjakov, smo vzpostavili utečen in učinkovit delovni proces za cirkonske restavracije. Dnevno proizvedemo 100-150 izdelkov, naša proizvodnja pa zahteva tako hitrost kot konsistentnost brez poslabšanja estetske kakovosti.

Večino naših restavracij rezkamo iz večbarvnega cirkona, temu pa sledi individualen postopek barvanja. Ta pristop se je izkazal za najbolj časovno učinkovitega in še vedno proizvaja visoko kakovostne rezultate (slika 5). V nekaterih primerih, ki zahtevajo specifične odtenke, uporabimo barvanje na belem cirkonu. Ta metoda zahteva obsežen sistem barv za dodajanje učinkov na incizalni in cervikalni, pa tudi gingivalni regiji. Poleg tega je nujno imeti tudi paleto dentinskih odtenkov, s katerimi dosežemo fino ujemanje in ne nazadnje popolno barvno zlitje.

Na srečo so na trgu na voljo napredni barvni sistemi (slika 6). Ti sistemi običajno vključujejo dentinske odtenke, kategorizirane v skupine A, B, C in D, kar olajša intuitivno in natančno nanašanje. Incizalne učinke dosegamo z modrimi in sivimi odtenki, roza barvo pa uporabljamo za področje dlesni – tako zagotovimo vse potrebne sestavine za učinkovito barvanje večbarvnega cirkona.

Glede na velikost naše proizvodnje sta učinkovitost in varnost ključnega pomena. Za laboratorije, ki želijo optimizirati delovni proces s cirkonom, priporočam naslednje korake:

- Ocenite količino svoje proizvodnje
- Izračunajte strošek na izdelavo ene enote
- Izberite primerne cirkonske bloke in barve glede na vaš delovni proces in estetske zahteve

Tako se boste izognili nepotrebni izgubi časa pri izdelavi, ohranili kakovost izdelkov in obenem imeli dobiček.

## Referenca:

1. Freudenthal P. Maximal aesthetics within a micro-layer! A new, efficient concept for monolithic workpieces. GC Get Connected, 2021. https://getconnected-europe.gc.dental/media/articles/nMMUAGIqQhffGYA23BgseXj41hoVuBmQIIHCMCRK.pdf

**Slika 1:** Večbarvni cirkon z nežnimi učinki v nasprotju z belim cirkonom, ki je v celoti pobarvan. V obeh primerih smo uporabili Initial Zirconia Coloring Liquid.



**Sliki 2a in 2b:** Večbarvni cirkonski disk, obarvan z Initial Zirconia Liquid, pred (a) in po (b) sintranju. Barvanje večbarvnih diskov vzame le kakšno minuto ali dve. Ker nima gingivalnega sloja, si pomagamo z gingivalnimi odtenki Initial Zirconia Coloring liquid.

**Sliki 2c in 2d:** Po karakterizaciji z Initial IQ Lustre Pastes ONE (a) in Initial IQ SQIN (b).

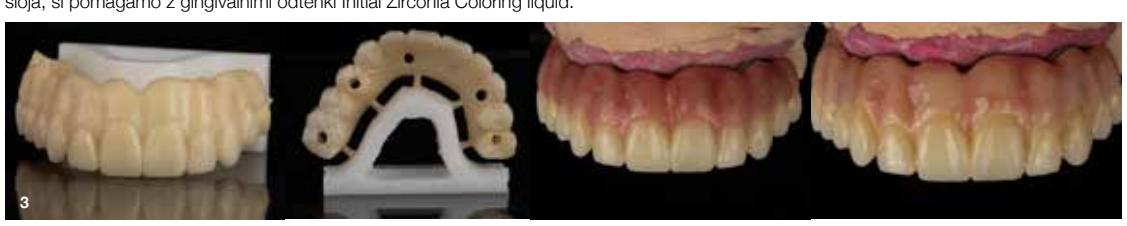

**Slika 3:** Belemu cirkonskemu disku smo s čopičem dodali blag, enakomeren barvni ton z Initial Zirconia Liquid pred karakterizacijo z Initial IQ ONE SQIN.

**Slika 4:** Bel cirkon, potopljen v Initial Coloring Liquid.



**Slika 5:** Končan mostiček: večbarni cirkon z nekaj dodanimi učinki z Initial Coloring Liquid, končan s sistemom IQ ONE SQIN (Lustre Pastes + SQIN).

**Slika 6:** Komplet Initial Zirconia Coloring Liquid vsebuje 4 body odtenke, 4 cervikalne odtenke in 4 odtenke za dodajanje učinkov. Pričarajo intuitivno in učinkovito karakterizacijo, lahko pa si jih tudi prilagodite za svoj delovni proces z belim, barvnim ali večbarvnim cirkonom.

# initial™ IQ ONE SQIN

## Keramični sistem za barvanje in oblikovanje

Neskončne barve nisane
Spectrum Stains se lahko mešajo
z Lustre Pastami ali SQIN

Sijaj in tekstura
SQIN dopolnjuje končno površino z enostavno
obliko in strukturo ter samoglazirnim učinkom

Najbolj vsestranska keramika za barvanje
Lustre Paste dodajajo barvam fluoroscenco
in služijo kot vezava kadar uporabljate SQIN

Since 1921
100 years of Quality in Dental

**GC EUROPE N.V.**
GCEEO Slovenia
Ulica Talcev 1a, SLO – 3310 Žalec
Tel.+386.3.710.32.70
Info.slovenia@gc.dental
https://www.gc.dental/europe/sl-SI

# Miss Universe 2025

Čestitamo novi Miss Universe 2025, Hani Klaut, dr. dent. med. in ji želimo veliko uspeha na svetovnem izboru na Tajskem.

Hana Klaut, Miss Universe 2025

## Seznam oglaševalcev

Stran 9
**DENTAL MARKET, d.o.o.**

Stran 1
**DENTSPLY SIRONA**

Stran 3, 11
**GC EUROPE N.V.**

Stran 15
**INTERDENT, d.o.o.**

Stran 5
**ZDRUŽENJE WDS**

Stran 13
**ZLATARNA CELJE, d.o.o.**

Stran 16
**VOCO Gmbh**

## IZOBRAŽEVANJA, KONGRESI IN SEJMI

| | | | |
|---|---|---|---|
| **ZOBOZDRAVSTVO** | | | |
| 4.10.2025 | Endokirurgija – apikotomija in šivanje ustne sluznice | prof. dr. sc. Ivica Anić, dr. dent. med. | Interdent |
| 15.10.2025 | Kompozitne zalivke v transkaninem sektorju - (pre)prostoročno | Matevž Tomšić, dr. dent. med. | Interdent |
| 18.11.2025 | Sodobni pristopi k izdelavi kompozitnih restavracij z injekcijsko tehniko | Matevž Tomšić, dr. dent. med. | Interdent |
| 28.11.2025 | Opornice v digitalnem svetu - kaj, kako in zakaj? | Izv. prof. prim. dr. sc. Davor Illeš, dr. dent. med. | Interdent |
| **ZOBOTEHNIKA** | | | |
| 10.10.2025 | Dental sketchers / Keramika – master tečaj | Robert Pongrac, dt | Interdent |
| 3.-4.11.2025 | Cirkon v sodobni protetiki: od teorije do treh kron | Samir Berisalić, zt | Interdent |
| 10.-11.11.2025 | Kovinska keramika – osnovni | Mirjana Zagoričnik , dipl. lab. zob. prot., mag. inov. menedž. v izobr. | Interdent |
| 13.-14.11.2025 | Intraosalna anestezija - ZerØ Pain Dentistry (predavanje in ”hands on” delavnica) | dr. Stephane Diaz, dr. dent. med. spec. oral. kirg. in endodontije | Dental market |
| 17.-20.11.2025 | Konusi in teleskopi | Mihael Skaza, zt | Interdent |
| 24.-28.11.2025 | Atečmeni kot estetsko-funkcionalne rešitve v vsakdanji praksi – Kombinirana dela – Osnovni | Mihael Skaza, zt | Interdent |
| **ZA ASISTENTKE** | | | |
| 18.10.2025 | Poklicna tveganja in rizični pacienti v zobozdravstvu | Ivanka FIrić, mag. med. techn. | Interdent |
| 15.11.2025 | Ortodontija za zobne asistente | Ivanka FIrić, mag. med. techn. | Interdent |
| **ZA VSE** | | | |
| 6.-7.10.2025 | Erkoform 3D – sistem globokega vleka folij | Mirjana Zagoričnik, dipl. lab. zob. prot., mag. inov. menedž. v izobr. | Interdent |
| 17.-18.10.2025 | Relaksacijske opornice – izdelava Michigan opornice na pacientu in na modelih | Mihael Skaza, zt in prim. dr. sc. Sanja Štefančić, dr. dent. med. spec. | Interdent |
| 24.10.2025 | Dental Photo Style - dentalna fotografija | Robert Pongrac, dt | Interdent |
| 6.11.2025 | Načrtovanje delne proteze z ulito bazo | Mihael Skaza in prim. dr. sc. Sanja Štefančić, dr. med. dent. spec., zt | Interdent |
| 7.11.2025 | Articooliranje in medčeljustni odnosi | prim. dr. sc. Sanja Štefančić, dr. med. dent. spec. | Interdent |
| 29.11.2025 | Nujna Medicinska pomoč v zobni ordinaciji | Anja Martić dr.med. in Maja Firić, univ. mag. med. dent. spec.stom. prot. | Interdent |
| **IMPLANTOLOGIJA** | | | |
| 21.-22.11.2025 | Uporaba tehnologije prgf endoret in implantatnega sistema v vsakodnevni praksi - predavanja in delavnice | Msc. Tomislav Flegar, dr.med.dent, Sven Bival, dr. dent. med., specialist oralne kirurgije, Jurica Šiljeg, dr. dent. med. specialist oralne kirurgije, Maja Barošević mag. teh., Mihael Skaza, zt | Interdent |
| **KONGRES IN SEJMNI – tujina** | | | |
| 3.-4.10.2025 | DentBIH | BIH | |
| 4.-6.10.2025 | ADHA Annual Conference 2025 | California, ZDA | |
| 9.-10.10.2025 | 8. Dnevi zdravja Maribor | Maribor | |
| 9.-11.10.2025 | Pragodent \| 30. INTERNATIONAL DENTAL FAIR | Češka | |
| 9.-11.10.2025 | Sofia Dental Meeting 2025 | Bolgarija | |
| 10.-11.10.2025 | infotage FACHDENTAL Stuttgart 2025 | Nemčija | |
| 7.-8.11.2025 | infotage FACHDENTAL Frankfurt 2025 | Nemčija | |
| 8.11.2025 | Kožne bolezni s spremembami na obrazu in ustni votlini in osnove anti-aging medicine - 2. Del | Ljubljana | |
| 21.-23.11.2025 | Dentistry Unplugged | Malezija | |

## IMPRINT
## INTERNATIONAL HEADQUARTERS

PUBLISHER AND CHIEF EXECUTIVE OFFICER: Torsten Oemus

CHIEF CONTENT OFFICER: Claudia Duschek

Dental Tribune International GmbH
Holbeinstr. 29, 04229 Leipzig, Germany
Tel.: +49 341 4847 4302
Fax: +49 341 4847 4173
General requests: info@dental-tribune.com
Sales requests:
mediasales@dental-tribune.com
www.dental-tribune.com

Material from Dental Tribune International GmbH that has been reprinted or translated and reprinted in this issue is copyrighted by Dental Tribune International GmbH. Such material must be published with the permission of Dental Tribune International GmbH. *Dental Tribune* is a trademark of Dental Tribune International GmbH.

All rights reserved. © 2025 Dental Tribune International GmbH. Reproduction in any manner in any language, in whole or in part, without the prior written permission of Dental Tribune International GmbH is expressly prohibited.

Dental Tribune International GmbH makes every effort to report clinical information and manufacturers' product news accurately but cannot assume responsibility for the validity of product claims or for typographical errors. The publisher also does not assume responsibility for product names, claims or statements made by advertisers. Opinions expressed by authors are their own and may not reflect those of Dental Tribune International GmbH

Prevod in lektoriranje:
Dental Tribune Slovenija

Grafično oblikovanje in prelom:
Identiteta agencija za marketing
Tisk: TISK Žnidarič, d.o.o., Kranj
Naklada: 2800 izvodov (september 2025)

Obiščite našo spletno stran:
www.dental-tribune.com
info@dental-tribune.com
Lastnik licence za Slovenijo:
Bisernica Medicina d.o.o.,
Gmajnice 15, 1000 Ljubljana

Za založbo Bisernica Medicina:
Ronald Pintar, direktor
Glavni urednik: Boštjan I. Košak
Vodja produkcije: Katja T. Pintar

Kontakt slovenskega uredništva:
telefon: 041 853 513

Oglasno trženje:
Boštjan I. Košak (041 740 864)
Katja T. Pintar (041 853 513)

Naročnina: prodaja@dental-tribune.si

Uredniški material, preveden in tiskan v tej izdaji časopisa Dental Tribune, je avtorsko zaščiten s strani Dental Tribune International GmbH. Ta material se lahko objavlja z dovoljenjem podjetja Dental Tribune International GmbH. *Dental Tribune* je zaščitena blagovna znamka Dental Tribune International GmbH.
Vse pravice pridržuje © 2025 Dental Tribune International GmbH. Kakršnakoli reprodukcija na katerikoli način v katerem koli jeziku, v celoti ali delno, brez predhodnega pisnega dovoljenja podjetja Dental Tribune International GmbH je izrecno prepovedana.

Dental Tribune International GmbH se trudi, da natančno poroča o kliničnih informacijah in novicah proizvajalcev, vendar ne more prevzeti odgovornosti za veljavnost trditev o izdelku ali za tiskarske napake. Založnik tudi ne prevzema odgovornosti za imena izdelkov, trditve ali izjave oglaševalcev. Mnenja avtorjev so lastna in morda ne odražajo mnenja družbe Dental Tribune International GmbH.

ISSN 2232-3511

ZDRUŽENJE WDS
WOMEN IN DENTISTRY OF SLOVENIA

# Simpozij

## » KOŽNE BOLEZNI S SPREMEMBAMI NA OBRAZU IN USTNI VOTLINI in OSNOVE ANTI-AGING MEDICINE « 2. del

sobota, 08. november 2025 | Domus Medica, Ljubljana

Spoštovane kolegice in kolegi,

zaradi izjemnega zanimanja za tematiko lanskoletnega simpozija, Združenje WDS organizira simpozij **» KOŽNE BOLEZNI S SPREMEMBAMI NA OBRAZU IN USTNI VOTLINI in OSNOVE ANTI-AGING MEDICINE« 2. del**, ki bo v soboto, 08. novembra 2025 v Domus Medica v Ljubljani.

Simpozij je namenjen zobozdravnikom in njihovim sodelavcem, tako kot zdravnikom vseh specialnosti, z namenom seznanitve z novimi spoznanji, dosežki in izzivi na področju kožnih bolezni s spremembami na obrazu in ustni votlini in seznanitev z najnovejšimi trendi na področju anti-aging medicine.

Na simpoziju bomo v prvem delu ponovili mehanizme alergijskih reakciji s posebnim poudarkom na možne pojave v zobni ambulanti kot odziv na zdravila, anestetike, lateks, antiseptike ali antibiotike. Razumevanje, prepoznavanje in hitro ukrepanje je ključno za preprečevanje resnih neželenih zapletov. Seznanili se bomo, kdaj in kakšne alergijske teste uporabiti ob sumu na preobčutljivost. Obravnavali bomo klinične značilnosti benignih in malignih kožnih lezij kot sistematičen pristop k oceni znamenj. Spoznali bomo tudi osnove dermoskopije kot neinvazivne diagnostične metode za pregled kožnih znamenj.

Uporaba krvnih pripravkov in hialuronske kisline sta postali pomembni terapevtski orodji pri regeneraciji tkiv, celjenju ran in estetskih posegih. Seznanili se bomo z njihovo uporabo v dentalni medicine, maksilofacialni kirurgiji in parodontologiji.

Laserji v dentalni medicini predstavljajo sodobno tehnologijo, ki jo uporabljamo v različnih diagnostičnih in terapevtskih postopkih. Izvedeli bomo kakšna je njihova klinična uporaba v dentalni medicini.

Drugi del simpozija je posvečen najnovejšim trendom anti-aging medicine, ki vključujejo holističen, celostni pristop.

Epigenetika, staranje in življenjski slog so globoko povezani. V tem izjemno zanimivem predavanju bomo ozavestili, kako naše okolje in življenjske navade ne vplivajo le na trenutno zdravje, temveč dolgotrajno spreminjajo izražanje naših genov, kar bistveno vpliva na proces staranja in nastanek bolezni. Epigenetski slog je znanstveno podprt pristop k dolgotrajnemu zdravju.

V predavanju o regenerativni medicini, se bomo seznanili kako s spodbujanjem naravnih mehanizmov telesa dosegamo odlične rezultate v estetski medicini. Zato je biostimulacija ključni trend v estetski medicini, spodbujanje bioloških procesov na celični ravni. Kako, bomo izvedeli v predavanju o biostimulaciji in laserskih tretmajih v estetski medicini.

Predavanje o 30 letnih izkušnjah na področju rinoplastike, zahtevnem področju estetske medicine, nam bo razkrilo skrivnosti uspeha znanega kirurga.

Zadnje zanimivo predavanje je namenjeno najbolj pomembnem področju v življenju človeka, odnosom, ki so seveda dvosmerna pot in ena redkih stvari na katero lahko vplivamo.

**»V življenju ni nasprotnikov, so samo sopotniki« U. Ahčan**

Pripravili smo tudi umetniški performans, tokrat sinergija znanosti in glasbe, za dušo in prijetno druženje.

Cilj organizacijskega odbora je bil pripraviti strokovno pester in sodoben program. Zato smo prepričani, da sodelovanja na simpoziju ne gre izpustiti. Vljudno vas vabimo, da se simpozija udeležite v živo ali preko ZOOM-a. Veselimo se ponovnega srečanja z vami.

Predsednica organizacijskega odbora
prim. dr. Diana Terlević Dabić, dr. dent. med.

**Prijavite se lahko preko spletne strani Domus Medica ali spletne strani Društva WDS**

Nadaljevanje članka iz DT SLO junij 2025

# INTRAOSALNA ANESTEZIJA – praktični pristop (II. del)

Prof. Dr. Dent. Johan

Prof. Dr. Dent. Johan K.M. Aps, DDS, MSc Ped. Dent., MSc DMFR, PhD
DDS-MSc Pediatrična zobozdravstvena in posebna oskrba,
MSc Zobna in maksilofacialna radiologija, PhD,
Klinični izredni profesor,
Oddelek za oralno medicino - Univerza v Washingtonu, ZDA.

## 5 Šest korakov za izvedbo intraosalne anestezije

**Korak 1**

Na ročniku naprave QuickSleeper5 izberite način IO (intraosalna anestezija) s pritiskom na zgornji desni pedal.

Topikalna anestezija ni potrebna, saj tehnika omogoča, da tekočina v igli pride v stik z ustno sluznico, kar povzroči površinsko anestezijo, enako kot bi jo dosegli s topikalno anestezijsko raztopino ali gelom lidokaina oziroma benzokaina.

Izberite ustrezno iglo za tehniko, ki jo boste izvedli. Transkortikalne, osteocentralne in pediatrične igle se razlikujejo po premeru, dolžini in barvi plastičnega držala (slika 6). Nikoli ne izvajajte transkortikalne injekcije s pediatrično ali osteocentralno iglo!

Preverite, ali je igla napolnjena z anestetično raztopino (pritisnite injekcijski pedal in preverite, ali iz igle kaplja tekočina). Na konici igle naj bo majhna kapljica anestetika (slika 7), ki bo delovala kot topikalna anestezija.

**Korak 2**

Postavite iglo s konico obrnjeno proti mehkim tkivom na mestu penetracije v kortikalno kost. Če je konica obrnjena proti sluznici, igla tvori kot 15° s sluznico. Kapljica anestetika naj bo na vrhu sluznice. Ker je igla dvorezna, prereže sluznico namesto da bi jo trgala, kar je za pacienta manj boleče. Izkušnja ureznine z nožem na koži traja nekaj sekund, preden začutimo bolečino, medtem ko praska povzroči takojšnjo bolečino in krvavitev. Zaradi dvorezne igle in anestetične raztopine, ki se dotika sluznice, je vstavljanje igle neboleče, saj anestetik deluje takoj.

Držite velik spodnji pedal za injekcijo pritisnjen in približno 5 do 10 sekund vbrizgavajte anestetično raztopino v mehko tkivo nad kortikalno kostjo. To bo povzročilo rahlo beljenje sluznice, kar pomeni, da je pokostnica dobro anestezirana (slika 8).

Ko končate, sprostite pedal in pustite iglo v tkivu še 4 do 5 sekund, da se anestetik enakomerno razporedi in ne izteka iz sluznice ob odstranitvi igle.

Pri osteocentralni tehniki se periost anestezira z vstavljanjem igle v bazo interdentalne papile (slika 8). Pri transkortikalni tehniki je treba anestezirati pritrjeno sluznico 2 – 3 mm pod robom dlesni ob zobeh (slika 9).

Če želimo perforirati retromandibularno blazinico ali trigonum (Trigonum Retromolare), moramo anestezirati mehka tkiva, ki prekrivajo trigonum. Ker je sluznica na tem mestu debelejša, potrebujemo vsaj 1/8 ampule anestetika za zadostno anestezijo periosta (slika 10).

**Korak 3**

Spremenite svoj položaj ali položaj pacientove glave, če je to potrebno, da boste imeli popoln pregled nad iglo. Pri osteocentralni tehniki postavite iglo na interdentalno kost blizu kontaktne točke med zobmi in ustvarite kot 20° – 45° glede na os zoba. To omogoča prehod igle med koreninami sosednjih zob do nivoja apeksov. Pri transkortikalni tehniki mora igla doseči 90° kot s kortikalno kostjo (slika 11 in slika 12). Vedno se prepričajte, da je igla v stiku s kostjo, preden začnete s perforacijo. Če ni kontakta, bo rotacija igle povzročila neželeno krožno poškodbo mehkih tkiv.

**Korak 4**

Povejte pacientu, da bo naprava povzročila rahlo vibracijo ali zvok, da ne bo presenečen nad občutkom. Pritisnite in držite sredinski pedal za rotacijo. Naprava bo izvajala intermitentne rotacije s kratkimi premori, hkrati pa bo iglo stalno izpirala, da prepreči zamašitev z delci kosti. Nikoli ne pritiskajte igle ob kost! Dovolj je, da jo le vodite, saj bo naprava sama omogočila prehod skozi kortikalno kost v gobasto (spongiozno) kost.

**Slika 6:** Effitec igle se med seboj razlikujejo po premeru, dolžini in barvi.

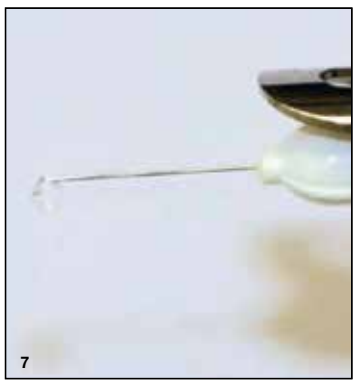

**Slika 7:** Kapljica anestetika na konici igle, ki bo delovala kot topikalna anestezija.

**Slika 8:** Osteocentralna tehnika.

- Pri **osteocentralni tehniki** mora biti **vsaj 75 %** igle vstavljene v kost.
- Pri **transkortikalni tehniki** mora igla **prodreti 2 – 3 mm** skozi kortikalno kost – občutek je podoben, kot ko s svedrom »pademo« v pulpno komoro med endodontskim posegom. To je dovolj globoko, da lahko začnemo z injiciranjem (korak 5).

Ko igla doseže ustrezno globino, sprostite sredinski pedal in iglo izvlecite za 1 mm. To ustvari majhen prostor na konici igle, kar prepreči pritisk na kost in omogoča izpiranje delcev kosti brez nelagodja za pacienta (slika 13).

**Korak 5**

Pred začetkom injiciranja pacienta obvestite, da je rahlo povečanje srčnega utripa povsem normalno in da bo minilo samodejno v 20 do 30 sekundah. To se zgodi, ker anestetik vsebuje vazokonstriktor, zaradi česar majhna količina sprva vstopi v krvni obtok. Ko začne lokalna vazokonstrikcija delovati, se ta učinek prepreči.

Pritisnite velik spodnji pedal za začetek injiciranja. Injiciranje anestetika se začne s hitrostjo

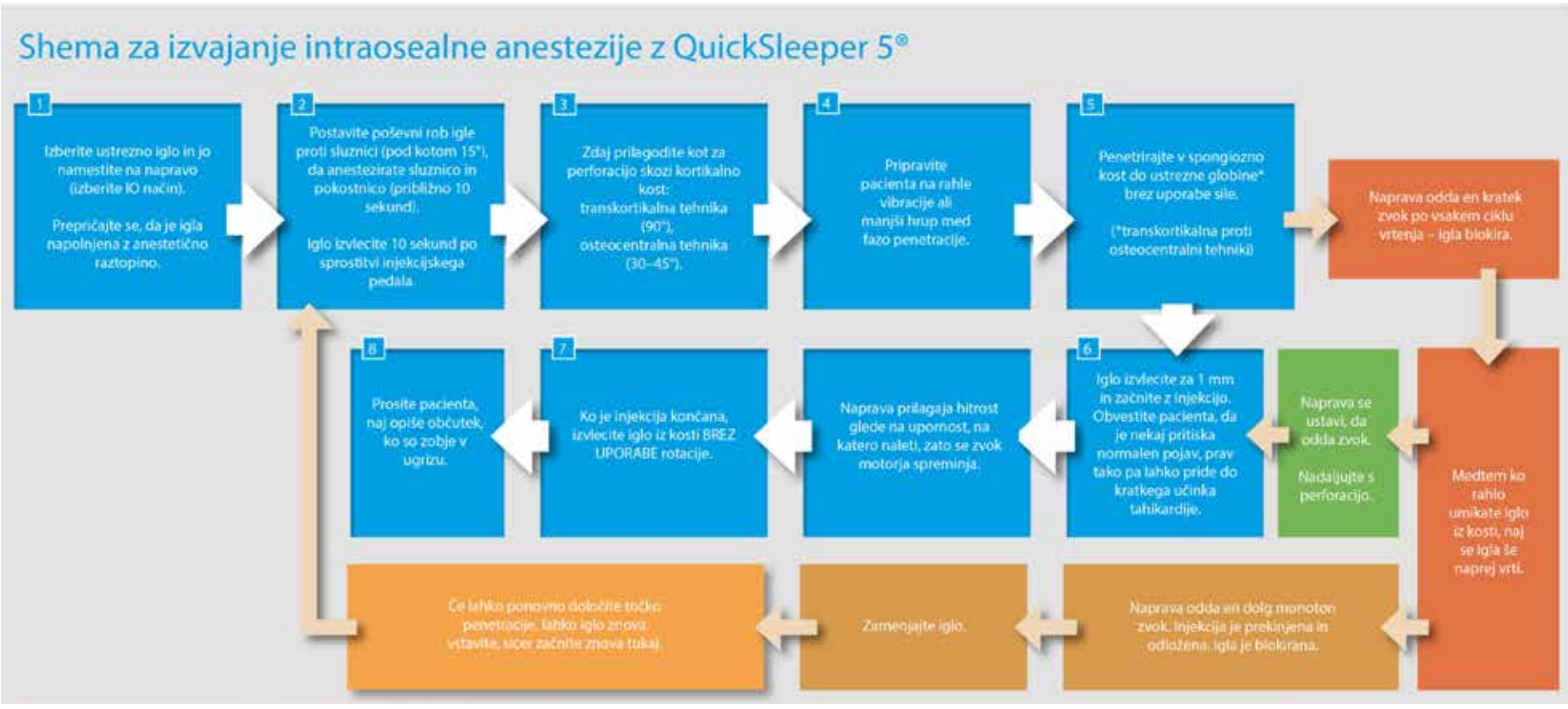

ena kapljica na sekundo in se postopoma povečuje, odvisno od gostote kosti na mestu injekcije (slika 14). Nikoli ne uporabljajte hitrega načina (Hi speed mode)! To lahko povzroči znatno tahikardijo in nelagodje pri pacientu.

Opazujte belo LED-lučko na ročniku. Če hitro utripa, pomeni, da je pritisk v kosti visok ali da je igla zamašena z delci kosti. Če naprava zazna previsok pritisk, bo avtomatsko ustavila injiciranje in oddala enakomeren zvočni signal. V tem primeru izvlecite iglo iz kosti, jo zamenjajte in postopek ponovite od koraka 3.

Vbrizgajte volumen anestetika, ki je potreben za načrtovani poseg. Ko končate, sprostite pedal za injiciranje.

**Korak 6**

Injiciranje je končano. Premer igle je popolnoma enak premeru perforirane kosti, kar pomeni, da je igla tesno obdana s kortikalno kostjo. Zato bo pri izvleku potreben rahel pritisk, da premagate upor kosti. **Ne uporabljajte rotacije pri izvleku igle!** Če bi spremenili kot, pod katerim je bila izvedena penetracija, bi lahko iglo zlomili. Zaradi tega igla nikoli ne sme biti popolnoma potopljena v kost.

Če ste uporabili celotno ampulo anestetika, bo naprava samodejno izvlekla bat iz ampule.

## 6 Praktični primeri intraosalne anestezije v zgornji čeljusti

Spodnji primeri ne bodo podrobno opisovali tehnike injiciranja, saj je bilo to že obravnavano v prejšnjih razdelkih. Pomembno je poudariti, da uporaba te naprave ne omejuje možnosti dajanja lokalne anestezije. Naprava omogoča tudi izvajanje infiltracijske in intraligamentarne anestezije, če se zdravnik tako odloči.

Glavni razlogi za izbiro intraosalne anestezije so:

- minimalna anestezija mehkih tkiv,
- takojšnji in globok učinek,
- možnost zdravljenja več kot enega kvadranta v istem obisku.

**Zgornji molarji in premolarji**

Obstajata dva načina za izvedbo intraosalne anestezije na tem področju: bukalni pristop (slika 15) in palatinalni pristop (slika 16). Izbira tehnike je odvisna od pacientove sposobnosti odpiranja ust in gibljivosti komisur ustnic.

Osteocentralna anestezija zahteva bukalni pristop in je mogoča le, če anatomija pacienta omogoča pravilno postavitev igle pod kotom 30 do 45° glede na dolgo os zoba. Iglo je treba vstaviti vsaj 75% v gobasto kost, razen če so prisotne parodontalne težave, kjer je treba oceniti položaj apikov. Palatinalni pristop je pogosto lažji, saj je razdalja med palatinalnimi koreninami molarjev in premolarjev večja. Najprej je treba anestezirati palatinalno sluznico. Iglo položite pod kotom 15° ob palatinalno sluznico in hkrati s topim instrumentom pritisnite blizu konice igle. Počasi vstavite iglo v sluznico in injicirajte anestetik, dokler ne opazite lokalne ishemije (anemiziranje sluznice), kar pomeni, da je periost zadostno anesteziran. Po 5 sekundah odstranite iglo in jo pod kotom 90° postavite ob kortikalno ploščo palatina, 2 do 3 mm apikalno od palatinalnih robov zob. Nato prebodite kortikalno ploščo in začnite injicirati anestetik z nizko hitrostjo.

**Zgornji podočnik**

Za učinkovito anestezijo podočnika obstajata dve možnosti. Injekcija distalno od podočnika ali ob sosednjem premolarju in injekcija med obema centralnima sekalcem (slika 17), če želimo doseči anestezijo celotnega sprednjega segmenta (od podočnika do podočnika).

Za selektivno anestezijo podočnika je najprej potrebna anestezija distalne papile in lokalnega periosta. Iglo postavite pod bukalno sluznico blizu papile in jo vstavite, medtem ko počasi injicirate anestetik, dokler sluznica ne pobledi. Počakajte nekaj sekund, preden izvlečete iglo. Nato postavite iglo pod kotom 20 do 30° glede na os podočnika in jo vstavite vsaj 75% v gobasto kost, da dosežete zadosten učinek.

**Zgornji sekalci**

Obstajata dva pristopa za anestezijo zgornjih sekalcev. Injekcija distalno od zoba, ki ga želimo zdraviti in injekcija med centralnima sekalcem, če je potrebno anestezirati več zob (slika 18).

Ker vrhovi sekalcev pogosto segajo proti srednji liniji, je boljša izbira pozicija med lateralnim in centralnim sekalcem. Pri transkortikalni tehniki je potrebno ustrezno anestezirati periost pri bazi frenuluma. Injekcija naj traja 5 do 10 sekund, nato se igla postavi pravokotno na kortikalno kost, 2 do 3 mm pod cervikalnimi robovi centralnih sekalcev, in se nato preluknja kortikalna plošča. Ko je igla 2 mm znotraj gobaste kosti, lahko začnemo injiciranje. Pri osteocentralni tehniki mora biti interdentalna papila dobro anestezirana. Iglo postavimo 30 do 45° glede na dolgo os zob in jo vstavimo vsaj 75% v gobasto kost. Ne glede na izbrano tehniko je pravilen položaj pacienta ključen. Pacient naj leži na hrbtu, tako da je okluzijska ravnina maksile pravokotna na tla. Pri osteocentralni tehniki lahko pacient rahlo nagne glavo nazaj (dvigne brado), kar olajša perforacijo kosti brez nepotrebnega pritiska.

## 7 Praktični primeri intraosalne anestezije v spodnji čeljusti

**Mandibularni kočnik**

Obstajata dva možna pristopa za mandibularne kočnike. Prvi je osteocentralni pristop (slika 19). Najprej anestezirajte gingivo in periostum distalno od kočnika, ki ga želite obravnavati, tako da iglo postavite pod kotom 15° proti ustni sluznici. Nato spremenite položaj, da dosežete kot 30 do 45° glede na dolgo os zoba. Poskrbite, da igla prodre vsaj 75 % v gobasto kost. Vbrizgajte anestetično raztopino. Ta tehnika je mogoča le, če pacientove ustnice in lica omogočajo, da je naprava postavljena pod kotom 30 do 45° glede na dolgo os zoba.

V nasprotnem primeru je treba prebosti retromolarni trigonum (slika 20) s transkortikalno iglo. To strukturo je enostavno locirati s prstom, tako da začnete slediti zunanjemu poševnemu grebenu, ki se začne bukalno od prvega kočnika. Nato s prstom potujte distalno vzdolž zunanjega poševnega grebena, kjer lahko zaznate vdolbino ali depresijo za najbolj distalnim kočnikom – to je retromolarni trigonum ali retromolarna blazinica. Tukaj je kortikalna kost najtanjša.

Prepričajte se, da pacient leži z okluzalno ravnino maksile pravokotno na tla. Pacient naj široko odpre usta, da omogoči popoln dostop do trigona. Anestezirajte mehko tkivo nad trigonumom z zadostno količino lokalnega anestetika (približno 1/8 kartuše), da popolnoma omrtvite periost. Poševni rob igle naj bo seveda obrnjen proti kosti.

Zdaj iglo postavite pravokotno v trigonum, v stik s kortikalno ploščo. Opazili boste, da morate za dosego tega položaja ciljati pravokotno na tla, pri čemer prihajate nekoliko bukalno od zgornjih kočnikov. Začnite perforacijo kortikalne kosti. Poskrbite, da bo igla prodrla vsaj 2 mm v gobasto kost, preden začnete z injekcijo. Količina anestetika bo določila, koliko zob bo anesteziranih. Če nameravate delati na več kot enem kočniku, vedno začnite z najbolj distalnim zobom.

**Mandibularni premolar in podočnik**

Te zobe lahko anesteziramo z osteocentralno tehniko, kot je opisano za kočnike. Mesto injekcije naj bo distalno od zoba ali zob, ki jih želimo obravnavati.

**Mandibularni sekalec**

Podobno kot v zgornji čeljusti je mogoče mandibularne sekalce anestezirati z injiciranjem takoj distalno od zoba, ki ga želimo zdraviti, ali distalno od sosednjega distalnega zoba. Druga možnost je anesteziranje na sredinski liniji, da zajamemo več zob. Ker se anestetični učinek širi levo in desno od mesta injiciranja, lahko centralni položaj injekcije na mandibuli ob uporabi celotne kartuše povzroči anestezijo od podočnika do podočnika.

Zavedati se je treba, da so dolge osi sekalcev lahko usmerjene tako, da se njihovi vršički približujejo drug drugemu, zaradi česar je prostor za varno vstavljanje igle omejen. Vendar je mogoče doseči učinkovito lokalno anestezijo z injiciranjem na katerem koli mestu v kosti, tudi med lateralnim sekalcem in podočnikom, da dosežemo anestezijo centralnega sekalca.

Pacienta namestimo v vodoravni položaj na stolu in anesteziramo papilo na mestu, kjer želimo perforirati kost. Ko je periost anesteziran, iglo postavimo pod kotom 30 do 45° glede na dolgo os zoba. Perforiramo kortikalno kost in zagotovimo, da je igla vsaj 75 % v gobasti kosti. Zaradi anatomije je lahko kost od bukalne do lingvalne strani zelo tanka in hruškaste oblike. V takem primeru je lahko nekoliko strmejši kot (30°) boljši (slika 21).

Transkortikalna tehnika je na tem območju prav tako mogoča (slika 22). Kost perforiramo na ravni 2 do 3 mm pod cervikalnimi mejami zob, na liniji, ki poteka navzdol od njihovih kontaktnih točk. Pomembno je, da ne perforiramo globlje od 2 mm v gobasto kost in da uporabimo izključno transkortikalno iglo.

## 8 Neuspeh pri doseganju anestezije

**Zamašitev igle**

Če pride do zamašitve igle, je to običajno posledica pritiska na iglo med perforacijo kortikalne in gobaste kosti. V tem primeru je treba zamenjati iglo.

**Slika 9:** Transkortikalna tehnika.

**Slika 10:** Anestezija na mestu trigonuma.

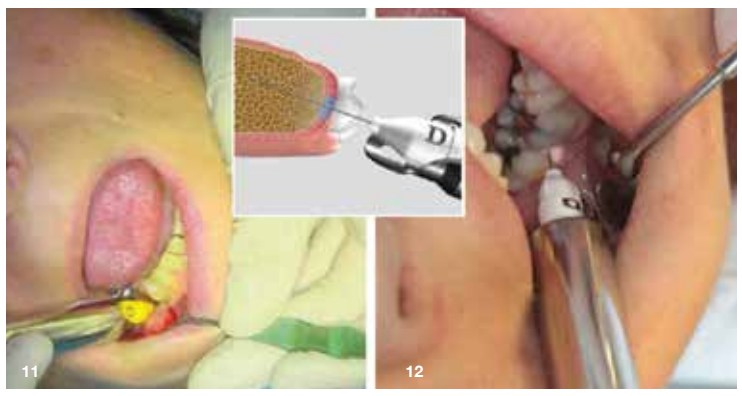

**Slika 11 in 12:** Pri transkortikalni tehniki mora igla doseči 90° kot s kortikalno kostjo.

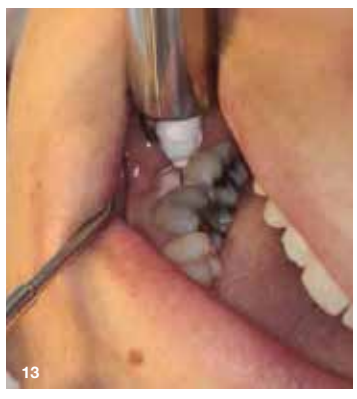

**Slika 13:** Ko igla doseže ustrezno globino z izvlečenjem igle za 1 mm, preprečimo pritisk na kost in omogočimo izpiranje delcev kosti.

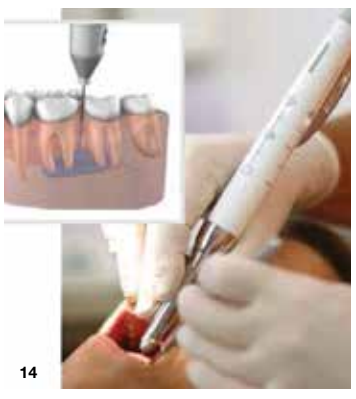

**Slika 14:** Hitrost injiciranja anestetika se spreminja - prilagaja.

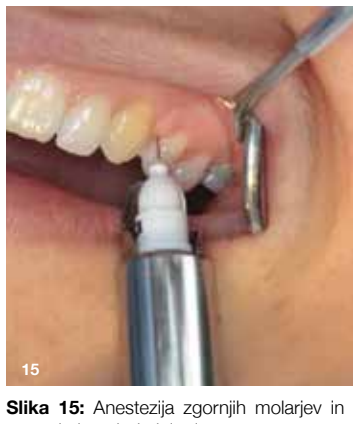

**Slika 15:** Anestezija zgornjih molarjev in premolarjev - bukalni pristop.

**Slika 16:** Anestezija zgornjih molarjev in premolarjev - palatinalni pristop.

**Slika 17:** Anestezija podočnikov.

**Slika 18:** Anestezija zgornjih sekalcev.

**Slika 19:** Anestezija mandibularnih kočnikov - osteocentralni pristop.

**Slika 20:** Anestezija mandibularnih kočnikov skozi retromolarni trigonum s transkortikalno iglo.

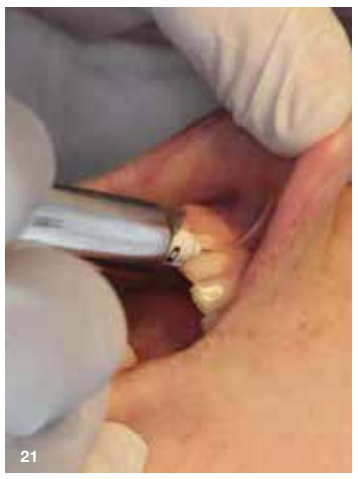

**Slika 21:** Anestezija mandibularnih sekalcev.

**Slika 22:** Transkortikalna tehnika na območju mandibularnih sekalcev.

**Bolečina med perforacijo**

Če pacient občuti bolečino ob stiku igle s kostjo, to pomeni, da periost ni zadostno anesteziran.

Če pacient občuti bolečino med perforacijo in penetracijo v gobasto kost, kot igle ni pravilen. Igla je morda postavljena v sulkus in pacient občuti bolečino zaradi periodontalnega ligamenta. Lahko je tudi napačno usmerjena in usmerjena proti lamina duri sosednjega zoba. V takem primeru bo igla postopoma perforirala bukalno kortikalno ploščo, nato gobasto kost in nazadnje lamina duro alveolarne jamice. Ko se to zgodi, igla pride v stik z neanesteziranim periodontalnim ligamentom, kar povzroči nenadno bolečino. Čeprav ni povzročena nobena resna ali nepopravljiva poškodba, je treba perforacijo ponovno izvesti pod pravilnim kotom.

**Pacient ne občuti anestezije zob**

V tem primeru anestetik verjetno ni bil vbrizgan v gobasto kost ali pa je bila količina premajhna. Preverite belo LED lučko na ročniku, ki prikazuje vsebino kartuše. Če je bila tekočina vbrizgana, preverite anestezijo mehkega tkiva. Možno je, da je zaradi napačnega kota igla predrla lingvalno kortikalno ploščo. Pacienta vprašajte, kako se zobje občutijo v okluziji. Če se mu zdijo „normalni“, injekcija ni bila izvedena v gobasto kost.

**Anestezija hitro popusti**

Hitro popuščanje anestezije je lahko posledica po nesreči uporabljene kartuše brez vazokonstriktorja, zaradi česar anestetik hitreje popusti zaradi začetnega vazodilatacijskega učinka. Do hitrega popuščanja anestezije pride tudi v primeru, ko je bil pacientu vbrizgan anestetik z nizko koncentracijo vazokonstriktorja, pri čemer ima pacient hitro presnovo amidov, kar povzroči hitrejši razpad anestetika.

## 9 Viri


1. *Apostolakis D, Brown J (2011). The anterior loop of the inferior alveolar nerve: prevalence, measurement of its length and a recommendation for interforaminal implant installation based on cone beam CT imaging. Clin Oral Impl Res, 0:1-9. doi:10.1111/j.1600-0501.2011.02261.x*
2. *Aps JKM (2009). L'anesthésie locale de la mandibule et ses problèmes spécifiques. Le Fil Dentaire, 43:14-16.*
3. *Aps JKM (2013). Intraosseous local anesthesia in dentistry makes sense. International Journal of Clinical Anesthesiology, 1:1006.*
4. *Auluck A, Ahsan A, Pai KM, Shetty C (2005). Anatomical variations in developing mandibular nerve canal: a report of three cases. Neuroanatomy, 4:28-30.*
5. *Balcioglu HU, Kocaelli H (2009). Accessory mental foramen. North Am J Med Sci, 1:314-315.*
6. *Blanton PL, Jeske AH (2003a). The key to profound local anaesthesia. Neuroanatomy. JADA, 134:753-760.*
7. *Blanton PL, Jeske AH (2003b). Dental local anesthetics. Alternative delivery methods. JADA, 134:228-234.*
8. *Blanton PL, Jeske AH (2003c). Avoiding complications in local anesthesia induction. JADA, 134:888-893.*
9. *Boronat López A, Peñarrocha Diago M (2006). Failure of locoregional anesthesia in dental practice. Review of the literature. Med Oral Patol Oral Cir Bucal, 11:e510-513.*
10. *Claeys V, Wackens G (2005). Bifid mandibular canal: literature review and case report. Dentomaxillofacial Rad, 34:55-58.*
11. *De Oliveira-Santos C, Couto Souza PH, de Azambuja Berti-Couto S, Stinkens L, Moyaert K, Fisher Rubira-Bullen I, Jacobs R (2012). Assessment of variations of the mandibular canal through cone beam computed tomography. Clin Oral Invest, 16:387-393.*
12. *Desantis JL, Liebow C (1996). Four common mandibular nerve anomalies that lead to local anaesthesia failures. JADA, 127:1081-1086.*
13. *Devi KS, Shamila PB, Susan P (2011). Morphometrical and morphological study of mental foramen in dry dentulous mandibles of South Andhra population of India. Indian J Dent Res, 22:542-546.*
14. *Dobreva D, Lalabonova H, Kirova D (2005). Electroacupuncture analgesia in oral surgery. Journal of IMAB-Annual Proceeding (Scientific Papers), 2:20-21.*
15. *Fuakami K, Shiozaki K, Mashima A, Shimoda S, Hamada Y, Kobayashi K (2011). Detection of buccal perimandibular neurovascularisation associated with accessory foramina using limited cone-beam computed tomography and gross anatomy. Surg Radiol Anat, 33:141-146.*
16. *Ghleitner A, Hofschnelder U, Tepper G, Pretterklieber M, Schick S, Zauza K, Watzek G (2001). Lingual vascular canals of the mandible: evaluation with dental CT. Radiology, 220:186-189.*
17. *Gréaud P-Y, Pasquier E, Villette A (2008). L'anesthésie ostéocentrale, une nouvelle technique en anesthésie dentaire. Inform Dent, 90(14):701-704.*
18. *Haknatir A, Ilgaz K, Turhan-Haknatir N (2010). Evaluation of mental foramina in adult living crania with MDCT. Surg Radiol Anat, 32:351-356.*
19. *Jacobs R, Lambrichts I, Liang X, Martens W, Mraiwa N, Adriaensens P, Gelan J (2007). Neurovascularization of the anterior jaw bones revisited using high-resolution magnetic resonance imaging. Oral Surg Oral Med Oral Pathol Oral Radiol Endod, 103:683-693.*
20. *Kalender A, Orhan K, Aksoy U (2012). Evaluation of the mental foramen and accessory mental foramen in Turkish patients using cone-beam computed tomography images reconstructed from a volumetric rendering program. Clin Anat, 25:584-592.*
21. *Kanaa MD, Whithworth JM (2012). A prospective randomized trial of different supplementary local anesthetic techniques after failure of inferior alveolar nerve block in patients with irreversible pulpitis in mandibular teeth. J Endod, 38:421-425.*
22. *Katakami K, Mishima A, Shiozaki K, Shimoda S, Hamada Y, Kobayashi K (2008). Characteristics of accessory mental foramina observed on limited cone-beam computed tomography images. J Endod, 34:1441-1445.*
23. *Kaufman E, Serman NJ, Wang PD (2009). Bilateral mandibular accessory foramina and canals: a case report and review of the literature. Dentomaxillofacial Rad, 29:170-175.*
24. *Kim ST, Hu KS, Song WC, Kang MK, Park HD, Kim HJ (2009). Location of the mandibular canal and the topography of its neurovascular structures. J Craniofac Surg, 20:936-939.*
25. *Kovisto T, Ahmad M, Bowles WR (2011). Proximity of the mandibular canal to the tooth apex. J Endod, 37:311-315.*
26. *Krasny A, Krasny N, Prescher A (2011). Study of inferior dental canal and its contents using high-resolution magnetic resonance imaging. Surg Radiol Anat. doi:10.1007/s00276-011-0910-y.*
27. *Kuribayashi A, Watanabe H, Imaizumi A, Tantanapornkul W, Katakami K, Kurabayashi T (2010). Bifid mandibular canals: cone beam computed tomography evaluation. Dentomaxillofac Rad, 39:235-239.*
28. *Meechan JG (1999). How to overcome failed local anaesthesia. Br Dent J, 186:15-20.*
29. *Milles M (1984). The missed inferior alveolar block: a new look at an old problem. Anesthesia Progress, 87-90.*
30. *Mizbah K, Gerlach N, Maal TJ, Bergé SJ, Meijer GJ (2012). The clinical relevance of bifid and trifid mandibular canals. Oral Maxillofac Surg, 16:147-151.*
31. *Naitoh M, Hiraiwa Y, Aimiya H, Gotoh K, Ariji E (2009). Accessory mental foramen assessment using cone-beam computed tomography. Oral Surg Oral Med Oral Pathol Oral Radiol Endod, 107:289-294.*
32. *Naitoh M, Yoshida K, Nakahara K, Gotoh K, Ariji E (2011). Demonstration of the accessory mental foramen using rotational panoramic radiography compared with cone beam computed tomography. Clin Oral Impl Res, 22:1415-1419.*
33. *Neve FS, Torres MGG, Oliveira C, Campos PSF, Crusoé-Rebello I. (2010). Lingual accessory mental foramen: a report of an extremely rare anatomical variation. J Oral Sci, 52:501-503.*
34. *Ngeow WC, Dionysius DD, Ishak H, Nambiar P. (2009). A radiographic study on the visualization of the anterior loop in dentate subjects of different age groups. J Oral Sci, 51:231-237.*
35. *Nortjé CJ, Farman AG, Grotepas FW. (1977). Variations in the normal anatomy of the inferior dental (mandibular) canal: a retrospective study of panoramic radiographs from 3612 routine dental patients. Br J Oral Surg, 15:55-63.*
36. *Nortjé CJ, Farman AG, Joubert JJ. (1977). The radiographic appearance of the inferior dental canal: an additional variation. Br J Oral Surg, 15:171-172.*
37. *Orhan K, Aksoy S, Bilecenoglu B, Sakul BU, Paksoy CS. (2010). Evaluation of bifid mandibular canals with cone beam computed tomography in a Turkish adult population: a retrospective study. Surg Radiol Anat, doi:10.1007/s00276-010-0761-y.*
38. *Pogrel A, Dorfman D, Fallah H. (2009). The anatomic structure of the inferior alveolar neurovascular bundle in the third molar region. J Oral Maxillofac Surg, 67:2452-2454.*
39. *Przynstanska A, Malgorzata B. (2010). Accessory mandibular foramina: histological and immunohistochemical studies of their contents. Arch Oral Biol, 55:77-80.*
40. *Przystanska A, Bruska M. (2005). Foramina on the internal aspect of the alveolar part of the mandible. Folia Morphol (Warsz), 64:89-91.*
41. *Przystanska A, Bruska M. (2012). Anatomical classification of accessory foramina in human mandibles of adults, infants, and fetuses. Anat Sci Int, 87:141-149.*
42. *Rodriguez de Oliveira Júnior M, Santos Saud AL, Rodriguez Fonseca D, De-Ary-Pirez B, Ary Pires-Neto M, de Ary-Pires R. (2011). Morphometrical analysis of the human mandibular canal: a CT investigation. Surg Radiol Anat, 33:345-352.*
43. *Sachis JM, Peñarrocha M, Soler F. (2003). Bifid mandibular canal. J Oral Maxillofac Surg, 61:422-424.*
44. *Saxena P, Gupta SK, Newaskar V, Chandra A. (2013). Advances in dental local anesthesia techniques and devices: an update. Natl J Maxillofac Surg, 4:19-24.*
45. *Scarfe WC, Farman AG, Sukovic P. (2006). Clinical applications of cone-beam computed tomography in dental practice. J Can Dent Assoc, 72:75-80.*
46. *Simmons MS, Oleson TD. (1993). Auricular electrical stimulation and dental pain threshold. Anesth Prog, 40:14-19.*
47. *Sisman Y, Sahman H, Sekerci AE, Tokmak TT, Aksu Y, Mavili E. (2014). Detection and characterization of the mandibular accessory buccal foramen using CT. Clin Oral Invest, 18:671-676.*
48. *Sisman Y, Sahman H, Sekerci AE, Tokmak TT, Aksu Y, Mavili E. (2012). Detection and characterization of the mandibular accessory buccal foramen using CT. Dentomaxillofac Rad, 41:558-563.*
49. *Sixou JL, Marie-Cousin A. (2015). Intraosseous anaesthesia in children with 4% articaine and epinephrine 1:400,000 using computer-assisted systems. Eur Arch Paediatr Dent, 16:477-481.*
50. *Stein P, Brueckner J, Milliner M. (2007). Sensory innervation of mandibular teeth by the nerve to the mylohyoid: implications in local anaesthesia. Clin Anat, 20:591-595.*
51. *Thakur G, Thomas S, Thayil SC, Nair P. (2011). Accessory mental foramen: a rare anatomical finding. BMJ Case Reports, doi:10.1136/bcr.09.2010.3326.*
52. *Tom K, Aps JKM. (2015). Intraosseous anesthesia as a primary technique for local anesthesia in dentistry. Clin Res Infect Dis, 2(1):1012.*
53. *Wang PD, Serman NJ, Kaufman E. (2001). Continuous radiographic visualization of the mandibular nutrient canals. Dentomaxillofac Rad, 30:131-132.*
54. *Wong JK. (2001). Adjuncts to local anesthesia: separating fact from fiction. JCDA, 67:391-397.*
55. *Yildirim YD, Guncu GN, Galindo-Moreno P, Velasco-Torres M, Juodzbalys G, Kubilius M, Gervickas A, Al-Hezaimi K, Al-Sadhan R, Yilmaz HG, Asar NV, Karabulut E, Wang H-L, Tozum TF. (2014). Evaluation of mandibular lingual foramina related to dental implant treatment with computerized tomography: a multicenter clinical study. Impl Dent, 23:57-63.*
56. *Yilmaz AB, Akgül N, Akgül HM, Dagistanli S, Cakur B. (2003). Relationship between mandibular nutrient canals and hypertension. J Int Med Res, 31:123-125.*

# Dentalhitec

Vodilni v dentalni anesteziji

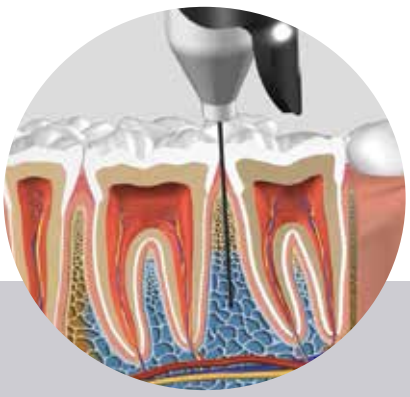

## QuickSleeper 5 SleeperOne 5

### Najbolj učinkovita tehnika...

Osteocentralna anestezija je **intraosalna anestezija** z injiciranjem v neposredno bližino apeksov.
Ko apliciramo anestetik centralno v spongiozno kost, dosežemo **učinkovitost**, ki daleč presega katerokoli drugo tehniko anestezije.
Količina injiciranega anestetika določa, koliko zob bo anesteziranih, trajanje ter moč anestezije.
Tehnika Izvedena s QuickSleeper 5, je izjemno **preprosta in neboleča**, učinek je viden takoj.

### Maksimalna učinkovitost za spodnje k očnike

Anestezija je takojšnja, brez neuspehov in brez gluhosti kože. Celo na kočnikih s pulpitisom.

### Več udobja za vaše paciente

Anestezije so neboleče in **brez gluhosti kože**.
Nič več dodatnih injekcij z jezične ali nebne strani, celo za ekstrakcije. Nič pooperativnih stranskih učinkov (bolečine v parodontalnem ligamentu, nekroze,...).

### Bolj udobno za vas

Delajte **brez stresa**, brez naprezanja mišic, brez ukrivljanja igel ali uhajanja anestetika v usta.
Z eno samo injekcijo je možno anestezirati do 6 zob.

### Bolj donosno

**Nič čakanja**, nič gluhosti kože, delo v več različnih sektorjih hkrati ( v istem obisku ). Zmanjša število obiskov, **prepreči kopičenje zamud**.

## Soan

### Upravljanje naprav

**Ročni inštrument je oblikovan kot svinčnik**, s katerim se elegantno nadzira gibanje igle. Krmiljenje je prek brezžičnega, brezbaterijskega nožnega pedala , s katerim je možna maksimalna natančnost in kontrola.

Brezžična in brezbaterijska pedal vam omogoči proste roke

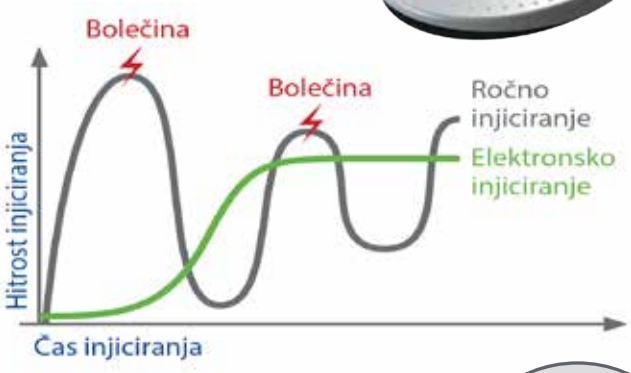


## INTRAOSALNA ANESTEZIJA - BREZPLAČNA IZOBRAŽEVANJA!!!

Nadgradite svoje delo v ordinaciji z najnovejšimi metodami. Omogočite svojim pacientom udobno in nebolečo anestezijo. Vaše delo bo hitrejše in bolj učinkovito, hvaležni pa vam bodo tudi vaši pacienti.

Predavatelj: **Dr. Stephane Diaz, dr. dent. med. spec. oral. krg in endodontije**

**13. 11. 2025 - ZerØ Pain Dentistry, Intraosalna anestezija** (uvodno predavanje)

**14. 11. 2025 – Intraosalna anestezija** (nadaljevalno predavanje in "hands on" delavnica)

**PRIJAVITE SE !!! - več na www.dentalmarket.si**

Vsem udeležencem izobraževanja ob nakupu naprave QuickSleeper5, priznamo **5% popusta** ali podarimo **voziček s poličkami** v vrednosti **420 €** !!! (na sliki spodaj)

## Effitec

### Effitec igle, ki režejo

Njihov specifični poševni odrez zagotavlja odločen rez, podoben tistemu z rezilom skalpela . Tkiva niso več pretrgana ampak zarezana.
Njihova specifična oznaka na plastičnem ovoju omogoča primerno orientacijo igle za minimalno globino prodiranja, za priraslo sluznico, infiltracijo in nebno sluznico. Anestezije postanejo neboleče!
Taka igla prodira globje in ostreje. Intraligamentarne in intraseptalne anestezije so hitrejše in bolj učinkovite. Effitec igle so izdelane iz silikoniziranega nerjavečega jekla, ki skozi tkiva drsi brez napora.
Kompatibilne so z vsemi injekcijami: ročnimi injekcijami, pištolami, elektronskimi sistemi.

## POHIŠTVO ZA ZOBOZDRAVSTVO

Podjetje Dental market d.o.o. v Sloveniji zastopa blagovno znamko ASTRA. V Sloveniji smo opremili že več zobozdravstvenih ordinacij. Naš prodajni program obsega pohištvo za zobozdravstvo, sterilizacije, zobotehnične laboratorije, zdravstvo, čakalnice in garderobe. Pohištvo je kakovostno in je izdelano iz pločevine. Velika izbira elementov in barv, različni materiali za delovne pulte, vozički in tihi asistenti.

ASTRA

*Svetovanje*
*Izmere*
*Izris*
*Montaža*

*041 369 779*

Zastopnik v Sloveniji:

DENTAL MARKET d.o.o.
Kapucinski trg 12
4220 Škofja Loka
**Telefon** +386 (0)8 330 20 30
**E-mail** info@dentalmarket.si
**www.dentalmarket.si**