



W&H Ibérica, 20 años al servicio de sus clientes

Por DT Spain



La delegación W&H para España y Portugal, sita en Valencia, fue fundada en el año 1998. Un ambicioso proyecto fundado por Peter Malata, Presidente del Grupo W&H y Rudolf Flieger, Consejero Delgado de W&H Ibérica, quienes apostaron por trabajar con Angela Paredes, actual gerente de la compañía, desde su fundación, en 1998.

W&H Ibérica cumple 20 años en el sector dental habiendo creado un equipo humano de 18 persona que trabajan día a día en el asesoramiento y asistencia técnica de los productos W&H. Todos ellos, con su red comercial de 5 Delegados Comerciales y el Director Comercial para España y Portugal, unida a su amplia red de Distribuidores garantizan un gran servicio a todos sus clientes.

Con motivo de esta celebración, todo el equipo de W&H Ibérica ha participado en el catálogo de producto diseñado por su 20 aniversario y de primera mano nos cuentan sus experiencias y vivencias dentro de la empresa.

#20años20éxitos es el slogan que acompaña a este aniversario. Con él nos recuerdan que W&H siempre ha estado y estará a la vanguardia en innovación, ya que ha sido pionero en innumerables ocasiones como, por ejemplo:

- 1925: Primer contra-ángulo de botón de presión del mercado
- 1956: Primeros contra-ángulos de altas revoluciones, hasta 40.000 rpm
- 1978: Primer acoplamiento con giro de 360° para turbinas
- 1999: Primer esterilizador dental de Clase B
- 2000: Primer motor W&H sin escobillas para implantología y cirugía
- 2007: Primera turbina con Luz LED esterilizable
- 2009: Primer contra-ángulo con luz LED autogenerada
- 2015: Primera turbina esterilizable con anillo de 5 LEDs, iluminación sin sombras

- 2017: Última generación de Implantmed con la tecnología más avanzada

W&H Ibérica, además puede presumir de que su asistencia técnica y su servicio post-venta son uno de sus grandes valores añadidos, que han contribuido notablemente a su posicionamiento líder en el mercado. Ya que ofrecen un servicio totalmente personalizado, con un diagnóstico detallado, que le asegura una larga vida útil de sus productos.

El crecimiento de W&H a lo largo de estos años ha sido constante y positivo. Además, W&H Ibérica es miembro del FENIN desde el inicio, lo que garantiza la calidad y las buenas maneras en todos sus procesos.

El secreto de estos 20 años ha sido el esfuerzo diario, la mejora continua y la combinación única entre los productos W&H y los servicios que ofre-

cen. Su reto a partir de ahora será seguir aportando al sector soluciones odontológicas innovadoras, diseñadas para ayudar al profesional en su praxis diaria, buscando siempre la excelencia en beneficio de los pacientes. W&H dará el pistoletazo de salida a las celebraciones de su 20 Aniversario en la Expodental 2018 de Madrid con el stand más grande que ha tenido jamás en España. En el que sorprenderá con sus novedades y grandes promociones a los miles de visitantes que acudirán al congreso, además de algunas sorpresas.

Los doctores podrán disfrutar del NUEVO Implantmed con pedal inalámbrico y módulo Osstell ISQ para la medición de la estabilidad del Implante, todo con 2 años de garantía, además de todos los productos W&H de renombre internacional, y dispondrán del mejor entorno donde probar, aclarar dudas y comparar nuevas técnicas y aplicaciones... y todo de la mano de su fantástico equipo humano.

En el stand de W&H además podrán ver la nueva unidad de mantenimiento Assistina TWIN que les permitirá lubricar el instrumental en tan solo 10 segundos.

Y como siempre, los afamados productos de renombre de W&H:

- El líder en ventas en esterilización: LINA de clase B con registro de datos.
- Las turbinas y contra-ángulos calidad MADE IN AUSTRIA para Restauración & Prótesis, con la Synea Vision con 5 leds en el cabezal, que proporciona una zona de tratamiento 100% sin sombras.
- El motor ultrasónico Piezomed, para Cirugía & Implantología.

Desde W&H Ibérica se sienten agradecidos por la confianza que el sector dental les ha demostrado durante todos estos años de trabajo intenso, y esperan emocionados recibirles y poder mostrarles de primera mano todos estos productos que, gracias al esfuerzo en investigación y desarrollo, así como el gran conocimiento que suponen más de 125 años de historia, les permite ofrecerle calidad y confianza con productos innovadores y de calidad al mejor precio, porque para W&H:

PEOPLE HAVE PRIORITY!



PEOPLE HAVE PRIORITY

De paciente a fan:
¡Juntos alcanzamos el éxito!

wh.com

#patient2fan

DENTAL TRIBUNE

El periódico dental del mundo
www.dental-tribune.com

Publicado por Dental Tribune International

DENTAL TRIBUNE

Spanish Edition

Director Editorial

Francisco Soriano López
francisco@atlantiseditorial.com

Director Comercial

Jorge Luis Cacuango
jorge@atlantiseditorial.com

Director Científico

Dr. Juan José Soleri Cocco
soleri.clinicavndelpilar@gmail.com

ISSN: 2586-3692

Depósito legal: M-59040-2007

Atlantis editorial

Science & Technology S.L.L.

Editado por:

Atlantis Editorial Science & Technology SLL
C/ Alpujarras, 4 Local 1
28915 Leganés (Madrid)
Telf. (+34) 912 282 284
www.atlantiseditorial.com

DENTAL TRIBUNE

Spanish Edition

Edición que se distribuye a todos los odontólogos de España, latinoamericanos y a los profesionales hispanos que ejercen en USA.

Dental Tribune Study Club

El club de estudios online de Dental Tribune, avalado con créditos de la ADA-CERP, le ofrece cursos de educación continua de alta calidad. Inscríbese gratuitamente en www.dtstudyclubspanish.com para recibir avisos y consulte nuestro calendario.

DT International

Licensing by Dental Tribune International
Group Editor: Daniel Zimmermannnewsroom@dental-tribune.com
+44 161 223 1830

Clinical Editors

Magda Wojtkiewicz
Nathalie Schüller
Yvonne Bachmann

Editor

Editor & Social Media Manager
Monique Mehler

Managing Editor & Head of DTI Communication Services

Marc Chalupsky

Copy Editors

Sabrina Raaff

Publisher/President/CEO

Ann-Katrin Paulick

Chief Financial Officer

Torsten R. Oemus

Chief Technology Officer

Dan Wunderlich

Business Development

Serban Veres

Project Manager Online

Claudia Salwiczek

Jr Project Man. Online

Tom Carvalho

E-Learning Manager

Hannes Kuschick

Education Director

Lars Hoffmann

Tribune CME

Christiane Ferret

Event Services/Project Manager

Sarah Schubert

Marketing Services

CROIXTURE
Nadine Dehmel

Sales Services

Nicole André

Team Assistant Event & Marketing

Julia Maciejek

Accounting Services

Anja Maywald

Karen Hamatschek
Manuela Hunger

Media Sales Managers

Antje Kahnt (International)
Barbora Solarova (Eastern Europe)
Hélène Carpentier (Western Europe)
Matthias Diessner (Key Accounts)
Melissa Brown (International)
Peter Witteczek (Asia Pacific)

Executive Producer

Werridiana Mageswki (Latin America)

Advertising Disposition

Gernot Meyer

Dental Tribune International GmbH

Marius Mezger

Holbeinstr. 29, 04229 Leipzig, Germany

Tel.: +49 341 4 84 74 502 | Fax: +49 341 4 84 74 173

www.dental-tribune.com | info@dental-tribune.com

Dental Tribune Asia Pacific Limited

Room A, 20/F, Harvard Commercial Building,

105-111 Thomson Road, Wanchai, Hong Kong

Tel.: +852 5113 6177 | Fax: +8525113 6199

Tribune America, LLC

116 West 23rd Street, Ste. 500, NY, NY 10011, USA

Tel.: +1 212 244 7181 | Fax: +1 212 224 7185

La información publicada por Dental Tribune International intenta ser lo más exacta posible. Sin embargo, la editorial no es responsable por las afirmaciones de los fabricantes, nombres de productos, declaraciones de los anunciantes, ni errores tipográficos. Las opiniones expresadas por los colaboradores no reflejan necesariamente las de Dental Tribune International.

©2018 Dental Tribune International.

All rights reserved.

Alteraciones sensoriales del paquete Vasculo Nervioso Dentario Inferior (P.V.N.D.I) por colocación de implantes en los sectores mandibulares posteriores con técnica implantológica de rutina

Por Dr. Juan José Soleri y Dr. Antonio González Hernández

INTRODUCCIÓN

Con el fin de plasmar y resumir nuestra experiencia en el tratamiento de alteraciones sensoriales del P.V.N.D.I. realizamos el presente estudio:

Se seleccionan, agrupan y estudian las historias clínicas de pacientes remitidos que presentan: Alteraciones sensoriales del P.V.N.D.I. por colocación de implantes en los sectores posteriores mandibulares con técnicas implantológicas básicas (Técnicas de rutina) estructurándose el trabajo investigativo de la siguiente manera:

OBJETIVOS

Objetivos Generales:

En el presente trabajo pretendemos conocer en profundidad y establecer la relación entre la Técnica Quirúrgica para la colocación de Implantes en la zona posterior mandibular y las alteraciones sensoriales del P.V.N.D.I. para los cual estudiamos y analizamos en profundidad por separado las siguientes posibilidades:

Objetivos Específicos:

1. Alteraciones Sensoriales del P.V.N.D.I. por Colocación de Implantes con Técnicas Implantológicas Básicas (Técnica de Rutina): Estudiar el evento adverso "alteraciones neurosensoriales del nervio dentario inferior" y su relación con los distintos factores como el diagnóstico radiológico preoperatorio empleado, las técnicas anestésicas aplicadas, la posición anatómica de los implantes problemáticos, la relación de los ápices de los implantes y el conducto dentario inferior, la respuesta al protocolo de tratamiento propuesto, sexo y edad.

MATERIALES Y MÉTODOS

Material Bibliográfico

Para estudiar, analizar e integrar el estado actual del tema, se ha revisado la bibliografía (libros y revistas)

publicados en los últimos 10 años, en castellano e inglés que trata sobre el tema y sus relaciones.

También se realizó una búsqueda en la base de datos Pub Med de los artículos publicados hasta el año 2015 en inglés y español. Utilizando como palabras claves para cada una de las partes estudiadas:

A. Alteraciones Sensoriales del P.V.N.D.I. por Colocación de Implantes con Técnicas Implantológicas Básicas (Técnica de Rutina): Palabras Claves: Nervio Dentario Inferior, Implantes, Alteración Sensorial y Parestesia.

En general y comparativamente en implantología es de destacar la escasez de publicaciones referidas al tema. En total para las dos partes en estudio se encontraron y utilizaron 72 artículos mediante esta estrategia de búsqueda.

Material Clínico

Esta investigación se desarrolló durante el periodo 2000 al 2012 obteniendo como muestras seleccionadas y estudiadas retrospectiva, observacional y descriptivamente los casos clínicos pertenecientes o vinculados a historias clínicas de la Policlínica Odontológica Virgen del Pilar, autorizado por la Consejería de Sanidad de la Comunidad Autónoma de Madrid (C.A.M. Registro N° CS1578), es un centro de especialidades odontológicas y de referencia en cirugía oral e implantología, situado en Av. Rey Juan Carlos I° N°114 en Leganés, Madrid. Con 25 años de funcionamiento recibe pacientes de demanda espontánea, referenciados y derivados por otros profesionales fundamentalmente del área sur-suroeste de Madrid comprendida por Carabanchel, Usera, Villaverde Alto, Ciudad de los Ángeles, Leganés, Getafe, Fuenlabrada y Alcorcón.

A todos los pacientes se les realiza rutinariamente Historia Clínica Mé-



Dr. Juan José Soleri Cocco

Doctor "Cum Laude" Facultad Medicina. Universidad Complutense de Madrid (U.C.M.)

Odontólogo Universidad Nacional de Córdoba (U.N.C.)

Especialista en Cirugía y Traumatología Bucal y Maxilofacial. A.O.A. Soc. Argentina de C.B.M.F. Ministerio de Salud

dica-Odontológica y Consentimiento Informado individualizado, el que se aplica para tratamientos implantológico es el siguiente modelo (Modificado de Formulario de Consentimiento Informado Para Implantes, R.de Lorenzo, A. Bascones 1996).

CRITERIOS DE INCLUSION:

Todos aquellos casos clínicos con alteraciones del nervio dentario inferior u unilateral o bilateral al que se le colocaron implantes en el sector posteroinferior de la mandíbula con técnicas implantológicas rutinarias, independientemente de la edad, sexo, tipo y número de implante y del operador que haya realizado las intervenciones quirúrgicas.

CRITERIOS DE EXCLUSION:

Se refiere a todos aquellos casos de alteración de la sensibilidad del nervio dentario inferior no relacionadas con implantes, también se excluyen a aquellos casos relacionados con técnicas quirúrgicas implantológicas de lateralización y transposición del P.V.N.D.I.

Tras la aplicación de los criterios mencionados, se obtiene una muestra 50 casos clínicos (n°) que se protocolizan, estructuran y estudian en cada caso en el cuadro 1.

El tratamiento que se aplicó a los pacientes fue el siguiente:

Realizada la anamnesis sobre la clínica del problema que estudiamos, la exploración y el mapeado posterior de cada caso se observó la pre-

EL MUNDO EN SUS MANOS
Las noticias más relevantes de España y del mundo.
Reciba Dental Tribune Spain en su consultorio sólo por el coste de su envío por correo.

DENTAL TRIBUNE
The World's Dental Newspaper - Spain and Latin American Editions

¡SUSCRÍBASE YA! VISITE WWW.DENTAL-TRIBUNE.COM dti

Tras la aplicación de los criterios mencionados, se obtiene una muestra (n°) que se protocolizan, estructuran y estudian en cada caso de la siguiente manera:

- Sexo
- Edad
- El tipo de método radiológico utilizado para diagnóstico y medición:
 - __ Rx periapical
 - __ Rx panorámica
 - __ T.A.C.
- Tipo de técnica anestésica utilizada
 - __ Anestesia infiltrativa
 - __ Anestesia troncular
- Relación del ápice del implante con el conducto dentario inferior
 - __ Sobre el techo del mismo
 - __ Introducido parcialmente
 - __ Introducido totalmente o traspasándolo
- Posición anatómica del implante problema
 - __ Posición de primer premolar
 - __ Posición de segundo premolar
 - __ Posición de primer molar
 - __ Posición de segundo molar
- Respuesta al protocolo de tratamiento
 - __ Recuperación en meses (no más de 12 meses)
 - __ No recuperación

Cuadro 1.

sencia de distintos tipos de sintomatología descrita con anterioridad, se obtiene un diagnóstico y se aplica el siguiente protocolo de tratamiento:

TRATAMIENTO CLÍNICO NO QUIRÚRGICO

Los 50 casos clínicos estudiados fueron sometidos al siguiente tratamiento medicamentoso:

- Complejo vitamínico (B1, B6, B12) cada 8 horas durante 15 días y fosfolípidos reparadores cada 8 horas 20 días.
- Celestone cronodose 2 dosis I.M. cada 48 horas.
- Ibuprofeno 600 mg. Cada 8 horas durante 4 días.

Posteriormente:

- Se continúa el tratamiento durante un mes dos veces por semana con T.E.N.S (estimulación neurosensorial transcutánea), CEFAR- A.T.M. S.A. ®. Figura 38, con dos programas, uno de 10 min. de reconducción nerviosa y otro de 20 min. de estimulación endorfinica.
- Posteriormente seguimos una conducta expectante y observación del mapeado tras el Pinprick, una vez por mes para observar reducción o no del área sensorial afectada.

TRATAMIENTO QUIRÚRGICO

Se procedió a la elevación de los implantes por encima del conducto dentario invadido en 14 casos, figura 1; se procedió a la extracción de los implantes de manera inmediata en 5 casos, figura 2; y 35 casos se mantuvieron en la posición original. Los datos obtenidos se recogen en Hoja Excell, para su procesamiento estadístico se usó el programa Stargraphics Plus versión 5.1 y el paquete estadístico SPSS versión 17.0 en español con el cual se han realizado análisis estadísticos descriptivos de frecuencia, y de Chi-cuadrado y ANOVA para datos apareados estableciendo valor de P<0,05 para significación estadística. Los resultados obtenidos son analizados para luego ser discutidos según estudios publicados previamente

relacionados con el tema y hallar conclusiones propias (Álvarez, R. 1994).

Tras la aplicación de los criterios mencionados, la muestra con Alteraciones Sensoriales del P.V.N.D.I. por Colocación de Implantes con Técnicas Implantológicas Básicas (Técnica de Rutina) fue de 50 casos clínicos siguiendo los objetivos trazados y aplicando los materiales, métodos y técnicas propuestos; la información obtenida es reflejada en tablas y se estudia y analiza detallada y específicamente, mostrándose los siguientes resultados:

RESULTADOS

SEXO: Con respecto al sexo 26 pacientes corresponden al sexo femenino, (52%) y 24 al sexo masculino, (48%). **Gráfico 1.**

Sexo	Número	Porcentaje
Femenino	26	52%
Masculino	24	48%
Total	50	100%

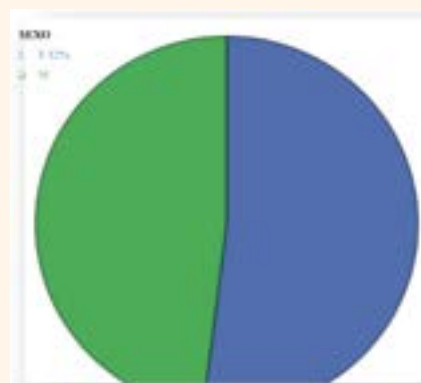


Gráfico 1. Distribución porcentual según sexo.

EDAD: Con un rango general de edad de 41-66 años, con una media de 52 +1 años para el sexo femenino y de 55 + 1 años para el sexo masculino. **Gráfico 2.**

Análisis de la edad de los pacientes:

	N	Mínima	Máxima	Media	Desv. típ.
Edad	50	41,00	66,00	52,1000	5,55216
N válido (según lista)	50				

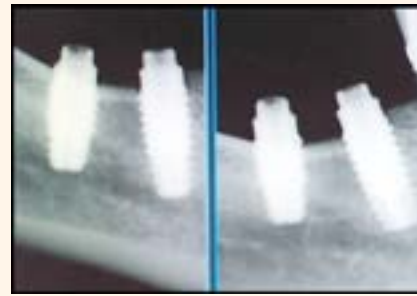


Figura 1. Conducta intervencionista. Tratamiento Quirúrgico: Corrección de los implantes introducidos en el conducto dentario inferior elevándolos por encima del mismo.

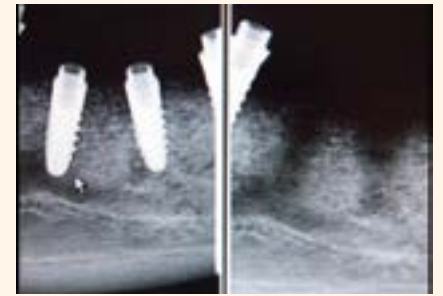

Figura 2. Conducta Intervencionista. Tratamiento Quirúrgico: Extracción del implante problema.

La edad media de nuestros pacientes fue de 52,1 ± 5,5 (edad en años ± desviación estándar), con un rango de 25 años (edades desde 41 a 66 años). Se realiza Estadísticos de contraste (Chi-cuadrado), no encontrándose relación significativa (p ≤ 0,05) entre la edad y la recuperación de los pacientes.

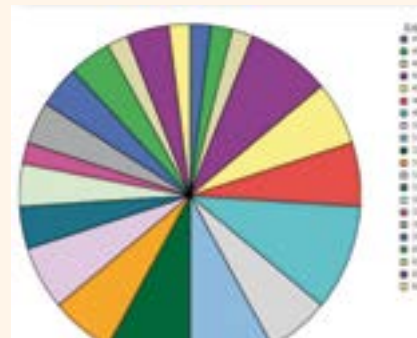


Gráfico 2. Distribución por edades.

EL ESTUDIO RADIOLÓGICO PARA DIAGNÓSTICO Y MEDICIÓN EMPLEADO: Siendo las Rx panorámicas en 41 casos, (82%), Rx periapical en 9 casos, (18%), y nunca se utilizó el T.A.C, (0%), como método de diagnóstico y medición en los 50 casos estudiados. **Gráfico 3.**

Radiología	Número	Porcentaje
RX Panorámica	41	82%
RX Periapical	9	18%
T.A.C.	0	0%
Total	50	100%

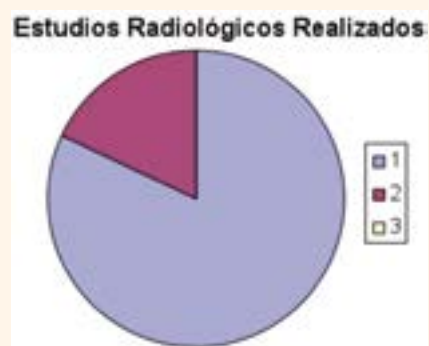

Gráfico 3. 1) Rx Panorámico, (82%) 2) Rx Periapicales, (18%) 3) T.A.C (0%)

LAS TÉCNICAS ANESTÉSICAS EMPLEADAS: Para realizar las in-

tervenciones quirúrgicas se han utilizado la Técnica infiltrativa en 47 ocasiones, (94%), y la Técnica troncular en 3 ocasiones, (6%), de los casos. **Gráfico 4.**

Técnicas Anestésicas	Número	Porcentaje
Infiltrativa	47	94%
Troncular	3	6%
Total	50	100%

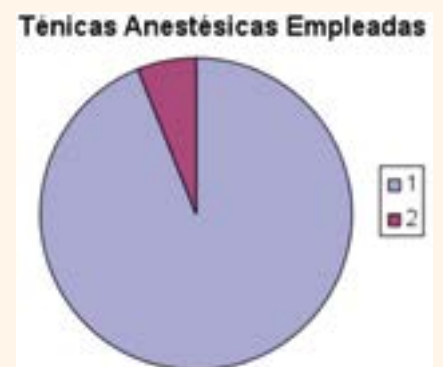


Gráfico 4. 1. Técnica infiltrativa, (94%) 2. Técnica troncular, (6%).

LA RELACIÓN ENTRE LOS ÁPICES DE LOS IMPLANTES (A-I) Y EL CONDUCTO DENTARIO (C-D): Donde se aloja a los C.V.N.D.I afectados fue de la siguiente manera, en 37 ocasiones, (74%), se localizaron sobre el techo del conducto, en 10 casos, (20%), fue ocupado parcialmente y 3 casos, (6%), fue invadido y ocupado totalmente. **Gráfico 5.**

Relación A-D/C-D	Número	Porcentaje
Techo del conducto	37	74%
Ocupado parcialmente	10	20%
Invadido Totalmente	3	6%
Total	50	100%

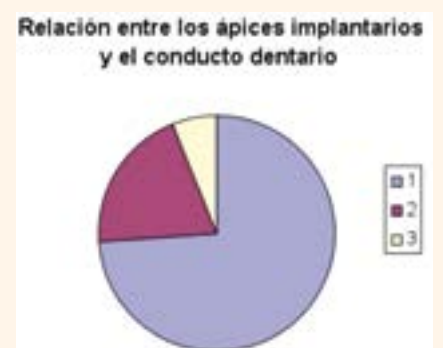


Gráfico 5. 1) Sobre el techo del conducto, (74%) 2) Ocupado parcialmente, (20%) 3) Ocupado totalmente, (6%)

LA POSICIÓN QUE OCUPABAN LOS IMPLANTES PROBLEMÁTICOS: En la zona posterior de la mandíbula fue el siguiente, en la zona del primer premolar 2 casos, (4%), en la zona del primer molar 7 casos, (14%), y en la zona del segundo molar 42 casos (84%), en la zona de segundo premolar no observó ningún caso problemático, (0%). **Gráfico 6.**

Zona	Número	Porcentaje
Zona Primer Premolar	2	3,92%
Zona Segundo Premolar	0	0%
Zona Primer Molar	7	13,72%
Zona Segundo Molar	42	82,35%
Total	51	99,99%

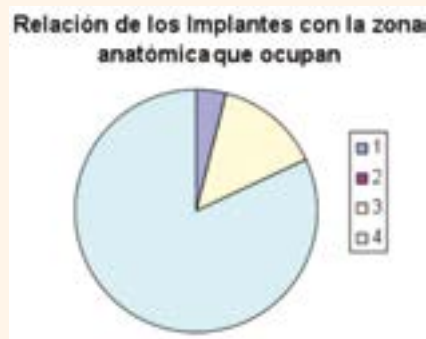

Gráfico 6.
 1) Zona de primer premolar; (3,92%)
 2) Zona de segundo premolar; (0%)
 3) Zona de primer molar; (13,72%)
 4) Zona de segundo molar; (82,35%)

LA RESPUESTA AL PROTOCOLO DE TRATAMIENTO (P-T): Fue la siguiente, en 47 casos, (94%), se observó una recuperación total de la sensibilidad entre 1 ½ a 6 meses, no recuperándose después de un año la alteración de la sensibilidad en tres casos, (6%). **Gráfico 7.**

Respuesta al P-T	Meses	Nº	Porcentaje
Recuperación Total	1,5-6	47	94%
Sin Recuperación	+ 12	3	6%
Total		50	100%

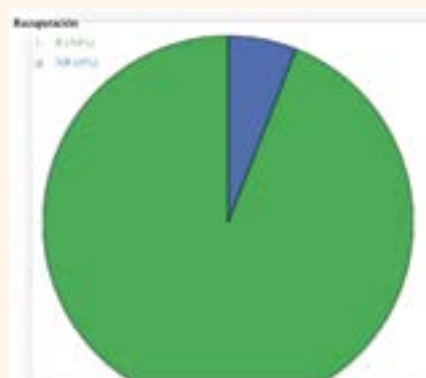


Gráfico 7. Distribución porcentual de pacientes recuperados y no recuperados.

EL TIEMPO MEDIO DE RECUPERACIÓN: El tiempo de nuestros pacientes fue de 2,4 ± 1,2.

Análisis del tiempo de recuperación:

	Nº	Mínimo	Máximo	Media	Desv. típ.
RecMes	50	,00	6,00	2,4700	1,20125
N válido (según lista)	50				

El tiempo medio de recuperación de nuestros pacientes fue de 2,4 ± 1,2 (tiempo en meses ± desviación estándar) (cuadro 8), si bien existieron 3 pacientes que no se recuperaron.

LOS PACIENTES SE RECUPERARON: El (80%) de los pacientes que se recuperaron lo hicieron antes de los 3 meses.

Tiempo de Recuperación medido en meses:

	Frecuencia	Porcentaje	Porcentaje válido	Porcentaje acumulado
Válidos	,00	3	6,0	6,0
	1,50	9	18,0	24,0
	2,00	12	24,0	48,0
	2,50	11	22,0	70,0
	3,00	5	10,0	80,0
	3,50	1	2,0	82,0
	4,00	5	10,0	92,0
	4,50	2	4,0	96,0
	5,00	1	2,0	98,0
	6,00	1	2,0	100,0
Total	50	100,0	100,0	

Según observamos en el 80% de los pacientes que se recuperaron, lo hicieron antes de los tres meses.

AL RELACIONAR LA RECUPERACIÓN Y LA POSICIÓN DEL IMPLANTE EN EL CONDUCTO: El (6%), que no recuperó ocupaba toda la luz del conducto.

Relación Recuperación y Posición de Implante-Conducto Dentario.

	ST	PO	TO	Total
Recuperados	37	10	0	47
No Recuperados	0	0	3	3
Totales	37	10	3	50

Según los resultados observados en el cuadro podemos concluir que el 94% de los pacientes se recuperaron y un 6% no se recuperó y que coincidentemente en los no recuperados el implante ocupaba totalmente el conducto dentario inferior.

Relación Recuperación y Ocupación Total:

	TO	No TO	Total
Recuperados	0	47	47
No Recuperados	3	0	3
Totales	3	47	50

Según los resultados observados podemos concluir que el 100% de los pacientes recuperados el implante no ocupaba totalmente el conducto dentario inferior.

AL RELACIONAR RECUPERACIÓN CON LA POSICIÓN ANATÓMICA OCUPADA POR EL IMPLANTE: Los ubicados en la zona de primer premolar y molar se recuperaron totalmente.

Los ubicados en la zona de segundo molar no se recuperaban 1 de cada 12,6.

Relación de recuperación con la posición anatómica ocupada por el implante:

	1º PM	1º M	2º M	Total
Recuperados	2	7	38	47
No Recuperados	0	0	3	3
Totales	2	7	41	50

Todos los pacientes con implante en Primer Premolar y Primer Molar se recuperaron, sin embargo los que tenían implantes en el segundo molar no se recuperaba 1 de cada 12,6 (relación 38/3=12,6).

AL RELACIONAR TIEMPO DE RECUPERACIÓN, TIPO DE TRATAMIENTO Y LA RELACIÓN ÁPICE DEL IMPLANTE - CONDUCTO: (Grado de invasión del conducto) mediante un análisis de la Varianza Simple A.N.O.V.A. El valor hallado p-valor del Test F es inferior a 0,05, (0,0000) y hay diferencia estadísticamente significativa entre el tiempo de recuperación medio y los distintos tipos de tratamiento con un nivel de confianza del (95%). (Ver resumen del procedimiento).

Tabla ANOVA para TieRec según TipTrat

Análisis de la Varianza					
Fuente	Sumas de cuad.	Gl	Cuadrado Medio	Cociente-F	P-Valor
Entre grupos	278,274	2	139,137	407,93	0,0000
Intra grupos	16,0308	47	0,341082		
Total (Corr.)	294,305	49			

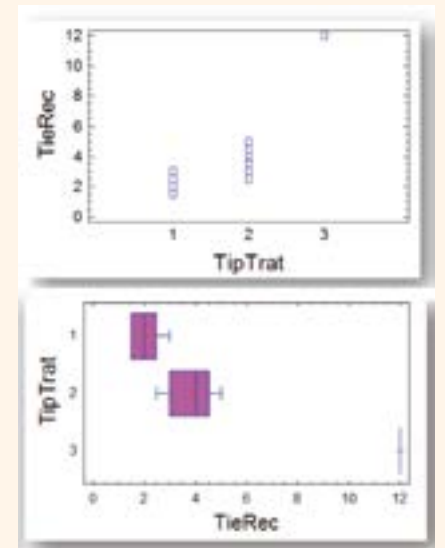
El StatAdvisor

Resumen del Procedimiento:

- Variable dependiente: TieRec
- Factor: TipTrat
- Variable de Selección: ImpCond
- Número de observaciones: 50
- Número de niveles: 3
- El StatAdvisor

Este procedimiento realiza un análisis de la varianza simple para TieRec. Realiza varios test y gráficos para comparar los valores medios de TieRec para los 3 diferentes niveles de TipTrat. El F-test en la tabla de ANOVA comprobará si hay alguna diferencia significativa entre las medias. Si hay, los Test de Rangos Múltiples le indicarán las medias que son significativamente diferentes unas de otras. Si le preocupa la presencia de valores atípicos, puede elegir el test Kruskal-Wallis que compara las medianas en lugar de las medias. Los diferentes gráficos le ayudarán a juzgar la significación práctica de los resultados, y le permitirán buscar las posibles violaciones a las asunciones subyacentes en el análisis de la varianza.

La tabla ANOVA descompone la varianza de TieRec en dos componentes: un componente entre grupos y un componente dentro de los grupos. El F-ratio, que en este caso es igual a 407,929, es el cociente de la estimación entre grupos y la estimación dentro de los grupos. Puesto



TieRec: Tiempo de Recuperación
 TipTrap: Tipo de Tratamiento
 Relación Ápice del Implante-Conducto: 1- Sobre el Techo
 2- Parcialmente Ocupado
 3- Totalmente Ocupado

que el p-valor del test F es inferior a 0,05, hay diferencia estadísticamente significativa entre las Tie-Rec medias de un nivel de TipTrat a otro para un nivel de confianza del 95,0%. Para determinar las medias que son significativamente diferentes unas de otras, seleccione los Test de Rangos Múltiples en la lista de Opciones Tabulares.

DISCUSIÓN

Existen múltiples y variadas publicaciones que estudian la alteración sensorial del nervio dentario inferior relacionados con la exodoncia de terceros molares inferiores, las técnicas anestésicas tronculares, distintas técnicas quirúrgicas como la apicectomía, quistectomía, cirugía ortognática y traumatología, Pogrel M.A. et al (1999), ya que pueden ser una complicación postoperatoria no deseada de estos actos terapéuticos. Sin embargo, son escasos los estudios sobre el tema relacionados con la técnica quirúrgica implantológica básica describiendo la bibliografía las alteraciones sensoriales que se producen en la técnica quirúrgica de lateralización y transposición del P.V.N.D.I siendo esta una manifestación clínica prevista para esta técnica en concreto, que por lo mismo ha sido excluida de esta parte del estudio. La mayoría de los estudios que relacionan este tema con la implantología se centran en cómo evitar lesionar el P.V.N.D.I no invadiendo el conducto dentario inferior.

El sexo, (52%), pacientes mujeres y (48%) hombres y la edad con rangos promedios de 52 + 1 años para el sexo femenino y 55 + 1 años para el masculino, no parecen influir definitivamente sobre las alteraciones sensoriales estudiadas, algunos autores como Gay Escoda y Berini (1997), la edad influiría negativamente en la resolución o cicatrización de la lesión nerviosa.

Son múltiples los autores que proponen la Rx panorámica como método de diagnóstico y medición en implantología para tratar la zona posterior desdentada mandibular Branemark, (1985); Schroeder, (1988); Weiss, (1986); Linkow, (1977), etc... el mismo no está exento de cierta problemática y hemos observado que en el (82%) de los casos con alteración de la sensibilidad estudiados fueron diagnosticados con este método.

Fishel y Cols., (1976), observa que el conducto dentario solo es visible correctamente en aproximadamente en el (50%).

Yosue y Brooks, (1989), observan que la posición exacta del agujero mentoniano solo se observa en el (28%), no hay que olvidar el grado de distorsión de la técnica que puede ir del (25% al 55%) según Mish, (1995).

En 1999 Bartling R. et al estudiaron 94 pacientes, todos fueron diagnosticados con Rx panorámica de los cuales, en 15 pacientes no se observaba correctamente; los implantes se planificaron 2 mm por encima del canal, 8 pacientes (8,5%) tuvieron alteraciones sensoriales y recomiendan una planificación con T.A.C. para evitarlos.

Vázquez L. et al (2008) en un amplio estudio sobre 1527 pacientes, utiliza la Rx panorámica como método de diagnóstico preoperatorio, informa que 2 pacientes (0,13%) tuvieron parestesia que se recuperaron en los 6 primeros meses pos tratamiento, recomienda su uso por económico y seguro con mediciones 2 mm por encima del conducto.

Frei C. et al (2004) en un estudio randomizado de 50 pacientes observa (2,6%) de alteraciones sensoriales del nervio dentario inferior reversibles, observa y concluye que un buen examen clínico y la Rx panorámica proveen suficiente información para una correcta planificación. La Rx periapical se utilizó en el (9%) de los casos con alteración sensorial, para diagnóstico y medición, estas nos dan una proporción 1 a 1 pero posicionar la placa en los sectores posteroinferior de la mandíbula suele tener sus complicaciones y cualquier cambio de angulación nos suministrará datos erróneos para medir la altura del hueso disponible.

Burstein J. et al (2008) publica una serie de casos en los cuales utiliza la técnica de Rx periapical intraoperatoriamente para evitar la lesión del nervio dentario inferior durante la colocación de los implantes, informa del éxito y recomienda la técnica, pero también a el T.A.C. como medio de diagnóstico preoperatorio.

La técnica anestésica infiltrativa se ha propuesto por muchos autores como electiva para colocar implantes en esta zona, ya que, nos "avariaría" según Heller A. L., (1988) al acercarnos con las fresas al conducto dentario inferior, con molestias, no existiendo esta posibilidad si usamos una técnica anestésica troncular; en nuestro estudio el (94%) de los casos con alteraciones sensoriales por lesión del C.V.N.D.I fueron anestesiado con la técnica anestésica infiltrativa y en el (6%) con la técnica anestésica troncular, no hemos encontrado ningún estudio que refleje esta incidencia.

La relación del ápice implantario con el conducto dentario y la lesión producida sobre el C.V.N.D.I parece tener una relación directa con la recuperación en meses y la no recuperación después de un año, a pesar de la instauración de un protocolo de tratamiento, se observa que cuando el ápice implantario se relaciona con el techo del conducto en un (74%) de los casos estudiados, para una recuperación del (94%) que se realiza dentro de 1 ½ a 3 meses; cuando el ápice implantario ocupa parcialmente el conducto, en el (20%) de los casos estudiados para una recuperación del (94%) necesitó de 3 ½ a 5 meses; cuando la luz del conducto ha sido ocupada totalmente por el implante el (6%), de los casos estudiados se observa una falta de recuperación después de un año de espera en el (6%) de los casos. La posición anatómica del implante problemático es muy significativa en la zona del segundo molar inferior, un (84%) de los casos, con un (14%) para el primer molar inferior, un (4%) para la zona de primer premolar y no observándose relación-problema alguna en la zona

de segundo premolar. Estos datos se pueden relacionar con los estudios de Misch y Crawford (1995), en los que exponen que la posibilidad de lesionar el nervio dentario inferior son directamente proporcional al alejamiento de una zona de seguridad que los mismos proponen para evitar lesionar el nervio y que expresan aproximadamente en un (100%) de seguridad en la zona de segundo premolar, (95% a 90%) de seguridad en la zona de primer molar y del (40% al 5%) de seguridad en la zona del segundo molar; los casos con alteraciones en la zona del primer premolar, (4%), pueden estar relacionada con la presencia del bucle anterior mentoniano en un (12%) de los casos expuestos en el mismo estudio de Misch (1995).

Greenstein G. et al (2006) en un estudio de revisión observa gran variabilidad anatómica y diagnóstica del bucle mentoniano, recomendando el T.A.C. como medio de diagnóstico pre quirúrgico junto a una técnica quirúrgica depurada.

Tejedor Gómez, B. et al (2010) en un estudio en el que relaciona las variaciones anatómicas del C.V.N.D.I. y su repercusión en la odontología actual en una revisión sistemática de la bibliografía concluye que, si bien las variaciones anatómicas no son frecuentes, existen y recomienda las exploraciones preoperatorias con Rx. panorámicas y T.A.C. para diagnosticarlas y evitar complicaciones. Nortje, C.J. et al (1977) utiliza la Rx. panorámica en un estudio retrospectivo sobre la variabilidad anatómica del conducto dentario inferior sobre 3.612 Rx. Calcula una incidencia del 0,90% la aparición de conductos bífidos.

Langlais et al (1985) en un estudio sobre 6.000 Rx. panorámicas observa 57 conductos dentarios bífidos un 0,95%.

Katakami, K. et al (2008) utiliza la Tomografía Volumétrica Digital en una serie de 157 pacientes y detecta un 7% de forámenes mentonianos dobles.

Naitoh, M. et al (2009) también utiliza la Tomografía Volumétrica Digital en una serie de 150 pacientes estudiados y detecta un 11,5% de forámenes mentonianos dobles.

Wisneijer D. et al (1999) en un estudio randomizado de 110 pacientes edéntulos en el (25%) presentaban alteraciones sensoriales del nervio dentario inferior entre 10 días y 16 meses pos tratamiento; los implantes se colocaron en la zona anterior mandibular por lo cual el autor atribuye en 27 casos, las de aparición temprana alteración sensorial por lesión del bucle anterior y 10 casos, los de aparición tardía por compresión de la prótesis en la zona posterior.

Con respecto al tipo de tratamiento empleado o propuesto hemos encontrado un solo estudio Juodzbals et al (2013) que propone un protocolo sistematizado similar al nuestro, estudia y lo relaciona cualitativa y cuantitativamente, el resto de los estudios encontrados solo nombran o se presentan genéricamente estudios descriptivos o casos clínicos.

Elían N. et al (2005) donde presen-

ta un caso de parestesia por perimplantitis, propone un tratamiento medicamentoso rutinario de analgésicos y antibióticos y retirada del implante.

Levitt D.S. (2005) en un implante osteointegrado propone el corte del ápice del implante que lesionaba al nervio dentario inferior como tratamiento, obteniendo éxito con el mismo.

Gregg J.M. (2000) hace una revisión y presenta un caso de alteración neurológica del nervio dentario tras la colocación de implantes en la mandíbula y coincide con Walton J.N. (2000) en que las alteraciones sensoriales tras la colocación de implantes en la mandíbula son de 1-8% que pueden ser permanentes y que no es clara la incidencia de dolor crónico.

Sharav Y. y Benoliel R. (2010) presentan un caso en el que el conducto dentario fue invadido en su totalidad por los implantes colocados en el que realizan un seguimiento describiendo un dolor neuropático inicial, la zona mentoniana se hizo hipostésica para estímulos eléctricos y térmicos y la paciente no mejoró tras la retirada de los implantes.

Juodzbals G. et al (2015) en un estudio retrospectivo sobre 16 pacientes con alteraciones del nervio dentario inferior concluyen que el factor de riesgo etiológico más común (56%) de lesión del nervio dentario inferior era el implante dental y clasifican los casos estudiados de la siguiente manera 5 (31,25%) tuvieron hiperalgia, 11 (68,75%) expresaron hipoalgia; también estudian y calculan el índice de asimetría que presentaban que varió desde un 0,6 hasta un 3,2. También los clasifican en general como leve al (31,3%), moderado (31,3%) y de lesiones graves al (37,5%) restante; relata que todos los pacientes fueron tratados con éxito con un protocolo similar al que presentamos en nuestro estudio. Es destacable que describiéndose un porcentaje importante (37,5%) de lesiones consideradas graves no se estudian en detalle y todas se hayan resuelto satisfactoriamente; en nuestro estudio se resolvieron exitosamente 47 casos (94%), en 3 casos (6%) no se resolvieron después de 12 meses a pesar de instaurado el protocolo de tratamiento, siendo estadísticamente significativa ($p \leq 0,05$) la relación con la posición del implante en la zona de 2º molar inferior, la ocupación total de la luz del conducto dentario.

Oviedo Pérez Pérez et al (2013) realiza un estudio longitudinal y prospectivo en el decenio 2000/09 de 802 pacientes tratados con 2.165 implantes osteointegrados en los cuales se evalúan diferentes variables entre los que se encuentran las complicaciones intra y postoperatorias estas últimas representaron con 128 pacientes el (15,96%), de todas las complicaciones postoperatorias nombra sin más a las parestesias con 11 casos que representan el (1,37%) del total de pacientes tratados y el (8,59%) de las complicaciones postoperatorias, no aporta nada más sobre el tema solo relata que durante la resolución de las mismas no se perdió ningún implante.

Siendo el concepto de “eventos adversos” claves en la seguridad del paciente, el estudio de las alteraciones sensoriales del nervio dentario inferior como “evento adverso” hasta hace muy poco tiempo, posiblemente hasta finales de 2010 o mediados de 2011 no existían, solo se mencionan las alteraciones sensoriales del nervio dentario inferior como complicaciones en publicaciones de casos clínicos aislados o en series cortas donde en muchas ocasiones no son el objetivo del estudio; en los últimos años la importancia del estudio sobre seguridad del paciente en odontología se ve representada por la aparición de artículos publicados a nivel nacional e internacional donde el “evento adverso” de lesión del nervio dentario inferior se ve reflejado.

El estudio minucioso y en profundidad del tema resulta sesgado por la falta de información ya que la práctica de la odontología es dispersa en miles y pequeños centros asistenciales y cuando aparece un evento adverso no se suelen registrar ni clasificar y se ocultan o son reservados con respecto a su existencia, esto supone que la gran mayoría de los eventos adversos son de carácter leve y o se pueden resolver en el propio centro donde se produjeron o por derivación a otro profesional o centro más cualificado y sin reclamación legal alguna, de esta manera la información se pierde y no puede ser estudiada adecuadamente. También cabe recordar que desde las Instituciones o Asociaciones Profesionales de Gobierno ya sean públicas, privadas o mixtas la creación de grupos o comisiones permanentes de estudios sobre seguridad del paciente son relativamente reciente, como en nuestro medio la creación del Observatorio Español para la Seguridad del Paciente en Odontología (OESPO) en 2011 a cargo del Consejo de Odontólogos y Estomatólogos de España. En 2011 Perea-Pérez, B. y col. en un estudio sobre cirugía bucal y responsabilidad profesional basado en sentencias judiciales, destaca que el área quirúrgica más reclamada fue la cirugía implantológica (55,6%) frente al resto de las actividades quirúrgicas (44,4%), dentro de los motivos de reclamación el “daño a estructuras anatómicas” fue el más frecuente (66,6%), siendo el daño en el nervio dentario inferior el más importante cuantitativamente (30,95%).

Recientemente en 2014 Perea-Pérez B. y col. en un análisis de 415 eventos adversos ocurridos en la práctica odontológica en España entre 2000 y 2010 recogidos de datos generales del Observatorio Español para la Seguridad del Paciente en Odontología tras el estudio y análisis de 4.149 reclamaciones legales (judiciales y extrajudiciales) motivadas por mala praxis odontológica; la actividad odontológica que dio origen a una mayor frecuencia de eventos adversos fue la “implantología oral” 106 casos (25,54%), seguido por la “endodoncia” 86 casos (20,72%) y la “cirugía oral” 84 casos (20,24%); las secuelas a consecuencia de los eventos adversos más frecuente fue-

ron la “pérdida de elementos dentario” en 122 casos (29,4%), y “daños permanentes en el nervio dentario inferior” 56 casos (13,5%). Este estudio es de destacar por lo profundo del mismo y que al provenir de fuentes jurídicas que recoge los eventos adversos más graves que produjeron reclamaciones legales, colocan a la implantología como actividad o práctica odontológica y las lesiones del nervio dentario inferior como evento adverso en la cima de relevancia como problema médico-legal en odontología. Con respecto a este estudio y comparándolo con nuestra serie es de destacar los 50 casos (13,5%) de “daños permanentes en el nervio dentario inferior” ya que, en nuestro estudio de 50 casos de alteraciones sensoriales del nervio dentario inferior, en 47 casos (94%) respondieron satisfactoriamente al tratamiento y 3 casos (6%) no respondieron después de 12 meses de seguimiento, tampoco se originaron reclamaciones legales.

CONCLUSIONES

1. La afectación del nervio dentario inferior es un evento adverso muy frecuente que implica afectación de una estructura anatómica en la práctica de la implantología oral.
2. El uso de técnicas implantológicas básicas provocan alteraciones neurosensoriales del nervio

dentario inferior siendo la duración media de la afectación de (1 ½ a 12 meses).

3. En técnicas implantológicas básicas se observa una mayor frecuencia de eventos adversos relacionados con el nervio dentario inferior cuando:
 - a) No se utilizan técnicas de diagnóstico tridimensional.
 - b) Se colocan implantes en las zonas mandibulares más posteriores.
 - c) Se invade total o parcialmente el canal del nervio dentario inferior por un error en el diagnóstico o en la técnica quirúrgica.
 - d) Se utiliza anestesia infiltrativa en función de su supuesta utilidad para alertar de la proximidad del nervio dentario inferior.

BIBLIOGRAFÍA

ALVAREZ, R. *Estadística multivariante y no paramétrica con SPSS. Aplicación de Ciencias de la Salud.* Ed. Días de Santo. Madrid, 1994.
 POGREL M.A., THAMBY S. *The etiology of altered sensation in the inferior alveolar, lingual and mental nerves as a result of dental treatment.* J Calif Dent Assoc. 1999 Jul; 27(7):531-534-8.
 GAY ESCODA C., BERINI AYTÉS L.: *Anestesia Odontológica.* p.p. 59-70. Ed. Avances. 1997, Madrid.
 BRANEMARK P-I., ZARV G., ALBREKTS-SON T.: *Tissue integrated prostheses.* Chicago 1985, Quintessence.
 FISHEL D. ET AL: *Roentgenologic study of the mental foramen,* Oral Surg. Med. Oral Pathol. 41:682-686,1976.

YOSUE T., BROOKS S. *The appearance of mental foramina on panoramic radiographs I. Evaluation of patients.* Oral Surg. Oral Med. Oral Pathol. 1989; 68: 360-364.
 MISCH C.E.: *Implantología Contemporánea.* p.p. 491-496. Mosby/Doyma Libros. 1995.
 BARTLING R., FREEMAN D., DRAUT R.A. *The incidence of altered sensation of the mental nerve after mandibular implant placement.* J Oral Maxillofac Surg. 1999. Dec; 57 (12): 1408-12.
 VAZQUEZ L., SAULCIC N., BELSER U., BERNARD J.P. *Efficacy of panoramic radiographs in the preoperative planning of posterior mandibular implants: a prospective clinical study of 1527 consecutively treated patients.* Clin Oral Implants Res. 2008 Jan; 19 (1): 81-5. Epub 2007 Oct. 22.
 FREI C., BUSER D., DULA K. *Study on the necessity for cross-section imaging of the posterior mandible for treatment planning of standard cases in implant dentistry.* Clin Oral Implants Res. 2004 Aug; 15 (4): 490-7.
 BURSTEIN J., MASTIN C., LE B. *Avoiding injury to the inferior alveolar nerve by routine use of intraoperative radiographs during implant placement.* J Oral Implantol. 2008;34 (1): 34-8.
 HELLER A.L.: *Blade implants,* Can. Dent. Assoc. J. 16:78-86,1988.
 GREENSTEIN G., TARNOW D. *The mental foramen and nerve: clinical and anatomical factors related to dental implant placement: a literature review.* J Periodontol. 2006 Dec; 77 (12): 1933-43.
 TEJEDOR GOMEZ B., COTO GONZALEZ E., GIL GUZMAN L., SANZ DE PAZ Y., BRIZUELA A.: *Variaciones Anatómicas del Nervio dentario Inferior y sus repercusiones en la Odontología actual. Revisión sistemática de la literatura.* RCOE 2010;15 (3):315-318.
 NORTJE C.J., FARMAN A.G., GROTEPPAS F.W. *Variations in the normal anatomy of the inferior dental mandibular canal: a retrospective study of panoramic radiographs from 3.612 routine dental patients.* Br. J. Oral Surg.1977; 15:55-63.
 LANGLAIS R.P., BROADUS R., GLASS B.J. *Bifid mandibular canals in panoramic radiographs.* J. Am. Dent. Assoc. 1985; 110:923-6.
 KATAKAMI K., MISHIMA A., SHIOZAKI K., SHIMODA S., HAMADA Y., KOBAYASHI K.: *Characteristics of accessory mental foramina observed on limited cone-beam computed tomography images.* J Endod 2008;34:1441-5.
 NAITOH M., HIRAIWA Y., AIMIYA H., ARII E. *Observation of bifid mandibular canal using cone-beam computerized tomography.* Int. J. Oral Maxillofac. Implants. 2009; 24:155-9.
 WISMEIJER D., VAN WAAS M.A., VERMEEREN J.I., KALK W. *Patients perception of sensory disturbances of the mental nerve before and after implant surgery: a prospective study of 110 patients.* J Calif Dent Assoc. 1999 Jul; 27 (7) 531,534-8.
 JUODZBALYS G., WANG H.L., SABALYS G., SIDLAUSKAS A., GALINDO MORENO P.: *Inferior alveolar nerve injury associated with implant surgery.* Clin. Oral Implants Res. Feb; 24(2)-183-90,2013.
 ELIAN N., MITSIAS M., ESKOW R., JALBOU Z.N., CHO S.C., FROUN S., TARNOW D.P. *Unexpected return of sensation following 4.5 years of paresthesia: case report.* Implant Dent. 2005 Dec; 14 (4) 364-7.
 LEVITT D.S. *Apicoectomy of an Endosseous Implant to Relieve Paresthesia: A Case Report.* Implant Dent. 2003; 12 (3):202-5.
 GREGG J.M. *Nonsurgical management of traumatic trigeminal neuralgia and sensory neuropathies.* Oral Maxillofac Surg Clin North Am 1992; 4:375-92.
 GREGG J.M.: *Neuropathic complication of mandibular implant surgery:review and case presentation.*Ann R Australas Coll Dent Surg. 2000;15:176-180.
 SHARAV Y., BENOLIEL R.: *Dolor Orofacial y Cefalea.* p.p.277-278. Ed. Elsevier Mosby, Barcelona, España.2010.
 OVIEDO PÉREZ PÉREZ, VELAZCO ORTEGA E., RODRIGUEZ O., GONZALEZ OLIVARES L.: *Resultados de Tratamientos con Implantes Dentales Osteointegrados en la Fase Quirúrgica.* Rev. Cubana Estomatol Vol.50 N° 4, Sep.-Dic. 2013.
 PEREA-PÉREZ B., VEGA DEL BARRIO J.M., LABAJO GONZÁLEZ M.E., FONSECA PEÑA A. *Estudio sobre el aumento de las reclamaciones de pacientes odontológicos y su relación con el cambio de modelo de asistencia dental.* Científica Dental. 2005 Sep-Dic; 2 (3), pp 187-192.
 PEREA-PÉREZ B., SANTIAGO-SÁEZ A., LABAJO GONZÁLEZ M. E., ALBARRÁN- JUAN M.E. *Responsabilidad profesional en cirugía bucal: Estudio médico legal de 63 sentencias judiciales.* Med. Oral Patol. Oral Cir. Bucal.2011;16:234-8.
 PEREA PÉREZ B., LABAJO-GONZÁLEZ E., SANTIAGO-SÁEZ A., ALBARRÁN-JUAN E., VILLA-VIGIL A.: *Análisis de 415 Eventos Adversos Ocurridos en la Práctica Odontológica en España entre 2000 y 2010.* Med Oral Patol Oral Cir Bucal, 2014; 19 (Ed. Española):317-22.
 PEREA-PÉREZ B., SANTIAGO-SÁEZ A., GARCIA-MARIN F., LABAJO-GONZALEZ E., VILLA-VIGIL A. *Patient safety in dentistry: Dental care risk management plan.* Med. Oral Patol. Oral Cir. Bucal. 2011 Sep.1;16 (6):e805-9.

Año	Autores	Estudio Radiológico Rx Pano. - Rx. Periap. - TAC - TVD	Distorsión	Varint. Anat.	Alt. Sens.	Recomend.
1976	Fisher et al	si	50%			
1977	Linkow	si				
1977	Nortje et al	si		0,94% Doble Canal		
1985	Branemark	si				
1985	Langlais	si		0,95% Doble Canal		
1988	Schroeder	si				
1988	Yosue et al	si	28%			
1995	Mish	si	25%-55%			
1999	Bartling	si	13,8%		8,5%	TAC +2mm
1999	Wisniewer	si	24,5mm Backe		25%	
2004	Frei et al	si			2,6%	
2004	Greenstein	si	25%	51 mm Backe		TAC
2004	Vázquez	si			0,13%	Pano+2mm TAC
2004	Burstein	si				TAC
2004	Katakami	si	si	7% Doble Mente		TAC-TVD
2009	Naitoh	si	si	11,3% Doble Mente		TAC-TVD
2009	Tejedor	si		si		TAC
2014	Soleri	si			7,32%	TAC-TVD

Con respecto al tipo de tratamiento empleado o propuesto hemos encontrado un solo estudio Juodzbaly et al (2013) que propone un protocolo sistematizado, el resto de los estudios encontrados solo nombran o se presentan genéricamente estudios descriptivos o casos clínicos.

Año	Autor	Nº Casos	Tratamiento	Alteraciones Sensoriales	
			Clinico	Quirúrgico	
2000	Gregg et al	1	Analg.-Antib.	Retira Implante	No Recupera
2000	Gregg-Walton	Revisión	Analg.-Antib.	Retira Implante	No Recupera 1%-8%
2003	Levitt et al	1	Analg.-Antib.	Corta Apice Implante	Recupera
2005	Elian et al	1	Analg.-Antib.	Retira Implante	Recupera
2010	Sharav et al	1	Analg.-Antib.	Retira Implante	No Recupera
2013	Juodzbaly	16	Protocolo	Protocolo	Recupera 100%
2014	Soleri	50	Protocolo	Protocolo	Recupera 94% No Recupera 6%

El tratamiento eficaz de la periodontitis y la periimplantitis mediante tecnología innovadora de oxígeno

Por Dra. Deborah Horch

El objetivo principal de una terapia periodontal o periimplantada exitosa no sólo debe ser la eliminación del proceso inflamatorio, sino también la regeneración del tejido periodontal. Por lo general, una medida mecánica de una sola vez (desbridamiento), como el escalado y la planificación radicular, no es suficiente y sólo el primer paso en la terapia periodontal. OXYSAFE® (Hager & Werken) no sólo convence por su rápida cicatrización de heridas y la

reducción de la profundidad de la cavidad dentaria gracias a la nueva tecnología de oxígeno, sino que también ofrece un concepto de tratamiento individual para una profilaxis periodontal a largo plazo. Más de 11,5 millones de ciudadanos alemanes sufren una inflamación bacteriana del periodonto. El no tratamiento de esta inflamación lleva a una infección extensa, acompañada rápidamente por la reducción del tejido óseo periodontal, que no suele

terminar en la pérdida de los dientes. Los factores de riesgo comunes que promueven este desarrollo son la falta de higiene bucal, el tabaquismo, la diabetes, el estrés y la predisposición genética. Mientras tanto, más ciudadanos alemanes pierden sus dientes por periodontitis que por caries. La periodontitis se ha convertido en la enfermedad crónica más común en Alemania. La etiopatología es a menudo subestimada, ya que a menudo está libre de dolor e incluso el sangrado frecuente de las encías no es tomado en serio por el paciente. Sólo cuando surgen huecos dentales llenos de bacterias, el paciente sufre de halitosis fuerte y habla de ello con el dentista. En casos extremos, sólo vemos al paciente en el momento en que la encía retirada ya ha expuesto completamente el cuello del diente y/o incluso el hueso maxilar.

Las similitudes pueden verse en el tema de la periimplantitis. A menudo se ignora el hecho de que la periimplantitis es una enfermedad crónica que puede afectar hasta el



Dra. Deborah Horch
(Duesseldorf)

Doctora en Odontología (Universidad de Münster, Alemania)
2012-2014 Práctica odontológica general en Korschenbroich
2014-2016 Formación continua para cirugía oral, Klinik MKG Essen
2015 Plan de estudios de posgrado en Implantología
Desde 2016, asistente del Cirujano Oral, MKG en el Wasserturm, Dr. Schmüdderich, Meerbusch

30% de los implantes en un plazo de 5 años y que también causa inflama-

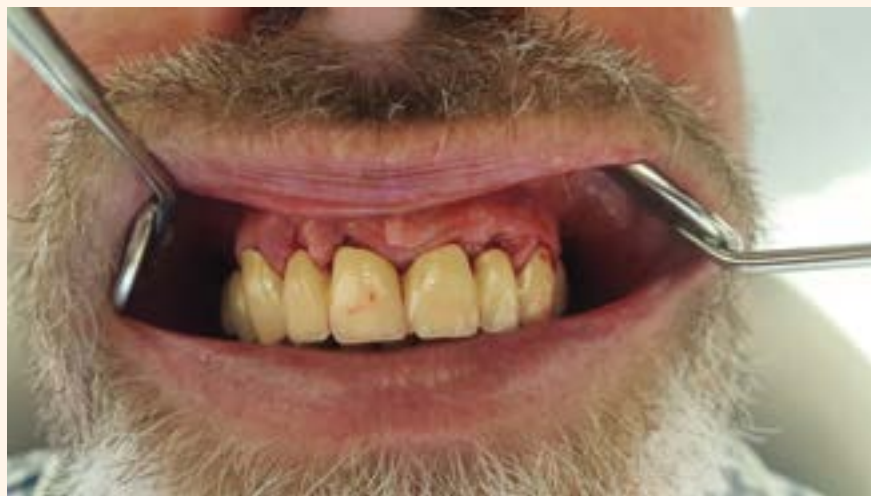

Figura 1. Paciente masculino de 50 años se presenta con una periodontitis crónica generalizada. Aparente gingiva hiperplásica.

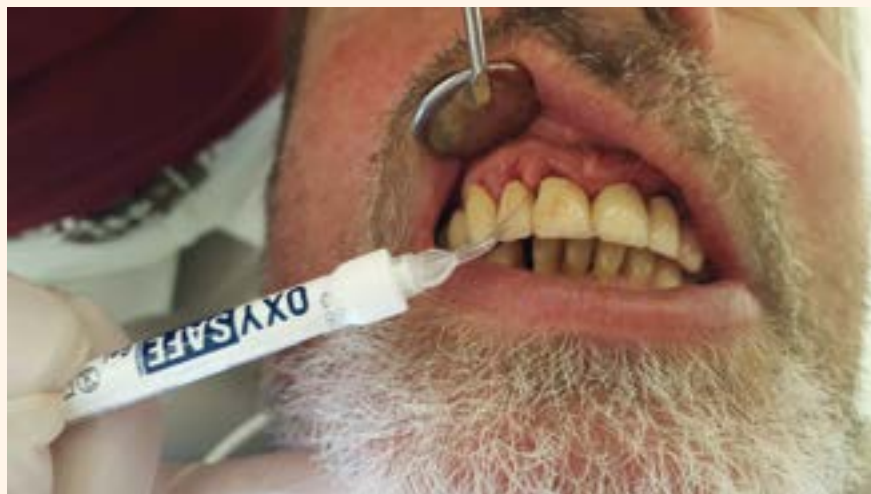

Figura 2. Condición después de la terapia mecánica de periodontitis, aplicación terminal de OXYSAFE® en la región 14 a 24. El paciente percibe un ligero picor y calor debido a la reacción activa del oxígeno.

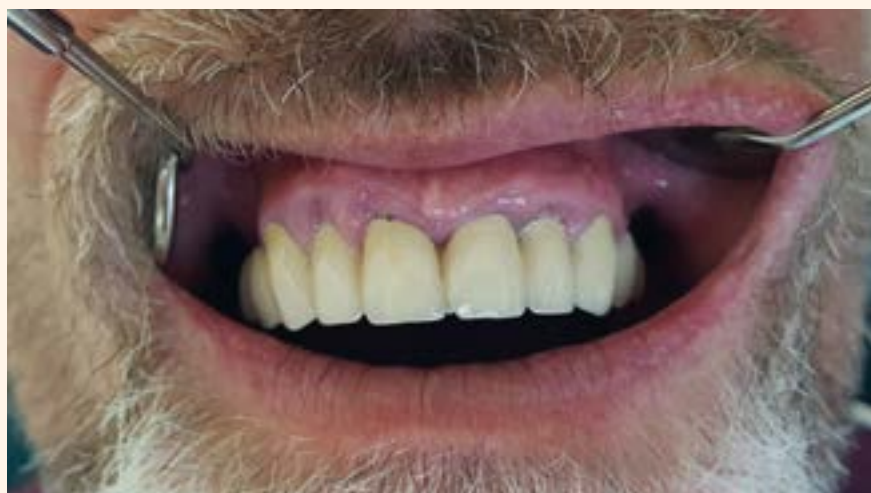

Figura 3. Resultado clínico 4 semanas después del tratamiento. El paciente utiliza colateralmente el enjuague bucal OXYSAFE® para el tratamiento. Gingiva rosada aparente libre de inflamación.

Visite nuestro stand **3A59** en EXPODENTAL del 15 al 17 de Marzo de 2018

Tratamiento de la periodontitis y periimplantitis con OXÍGENO ACTIVO

OXYSAFE Professional

- Activador de Oxígeno activo: reducción rápida de la profundidad de la bolsa
- Elimina las bacterias anaeróbicas
- Acelera la cicatrización de heridas (sin peróxidos ni radicales libres)
- Sin antibióticos y sin CHX

Aplicación directa dentro de la bolsa gingival (5 Min.)

Continuación del tratamiento en casa por el paciente (1ml 3x per día)

Contacto: Séverine Sanchez
Tel: 087 381 020
Email: s.sanchez@hagerwerken.de

www.hagerwerken.de
Tel. +49 (203) 9926 9-0 · Fax +49 (203) 2992 83

HÄGER WERKEN

¡Ya disponible en su distribuidor habitual!

ciones. Cada año se colocan más de un millón de implantes dentales sólo en Alemania. El tejido cicatricial que rodea al implante ofrece una protección reducida frente a la encía natural, de modo que las bacterias pueden penetrar más fácilmente. Y si incluso se ha desarrollado una mucositis periimplantaria, los procesos inflamatorios comienzan su curso. Sin tratamiento, estas inflamaciones a menudo terminan en la pérdida del implante.

Los antiguos conceptos de tratamiento, como la gingivectomía, ya no se aplican hoy en día debido al riesgo de hipersensibilidad o a un

resultado estético deficiente. Los denominados sistemas de entrega de dispositivos locales ofrecen una alternativa. Estas son aplicaciones locales de agentes antiinflamatorios. Existe una diversidad de sistemas diferentes que varían en los agentes activos. La penetración de la biopelícula está limitada físicamente, cuando se utilizan antibióticos y preparados de clorhexidina. Las moléculas son demasiado grandes para pasar la biopelícula con las bacterias causantes. Además, una antibiosis sistémica sólo debe realizarse bajo indicación estricta debido a los efectos secundarios asociados e indesea-

bles. También la administración de clorhexidina durante un período de tiempo más largo afecta la flora oral natural, por lo que el uso debe ser limitado temporalmente.

Buscando la alternativa óptima, descubrimos los productos OXYSAFE® por primera vez durante la IDS. Estos productos están disponibles en dos versiones: OXYSAFE® Professional Perio Protection Gel para el odontólogo y OXYSAFE® Professional Liquid Mouthwash® para el cuidado posterior doméstico.

La tecnología patentada se basa en la activación del oxígeno activo (complejo hidrocarbono-oxígeno)

por contacto con la mucosa. De esta manera, el oxígeno activo se libera directamente en la zona a tratar, lo que reduce significativamente las bacterias anaeróbicas.

Simplificado: Las proteínas de la biopelícula se oxidan obteniendo así una mayor penetrabilidad de la biopelícula profundamente en el bolsillo gingival. Las bacterias anaeróbicas se ven privadas de su base nutricional, se disuelven en las paredes celulares destruyéndose así. De este modo, OXYSAFE® elimina las bacterias anaeróbicas nocivas (principalmente en los huecos), responsables de la periodontitis y la periimplantitis.

Además, el microambiente enriquecido con oxígeno tiene un efecto positivo comprobable en la regeneración de la gingiva dañada periodontalmente y en las bolsas gingivales. El OXYSAFE® Perio Protection Gel está disponible para el odontólogo en una jeringa de 1 ml lista para su uso con una fina cánula de aplicación sintética que garantiza una dosificación económica y precisa. Aunque OXYSAFE® actúa antibacteriana y fungicida, no causa ninguna muerte celular en eritrocitos o leucocitos. Las células mucosas y los osteoblastos permanecen indiferentes.

A partir de la primera fase del tratamiento se puede determinar una disminución significativa de la profundidad de la cavidad e incluso una remisión de la encía.

OXYSAFE® también ha sido probado en diversos estudios independientes. Un estudio de la Universidad de Nijmegen demostró la reducción de las bacterias responsables de la periodontitis, así como una reducción de la profundidad de la cavidad del 56%. En el 75% de todos los pacientes con periimplantitis (incluso en fumadores) se pudo observar un efecto curativo significativo e incluso parcialmente una reoseointegración.

También el tratamiento de heridas crónicas con OXYSAFE® resultó ser especialmente eficaz. Una mejora significativa o en muchos casos, en el 81% de los pacientes diabéticos se puede observar incluso una cicatrización completa de la herida.

En resumen, se puede afirmar que el concepto terapéutico con OXYSAFE® trata eficazmente el carácter multifactorial de una periodontitis de la forma más suave posible en un procedimiento de doble etapa. Aquí no se utilizan ni antibióticos ni clorhexidina. OXYSAFE® no es citotóxico y no contiene peróxidos ni radicales libres. No hay peligro de construir resistencias. El odontólogo aplica el Perio Protection Gel altamente dosificado directamente en las cavidades gingivales mediante una jeringa lista para usar. Además, el paciente recibe el enjuague bucal OXYSAFE® incluido para su cuidado posterior (también disponible en farmacias). El paciente utiliza este enjuague bucal después del tratamiento de cuidado doméstico para mantener el nivel de oxígeno activo y prevenir la reinfección.



register for FREE

- education everywhere and anytime
- live and interactive webinars
- more than 1,000 archived courses
- a focused discussion forum
- free membership
- no travel costs
- no time away from the practice
- interaction with colleagues and experts across the globe
- a growing database of scientific articles and case reports
- ADA CERP-recognized credit administration

www.DTStudyClub.com

Dental Tribune Study Club

**Join the largest
educational network
in dentistry!**

ADA CERP® Continuing Education
Recognition Program

ADA CERP is a service of the American Dental Association to assist dental professionals in identifying quality providers of continuing dental education. ADA CERP does not approve or endorse individual courses or instructors, nor does it imply acceptance of credit hours by boards of dentistry.



DT STUDY CLUB

dti] THE JOURNAL OF DENTISTRY

W&H apoya a los héroes cotidianos

Por DT Spain

Con la nueva campaña «De paciente a fan», W&H se centra en los dentistas y el personal de las consultas. Ellos son los héroes del día a día. Ofrecen seguridad y confianza a sus pacientes, en cualquier situación. Se entregan en cuerpo y alma a su trabajo, y siempre consiguen sacar una sonrisa. Y lo hacen porque se preocupan y dan mucha importancia incluso a las necesidades más insignificantes de sus pacientes. Con ello, consiguen admiradores (fans) y no dejan de sorprender a sus pacientes.

La nueva campaña de imagen de marca de W&H brinda reconocimiento a estos héroes. Con la combinación perfecta de conocimientos, empatía y tecnología, podemos conseguir unos resultados perfectos. W&H respalda al personal de la consulta en sus tareas diarias y, gracias a su innovadora gama de productos, es un pilar básico del éxito. «Los retos diarios del personal de la consulta son el motor de nuestro trabajo. Como proveedores de soluciones, nuestros productos sirven para garantizar un flujo de trabajo optimizado en la consulta», señala el ingeniero Peter Malata, gerente de W&H. «Con una innovadora tecnología dental diseñada para ajustarse a las necesidades de los usuarios, el profesional puede centrarse por completo en lo más importante: el paciente. Respaldamos el éxito de nuestros clientes y les ayudamos a convertir a sus pacientes en fans».

La nueva campaña busca transmitir la imagen de W&H de forma más llamativa y diferenciada, y con los guiños habituales. A ojos de los pacientes, los dentistas se convertirán en el Dr. Phil Good, el Dr. X. Pert o la Dra. Sue Perstar, es decir, representarán el bienestar, la competencia, el espíritu de innovación y la confianza. Con ello, nace una campaña moderna e internacional, con imágenes dotadas de carga emocional sacadas de la consulta

odontológica. El elemento visual clave que aúna la campaña es una placa identificativa muy llamativa que muestra con claridad el nombre del doctor, como Dr. Phil Good o Dr. X. Pert.

Juntos hacemos que suceda: la nueva campaña de imagen de W&H podrá verse desde marzo de 2018 en todos los canales de la marca.

DT



Figura 1. Dr. X. Pert. De paciente a fan. Gracias a las innovadoras soluciones dentales de W&H.



Figura 2. Dr. Sue Perstar. De paciente a fan. Gracias a las innovadoras soluciones dentales de W&H.



Figura 3. Gerente de W&H, Peter Malata.

¿QUIERES AHORRARTE 160€ EN CADA CURSO DENTAL EXCELLENCE?



NOVEDAD SOCIO DENTAL EXCELLENCE

Ahórrate 160€ en CADA UNO de
Nuestros 9 Cursos Presenciales de 2018
al Hacerte **Socio DENTAL EXCELLENCE**

**Consigue 1.450€ de Ahorro en los 9 Cursos Presenciales
y 100€ de Ahorro en los Nuevos Cursos Online**

ALGUNOS DE NUESTROS PRÓXIMOS PONENTES EN LOS CURSOS DENTAL EXCELLENCE 2018


Didier Dietschi


Luca De Stavola


Victor Clavijo


Fernando Mesquita


Isabella Rocchietta


Sidney Kina

INFÓRMATE COMO HACERTE SOCIO en el email:
info@cursosdentalexcellence.com
o en el Tfn: **91 746 42 93**

Por tan solo 30€ mensuales, puedes inscribirte a los **8 Cursos Monográficos Presenciales** de 2018 con un **Descuento de 160€** en cada uno de ellos + un **Descuento de 160€** en el **Congreso Internacional** de Noviembre + un **Descuento de 100€** en los **2 Cursos Online 2018** que lanzaremos en el mes de Mayo. **Ahorrándote hasta 1.580€** así como el acceso a otras **8 Ventajas Exclusivas** para el **Socio Dental Excellence**.