dental-tribune.com
dentaltribune.bg
tribunemedia.bg
dental.tribune.bg

DENTAL TRIBUNE

The World's Dental Newspaper • Bulgarian Edition

февруари 2019,
год. 17

#82

КЛИНИЧЕН СЛУЧАЙ

РЕХАБИЛИТАЦИЯ НА СЪЗЪБИЕ, ЗАСЕГНАТО ОТ БРУКСИЗЪМ
Протетично възстановяване чрез монолитни изцяло керамични корони и композитни мостови конструкции. стр. 6

ИМПЛАНТОЛОГИЯ

ПРЕДСТАВИТЕЛНА ИЗВАДКА ОТ ПРОДЪЛЖАВАЩО 5-ГОДИШНО ПРОУЧВАНЕ
Резултати от проучване върху нивото на маргиналната кост и състоянието на меките тъкани при нова розова биомиметична имплантна система. стр. 11

ПОЛЕЗНО

УПОТРЕБА НА ЛОКАЛНИ АНЕСТЕТИЦИ ПРИ ДЕНТАЛНО ЛЕЧЕНИЕ НА БРЕМЕННИ
Статията разглежда потенциалните ефекти на локалните анестетици при бременни. стр. 15

LESS IS MORE

Dental Tribune България

Кога по-малкото е повече? Един от възможните отговори е: когато получим повече от по-малкото.

Каква може да е ползата ни от живот с етикет „минимализъм"? Възможно ли е да съществуваме пълноценно, като си осигуряваме абсолютния минимум в свят, който с всяка изминала година изисква от нас да сме все по-свързани, все по-ангажирани, все по-затрупани с благини? Разбира се, че е възможно. Стига да не изпадаме в крайности.

Минимализмът цели да се отърве от излишното. Да премахне всичко, чиято липса няма да се забележи, без по този начин да се загуби основната идея или послание. Защо? Защото ще бъдем по-щастливи, фокусирани и успешни.

В настоящия брой посланието ни е свързано с минимализма. Можете да откриете препратки към тази концепция в статията за симулаторите за виртуална реалност в денталното обучение, в тази за BOPT – препарационната техника с wow ефект, без пилене, както и в статията, засягаща темата „биомиметика".

Идеята ни е да ви дадем само посока за размисъл и да ви приканим да обмислите прилагането на принципите на минимализма в личния си живот (като разчистите всички токсични взаимоотношения с хора), минимализма в пространствата, които обитавате (като наистина изхвърлите всички вещи, които не ви носят радост). Най-важното е обаче да постигнете минимализъм в мислите си. Изхвърлете всички излишни такива и направете място за положителни мисли.

Принципът на минимализма може да бъде приложен и в изборите ви за продължаващо образование (не е необходимо да посещавате хаотично и много на брой курсове и семинари, а внимателно проучете и подберете малко, но качествени обучения по специалността ви). Мислейки минималистично, опитайте да не затрупвате кабинетите си с материали и консумативи; избирайте малко на брой и вид, но качествени.

Приложете принципа на минимализма и по отношение на пациентите си. Изчистете с четката тези, които ви натоварват и само мисълта за среща с тях ви прави нещастни. Ще загубите малко пари в началото, но когато сте фокусирани с по-малко на брой, но „качествени" пациенти, бизнесът ви неусетно ще започне да процъфтява.

Изберете „многото" пред „малкото" и осигурете простор не само за идеите си, но и за самите вас.

Разчистете ненужното, за да създадете място за положителната промяна в живота ви!

Минимализъм в кутийка.

Нужна ви е само четка. DT

КРАЕН СРОК ЗА УЧАСТИЕ

1 март 2019

ОФИЦИАЛНА ЦЕРЕМОНИЯ ПО НАГРАЖДАВАНЕТО

11 април 2019, София

Сградата на „М Кар София“ - домът на BMW и MINI

ЖУРИ

д-р Ставрос Пелеканос
Гърция

д-р Федерико Ферарис
Италия

д-р Рафи Романо
Израел

ОРГАНИЗАТОР: DENTAL TRIBUNE

С ПОДКРЕПАТА НА: ivoclar vivadent passion vision innovation · BIOHORIZONS SCIENCE • INNOVATION • SERVICE · М Кар София BMW Дилър

ОРГАНИЗАЦИОНЕН ПАРТНЬОР: weemss

реклама

DENTAL TRIBUNE

Publisher/ Chief Executive Officer	Torsten R. Oemus
Chief Financial Officer	Dan Wunderlich
Director of Content	Claudia Duschek
Senior Editors	Jeremy Booth Michelle Hodas
Clinical Editors	Nathalie Schüller Magda Wojtkiewicz
Editor & Social Media Manager	Monique Mehler
Editors	Franziska Beier Brendan Day Luke Gribble Kasper Mussche
Assistant Editor	Iveta Ramonaite
Copy Editors	Ann-Katrin Paulick Sabrina Raaff
Business Development & Marketing Manager	Alyson Buchenau
Digital Production Managers	Tom Carvalho Hannes Kuschick
Junior Digital Production Manager	Hannes Kuschick
Project Manager Online	Chao Tong
IT & Development	Serban Veres
Graphic Designer	Maria Macedo
E-Learning Manager	Lars Hoffmann
Education & Event Manager	Sarah Schubert
Product Manager Surgical Tribune & DDS.WORLD	Joachim Tabler
Sales & Production Support	Puja Daya Hajir Shubbar Madleen Zoch
Executive Assistant	Doreen Haferkorn
Accounting	Karen Hamatschek Anita Majtenyi Manuela Wachtel
Database Management & CRM	Annachiara Sorbo

Media Sales Managers
Melissa Brown (International)
Hélène Carpentier (Western Europe)
Matthias Diessner (Key Accounts)
Maria Kaiser (North America)
Weridiana Mageswki (Latin America)
Barbora Solarova (Eastern Europe)
Peter Witteczek (Asia Pacific)

Executive Producer	Gernot Meyer
Advertising Disposition	Marius Mezger

Dental Tribune International GmbH
Holbeinstr. 29, 04229 Leipzig, Germany
Tel.: +49 341 48 474 302 | Fax: +49 341 48 474 173
info@dental-tribune.com | www.dental-tribune.com

©2019, Dental Tribune International GmbH.
All rights reserved. Dental Tribune International makes every effort to report clinical information and manufacturer's product news accurately, but cannot assume responsibility for the validity of product claims, or for typographical errors. The publishers also do not assume responsibility for product names, claims, or statements made by advertisers. Opinions expressed by authors are their own and may not reflect those of Dental Tribune International.

ОФИС БЪЛГАРИЯ

Издава Dental Tribune България ЕООД
София 1421, кв. „Лозенец“, ул. „Крум Попов“ 56-58
office@dental-tribune.net
www.tribunemedia.bg
www.dental-tribune.com

Действителен собственик:
Уляна Винчева
Предоставената информация е съгласно чл. 7а, ал. 3 от ЗЗДПДП.

Главен редактор	Уляна Винчева
Отговорен редактор	д-р Павлина Колева
Дизайн и предпечат	Ралица Димитрова
Превод	д-р Павлина Колева
Коректор	Галя Христова
Маркетинг и реклама	Николина Илиева тел.: 0897 958 321

Автори в броя
Д-р Meni Chatzinikolaou, д-р George Papavasiliou, д-р Theodoros Gonidis и Maria Spanopoulou, Гърция
Д-р Chady Torbay, д-р Sara Salloum, д-р Claudia Dib, д-р Edgard Jabbour и д-р Philippe Sleiman, Ливан
Д-р Mariano A. Polack, д-р Todd Scheyer, д-р Kevin G. Murphy, д-р Joseph M. Arzadon, Alan L. Rosenfeld, д-р George A. Mandelaris
Elby Roy, Mahmoud M. Bakr и Roy George, Австралия
Ji Min Lee, Teo Jeon Shin, Корея
Д-р Anna Maria Yiannikos; Германия/Кипър

Автори в Perio Tribune
Grace Clark, САЩ
Д-р Rubén Agustín-Panadero, д-р Daniel Ausina-Escrihuela, д-р Lucía Fernández-Estevan, д-р Juan-Luis Román-Rodríguez, д-р Joan Faus-López и д-р María-Fernanda Solá-Ruíz, Испания
Д-р Деница Златева, д-р Владислав Златев, д-р Красимир Златев, България

Печат	„Спектър“ АД

Българското издание на Dental Tribune е част от групата Dental Tribune International – международно издание на 20 езика, разпространявано в над 55 държави. Съдържанието, преведено и публикувано в този брой от Dental Tribune International, Германия, е с авторското право на Dental Tribune International GmbH. Всички права запазени. Публикувано с разрешението на Dental Tribune International GmbH, Holbeinstr. 29, 04229, Лайпциг, Германия. Възпроизвеждането по какъвто и да било начин и на какъвто и да е език, изцяло или частично, без изричното писмено разрешение на Dental Tribune International GmbH и Dental Tribune България ЕООД е абсолютно забранено. Dental Tribune е запазена марка на Dental Tribune International GmbH.
Редакцията не носи отговорност за съдържанието на публикуваните реклами в броя.

БЪЛГАРСКА КОМПАНИЯ РАЗРАБОТВА 3D ДЕНТАЛЕН СОФТУЕР

Фотография: ZUB Studio

ZUB Studio е името на софтуерния продукт за 3D Face and Teeth Design Software, разработван от българската компания „ТДС 2016“ ООД, финансиран от Оперативна програма „Иновации и конкурентоспособност“, съфинансирана от Европейския съюз чрез Европейския фонд за регионално развитие. Базовата версия на програмата ще бъде пусната на пазара в началото на 2019 г.

Пълната дигитална трансформация е факт във всички сфери на живота ни. В денталната медицина това се случва изключително бързо, всеобхватно и в някои случаи – обърквашо за специалистите в бранша.

Броят на софтуерните приложения, предлагащи всевъзможни функционалности, нараства, като това допълнително затруднява избора на предпочитан продукт. В ежедневната практика денталните специалисти все повече са раздвоени между това дали да се развиват като лекари, работещи в практиката си, или като компютърни специалисти, познаващи в детайли всички дигитални възможности на предлаганите софтуерни решения.

През 2016 г. екипът, основал българската компания „ТДС 2016“ ООД, си поставя за цел създаването и развитието на софтуерен продукт, следващ възможностите на новите дигитални триизмерни технологии, но в същото време оптимизиращ процесите в клиниката и комуникацията с всички участници в лечебния процес. Предизвикателствата пред програмата, наречена по-късно ZUB Studio, са максимално професионално и достъпно да улесни интеграцията на 3D технологиите във всяка дентална практика, без това да бъде в тежест на екипа й. През 2016 г. разработеният в детайли иновативен проект печели европейско финансиране. Потърсихме Орлин Атанасов, който е управител на „ТДС 2016“ ООД и който стои в основата на създаването на този софтуер, за да ни разкаже повече за него, както и за това как иновативният дигитален продукт ще улесни работата в денталната практика.

Орлин Атанасов,
управител на „ТДС 2016“ ООД

Г-н Атанасов, представете продукта си. За кого и защо бе създаден той?

Основната ни дейност в ДЕНТАЛАЙН е с насоченост ортодонтия и в частност – дигитализирано производство на алайнери за корекции на малоклузии. Работейки в тази сфера, в последните 7–8 години наблюдаваме пълна глобализация и дигитализация на процесите не само в ортодонтията, а във всички насоки на денталната медицина. Следвайки тези тенденции, един от основните проблеми, които дефинираме, е прекаленото усложняване на софтуерните програми. Затова решихме да разработим специализиран продукт – ZUB Studio, който да дава достъпни решения на задачи от ежедневието на всяка дентална практика или клиника. За тази цел обособихме отделно звено – „ТДС 2016“ ООД, в което е концентрирана развойната дейност на екипа ни.

Колко време го създавахте?

Идеите, заложени в създаването на продукта, са плод на вече почти 10-годишна работа по темата Digital Dentistry. Реално обаче екипът ни, съставен от университетски преподаватели и IT специалисти, работи целенасочено върху ZUB Studio в последните две години. Тук е мястото да благодаря на доц. д-р Мирослава Динкова (катедра „Ортодонтия“ при МУ – София), без чийто опит пътят ни в дебрите на денталната медицина щеше да бъде доста по-дълъг и труден.

Как ще съдейства този софтуер в оптимизиране на процесите в клиниката и

в комуникацията с всички участници в лечебния процес?

Към момента сме готови със стабилно работещ базов модул на програмата. Основните задачи, които решава тя, са създаването и поддържането на дигитален архив от триизмерни модели, точната им суперимпозиция в един файл и разбира се, възможности за 3D визуализация, класификация и мотивация на пациентите. Дори в тази първа версия на програмата сме заложили интересни възможности за денталните специалисти, готови да отделят повече време за работа на компютър.

С какви познания и с каква операционна система на компютъра си е необходимо да разполага денталният професионалист, за да използва ZUB Studio?

Продуктът може да бъде инсталиран и ползван пълноценно под всички разпространени операционни системи, като изискванията към компютъра или лаптопа са минимални. На практика обменяните между кабинети и лаборатории файлове ще са абсолютно достъпни. Смятам, че ZUB Studio ще може да бъде ползван от всички дентални специалисти и асистенти, защото за работа с него не е необходимо допълнително компютърно обучение освен запознаване с интуитивните менюта и команди.

Съществуват ли и други подобни продукти на пазара и ако да, с какво вашият е по-различен от тях?

Пазарът се развива изключително динамично, но има няколко големи водещи фирми, които се опитват да диктуват темпото. Това, което наблюдаваме обаче, е, че основните продукти се състезават в това да предложат колкото е възможно повече функции, което усложнява програмите и ги прави скъпи и тромави. Интеграцията на тези продукти е може би икономически обоснована в големите клиники, но е трудно приложима и според нас ненужна в индивидуалните практики. Денталната медицина е отрасъл, в който сега и в бъдеще клиентите (пациентите) търсят лично отношение, отделяне на достатъчно време за престой на стола и пълна информираност. Не съм убеден и не вярвам, че всеки дентален лекар трябва да бъде и IT специалист, вместо да отделя достатъчно внимание на пациентите си или пък да има назначен IT експерт в кабинета си. Със създаването на ZUB Studio се опитваме да вървим по пътя на решаването на този проблем. Предоставяме лесен за ползване, функционален и високотехнологичен инструмент за всяка дентална практика.

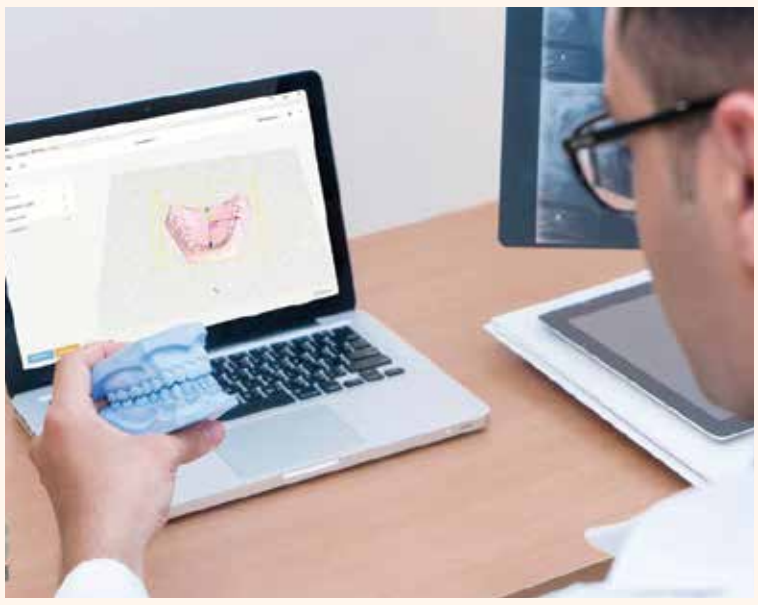
Фотография: ZUB Studio

Какъв чужд език трябва да ползват специалистите, за да работят със ZUB Studio?

В базовата версия на програмата са заложени два езика – английски и разбира се, български. В близко бъдеще ще добавим и превод на всички световно разпространени езици.

Имате ли план за международна експанзия на софтуера?

Горди сме с това, че успяхме да създадем изцяло български продукт, който да бъде на световно ниво и в близко бъдеще да се конкурира с лидерите на пазара. В базовата версия на ZUB Studio все още не са заложени най-иновативните функции, но въпреки това той е изключително функционален. Специалистите ни все още работят и търсят най-оптималните решения за реализиране на всички идеи, които планираме да внедрим. Вярвам, че ZUB Studio ще се нареди сред лидерите на пазара, а голямата ни цел, разбира се, е да имаме успех на европейско и световно ниво.

Пожелавам успех и благодаря за този разговор. DT

реклама

Фотография: Scientific Report

96-ПРОЦЕНТНА ПРЕЖИВЯЕМОСТ

Научен доклад потвърждава надеждността на керамичната система IPS e.max

Последното издание на научния доклад върху IPS e.max потвърждава 96-процентната преживяемост на материалите.

Клиничната ефективност на почти никой друг дентален материал не е била толкова обстойно документирана, както тази на IPS e.max. Публикуван бе научен доклад, съдържащ резултати от научни проучвания за изминалите 16 години.

Шаан, Лихтенщайн, 26 септември 2018 г.

Документацията за тази изцяло керамична система датира още от началните фази на нейното разработване. Научните резултати на редица видни експерти допринасят за обособяването на съвършена база данни. Тази информация заедно с придържането към високите очаквания на клиентите по отношение на надеждността е основата за големия успех на продуктите. Научният доклад върху изцяло керамичната система ясно илюстрира изключителната издръжливост и надеждност на всички материали.

Всички материали отговарят на очакванията на потребителите

Докладът представя обобщение на най-значимите in-vivo и in-vitro резултати от проучвания за периода от 2001 до 2017 г. Резултатите говорят сами за себе си – средното ниво на издръжливост както на литиевия дисиликат, така и на циркониевия диоксид е 96%.

Възможна алтернатива на металокерамичните възстановявания

Поради високите нива на издръжливост изцяло керамичните възстановявания, направени от IPS e.max, в много отношения са отлична алтернатива на металокерамичните възстановявания, които все още се смятат за златния стандарт в денталната медицина.

Научно представяне

Докладът сбито и достъпно обобщава най-значимите in-vivo резултати на проучванията върху 16 IPS e.max CAD, 12 IPS e.max Press и 11 IPS e.max ZirCAD. Предоставена е детайлна информация за различните проучвания.

IPS e.max® е регистрирана търговска марка на Ivoclar Vivadent AG. DT

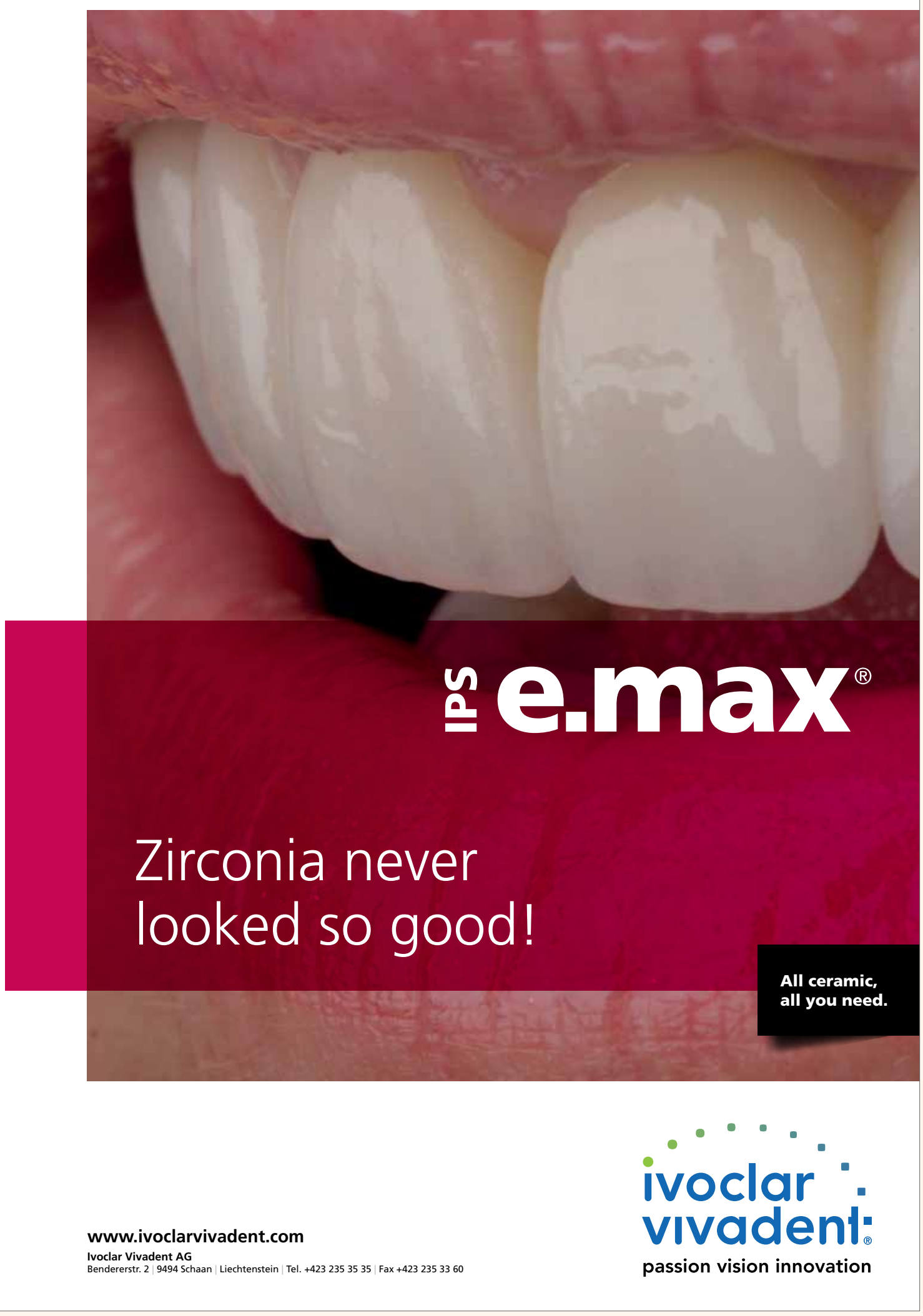

реклама

РЕХАБИЛИТАЦИЯ НА СЪЗЪБИЕ, ЗАСЕГНАТО ОТ БРУКСИЗЪМ

Протетично възстановяване с монолитни изцяло керамични корони и композитни мостови конструкции

Д-р Meni Chatzinikolaou, д-р George Papavasiliou, д-р Theodoros Gonidis и Maria Spanopoulou, Гърция

В тази статия е разглеждана тотална рехабилитация на едно силно изтрито съзъбие с помощта на фиксирани възстановявания с максимално запазване на съществуващите зъбни структури. С цел възстановяване на частично обеззъбената долна челюст са използвани импланти. Рехабилитацията на изтритите зъби се постига с помощта на изцяло керамични възстановявания. Преди поставянето на временните конструкции беше изготвена шина за бруксизъм и бе извършена предпротетична подготвителна терапия. Приложиха се престехника и CAD технология за преминаване от временните към финалните изцяло керамични възстановявания. Тази статия описва етапите на индивидуалното лечение, като разглежда подходите, използвани във всеки един от тях.

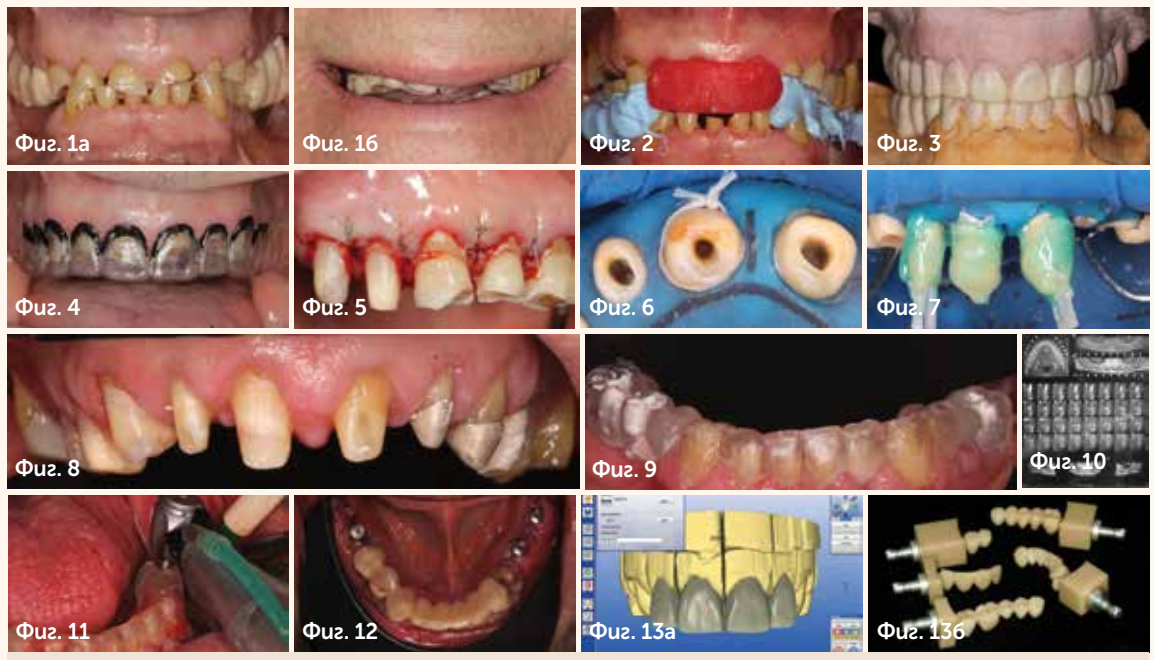

Фиг. 1 Съзъбие, което е силно засегнато от бруксизъм, с частично обеззъбени зъбни дъги и тежка загуба на височина на оклузията. **Фиг. 2** Регистрация на състоянието във физиологичен покой и оценка на степента на загуба на височина. **Фиг. 3** Wax-up на планираната протетична реконструкция. **Фиг. 4** Вакуумно формована лъжица, изготвена по восъчния моделаж, служи като помощник в хирургичната процедура по удължаване на клиничните корони. **Фиг. 5** Зашиване след процедурата по удължаване на короните. **Фиг. 6 и 7** Изграждане на зъби 11, 12 и 21 с фиброщифтове и композитен материал. **Фиг. 8** Композитни изграждания на зъби 11, 12 и 21 и лети изграждания на зъби 22, 23 и 24. **Фиг. 9** Хирургичен водач, направен по диагностичния восъчен моделаж (wax-up). **Фиг. 10** Планиране на позициите на имплантите по компютърно-томографския образ. **Фиг. 11** Поставяне на имплантите с помощта на водача. **Фиг. 12** Позиционираните импланти. **Фиг. 13 а и б** Изготвяне на дългосрочни временни възстановявания от пластмаса чрез CAD/CAM технологията.

В последните години монолитните изцяло керамични възстановявания се избират като лечебен подход в случаите на силно разрушени зъбни структури. Някои от техните ползи са възможността за изключване на използването на метални конструкции, ефикасните производствени процедури и избягването на риска от фрактури, които могат да бъдат асоциирани с керамичните фасети например. С все по-голямото навлизане на изцяло керамичните материали се дискутира каква е честотата на неуспех при големи натоварвания (както при бруксизъм и други парафункции). Въпреки това напредъкът в технологиите на производство на материалите, както и новите адхезивни техники доведоха до въвеждането на керамични системи (например литиево-дисиликатните), които могат да се използват като средства за възстановяване, издържащи на високи натоварвания.

ВЪВЕДЕНИЕ

Тази статия се фокусира върху протетичното лечение на съзъбието на пациент, страдащ от тежък бруксизъм. В това отношение изготвянето на последователен лечебен план е също толкова критично за успешната рехабилитация, колкото са и правилната диагноза и задаването на предпротетичните параметри на лечението. Подборът на материали също играе важна роля за успеха на лечението. Ние сме на мнение, че е възможно използването на изцяло керамични материали при пациенти с бруксизъм, въпреки че производителите на керамики твърдят точно обратното. Важно е обаче да бъдат подбрани и приложени подходящите материали, съобразени с индикациите за съответния случай. Не съществува нещо такова като универсална керамика. По-скоро лекуващият екип трябва да вземе точното решение в контекста на конкретните обстоятелства. Монолитните възстановявания, направени от литиев дисиликат (IPS e.max Press, Ivoclar Vivadent) чрез престехника, са подходящ избор за възстановяване на единични зъби. При по-големи възстановявания (например мостови конструкции върху импланти) комбинацията от литиев дисиликат и циркониев оксид е обещаваща алтернатива вместо едноотливните циркониеви или металокерамични конструкции.

РЕХАБИЛИТАЦИЯ НА ИЗТРИТО ПОРАДИ БРУКСИЗЪМ СЪЗЪБИЕ

Терминът „бруксизъм“ се отнася до различни парафункции на стоматогнатната система. Смята се, че причините, които могат да доведат до бруксизъм, са множество. Каузалното лечение първо изисква да разграничим дали етиологично става въпрос за преобладаване на медицински или чисто психосоциални фактори. В зависимост от тежестта на парафункцията оралните последици от бруксизма също могат да са проявени в различна степен. В много случаи бруксизмът е в тясна връзка с атрицията на зъбите, дори тя да е още в начален етап. Особено при пациенти с неадекватно възстановено съзъбие и липсващи зъби – например възрастни пациенти с единични запазени зъби, които са в контакт с антагонистите, може да се стигне до тежка загуба на зъбни тъкани. Като цяло рехабилитацията на пациент с изтрито съзъбие представлява едно сериозно предизвикателство пред лекуващия екип. В контекста на това задълбоченото предпротетично планиране заедно с точната последователност на лечебния план са есенциални предпоставки за успеха на лечението. Първоначална задача на рехабилитацията е установяването на стабилна оклузия и правилни вертикални размери на захапката. Провеждането на диагностична и терапевтична фаза са именно толкова важни стъпки от рехабилитацията на устната кухина, колкото са и носенето на протективни шини заедно с регулярните профилактични прегледи. Преди пристъпване към възстановителната фаза при изтрито съзъбие трябва да се подберат подходящите материали. От една страна, рискът от травмиране при препарация трябва да бъде снижен до минимум, докато, от друга страна, е необходимо достатъчно здраво задържане на материала, за да се избегне фрактурирането му, както и вредното влияние върху темпоромандибуларната става. В допълнение към това трябва да се вземат под внимание и очакванията на пациента относно естетиката. Ако се използват керамични фасети, има риск от счупване в зоните с повишено дъвкателно натоварване, което е друг риск, който трябва да се отчете.

ИЗДРЪЖЛИВОСТ НА ИЗЦЯЛО КЕРАМИЧНИТЕ МАТЕРИАЛИ ПРИ ПАЦИЕНТИ С БРУКСИЗЪМ

Първоначално трябва да решим кой аспект ще е с доминиращо значение в лечението – естетиката или адекватната издръжливост в зоните с повишено дъвкателно налягане. При пациентите с бруксизъм здравината на материалите, които се използват за възстановяване, е от голямо значение за стабилността в дългосрочен план. Колкото повече е делът на кристалната фаза, толкова керамичният материал е с по-добри механични качества. Това е особено вярно за оксидните керамики (циркониевият оксид има здравина над 1000 MPa), които представляват материали с плътна микроструктура и следователно недостатъчно транспарентни. Именно поради този факт от страна на естетиката невинаги това е най-добрият избор. По-новите типове циркониев оксид предлагат повишена транспарентност, но за сметка на това значително са влошени механичните качества в сравнение с тези на предшестващите материали. Конвенционалните силикатни керамики, съдържащи инфилтрирана с левцитни кристали стъкловидна фаза, имат сравнително добра естетична стойност. С якост на огъване от около 80 до 200 MPa обаче, техните механични качества са сравнително незадоволителни. От своя страна литиево-дисиликатните стъклокерамични материали (IPS e.max Press и CAD) с якост на огъване около 360 до 400 MPa се нареждат на средна позиция между циркониевия диоксид и конвенционалните силикатни керамики по механичните си качества. Този вид керамика, с транслуцентност, близка до тази на естествените зъби, е индицирана за монолитни единични възстановявания, тричленни мостови конструкции в областта на премоларите, хибридни надстройки и хибридни корони. Монолитните възстановявания значително намаляват риска от фрактуриране в сравнение с фасетите, като именно заради това са особено благоприятни при пациенти, страдащи от бруксизъм. Ако искаме да използваме този материал за мостови конструкции в дисталните участъци, можем да приложим композитни мостове, направени с помощта на CAD-on технологията (IPS e.max CAD Veneering Solutions). Ако използваме този метод, скелетът, направен от високоякостния циркониев диоксид, се синтерова заедно с по-еластичен материал с повишени естетични качества като литиевия дисиликат. Тази уникална комбинация от материали заедно с наличната хомогенна керамична връзка между тях води до възстановявания с високи механични качества, които са способни да издържат на повишеното дъвкателно налягане без риск от евентуално фрактуриране. Макар и да противоречи на указанията на производителите, че подобни възстановявания са контраиндицирани при пациенти с бруксизъм, от една чисто прагматична гледна точка двата материала биха могли да се използват за тотална рехабилитация – монолитните възстановявания от високоякостна литиево-дисиликатна стъклокерамика в комбинация с CAD-on/Veneering Solution техника за направата на дистални мостови конструкции.

КЛИНИЧЕН СЛУЧАЙ ПРЕДОПЕРАТИВНА СИТУАЦИЯ, ДИАГНОЗА И ПЛАН НА ЛЕЧЕНИЕ

Мъж на 67-годишна възраст с функционално и естетически компрометирано съзъбие пристигна с неотложна нужда от лечение. Желанието му бе зъбите му да бъдат „както преди“, имайки предвид както естетично, така и функционално. В общата му медицинска история не се открива нищо обезпокояващо. Той не се оплака от проблеми от страна на темпоромандибуларната става или някакво чувство за напрежение в нея.

Разстоянията, които има в областта на горните премолари, са били протетично затворени с помощта на дефинитив-

ни възстановявания. В долната челюст се наблюдава частично обеззъбяване в дисталните участъци и от двете страни. Наличните естествени зъби показват признаци на генерализирано износване и изтриване. Подробна оценка на базата на клинични и рентгенографски изследвания показа понижена височина на захапката, тежка абразия и атриция, бруксизъм и високо стояща горна устна (фиг. 1). По оклузалните и инцизалните повърхности се откриват плоски, добре ограничени изтрити участъци, отговарящи на антагонистите. В шийчните области на зъбите се наблюдават клиновидни дефекти (абфракции), които обикновено се откриват при страдащите от бруксизъм. Естетично горната зъбна дъга е негативно повлияна от няколко фактора. Например линията на инцизалните ръбове не е добре съгласувана с извивката на долната устна. Това несъответствие е причинено от загубата на зъбни структури, разликата между дължина спрямо ширина на фронталните зъби, както и нарушението на целостта на зъбната редица заради липсата на проксимални контакти.

Диагноза: Генерализирана абразия с тежко редуциране във вертикалните междучелюстни съотношения, протетично неподходящо възстановено съзъбие с липса на зъби и разстояния между зъбите. Направена бе индивидуална оценка на прогнозата на всеки зъб, като всички зъби с изключение на 27 и 28 са с добра прогноза.

Лечебен план: Функционално възстановяване на вертикалните съотношения на оклузията, хирургично удължаване на зъбните корони, консервативно възстановяване, дългосрочно възстановяване с временни конструкции, поставяне на три импланта в долна челюст, финална протетична реконструкция с изцяло керамични възстановявания. Лечението се осъществи в две фази:

1) инициална (предпротетична) фаза;

2) ресторативна (протетична) фаза.

ФУНКЦИОНАЛНА РЕКОНСТРУКЦИЯ И УДЪЛЖЕНИЕ НА ЗЪБНИТЕ КОРОНИ

Взет е отпечатък на съзъбието, след което началната ситуация е регистрирана с помощта на лицева дъга. Чрез определяне на междучелюстните съотношения в покой (разстоянието при физиологичен покой) оценихме загубата на височина във вертикално отношение (фиг. 2). В зъботехническата лаборатория моделите бяха включени в частично нагласяем артикулатор с индивидуални стойности. В началото на тази предпротетична фаза пациентът трябваше да носи шина, която да стабилизира захапката. За тази цел бе направена шина, съгласувана с оклузалните контакти, която да стабилизира бъдещите вертикални отношения при централна позиция на кондилите. Пациентът носи това устройство за период от три месеца, без да има проблем с адаптацията към новите вертикални размери на оклузията.

При изготвяне на диагностичния восъчен моделаж (wax-up) се взеха предвид и функционалните изисквания и естетичните съображения на пациента (фиг. 3). След като наличните възстановявания бяха свалени, преминахме към етапа на хирургично удължаване на горните и долните зъби в областта на фронта и премоларите. Вакуумно формована лъжица се изготви от диагностичния wax-up и бе използвана за определяне на дължината на зъбите (фиг. 4). Излишните тъкани бяха внимателно премахнати, гингивата в областта на зъбите бе изрязана, а костта – редуцирана до необходимото ниво. Операцията завърши със зашиване с хлабави шевове (фиг. 5).

В края на оздравителната фаза започна подготовка на зъбите за следващия етап от лечението. Тя включваше щателно премахване на амалгамените обтурации, както и на вторичните кариеси. Някои от зъбите се нуждаеха от допълнително изпиляване преди поставянето на короните. Зъби 12, 11 и 21 бяха лекувани ендодонтски с поставяне на фиброщифтове за по-голяма стабилност (FRC Postec Plus, Ivoclar Vivadent, фиг. 6 и 7) и изграждания с двойнополимеризиращ композит за изграждане на пънчета (Multicore Flow, Ivoclar Vivadent). Щифтовете се състоят от специално разработен композитен матрикс и предлагат естествена транслуцентност, еластичност и якост на огъване, сходни с тази на дентина. Композитът, използван за изграждането на пънчетата, е наличен в няколко цвята, като осигурява добри механични и естетични качества. Зъби 22, 23 и 24 са възстановени с лети златни щифтове (фиг. 8), докато останалите зъби бяха частично възстановени с помощта на композит, за да могат да се използват като мостоносители.

ПОСТАВЯНЕ НА ИМПЛАНТИ

Хирургичен водач бе направен на базата на wax-up-а и послужи за планиране на позиционирането на имплантите в долна челюст. Върху оклузалните повърхности на шаблона бяха направени перфорации, съответстващи на местата, най-подходящи за бъдещите импланти, с цел постигане на оптимални протетични възстановявания, които след това бяха запълнени с рентгеноконтрастен материал (фиг. 9). След това последва оформяне на имплантните ложи въз основа на информацията от компютърно-томографския образ и шаблона в областта на зъби 36, 45 и 46 (фиг. 10). Хирургичният водач се използва при изпиляването на костта за поставяне на имплантите. Хирургичната интервенция бе извършена без усложнения. Впоследствие трите импланта (Astra Tech, Dentsply Implants) бяха поставени в костта (фиг. 11), заздравителните надстройки бяха завинтени, след което имплантационната зона бе зашита.

ДЪЛГОСРОЧНО ВРЕМЕННО ВЪЗСТАНОВЯВАНЕ

Пациентът получи дългосрочни временни възстановявания, чиято цел бе стабилизация на планираните вертикални размери и одобрение на естетичния външен вид. За направата на тези конструкции бяха използвани пластмасови блокчета (TelioCAD, Ivoclar Vivadent). Вече изготвеният wax-up и временните конструкции благодарение на CAD/CAM технологията бяха изготвени бързо и безпроблемно (фиг. 13). Въпреки че за целта бе използван монолитен дизайн, високата транслуцентност придаде на временните възстановявания по-реалистичен вид (фиг. 14). Пациентът не съобщи за никакви оплаквания, що се отнася до функция и удобство. Естетичният вид бе значително подобрен, което веднага се отрази на начина на говорене и изражението му.

ДЕФИНИТИВНО ПРОТЕТИЧНО ВЪЗСТАНОВЯВАНЕ

Пациентът бе с временните конструкции достатъчно дълго време, за да свикне с новите вертикални съотношения, които по-късно щяха да бъдат пренесени при дефинитивното възстановяване. След като свалихме временните конструкции, взехме отпечатък от препарираните зъби с поливинилсилоксан (Virtual, Ivoclar Vivadent). Благоприятните хидрофилни качества на отпечатъчния материал позволиха детайлно и точно отразяване на оралните твърди и меки тъкани, осигуряващо идеални условия за изготвянето на работни модели. Вече определената оклузална позиция бе пренесена в артикулатор чрез силиконови ключове от различните части на съзъбието (отделни ключове за фронта и за дисталните участъци) (фиг. 16). Бе направена регистрация с лицева дъга за репозициониране на модела на горна челюст.

КЕРАМИЧНИ ЕДИНИЧНИ КОРОНИ

В съответствие с плана на лечение едноотливните корони бяха изработени от литиев дисиликат. Полихроматични блокчета бяха използвани за престехниката (IPS e.max Press Multi, Ivoclar Vivadent), за да бъдат постигнати максимално естетични резултати (фиг. 17а и б, фиг. 18). Тези блокчета са с променящи се цвят и транслуцентност от дентина към инцизалната зона, позволявайки естетичността на възстановяванията да бъде постигната при еднократно пресоване. Напълно елиминирана е нуждата от времеемкото глазиране на порцелана. Ефикасността е повишена, като по този начин рискът от фрактуриране на материала е снижен до минимум. Имайки предвид възрастта на пациента, за по-голяма реалистичност бяха направени различни микро- и макронеравности и характеризации с помощта на бои.

ИЗЦЯЛО КЕРАМИЧНИ ИМПЛАНТНИ НАДСТРОЙКИ

Върху имплантите бяха поставени персонализирани литиево-дисиликатни корони (IPS e.max CAD), поставени върху хибридни надстройки. Хибридните корони бяха проектирани с помощта на CAD софтуер от специално разработени литиево-дисиликатни блокчета, които екстраорално чрез композитен цимент (Multilink Hybrid Abutment, Ivoclar Vivadent, фиг. 19 и 20) бяха залепени за титаниевите основи, след което монолитните хибридни корони бяха завинтени в съответните места. Блокчетата IPS e.max CAD, които се използват за изработването на хибридни надстройки или корони, имат предварително изработен интерфейс (например за титаниевата основа на Sirona), гарантиращ точността на напасване на елементите. Според нас намалената якост на огъване на литиевия дисиликат в сравнение с циркониевия оксид има благоприятен ефект върху удобството при хранене, както и върху имплантите. С оглед на факта, че имплантите нямат

Фиг. 14 а и б Горна и долна зъбна редица с фиксираните временни възстановявания. **Фиг. 15** Отпечатък от горната зъбна редица за изработване на дефинитивните възстановявания. **Фиг. 16** Прехвърляне на установените вертикални съотношения чрез силиконови ключове от отделните части на съзъбието. **Фиг. 17 а и б** Wax-upът на постоянните конструкции върху модела. **Фиг. 18** Керамичните корони след изработването им с престехниката. **Фиг. 19** Готовите IPS e.max CAD корони преди бондинга. **Фиг. 20** IPS e.max CAD короните, преди да бъдат завинтени. **Фиг. 21** Циркониевата основа и литиево-силикатната част.
Фиг. 22 Ажустиране на конструкциите преди финалното им циментиране. **Фиг. 23** Готови за ажустиране и циментиране CAD-on мостови конструкции.
Фиг. 24 а и б Обработка на стъклокерамичните компоненти.
Фиг. 25 Обработка на зъбните тъкани. **Фиг. 26** Фотополимеризация след адхезивното циментиране на конструкциите. **Фиг. 27** Завинтване на останалите IPS e.max CAD конструкции. **Фиг. 28** Състоянието след циментиране на всички керамични конструкции.
Фиг. 29 Оценка на функционалните качества при латеротрузия.
Фиг. 30 а и б Оклузален изглед на протетичните възстановявания в горна и долна челюст. **Фиг. 31** Пациентът е спокоен и щастлив след завършване на лечението.

възможност за микродвижения, смятаме, че литиевият дисиликат е подходящ материал за възстановявания при пациенти с бруксизъм.

ИЗЦЯЛО КЕРАМИЧНИ МОСТОВИ КОНСТРУКЦИИ

За да смекчим големите дъвкателни сили, които се очакват при пациент с бруксизъм, в дисталните зони отново използвахме литиев дисиликат. Но тук разликата бе, че на преден план поставихме стабилността и здравината на възстановяването. Поради този факт избрахме да проектираме така наречения композитен мост (IPS e.max CAD Veneering Solutions). Тази уникална комбинация от литиев дисиликат (LS2) и циркониев оксид (ZrO_2) позволява изработването на мостови конструкции с изключително добри механични и естетични качества, за които като носители могат да служат зъби или импланти. Два компонента се изискват за създаването на подобно възстановяване: високоякостна основа от циркониев диоксид (IPS e.max ZirCAD) и стъклокерамична покриваща структура (IPS e.max CAD, фиг. 21). След като и двете структури са изработени с CAD/CAM технологията (inLab MC-XL, Sirona), основата бе изпроблвана и коригирана до последния детайл преди финализацията (фиг. 22). Краткото време за изработка на структурите увеличава ефективността и продуктивността. След изпробването двата компонента, синтеровани поотделно, бяха свързани с помощта на стъклокерамика за свързване (IPS e.max CAD Crystall./Connect, Ivoclar Vivadent, фиг. 23). Това свързване протича заедно с процеса на кристализация на литиевия дисиликат.

ЦИМЕНТИРАНЕ НА ВЪЗСТАНОВЯВАНИЯТА

Протетичните възстановявания, направени от The IPS e.max Press, бяха циментирани с двойнополимеризиращ композитен цимент (Variolink Esthetic DC, Ivoclar Vivadent) с оптимални естетични качества. Стъклокерамичните компоненти бяха обработени предварително с еднокомпонентен праймер (Monobond Etch & Prime, Ivoclar Vivadent), спазвайки инструкциите на производителя. Зъбите бяха третирани с адхезив (Adhese Universal, Ivoclar Vivadent, фиг. 24 и 25). След като бе подбран цветът на композитния цимент, стъклокерамичните възстановявания бяха дефинитивно циментирани чрез адхезивна техника на циментиране (фиг. 26). The IPS e.max CAD хибридни корони бяха завинтени на съответните места (фиг. 27) и отворите бяха запечатани с помощта на композитен материал. Циркониевооксидните IPS e.max CAD-on мостови конструкции бяха циментирани с фотополимеризиращ цимент (SpeedCEM Plus, Ivoclar Vivadent). Проверихме всички функционални и естетични параметри, след което инструктирахме пациента как да носи протективните си шини (фиг. 28–31). Шината трябва да се носи през нощта. Освен това бяха планирани регулярни профилактични прегледи през интервал от четири месеца.

ДИСКУСИЯ

Често изцяло керамичните възстановявания при пациенти с бруксизъм се смятат за прекалено рисков протетичен метод. Дори до момента бруксизмът се споменава като контраиндикация. Това е категорично вярно, когато става въпрос за конвенционалните керамични материали, които имат висока крехкост. Когато материал от този тип се използва при повишено дъвкателно налягане (при парафункции), рисковете от провал са големи и затова следва да се оценят критично. За сметка на това обаче технологичният напредък ни разкрива нови възможности. Позовавайки се на автора на статията, модерните керамични материали и концепциите на приложението им могат безпроблемно да се използват при пациенти с бруксизъм, при положение че се спазват клиничните индикации.

ОБЗОРЕН ПРЕГЛЕД НА МАТЕРИАЛИТЕ, ИЗПОЛЗВАНИ В ТОЗИ КЛИНИЧЕН СЛУЧАЙ

IPS e.max CAD-on: Според клиничните данни CAD-on технологията има преживяемост от над три години. Средните периоди варират между 21 месеца за мостовите конструкции до 36 месеца за короните. Две изследвания анализираха преживяемостта на 29 различни тричленни мостови конструкции[1,2]. Няма данни за неуспех досега. Друго проучване, включващо 30 мостови конструкции, бе проведено през 2012 г. Освен това изследване, направено от University of Pennsylvania от von Blatz и кол., оцени така наречените композитни мостове, произведени по CAD-on технологията. На двадесет и петима пациенти бяха изготвени тричленни CAD-on мостове. След период от 6 месеца всички възстановявания бяха оценени като „много добри“ или „добри“.

IPS e.max Press: Съществуват данни за преживяване на литиево-дисиликатните възстановявания, направени чрез престехнология, за период от повече от 10 години. 97% е средната преживяемост на материала на базата на 5.6-годишен период на наблюдение на 643 възстановявания (корони) от 5 различни клинични проучвания[3,4,5,6,7], както и според проучване на Ivoclar Vivadent. Провалите (2.5%) се дължат на фрактури (1.6%), ендодонтски усложнения (0.2%) и развитие на вторичен кариозен процес (0.2%). Четири от короните бяха изключени от проучванията поради образуването на пукнатина (0.6%). Отчупване на части от материала настъпва при 3.4% от възстановяванията, но са били поправени веднага in situ. Системно проучване върху преживяемостта на конвенционалните стъклокерамични материали показа, че в 3.8% от случаите възникват фрактури. Преживяемостта на металокерамичните корони е

реклама

95.6% в период от 5 години, като биологични или технологични проблеми се съобщават в около 5 до 10% от случаите. Със своята 97.5% преживяемост и 1.6% риск от фрактури IPS e.max показва много по-задоволителни качества от конвенционалните материали като стъклокерамика и металокерамика. Това е валидно особено в случаите, в които се използват монолитни конструкции. Монолитните възстановявания от този материал са доста подходящи при пациенти с бруксизъм.

ЗАКЛЮЧЕНИЕ

В клиничния случай, описан в статията, лечебната цел е постигната, а функционалните и естетичните очаквания на пациента са напълно задоволени. Бяха използвани изцяло керамични възстановявания за рехабилитация на силно засегнатото от бруксизъм съзъбие. Ако направим ретроспекция, ще открием, че диагностиката, внимателното изготвяне на лечебния план, както и предпротетичното лечение играят значителна роля в лечебния процес. Постоянното придържане към определените в лечебния план етапи е също толкова важно. Само след като планираните вертикални съотношения са постигнати с помощта на временните конструкции, е възможно да преминем към дефинитивната възстановителна фаза. В подбора на материалите за протетичните възстановявания предварително трябва да оценим параметрите на дъвкателното налягане, което ще действа върху съзъбието при наличен бруксизъм, като за предпочитане са монолитните конструкции. Ако се отчетат тези фактори, е възможно постигането на дългосрочна стабилност и висока естетичност. DT

За авторите:

Д-р Theodoros Gonidis е роден в Атина, Гърция, и е завършил зъботехника в Technological Educational Institute (TEI) в Атина. Продължава обучението си в School of Dentistry of National and Kapodistrian University of Athens, Гърция, като се дипломира през 2012 г. Следващата година е приет в Катедрата по протетична дентална медицина на факултета.
e-mail: toddgonidis@icloud.com;

Д-р Meni Chatzinikolaou е активен участник в различни научни срещи и като автор, и като презентатор на научни проекти, като освен това има редица текстове, публикувани на чужди езици. Д-р Chatzinikolaou е член на Hellenic Prosthodontic Association и European Association of Osteointegration (EAO).
e-mail: xnmeni@icloud.com;

Д-р George Papavasiliou е протезист, чиято настояща позиция е на доцент в Катедрата по протетична дентална медицина, School of Dentistry at the National and Kapodis-trian University of Athens, Гърция.
e-mail: geopap@dent.uoa.gr;

Maria Spanopoulou е родена в Атина, Гърция, и завършва зъботехника през 2004 г. в Technological Educational Institute (TEI) в Атина.
Още през 2000 г. започва професионалната си дейност в лабораторията на баща си, Advanced Dental Laboratory.
www.adl-mariaspanopoulou.com
e-mail: info@mariaspanopoulou.com;

ОВЛАДЯВАНЕ НА ОТРАЗЕНАТА БОЛКА

Д-р Chady Torbay, д-р Sara Salloum, д-р Claudia Dib, д-р Edgard Jabbour и д-р Philippe Sleiman, Ливан

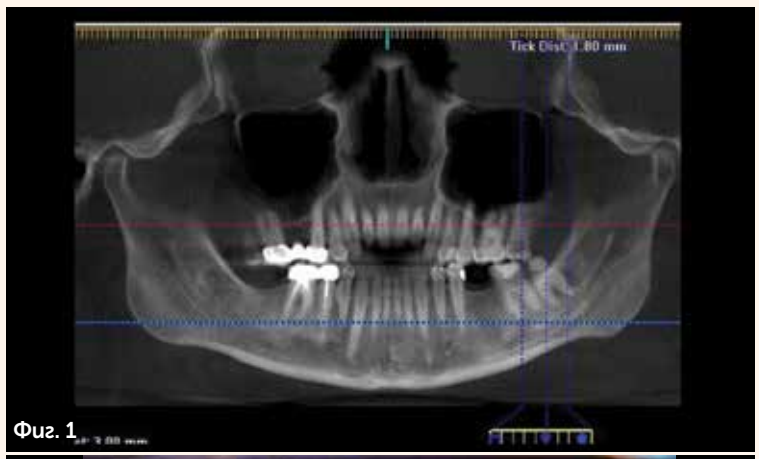

Фиг. 1

Фиг. 2

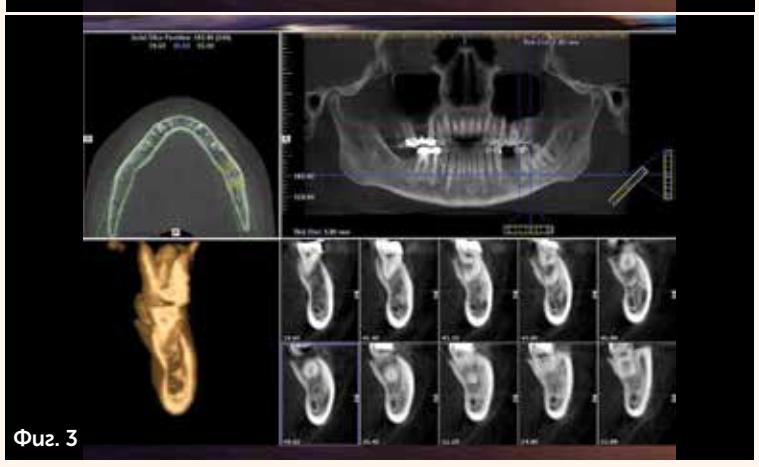
Фиг. 3

ВЪВЕДЕНИЕ

Отразената орофациална болка, която представлява болка, усещаща се в зона, отдалечена от първопричината, е много често срещана в дентималната практика[1,2]. Като ендодонтисти диагностиката на болката и успешното справяне с нея са сред най-първостепенните ни задачи. Отразената болка неоспоримо има неврогенна основа. Смята се, че някои специфични неврални пътища и невронни връзки в мозъка и тялото вероятно водят до възникване на подобно отразяване на болката[3,4]. Като пример може да послужи това, че някои от най-омаломощаващите болкови състояния, които първично се проявяват като дентална болка, всъщност се пораждат от други структури, имащи сходна инервация по хода на тригеминалния нерв[5,6].

Отразената болка може да създаде трудности в поставянето на диагнозата, като по този начин да доведе или до липсата на задоволителен резултат, или до провеждането на напълно ненужни ендодонтски и хирургични лечения и екстракции. Случаите на оплаквания от страна на зъбите по време на миокарден инфаркт представляват един сериозен пример на отразена болка[7].

Именно за да се постави точна диагноза, преди предприемане на лечение трябва да се снеме дентална анамнеза на пациента и да се проведат подробни диагностични изследвания[8]. Най-благоприятната терапия на отразената болка е лечението на причината за дадената симптоматика, което включва нелеката задача първичното заболяване да бъде локализирано[9]. Ако локализацията на този процес не може да бъде идентифицирана, терапията остава само симптоматична, състояща се в прием на аналгетични лекарствени средства. Адекватното управление на болката е едно универсално изискване в областта на здравеопазването[10]. В такива случаи е необходима колаборация между катедрите по дентална медицина и катедрите по фармакология и физиология[11].

В тази публикация ние представяме два случая на погрешно поставени диагнози и забавяне на необходимото лечение, чийто единствен резултат е прекомерна и неефективна медикаментозна терапия. В тези примери различни професионалисти в областта на оралното здравеопазване погрешно диагностицират причината за персистираща лицева болка поради липсата на достатъчно задълбочено и подробно дентално изследване. Освен това диагностиката им по никакъв начин не е подпомогната от наличните нови технологии.

КЛИНИЧЕН СЛУЧАЙ 1

Пациент с предполагаема лицева миалгия е изпратен за консултация със специалист. Той е управител на известна болница и в продължение на няколко седмици страда от силна болка. Лекуващите му лекари смятат, че става въпрос за възпаление на тригеминалния нерв и тъй като аналгетиците и противовъзпалителните средства нямат нужния ефект, терапията на пациента е сменена с Tegretol. Приятел на пациента го посъветва да се консултира и с лекар по дентална медицина за всеки случай. Назначена е CBCT за по-точна визуализация на процеса, освен това е проведено и клинично изследване. На графията не се открива нищо специфично, въпреки че зоната около третия молар (фиг. 1) изглежда съмнителна. Хирургът предлага екстракция на мъдреца, но веднага след като действието на анестетика изчезва, болката се появява отново. Поисках копие на компютърната томография и вечерта внимателно разгледах всеки един зъб, докато нещо в зоната под втори молар не ми направи впечатление. От аксиалния изглед (фиг. 2 и 3) и при проследяване на различни срезове през долна челюст (фиг. 4) изглеждаше, сякаш мигрираща от молара инфекция достига областта на мандибуларния нерв, като по този начин вероятно възпалителният инфилтрат оказва натиск върху нерва, причинявайки болка. Веднага се свързах с пациента и уговорихме възможно най-ранен час за следващата сутрин. Когато той пристигна, първото нещо, което предприех, бе да проверя виталитета на въпросния зъб, както и на останалите зъби в долната и в горната зъбна редица. Любопитно бе това, че мандибуларният втори молар не показа никакви признаци на виталност при топлинно дразнене и електростимулация, а усещането при перкусия също бе отрицателно. След като разясних ситуацията на пациента и той се съгласи да направим пробно изборване в зъба без анестезия, за да проверим дали ще провокираме болка – отново нямаше реакция от негова страна. Веднага пристъпих към отваряне на ендодонтски достъп и щом опитах да проверя проходимостта на дисталния канал, пациентът започна да усеща силна пулсираща болка, която ирадиира към лявата половина на лицето му. Няколко секунди по-късно възпалителен ексудат започна да се дренира от дисталния канал, като с помощта на макроканюлата на EndoVac (Kerr) улеснихме дренажа. Изтичането на ексудата продължи почти 15 минути. Щом ексудацията спря, пациентът почувства леко облекчение, но помоли да прекъснем лечението, тъй като болката бе прекалено силна. Уговорихме се да не завършвам лечението в това посещение, като той си записа час за следващия ден с обещанието, че ще ме държи в течение за състоянието си през целия ден. След дълга заслужена дрямка той отново се свърза с мен и ми каза, че най-после се почувствал отново като нормален човек. Всички лекарства бяха спрени, тъй като споделе, че има странно усещане при приема на Tegretol. На следващия ден завърших кореновото лечение (фиг. 5) с помощта на TF Adaptive (Kerr) и протокола за ирригация на Sleiman с EndoVac. Обтурирането на каналите бе извършено с техниката за 3D обтуриране с топла гутаперка, като по-късно бе поставена и корона.

КЛИНИЧЕН СЛУЧАЙ 2

Пациентка е изпратена за консултация в клиника с оплакване от тежест в мандибуларен молар. Освен това тя описва и наличието на парещо усещане в областта на долната устна. Направена е рентгенография (фиг. 6), на която се вижда недобре проведено кореново лечение с просветляване в апикалната зона. Информирах пациентката, че една CBCT графия би била особено необходима за определяне на точното естество на процеса. В аксиална проекция (фиг. 7) успяхме да отчетем обема на костна де-