DENTAL TRIBUNE

The World's Dental Newspaper · Russian Edition

РОССИЯ Апрель, 2019 №2, ТОМ 18

Новости

Ученые установили связь между использованием ополаскивателя для полости рта и повышенным артериальным давлением

ХЬЮСТОН, США. Сбалансированный видовой состав микрофлоры полости рта может способствовать сохранению здоровой сердечно-сосудистой системы за счет превращения нитратов, содержащихся в пище, в оксид азота (NO), сигнальную молекулу, участвующую в поддержании нормального уровня артериального давления. Было обнаружено, что хлоргексидин, вещество, содержащееся в ополаскивателях для полости рта, может уничтожать NO-образующие бактерии, тем самым способствуя повышению артериального давления.

Проведенное недавно исследование позволяет предположить, что правильный контроль микрофлоры языка может улучшить показатели систолического давления в покое. (Фотография: Gecko Studio/Shutterstock).

Ученые использовали метод секвенирования и анализа гена 16S рРНК, чтобы определить, повлияет ли использование ополаскивателя рта с хлоргексидином дважды в день в течение недели на состав микрофлоры полости рта и уровень артериального давления у 26 здоровых испытуемых. Были получены образцы слюны и соскоба с языка участников исследования, а также данные измерения артериального давления до исследования и через 7, 10 и 14 дней после его начала.

Результаты исследования показали, что использование хлоргексидина дважды в день связано со значимым повышением систолического давления, а прекращение использования этого вещества ведет к увеличению количества нитрат-редуцирующих бактерий в соскобе с языка. Участники исследования с относительно высоким уровнем бактериальной нитрит-редуктазы имели более низкие значения систолического давления в покое.

По мнению одного из исследователей, из-за широкого распространения молекулы и разнообразия биологических эффектов оксида азота бактерии полости рта могут оказывать значимое влияние и на другие аспекты здоровья человека, помимо регуляции артериального давления. «Мы знаем, что человек не может быть здоров без достаточного количества циркулирующего в крови оксида азота. И все же первое, что делают более 200 млн американцев каждый день, – используют антисептический ополаскиватель полости рта, убивающий "хорошие бактерии", которые продуцируют оксид азота. Это тот случай, когда полезная на первый взгляд привычка приносит больше вреда, чем пользы», – говорит он.

Исследование на тему «Частота чистки языка влияет на состав микрофлоры языка и циркуляцию нитратов в слюне и желудочно-кишечном тракте» опубликовано online 1 марта 2019 г. в журнале «Frontiers in Cellular and Infection Microbiology».

www.dental-tribune.com

Современные технологии

Цифровой рабочий процесс и применение мембран из богатого тромбоцитами фибрина и озонотерапии в контексте реабилитации полости рта

Цифровая революция изменила весь мир, включая и стоматологию. Мы живем в цифровую эпоху и располагаем материалами и технологиями, которые позволяют перевести весь рабочий процесс «в цифру» и, следовательно, перейти на совершенно новый уровень с точки зрения скорости и эффективности лечения.

стр. 3

Достижение индустрии



Виртуальная реальность и ортодонтия: новые возможности для пациентов

Представьте себе следующую ситуацию: к вам приходит... совершенно спокойный пациент. Он впервые обращается в вашу клинику, но отлично знает, где находится нужный ему кабинет. Без лишних разговоров пациент усаживается в стоматологическое кресло и с готовностью выполняет все указания ортодонта.

стр. 8

Клинический случай



Лечение заядлых курильщиков: имплантация с немедленной нагрузкой

Сегодня на рынке представлено множество моделей имплантатов и их модификаций, что может затруднять выбор подходящей системы для конкретного пациента. Немедленная установка супраструктуры показана при хорошей первичной стабильности имплантатов и адекватной окклюзионной нагрузке.

стр. 12

Эстетическая стоматология

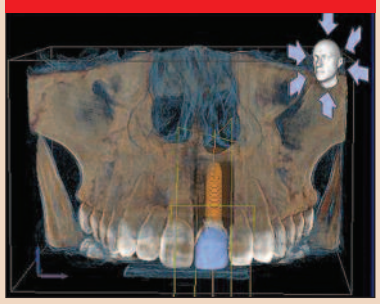

Быстрое восстановление функций и эстетики при травме фронтального зуба

CEREC и хирургическая стоматология? Сегодня, когда пациенты рассчитывают на максимально быстрые, всеобъемлющие и высокоэстетичные решения, я полагаю, что они прекрасно дополняют друг друга. Такое мнение, однако, сложилось у меня далеко не сразу.

стр. 16

Минимальная инвазивность – максимальная эффективность

Парадигма реставрационной стоматологии в текущем десятилетии

Мацей Жаров, Польша

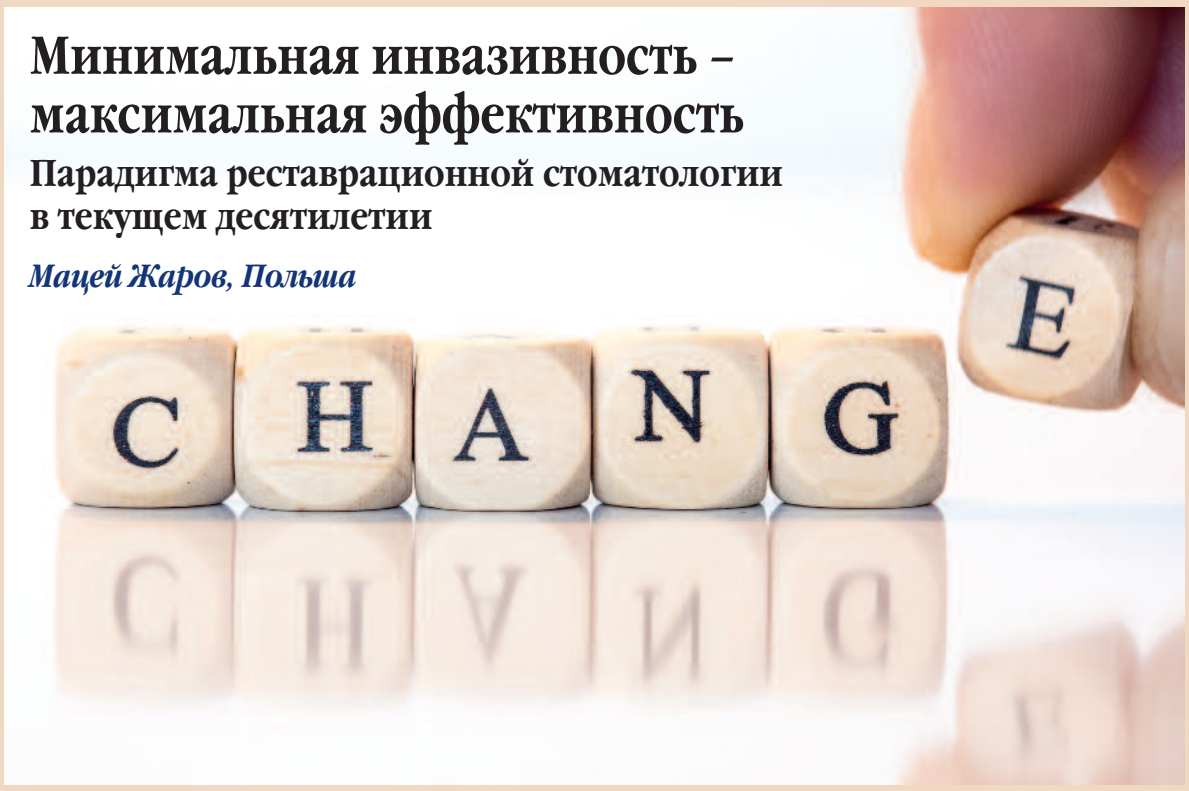

Введение

В настоящей статье описана сложная реабилитация полости рта, необходимость которой обусловливалась тяжелым повреждением зубов. Часть лечения была проведена более 10 лет назад, а заключительные этапы реабилитации – лишь недавно. Радикальное изменение парадигмы, произошедшее за это относительно небольшое время (с 2005 по 2015 г.), отразилось и на плане лечения, и на объемах тканей зубов, которые удалось сохранить благодаря новому подходу к реабилитации.

Клинический случай

Пациентка 25 лет обратилась в клинику для улучшения эстетики улыбки 12 лет назад (рис. 1–3). Фронтальные зубы верхней и нижней челюсти были сильно повреждены в результате хронического расстройства пищевого поведения, которым пациентка страдала до этого. В 2005 г. спланировали сложную реабилитацию полости рта и начали лечение. На верхней челюсти пациентки установили цельнокерамические онлей-вкладки; также были изготовлены цельнокерамические коронки для фронтальных зубов нижней челюсти (рис. 4–6). Десять лет назад такое решение полностью соответствовало общепринятому подходу к реабилитации в случае структурных повреждений зубов.

Пациентке понравился внешний вид реставраций, установленных на верхней челюсти, однако она не закончила лечение и не появлялась в клинике вплоть до 2015 г. Из-за того, что реабилитация не была завершена, на некоторых онлей-вкладках за это время появились сколы (рис. 7–9). Благодаря усовершенствованию стоматологических материалов и методов лечения мы имели возможность предложить пациентке новый вариант реабилитации нижней челюсти, соответствующий концепции минимальной инвазивности и не предусматривающий сошлифовывания таких объемов тканей зубов, как 10 лет назад.

Планирование лечения

Чтобы зарегистрировать центральное соотношение челюстей и перенести его в артикулятор, применили депрограмматор Kois. Изготовили восковую модель, немного увеличив высоту окклюзии (VDO) в соответствии с анализом эстетики улыбки. Очевидным преимуществом увеличения VDO являлось создание пространства для реставрационного материала без чрезмерного сошлифовывания зубов. Изготовили примерочную модель и провели анализ эстетики и фонетики. Жевательные зубы нижней челюсти предполагалось восстановить с помощью онлей-вкладок из дисиликата лития, зубы фронтальной группы – при помощи композитного материала.

Этап реставрации: жевательные зубы

Провели минимально инвазивное препарирование жевательных зубов нижней челюсти, цель которого заключалась преимущественно в том, чтобы сформировать четкие, хорошо различимые границы для дальнейших операций в лаборатории. Отпрепарированные поверхности зубов тщательно отполировали, за исключением границ препарирования. Чтобы создать пространство для реставрационного материала со стороны окклюзионных поверхностей зубов, на диагностических моделях создали ключ из самоотверждающегося моделировочного композита с учетом увеличения VDO и установили его в полости рта пациентки (рис. 10). Получили оттиски, изготовили онлей-вкладки из дисиликата лития (IPS e.max, Ivoclar Vivadent); рис. 11. В следующее посещение провели

→ DT стр. 2

Рис. 1

Рис. 2

Рис. 3

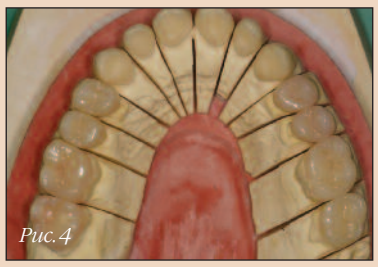
Рис. 4

Рис. 5

Рис. 6

Рис. 7

Рис. 8

Рис. 9

← DT стр. 1

примерку этих реставраций и, удостоверившись в их надлежащей краевой адаптации, зафиксировали на цемент (рис. 12–20).

Этап реставрации: фронтальные зубы

Зубы очистили с помощью абразивной пасты, режущие края обработали абразивным составом с частицами оксида алюминия размером 50 мкм. С вестибулярной стороны режущих краев с помощью алмазного шаровидного бора (001-006-2, Olident) сформировали уступ 1 мм со скосом под 80° (около 0,5 мм; рис. 21 и 22). Фронтальные зубы нижней челюсти демонстрировали некоторую скученность, ввиду чего было принято решение отказаться от использования коффердама при их реставрации.

Рис. 10

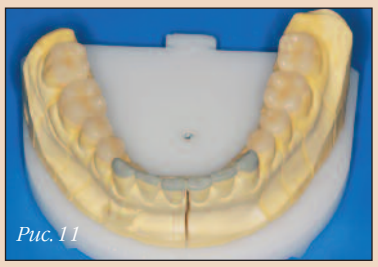
Рис. 11

Эмаль и дентин протравили в течение 20 с ортофосфорной кислотой 38%, затем нанесли адгезив OliBOND (однокомпонентная адгезивная система 5-го поколения, Olident), смыли излишки водой, просушили поверхности воздухом и подвергли их полимеризации светом в течение 20 с.

При реставрации зубов фронтальной группы сначала создавали композитный каркас в форме коробки, заполняли его композитом и затем наносили слой композита снаружи. Для достижения предсказуемых результатов вовсе не нужно прибегать к сложным манипуляциям: правильное послойное нанесение материала возможно при использовании всего двух шприцев с композитом (рис. 23).

На восковой модели (рис. 24) создали силиконовый ключ, который разрезали вдоль. Установив на зубах пациентки язычную часть силиконового ключа, сформировали заднюю стенку каркаса, нанеся для этого тонкий слой нанонаполненного композита (OliREVO, оттенок A3, Olident). Затем из того же материала сформировали апроксимальные поверхности, при создании которых использовали матрицы BlueView VariStrip (Garrison; рис. 25 а и 26). Готовые коробки заполнили опаковым композитом (OliREVO, оттенок OA2) и перед полимеризацией материала сформировали мамелоны, чтобы придать зубам естественный вид (рис. 25 б, 27 и 28). Полимеризовали материал и нанесли внешний слой композита (OliREVO, оттенок OA2) толщиной около 0,5 мм (рис. 25 в и 29). Композит тщательно разровняли с помощью моделировочной кисти и полимеризовали светом (каждую поверхность в течение 40 с, т.е. несколько дольше, чем обычно). После небольшой корректировки окклюзии провели финишную характеризацию. Прежде всего выполнили оконтуривание переходных углов и режущего края. Затем воссоздали борозды развития, которые наметили карандашом (рис. 30) и сформировали с помощью алмазного бора (831-204-012, Komet Dental/Brasseler; см. рис. 23). После этого с помощью резиновой полировальной головки устранили шероховатости, возникшие под воздействием бора, а также придали реставрациям блеск. Окончательную полировку реставраций выполнили с помощью алмазной пасты 1 мкм и щетки из натуральной козьей шерсти при вращении наконечника со скоростью от 1 000 до 10 000 мин$^{-1}$.

Результаты реабилитации зубов нижней челюсти представлены на рис. 31–33. Наблюдение в течение 2 лет продемонстрировало полную долговременную клиническую состоятельность онлей-вкладок из дисиликата лития и композитных реставраций (рис. 34).

Вывод

За счет увеличения VDO можно создать дополнительное пространство для реставраций, сведя к минимуму необходимость в сошлифовывании тканей зубов и повысив силу связи между реставрациями и эмалью. Правильное планирование лечения и использование восковой модели и силиконового ключа позволяют добиться предсказуемых результатов с точки зрения формы и цвета композитных реставраций. DT

Рис. 12

Рис. 13

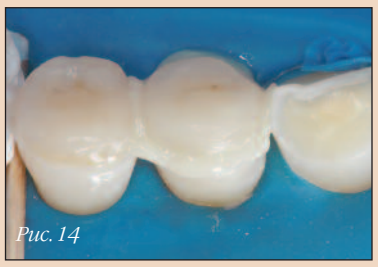
Рис. 14

Рис. 15

Рис. 16

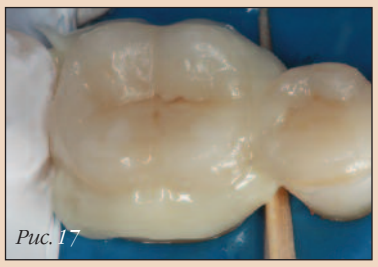
Рис. 17

Рис. 18

Рис. 19

Рис. 20

Рис. 21

Рис. 22

Рис. 23

Рис. 24

Рис. 25, а

Рис. 25, б

Рис. 25, в

Рис. 26

Рис. 27

Рис. 28

Рис. 29

Рис. 30

Рис. 31

Рис. 32

Рис. 33

Рис. 34

Контактная информация

Доктор Мацей Жаров (Maciej Żarow, DDS, PHD) работает в частной стоматологической клинике и руководит образовательным центром в Кракове, Польша (www.kursydentist.pl). Связаться с ним можно по электронной почте maciej.zarow@dentist.com.pl или через facebook: Maciej Zarow.

Цифровой рабочий процесс и применение мембран из богатого тромбоцитами фибрина и озонотерапии в контексте реабилитации полости рта

Мигель Стэнли, Ана Пас, Катарина Родригеш и Джиогу Мендеш, Португалия

Введение

Цифровая революция изменила весь мир, включая и стоматологию. Мы живем в цифровую эпоху и располагаем материалами и технологиями, которые позволяют перевести весь рабочий процесс «в цифру» и, следовательно, при наличии соответствующей теоретической и практической подготовки перейти на совершенно новый уровень с точки зрения скорости и эффективности лечения.

Рис. 1, а

Рис. 1, б

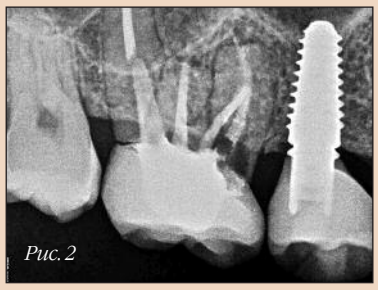
Рис. 2

Существует множество технологий, упрощающих нашу повседневную работу, включая вне- и внутриротовые сканеры, низкодозовую конусно-лучевую компьютерную томографию (КЛКТ), программы для моделирования и изготовления реставраций, известные как CAD/CAM (системы автоматизированного проектирования и производства), которые сегодня вместе с новыми эстетичными материалами и средствами прототипирования (фрезеровальными устройствами и 3D-принтерами) радикально меняют стоматологию. В настоящей статье описан клинический случай, наглядно демонстрирующий применение цифрового рабочего процесса и нескольких современных технологий в ортопедии.

Клинический случай

В ноябре 2017 г. пациентка 39 лет обратилась в клинику White Clinic с жалобой на боль в области зуба 16. Провели клинический осмотр и рентгенологическое обследование (включая получение периапикальной рентгенограммы), выполнили КЛКТ-сканирование (Carestream 9500, Carestream Dental), сделали вне- и внутриротовые фотографии (рис. 1–3).

Обследование выявило инвазивную цервикальную резорбцию мезиально-щечного корня зуба 16. Запланировали удаление зуба с одномоментной установкой имплантата. Ранее зуб 16 дважды подвергался эндодонтическому лечению и был восстановлен с помощью керамической коронки. Хотя стоматологи, работающие в White Clinic, всегда стремятся сохранить зуб, в данном клиническом случае с учетом всех обстоятельств это было невозможно. Ввиду дефицита времени также не представлялось возможным выполнить цифровое моделирование

→ DT стр. 4

Реклама

Moscow, Russia
23–26.09.2019

ДЕНТАЛ ЭКСПО

46-Й МОСКОВСКИЙ МЕЖДУНАРОДНЫЙ СТОМАТОЛОГИЧЕСКИЙ ФОРУМ И ВЫСТАВКА

Крокус Экспо,
павильон 2, залы 5, 6, 7, 8

www.dental-expo.com

6+

КРУПНЕЙШАЯ ВЫСТАВКА, ПЛОЩАДКА ОБУЧЕНИЯ И НЕТВОРКИНГА

Организатор: DENTALEXPO®

Стратегический партнер: Стоматологическая ассоциация России

Генеральный информационный партнер: Стоматология сегодня

Генеральный научно-информационный партнер: Dental Tribune

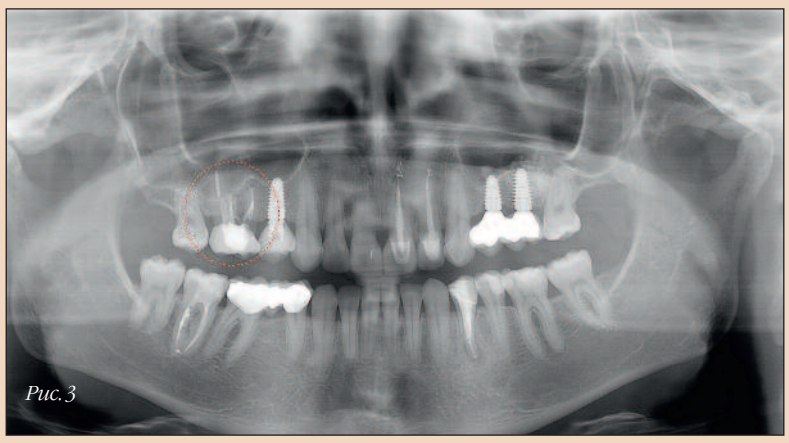
Рис. 3

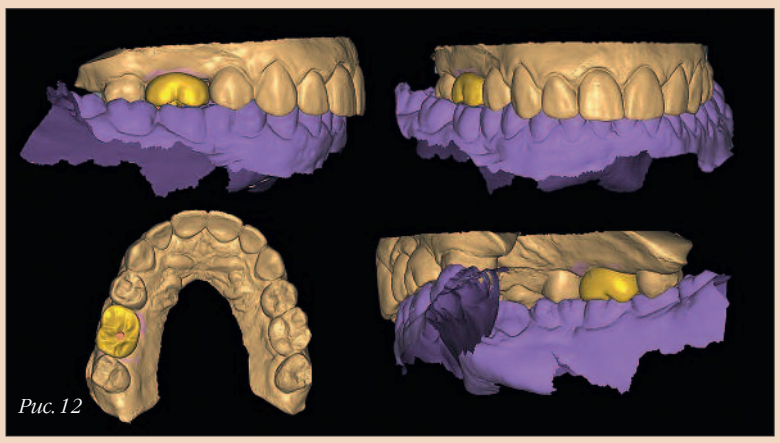
Рис. 12

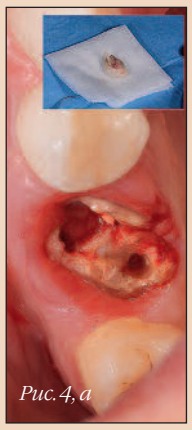
Рис. 4, а

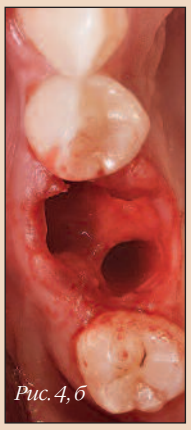
Рис. 4, б

Рис. 4, в

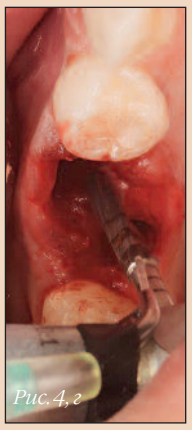
Рис. 4, г

Рис. 5, а

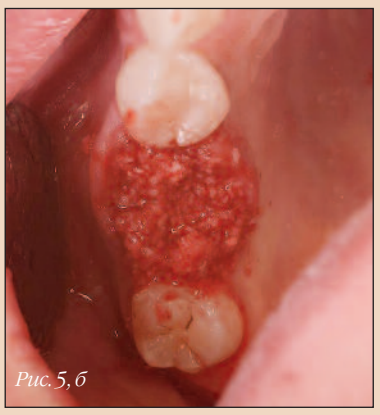
Рис. 5, б

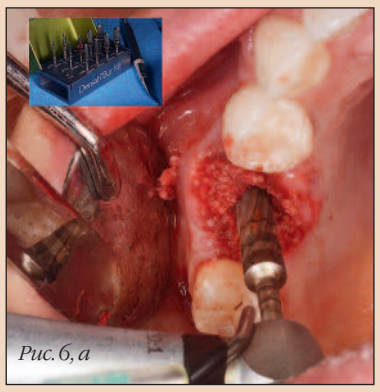
Рис. 6, а

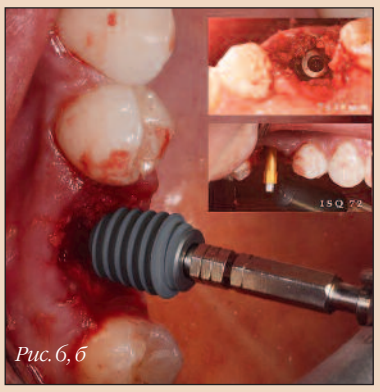
Рис. 6, б

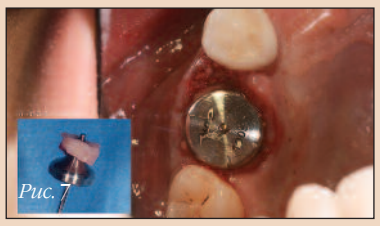
Рис. 7

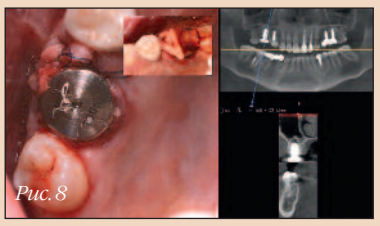
Рис. 8

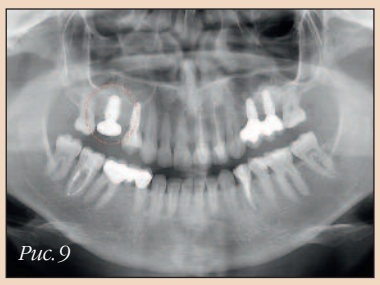
Рис. 9

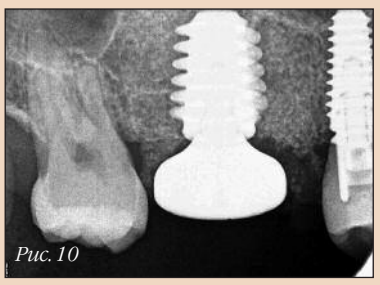
Рис. 10

Рис. 11, а

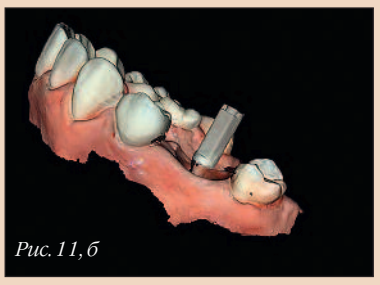
Рис. 11, б

← DT стр. 3

хирургического шаблона для установки имплантата, поэтому план лечения предусматривал традиционную имплантацию и изготовление супраструктуры с применением цифровых методов.

Удалили зуб 16, иссекли околокорневую кисту и провели кюретаж лунки (рис. 4, а и б). Для дезинфекции лунки применили озонотерапию (Ozone DTA, Apoza; рис. 4, в). Озон обладает противомикробным действием, благодаря которому он препятствует развитию воспалительного процесса, а также стимулирует клеточное восстановление и, следовательно, способствует лучшему заживлению тканей. После дезинфекции лунки препарировали ложе для имплантата с помощью набора инструментов AnyRidge (AnyRidge Surgical Kit, MegaGen; рис. 4, г). Костные дефекты заполнили свиным ксенотрансплантатом (Gen-Os, OsteoBiol), смешанным с инъекционным богатым тромбоцитами фибрином – i-PRF (PRF-технология Choukroun; рис. 5, а и б). Затем кость уплотнили с помощью набора дрилей Densah (Densah Burs, Versah; рис. 6, а).

Установили имплантат 7×10 мм (AnyRidge). Показатель устойчивости имплантата (ISQ), измеренный с помощью прибора Mega ISQ (MegaGen), составил 72, что, согласно шкале ISQ, соответствовало высокой стабильности (рис. 6, б). Установили формирователь десны 10×7 мм (AnyRidge) с пробкой из усовершенствованного богатого тромбоцитами фибрина – A-PRF (PRF-технология Choukroun), которая должна была ускорить процесс заживления, рану ушили полипропиленовой нитью 4/0 (Hu-Friedy; рис. 7–10). После этого выполнили стандартную для White Clinic послеоперационную процедуру, а именно – в течение 8 мин воздействовали на участок с помощью лазера ATP38 (Swiss Bio Inov): низкоуровневая лазерная терапия благотворно влияет на клеточный метаболизм и ускоряет послеоперационное заживление. С этой же целью назначили гель с гиалуроновой кислотой 0,2% (Gengigel, Ricerfarma) и ополаскиватель с гиалуроновой кислотой 0,1% (Gengigel First-aid, Ricerfarma) в течение 1 нед после операции. Через 1 нед сняли швы, дезинфицировали область вокруг имплантата с помощью озона и снова обработали участок в течение 8 мин низкоуровневым лазером ATP38.

В марте 2018 г., через 4 мес после установки имплантата, приступили к ортопедической реабилитации. С помощью внутриротового сканера (CS 3600, Carestream Dental) получили цифровой оттиск, установив маркеры для сканирования непосредственно на головку имплантата (MegaGen; рис. 11). Информацию передали в лабораторию Anatomic Lab для моделирования коронки. Коронку фрезеровали с помощью аппарата компании Amann Girrbach (рис. 12). Через 1 нед готовую коронку из монолитного циркония установили на имплантат и проверили окклюзию с помощью устройства T-Scan (Tekscan; рис. 13–19).

Обсуждение

Основной показатель успешности имплантации – достаточная первичная стабильность имплантата, которая является одним из обязательных условий его остеоинтеграции [1]. Стабильность имплантата во многом зависит от таких факторов, как качество и объем кости, способ имплантации, форма и покрытие самого имплантата [2].

Стабильность можно измерить с помощью устройства, которое анализирует резонансную частоту имплантата после его установки. Компьютерная программа конвертирует данные об электромагнитных волнах в числовой показатель от 1 до 100, именуемый ISQ. Согласно инструкции изготовителя аппарата, стабильный имплантат должен иметь показатель ISQ выше 65, а показатель ниже 50 свидетельствует о нестабильности имплантата [3]. При этом, однако, разные авторы приводят различные пороговые значения ISQ.

Сегодня стоматологи располагают различными методами, помогающими обеспечить успешную имплантологическую реабилитацию. Одним из них является использование мембран из богатого тромбоцитами фибрина (PRF). Это вещество способно сокращать период заживления и улучшать регенерацию костной ткани. Мембрана из PRF обеспечивает быструю эпителизацию участка и одновременно с этим эффективно препятствует пролиферации эпителиальных клеток в костный дефект [4].

Encü и Alaaddino lu провели оценку влияния покрытия из богатого лейкоцитами и тромбоцитами фибрина (L-PRF) [5]. Стабильность имплантата с таким покрытием они измеряли по шкале ISQ [5]. Использование L-PRF при установке имплантата приводило к статистически значимому увеличению показателей ISQ, которые с течением времени непрерывно росли. Boora и соавт. сообщают о раннем ремоделировании кости вокруг имплантатов с покрытием из L-PRF [6]. Имплантаты с покрытием из L-PRF демонстрировали на 50% меньшую исходную утрату кости через 1 и 3 мес после имплантации [7]. В настоящее время методы центрифугирования оптимизированы: меньшая скорость центрифугирования позволила получить такие вещества, как A-PRF и i-PRF. Они содержат больше тромбоцитов, что позволяет ускорить заживление, и больше лейкоцитов, что улучшает регенерацию [8].

Кроме того, положительный эффект наблюдается и при покрытии имплантатов не модифицированным PRF. С учетом простоты получения PRF, а также низкой стоимости и биологических свойств этого вещества, PRF можно считать надежным средством [7]. Хотя применять PRF при установке имплантатов или для устранения дефектов периимплантных тканей начали совсем недавно, несколько исследований уже продемонстрировали клинические преимущества такого подхода, включая повышение показателей ISQ и уменьшение резорбции краевой кости [7].

Еще одним методом, который помогает обеспечить успех имплантологической реабилитации, является озонотерапия. Озон обладает антибактериальным эффектом: оказывая на клетки окислительное воздействие, он повреждает цитоплазменные оболочки определенных микроорганизмов, например бактерий, вирусов, грибов и паразитов, не причиняя при этом вреда здоровым клеткам человека [9, 10]. Таким образом, озон ускоряет заживление мягких тканей (повышая скорость физиологического процесса заживления), сдерживает оппортунистические инфекции, сокращает время рубцевания после удаления зуба (формируя псевдомембрану поверх лунки и тем самым защищая ее от механических воздействий) и способствует регенерации кости [10–12]. Согласно литературе, постэкстракционную лунку следует перед установкой имплантата обработать традиционным способом и продезинфицировать с помощью озона в течение примерно 40 с. Это позволяет избежать инфицирования лунки и улучшает регенерацию кости [10, 13]. Исследования показали, что при установке обработанных озо-

Рис. 13, а

Рис. 13, б

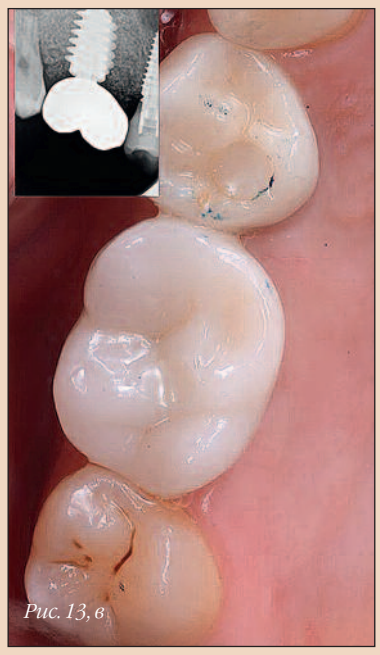
Рис. 13, в

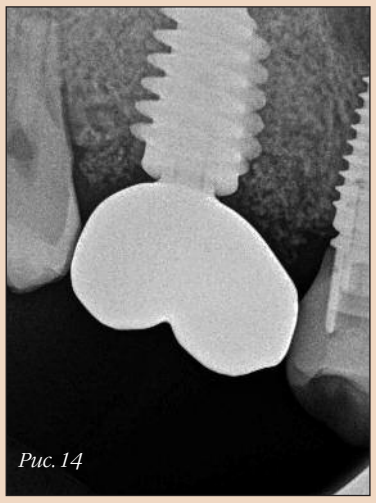
Рис. 14

ном имплантатов вокруг них наблюдается процесс регенерации клеток периодонта, сходный с процессом, происходящим в области естественных зубов [10, 14].

Современный цифровой рабочий процесс состоит из четырех этапов: получения изображения (путем сканирования), обработки данных (с помощью программ для CAD), изготовления реставраций (с помощью систем CAM) и их фиксации в полости рта пациента [15]. Объектом сканирования может являться как гипсовая модель, так и полость рта [16].

По сравнению с традиционными слепками цифровые оттиски обладают рядом преимуществ. Наиболее существенным аспектом является уменьшение стресса и дискомфорта пациента. Кроме того, сканирование осуществляется быстро и упрощает работу клинициста, особенно в сложных случаях (например, при наличии поднутрений и/или нескольких имплантатов). Оптические оттиски позволяют отказаться от использования гипсовых моделей, что не только экономит время, но и улучшает коммуникацию с техником. Наконец, такие оттиски делают более эффективной и коммуникацию с пациентом, благодаря чему являются превосходным «маркетинговым» инструментом [17, 18].

При этом аналоговые и цифровые оттиски, получаемые для создания одиночных реставраций или мостовидных протезов на 3–4 единицы с опорой на естественные зубы или имплантаты, обладают сопоставимой точностью. Что же касается ортопедических конструкций большой протяженности, например полных несъемных протезов с опорой сразу на несколько естественных зубов или же имплантатов, то здесь пальму первенства по-прежнему удерживают традиционные, физические оттиски [17]. Кроме того, разные сканеры обладают различной степенью точности, причем вне зависимости от модели и принципа работы сканера точность оптического оттиска при частичной адентии оказывается выше, нежели при адентии полной [19].

К недостаткам цифровых оттисков относятся сложность определения границ препарирования в том случае, если они располагаются ниже уровня десны, или при наличии кровоточивости, а также длительность освоения навыков работы со сканером, его высокая стоимость и значительные расходы на его техническое обслуживание [17].

Сегодня стоматологи имеют возможность совмещать изображения зубов и тканей десны, полученные с помощью внутриротового сканера, и трехмерные изображения костных структур, реконструированные на основе срезов КЛКТ. Это позволяет определить оптимальное расположение имплантатов и изготовить хирургический шаблон, благодаря которому имплантаты можно установить точно в соответствии с планом лечения, причем без отслоения лоскута [18].

Цифровые оттиски служат основой для виртуального моделирования (CAD) ортопедической конструкции, которая затем изготавливается по методу CAM [20]. Технология CAD/CAM позволяет отказаться от традиционного трудоемкого процесса изготовления реставраций. Реставрации, созданные с помощью технологии CAD/CAM, отличаются более точной посадкой [21].

Ранее главную проблему представляло краевое прилегание реставраций CAD/CAM, однако сегодня они демонстрируют отличную адаптацию: размер зазора составляет всего около 40 мкм [16, 22, 23].

Вывод

Новые технологии – PRF, озонотерапия и внутриротовое сканирование – внесли существенный вклад в успех имплантологической реабилитации, заметно сократив продолжительность как хирургического, так и ортопедического этапов лечения. DT

От редакции: *список литературы можно получить в издательстве.*

Рис. 15

Рис. 16

Рис. 17

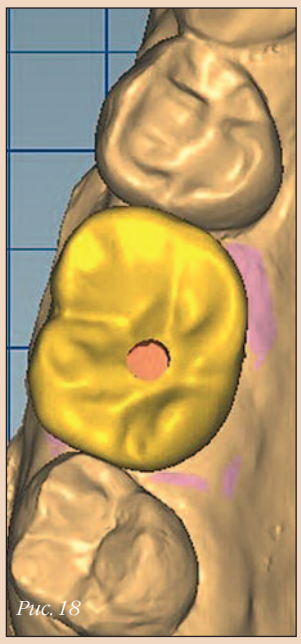
Рис. 18

Рис. 19

Контактная информация

Dr Miguel Stanley
Rua Dr. Antynio Loureiro Borges, ed. 5, 1° Andar
Arquiparque
Miraflores
1495-131 Algés, Portugal (Португалия)
Тел.: +351 21 396 2727
info@whiteclinic.pt

Вопросы местного обезболивания в детской стоматологии

На наши вопросы отвечает доцент кафедры детской стоматологии ФГБОУ ВО «МГМСУ им. А.И.Евдокимова», кандидат медицинских наук Людмила Николаевна Дроботько

– Людмила Николаевна, почему вопрос адекватной анестезии в детской стоматологии настолько важен?

– Дети очень чувствительны к боли и склонны к страху болевых ощущений. Можно выделить несколько причин страха, среди них важное значение имеют собственный негативный опыт боли, неизвестность, а если речь идет о приеме в клинике, то страх могут вызывать незнакомая обстановка, персонал, вид бормашины и инструментов. Необходимо создать доверительные отношения с пациентом, при этом немаловажное значение приобретает обезболивание, которое создает у ребенка комфорт и способствует сотрудничеству между врачом и пациентом. Таким образом, основными задачами обезболивания в детской стоматологии является устранение психоэмоционального напряжения, обеспечение безболезненности манипуляций и достаточной продолжительности анестезии.

– Местная анестезия – ведущий метод обезболивания в стоматологии как у взрослых, так и у детей. Какое место занимает аппликационная анестезия?

– Действительно, ни одно лекарство не применяется в стоматологической практике так часто, как местноанестезирующие средства. Местное обезболивание достигается с помощью препаратов, действующих на чувствительные нервные окончания и проводники, расположенные в зоне их введения. В стоматологической практике используются различные способы местного обезболивания. Аппликационную, или поверхностную, анестезию проводят неинвазивно путем нанесения анестезирующих средств на поверхность тканей. В этом случае используют местные анестетики, хорошо проникающие в ткани и воздействующие на чувствительные нервные окончания. Через неповрежденные кожные покровы эти препараты не проходят, поэтому поверхностная анестезия используется только для обезболивания слизистой оболочки полости рта, тканей пародонта и раневых поверхностей.

– Какие требования предъявляются к препаратам для аппликационной анестезии?

– Аппликационная анестезия проводится растворами, гелями, мазями, аэрозолями. Местные анестетики должны действовать только в месте введения или нанесения на ткани. Аппликационные анестетики должны иметь приятные вкус и запах и не раздражать слизистую оболочку рта. Анестезия наступает в течение нескольких минут. Поверхностная анестезия считается наиболее безопасным методом обезболивания, но не следует забывать, что используемые для этой цели анестетики хорошо всасываются и их нельзя наносить на большие поверхности слизистой оболочки рта из-за риска возможности всасывания в кровь и развития системного токсического действия.

> ...концентрация лидокаина 0,33% разрешена FDA и рекомендована к применению в нашей стране начиная с 3 мес жизни

– Какие анестетики используются?

– Для поверхностной анестезии применяются бензокаин, лидокаин, бумекаин, тетракаин. Лидокаин обладает более выраженным анальгезирующим действием, чем прокаин, и наиболее часто выбирается как действующее вещество для обезболивающих гелей, например, препарат Лидент Бэби (производство компании «Акрихин»). Лидент Бэби содержит анестетик лидокаина гидрохлорид в концентрации 0,33%. Лидокаина гидрохлорид имеет местный анестезирующий эффект двойного действия: блокирует проведение нервного импульса и предотвращает его образование в начальной точке. Кроме того, в состав Лидент Бэби включен цетилпиридиния хлорид – оральный антисептик первой категории по системе FDA, эффективный против большинства возбудителей гингивита. Он обладает антибактерицидным действием, особенно в отношении грамположительных микроорганизмов; фунгицидным действием, особенно в отношении дрожжевых грибов, включая гриб рода *Candida*.

Еще раз хочу подчеркнуть, что препарат Лидент Бэби имеет в своем составе 0,33% раствор лидокаина. Именно эта концентрация разрешена FDA и рекомендована к применению в нашей стране начиная с 3 мес жизни.

– То есть препарат можно применять, например, и при прорезывании временных зубов?

– Да. Период прорезывания временных зубов всегда достаточно напряженный в жизни ребенка и его родителей, вызывает беспокойство и у тех, и у других. Несмотря на то что прорезывание временных зубов – физиологический процесс, не сопровождаемый, как правило, никакими общими и местными патологическими проявлениями, у некоторых детей при прорезывании отмечают нарушения общего состояния, характеризуемые повышением температуры тела, отказом от приема пищи, возможны диспепсические явления. Ребенок становится беспокойным, плохо спит. Отмечены гиперсаливация, в полости рта – гиперемия и локальный отек десны в проекции прорезывающегося зуба.

Выраженная болезненность и отечность десен, которая сопровождается плачем, беспокойством, отказом ребенка от еды, может потребовать использования специальных местных обезболивающих гелей, например геля Лидент Бэби. Преимуществом препарата является то, что благодаря комбинированному составу анестетика и антисептика он не только оказывает обезболивающее действие, но и помогает предотвратить инфицирование воспаленных десен ребенка, а также обладает самой доступной ценой и разрешенным возрастом применения с 3 мес.

Кроме того, Лидент Бэби создан на основе гиетэллозы, благодаря чему обладает высокой мукоадгезивностью (способностью удерживаться на слизистой оболочке и не смываться слюной), локализированным активным действием и пролонгацией их фармакологического эффекта. DT

– Людмила Николаевна, спасибо Вам за интервью!

Лечение воспаления тканей пародонта и периимплантных тканей

Винченцо Иорио-Сичилиано, Италия

Удаление биопленки является ключевым фактором успеха при лечении воспаления тканей пародонта и периимплантных тканей. Пародонтит, мукозит и периимплантит представляют собой бактериальное воспаление со сходными симптомами. Клинические проявления всех трех заболеваний схожи и включают кровоточивость при зондировании, эритему, отечность тканей и гноетечение; глубина пародонтальных карманов при этом составляет более 4 мм. Причиной этих примерно одинаково протекающих инфекционных заболеваний является бактериальный зубной налет – биопленка, содержащая большое количество патогенных бактерий. Таким образом, эффективное удаление этой биопленки становится необходимым условием успешного лечения данных инфекций.

Варианты лечения

Для механического удаления биопленки применяют различные инструменты (например, кюреты, ультразвуковые наконечники, а также устройства для обработки воздуха под давлением). Тем не менее механическое очищение не всегда позволяет полностью избавиться от биопленки.

PERISOLV® (REGEDENT) – это новый антибактериальный очищающий гель на основе хлораминов, который можно использовать в дополнение к механическому очищению при лечении пародонтита, мукозита и периимплантита. Гель проникает в биопленку, размягчает ее и всего за несколько секунд уничтожает патогенные бактерии [1, 2].

Двухкомпонентный гель PERISOLV® состоит из гипохлорита натрия 0,95% и раствора аминокислот. Перед использованием компоненты смешивают; при этом гипохлорит натрия и аминокислоты образуют недолговечные хлорамины (N-карбокси-ангидрид – NCA), обладающие антибактериальным и противовоспалительным действием. Таким образом, PERISOLVR оказывает противомикробное воздействие, одновременно размягчая твердые отложения на поверхности зуба или имплантата, что позволяет более щадяще очищать поверхность корня [3].

Хлорамины представляют собой естественные соединения, играющие важную роль в иммунной системе человека [4–6]. Благодаря этому гель PERISOLV® обладает ярко выраженным противомикробным действием [1] и в отношении биопленки, образующейся на имплантатах [7]. Его дегранулирующий эффект способствует более эффективному очищению поверхностей зубов и имплантатов (рис. 1–7) [7–9].

Рис. 1. Выявили пародонтальный карман глубиной 5 мм, демонстрирующий кровоточивость при зондировании.

Рис. 2. При осмотре обнаружили дефект II класса в области бифуркации корней.

Рис. 3. Нанесли гель PERISOLV®.

Рис. 4. Выполнили снятие поддесневых зубных отложений.

Рис. 5. Провели сглаживание поверхности корня.

Рис. 6. При контрольном осмотре через 6 мес установили, что глубина пародонтального кармана уменьшилась до 4 мм.

Рис. 7. Дефект II класса уменьшился; наблюдается дефект I класса.

Рис. 8. Клиническая картина: мукозит. Глубина зондирования в области имплантата – 5 мм и менее, наблюдается кровоточивость.

Противомикробное действие

Противомикробные свойства NCA хорошо изучены. NCA вызывает значительную дезактивацию бактерий [10–13], грибов [12, 14, 15], вирусов [16–18] и одноклеточных организмов [19]. Положительные результаты наблюдаются даже при контакте патогенных бактерий с хлораминами в сублетальных концентрациях. Хлорирование клеточной оболочки бактерии вызывает постантибиотический эффект (замедление роста); при этом иммунная система усиливает дезактивацию бактерий [13, 20–22].

Гель PERISOLV® оказывает заметное антибактериальное воздействие, выраженность которого сохраняется даже при довольно низкой концентрации средства [2]. Скорость дезактивации таких пародонтальных патогенов, как *Porphyromonas gingivalis, Prevotella intermedia, Aggregatibacter actinomycetemcomitans* и *Fusobacterium nucleatum*, при использовании данного геля заметно выше, нежели в случае применения хлоргексидина и перекиси водорода. Такая высокая эффективность при низкой концентрации имеет огромное значение в контексте очищения пародонтальных карманов, где особенно при наличии пародонтальной инфекции зубодесневая жидкость движется с высокой скоростью, что приводит к быстрому разжижению топических антисептиков/антибиотиков [23].

Рис. 9. Перед консервативным лечением нанесли гель PERISOLV®.

Рис. 10. Через 30 с удалили биопленку с помощью ультразвукового аппарата с наконечником из полиэфирэфиркетона.

Рис. 11. Клиническая картина через 6 мес после лечения. Глубина зондирования – 4 мм и менее, кровоточивость отсутствует.

Проведенное в Бернском университете исследование in vitro показало, что благодаря своему особому составу PERISOLV® превосходит стандартные дезинфицирующие средства с точки зрения эффективности дезактивации бактерий [1]. В рамках данного исследования противомикробное действие геля PERISOLV®, его компонентов и хлоргексидина оценили по отношению к бактериальным штаммам, связанным с пародонтитом. Ученые исследовали воздействие антисептиков как на отдельные бактерии, так и на зрелую биопленку, состоящую из бактерий шести видов. Скорость дезактивации биопленки при использовании геля PERISOLV® была выше, чем при использовании раствора хлоргексидина (рис. 8–11).

Было установлено, что активность воздействия геля PERISOLV® на грамположительные и грамотрицательные бактерии неодинакова; грамотрицательные бактерии этот гель дезактивируют даже при низкой концентрации. Такое селективное воздействие может быть полезно с точки зрения сохранения грамположительных видов, присутствие которых характерно, скорее, для здорового пародонта [24]. При уничтожении этих бактерий они перестают играть свою важную роль в регулировании кровяного давления [25].

Вывод

Применение PERISOLV® как дополнительного средства для очищения воспаленных тканей пародонта и периимплантных тканей оправдано, поскольку этот слабощелочной гель размягчает внеклеточную матрицу биопленки (белки и полисахариды), что способствует более глубокому проникновению в нее хлораминов, которые эффективно уничтожают патогенные микроорганизмы. Кроме того, обеспечиваемая PERISOLV® моментальная дезактивация бактерий может предотвращать проникновение последних в кровоток во время механического очищения зубов и имплантатов. DT

Все фотографии: © Vincenzo Iorio-Siciliano.

От редакции: *список литературы можно получить в издательстве.*

Контактная информация

Винченцо Иорио-Сичилиано (Vincenzo Iorio-Siciliano) – профессор пародонтологии Университета Катандзаро и внештатный преподаватель пародонтологии и имплантологии в Неаполитанском университете им. Фридриха II (Италия). Он также является приглашенным научным сотрудником кафедры пародонтологии Бернского университета (Швейцария).

REGEDENT AG
Zollikerstr. 144
8008 Zurich, Switzerland (Швейцария)
Тел.: +41 44 700-37-77
info@regedent.com
www.regedent.com

Реклама

RECIPROC blue: новое поколение реципрокных инструментов

Гассан Яред, Канада

Впервые машинные инструменты, предназначенные для реципрокного движения, т.е. попеременного вращения по часовой и против часовой стрелки с разными углами поворота, появились в 2008 г. [1]. Серия эндодонтических файлов RECIPROC (VDW) была разработана именно для применения по это схеме [2]. Инструмент RECIPROC blue из термообработанного никель-титанового сплава представляет собой усовершенствованную версию исходного файла RECIPROC [3] и отличается повышенной устойчивостью к циклической усталости и большей гибкостью [4].

В настоящей статье описан метод препарирования корневых каналов с помощью инструментов RECIPROC blue без предварительного прохождения канала и создания «ковровой дорожки». Для адекватного расширения большинства каналов и придания им необходимой конусности – вне зависимости от исходного размера канала и степени его искривленности – стоматологу понадобится всего один файл. Как и в первый набор RECIPROC, в систему RECIPROC blue входят три инструмента: RECIPROC blue 25, RECIPROC blue 40 и RECIPROC blue 50, а также бумажные штифты, гуттаперчевые штифты и обтуратоpы соответствующих размеров (GUTTAFUSION); рис. 1. Инструменты RECIPROC blue отличаются S-образным поперечным сечением (рис. 2) и обратной конусностью основной части, которая начинается в 3 мм от кончика. Диаметр кончика файла RECIPROC blue 25 составляет 0,25 мм, а конусность основной части – 8% (0,08). Для файла RECIPROC blue 40 эти показатели равны 0,40 мм и 6% (0,06), для инструмента RECIPROC blue 50 – 0,50 мм и 5% (0,05) соответственно.

Инструменты используются в сочетании с эндодонтическим мотором (рис. 3), обеспечивающим 10 циклов реципрокного движения в секунду. Углы поворота по часовой и против часовой стрелки, а также скорость вращения уже запрограммированы для всех трех файлов. В одну сторону инструменты поворачиваются на больший угол, чем в другую: сначала они продвигаются вглубь канала и захватывают дентин, срезая его, затем, двигаясь в обратном направлении, высвобождаются, утрачивая контакт с дентинными стенками канала. Мотор запрограммирован таким образом, что углы поворота в обе стороны полностью соответствуют характеристикам и, в частности, геометрии инструментов RECIPROC blue и их прочности при скручивании.

Метод препарирования

Техника работы с этими инструментами предельно проста. В большинстве случаев для полного препарирования корневого канала нужен только один файл RECIPROC blue; использование ручных инструментов и создание «ковровой дорожки» не предполагается. При этом требования к полости доступа, а также протокол ирригации остаются стандартными. Применение боров или расширителей устья перед началом препарирования с помощью файла RECIPROC blue не требуется.

Выбор нужного инструмента RECIPROC blue основывается на

→ DT стр. 8

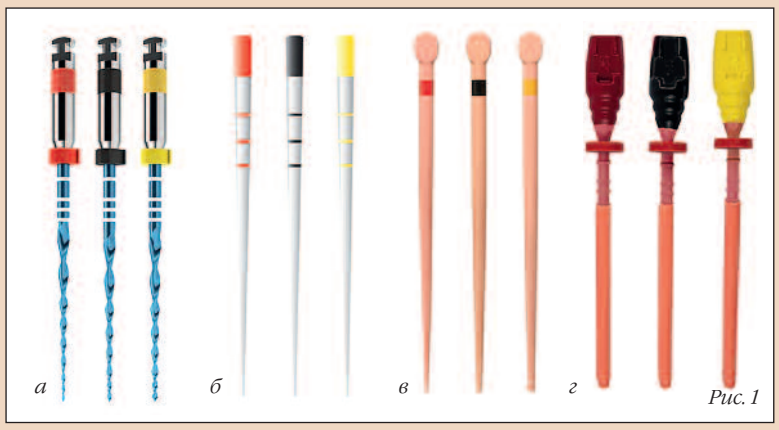

Рис. 1

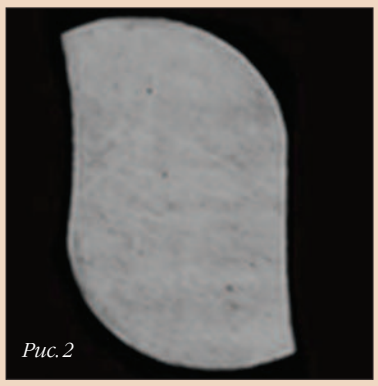
Рис. 2



Рис. 3

Реклама

СЕКЦИЯ ДЕТСКОЙ СТОМАТОЛОГИИ СтАР
МГМСУ
E.A.P.D. EUROPEAN ACADEMY OF PAEDIATRIC DENTISTRY
DENTALEXPO
DENTAL seminar

VII РОССИЙСКО-ЕВРОПЕЙСКИЙ
REPDC
КОНГРЕСС ПО ДЕТСКОЙ СТОМАТОЛОГИИ
2019
НМО заявлено
21/22 СЕНТЯБРЯ
Последние тенденции и советы от мировых экспертов
МОСКВА МАРИОТТ ГРАНД ОТЕЛЬ
Академический и в то же время практически ориентированный подход к формированию программы, международный состав тщательно отобранных докладчиков, поддержка Европейской Академии детской стоматологии, льготные условия для ранней регистрации.
регистрация на сайте:
repdc.moscow
в рамках

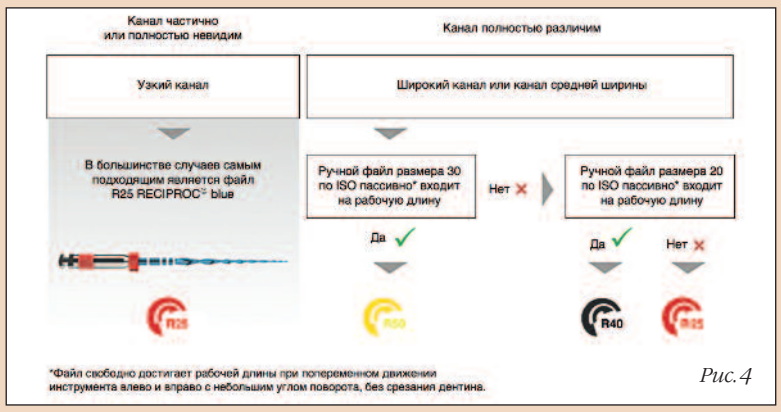

Рис. 4

← DT стр. 7

данных рентгенографии и производится по схеме, показанной на рис. 4. Если канал частично или полностью неразличим на рентгенограмме, он считается узким, и препарировать его следует с помощью файла RECIPROC blue 25 (рис. 5). В тех случаях, когда канал виден на рентгенограмме полностью, от полости доступа до апекса, его можно считать относительно широким (рис. 6). Ручной файл размера 30, слегка поворачивая его из стороны в сторону, но не срезая дентин, пассивно вводят на рабочую длину (определенную с помощью апекслокатора). Если ручной файл достигает рабочей длины, канал считается широким: для его препарирования подойдет инструмент RECIPROC blue 50. Если ручной файл размера 30 не удается пассивно ввести на рабочую длину, следует заменить его файлом размера 20: если этот файл достигнет рабочей длины, препарировать канал следует инструментом RECIPROC blue 40. Если же и ручной файл размера 20 невозможно пассивно ввести на рабочую длину, для препарирования канала нужно использовать инструмент RECIPROC blue 25.

Перед началом препарирования длину корневого канала определяют по исходной рентгенограмме, сделанной под надлежащим углом. Силиконовый ограничитель устанавливают на 2/3 этой длины. Инструмент RECIPROC blue вводят в канал медленными «клюющими» движениями, не извлекая его полностью. Амплитуда движений не должна превышать 3–4 мм. Поскольку инструмент отличается гибкостью, прикладываемое к нему давление должно быть минимальным: файл будет легко продвигаться вглубь канала без дополнительных усилий. После трех «клюющих» движений – а если возникнет препятствие, то и раньше, – файл следует извлечь из канала и очистить желобки. Проходимость 2/3 ранее установленной длины канала подтверждают с помощью ручного файла размера 10. Канал тщательно промывают с помощью ирригационного раствора и продолжают препарирование тем же способом, пока канал не будет пройден на 2/3. После этого канал снова подвергают медикаментозной обработке и с помощью ручного файла размера 10, апекслокатора и рентгенограммы определяют рабочую длину. Затем продолжают препарирование с помощью все того же инструмента RECIPROC blue, который должен достичь рабочей длины. Сразу после достижения рабочей длины инструмент извлекают из канала во избежание чрезмерного расширения последнего. При препарировании широких каналов можно использовать и подметающие движения.

При использовании вращающихся в одном направлении машинных инструментов необходимо предварительно создать «ковровую дорожку», чтобы минимизировать риск блокирования и поломки файла в канале [5, 6]. Этот риск сокращается при реципрокном движении инструмента с различными углами поворота по часовой и против часовой стрелки и перемещении файла вглубь канала и наружу с ограниченной, как описано, амплитудой. Таким образом, при препарировании каналов данным способом необходимость в создании «ковровой дорожки» отпадает в большинстве случаев. Согласно исследованиям, частота поломок реципрокных инструментов при «клюющих» движениях очень низка [7, 8] по сравнению с тем же показателем для непрерывно вращающихся машинных файлов. Тем не менее нструменты RECIPROC blue можно использовать и после формирования «ковровой дорожки» с помощью, например, нового реципрокного инструмента R-PILOT (VDW; рис. 7), разработанного специально для этой цели.

Необходимость в создании «ковровой дорожки» с помощью инструмента R-PILOT перед использованием файла RECIPROC blue может возникнуть при лечении некоторых каналов или, например, в том случае, если файл RECIPROC blue прекращает продвигаться вглубь канала или продвигается с заметным усилием. В подобных ситуациях не следует оказывать на инструмент RECIPROC blue большее давление: файл необходимо извлечь из канала и провести медикаментозную обработку последнего. Затем нужно подтвердить проходимость канала на рабочую длину с помощью файла размера 8 и сформировать «ковровую дорожку», используя для этого инструмент R-PILOT. После этого можно безопасно продолжить препарирование с помощью файла RECIPROC blue вплоть до достижения рабочей длины. Инструмент R-PILOT применяется в сочетании с тем же мотором и при тех же настройках, что и RECIPROC blue; его вводят в канал такими же легкими «клюющими» движениями. Кроме того, создание «ковровой дорожки» с помощью R-PILOT может быть оправдано как способ снижения нагрузки на инструменты RECIPROC blue в случае затрудненного доступа к каналу или наличия заметного изгиба в его коронковой трети (рис. 8).

Доступ к устьям некоторых каналов, например, мезиально-щечных каналов вторых моляров нижней челюсти, может быть затруднен. Благодаря тому, что инструменты RECIPROC blue подвергаются термической обработке, их можно безопасно сгибать, чтобы облегчить доступ в канал. При необходимости дополнительного расширения апикальной трети канала стоматолог может воспользоваться файлом RECIPROC blue большего размера или ручным либо машинным никель-титановым файлом.

Использование файлов в реципрокном режиме, с разными углами поворота по часовой и против часовой стрелки, является чрезвычайно безопасным при условии, что инструмент вводится в канал «клюющими» движениями [7, 8]. Инструменты RECIPROC blue, отличающиеся улучшенными физическими характеристиками [4], делают процедуру препарирования корневых каналов еще более безопасной с точки зрения как снижения риска поломки файла, так и сохранения исходной анатомии канала (внутренняя оценка; рис. 9). DT

Рис. 7

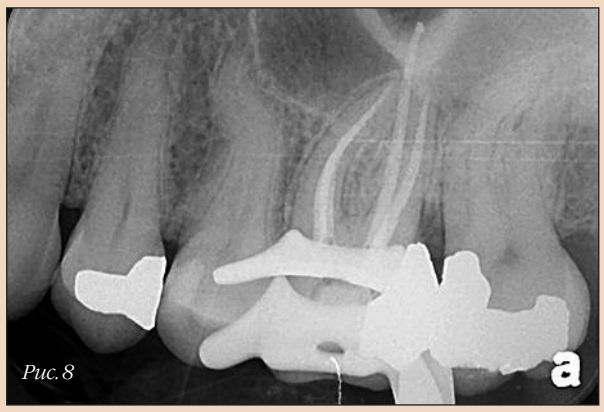
Рис. 8

Рис. 9, а

Рис. 9, б

Рис. 9, в

Рис. 5, а

Рис. 5, б

Рис. 5, в

Рис. 6, а

Рис. 6, б

Рис. 6, в

От редакции: *список литературы можно получить в издательстве.*

Информация об авторе

Доктор Гассан Яред (Ghassan Yared) работает эндодонтистом в Гуэлфе и Ватерлоо (Онтарио, Канада). Ранее он активно занимался преподавательской деятельностью. В 1999 г. он возглавил программу обучения студентов бакалавриата на кафедре эндодонтии Университета Торонто и оставался адъюнкт-профессором этой кафедры до лета 2004 г. Доктор Gh.Yared – признанный во всем мире преподаватель, специализирующийся на междисциплинарном подходе к эндодонтическому лечению, и рецензент нескольких международных научных журналов. Он также является членом Канадской королевской коллегии стоматологов, Канадской академии эндодонтии и Американской ассоциации эндодонтистов.

Виртуальная реальность и ортодонтия: новые возможности для пациентов

Ясин Харишан, Канада

Представьте себе следующую ситуацию: к вам приходит... совершенно спокойный пациент. Он впервые обращается в вашу клинику, но отлично знает, где находится нужный ему кабинет. Без лишних разговоров пациент усаживается в стоматологическое кресло и с готовностью выполняет все указания ортодонта. Лечение проходит быстро и успешно, без каких бы то ни было осложнений; врач и пациент отлично понимают друг друга. Вообразите себе такую приятную, комфортную атмосферу и попытайтесь увидеть эту же ситуацию глазами пациента. Понятно, что и у вас, и у него остались бы только самые приятные впечатления. И это отнюдь не футуристическая утопия: все это происходит уже сейчас, все эти положительные моменты – лишь некоторые из многочисленных преимуществ виртуальной реальности.

Создание виртуальной реальности – это процесс, предполагающий погружение зрителя в полноценную виртуальную среду. Поворачивая голову влево и вправо, поднимая ее вверх или опуская вниз, пациент может изучать некую реально существующую или искусственно созданную обстановку. Зритель может оказаться в Карибском море, среди кораллов, или в канадском лесу (рис. 1). Принцип работы прост: пациент надевает легкую и удобную головную гарнитуру с установленным в нее смартфоном (рис. 2). С помощью датчиков положения устройство проецирует изображения, сообразуясь с движениями пациента. Подняв голову, он увидит небо или потолок, а опустив ее – собственные ноги. Для создания этой виртуальной реальности используются панорамная съемка с помощью специальной камеры (рис. 3) и обработка изображений в простой программе (рис. 4). Результаты просто потрясают: мы можем перенестись в любое место – от известных туристических достопримечательностей до воображаемых миров. Данная технология может найти самое широкое применение и в ортодонтии; сегодня мы используем лишь минимум возможностей виртуальной реальности, которые могут оказаться поистине неисчерпаемыми. Так, виртуальная реальность позволяет пациенту посетить стоматологическую клинику, не выходя из дома, ознакомиться с ее планировкой, оценить оснащение кабинетов и чистоту стерилизационной комнаты (рис. 5). Такой виртуальный «тур» дает возможность выбрать качественную клинику и освоиться в ней еще до первого посещения. Оказавшись в кресле стоматолога по-настоящему, пациент может использовать голов-

Рис. 1. Канадский лес в виртуальной реальности.

Рис. 2. Головная гарнитура виртуальной реальности.

Рис. 3. Камера Nikon KeyMission 360°.

Рис. 4. Программа Nikon KeyMission Utility.

→ DT стр. 10

ную гарнитуру, чтобы наслаждаться красивыми и успокаивающими видами в ходе лечения. Здесь все будет зависеть лишь от его предпочтений: пока стоматолог проводит необходимые манипуляции, пациент может нежиться на солнечном пляже, гулять по Гонолулу и даже совершать восхождение на Эверест. Подойдет любой вариант виртуальной реальности, лишь бы она помогала достичь основной цели – успокоить пациента во время лечения. Благодаря этому будет уменьшаться и общая напряженность, которая не идет на пользу и стоматологу. Когда пациент расслаблен и спокоен, лечение идет быстрее и эффективнее.

Одно дело – убедить пациента пройти ортодонтическое лечение и совсем другое – уговорить его следовать всем рекомендациям врача. И даже первую задачу решить не так-то просто, особенно в случае детей и подростков. Кроме того, лечение зубов, увы, ассоциируется с болью и страданиями, отчего пациент может испытывать сильную тревогу. Виртуальная реальность способна пригодиться и здесь – как нечто, что способно отвлечь внимание наиболее беспокойных пациентов. Следует отметить и такое преимущество виртуальной реальности, как помощь в запоминании, например, инструкций по гигиене полости рта. Пациент легко может забыть рекомендации, данные ему устно. Большинство ортодонтических клиник снабжают своих клиентов только брошюрами, но мало кто сохраняет их и перечитывает, чтобы выполнять инструкции врачей. Увлекательный ролик с участием стоматолога или сотрудников клиники может оказать куда больше влияния на сознание пациента и его дисциплинированность, нежели традиционная беседа. Такую заранее сделанную запись можно воспроизвести в любой момент. Преимущество данного формата заключается в том, что он позволяет лучше запоминать информацию, которая поступает в виде зрительных и звуковых стимулов. В этом случае информация усваивается не только лучше, но и с меньшими усилиями, что, безусловно, способствует успеху лечения. Так, подростки моментально запоминают хлесткие фразы из любимых фильмов, чего не скажешь об информации, которую сообщает им врач. Не в последнюю очередь это связано и с тем, что их мозг лучше запоминает слова, связанные с визуальными образами.

Работники здравоохранения могут воспользоваться и другим несколько неожиданным, но полезным преимуществом виртуальной реальности: речь, разумеется, о повышении квалификации (рис. 6). Немногие из нас имеют возможность полететь на другой конец света ради интересной конференции, однако уже в ближайшем будущем мы сможем присутствовать на ней, не выходя из дома. Изучение новых методов лечения также будет более эффективным, если использовать технологии виртуальной реальности, а не сложные журнальные статьи с не слишком наглядными иллюстрациями. Преподаватель может записать процедуру с помощью панорамной камеры,

Реклама

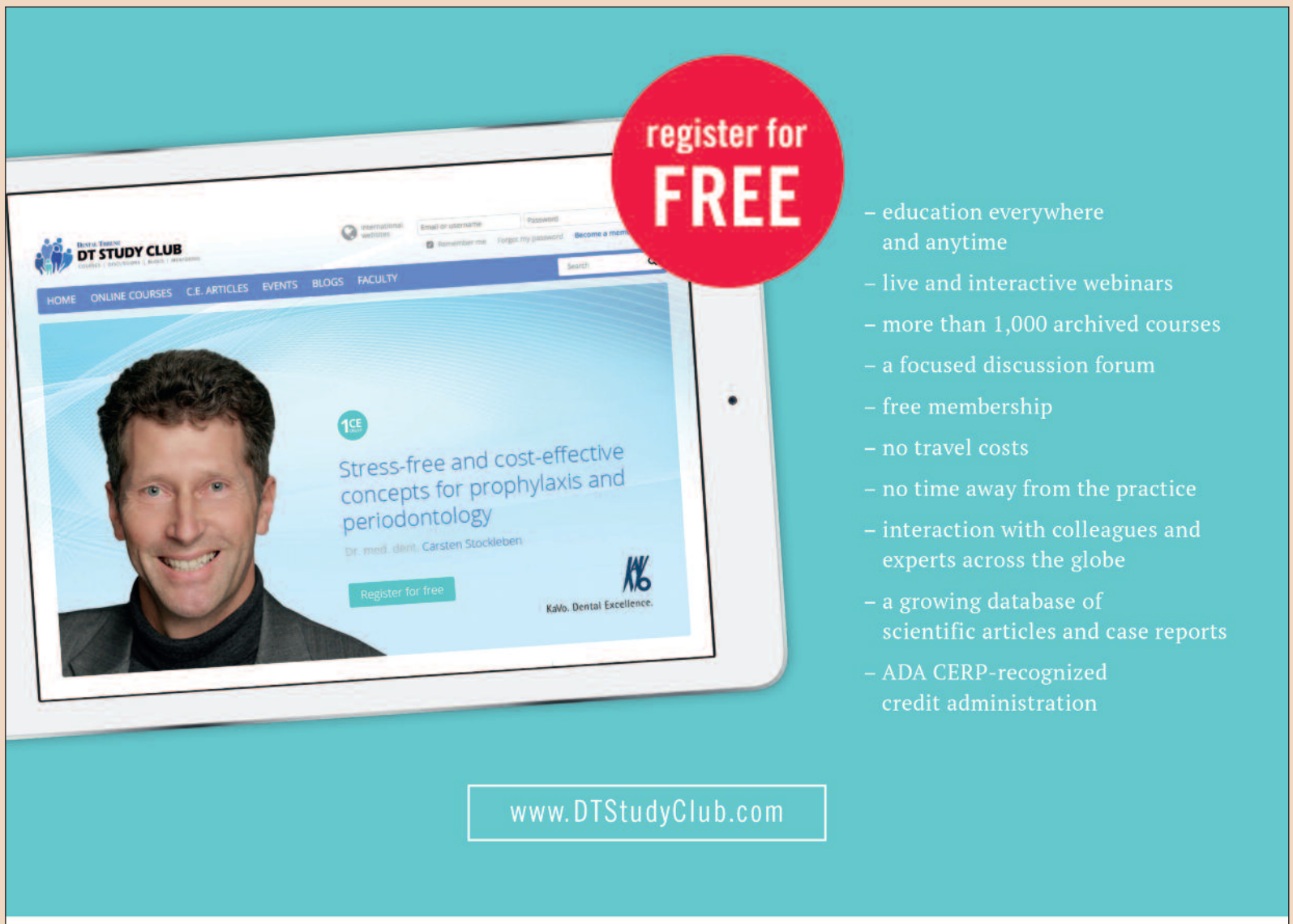

Join the largest educational network in dentistry!

ADA C·E·R·P® | Continuing Education Recognition Program
ADA CERP is a service of the American Dental Association to assist dental professionals in identifying quality providersof continuing dental education.
ADA CERP does not approve or endorse individual courses or instructors, nor does it imply acceptance of credit hours by boards of dentistry.

DT STUDY CLUB
COURSES | DISCUSSIONS | BLOGS | MENTORING

dti Dental Tribune International