

Rozhovor s ředitelem společnosti EMS: „Za svůj cíl považuji další podporu nejmodernější metody profylaxe: GMT“

Claudia Duschek, Dental Tribune International

Společnost EMS (Electro Medical Systems) je předním výrobcem špičkových zdravotnických prostředků pro dentální profylaxi. Generálním ředitelem této švýcarské společnosti byl nedávno jmenován Dr. Ernst Wühr. Za svoji téměř dvacetiletou kariéru v oblasti dentálního obchodu získal značné zkušenosti na evropském a asijském dentálním trhu. V tomto krátkém rozhovoru hovořil Dr. Wühr o své nové funkci v době, kdy se společnost EMS dostává z krize způsobené pandemií.



V květnu 2021 se stal generálním ředitelem společnosti EMS Dr. Ernst Wühr. (Fotografie: Ernst Wühr)

Pane doktore, jaké jsou Vaše hlavní cíle v nové pozici generálního ředitele společnosti EMS a na co se těšíte?

Členem rodiny EMS jsem ve skutečnosti již od roku 2015. S novou odpovědností mi nyní nesmírně pomohou zkušenosti získané v Asii a na Blízkém Východě, kteréžto prostředí jsem vnímal jako obrovsky dynamické. V těchto oblastech jsou některé projekty zkrátka přijímány pružněji a rychleji. Produktové cykly jsou taktéž naprosto odlišné, protože jsou dynamičtější. Snažím se přenést tento elán i do současného většího úkolu.

Právě z těchto důvodů není moje nová pozice a odpovědnost u EMS studeným startem, ale spíše zrychlením v pozitivním slova smyslu. Jsem velice rád, že mohu přenést svůj svižný způsob práce, který jsem si v posledních letech vypěstoval, na větší oblast odpovědnosti. Mému srdci je blízká především digitální transformace dentálních firem a změna managementu v naší švýcarské společnosti. Základní směr jsme s veškerou silou a odhodláním již udali – témata jako digitální kompetentnost jednotlivých zaměstnanců, vybavení týmů vhodnými digitálními nástroji a začleňování softwaru do produktů jsou dnes nesmírně důležitá. V budoucnu by se v podstatě všechny dentální

Text v rubrice Dental Tribune časopisu StomaTeam je publikován v licenci Dental Tribune International GmbH.

Imprint

Publisher and Chief Executive Officer: Torsten R. Oemus
Chief Content Officer: Claudia Duschek

Dental Tribune International GmbH
Holbeinstr. 29, 04229 Leipzig, Germany
Tel.: +49 341 48 474 302 | Fax: +49 341 48 474 173
General requests: info@dental-tribune.com
Sales requests: mediasales@dental-tribune.com
www.dental-tribune.com

Material from Dental Tribune International GmbH that has been reprinted or translated and reprinted in this issue is copyrighted by Dental Tribune International GmbH. Such material must be published with the permission of Dental Tribune International GmbH. *Dental Tribune* is a trademark of Dental Tribune International GmbH.

All rights reserved. © 2021 Dental Tribune International GmbH. Reproduction in any manner in any language, in whole or in part, without the prior written permission of Dental Tribune International GmbH is expressly prohibited.

Dental Tribune International GmbH makes every effort to report clinical information and manufacturers' product news accurately but cannot assume responsibility for the validity of product claims or for typographical errors. The publisher also does not assume responsibility for product names, claims or statements made by advertisers. Opinions expressed by authors are their own and may not reflect those of Dental Tribune International GmbH.

firmy měly stát současně softwarovými firmami. Dříve nebo později od nás budou zákazníci tyto kompetence vyžadovat.

Nejvíce mě ale těší, že vyplňujeme obzvláště velkou mezeru na trhu v oblasti prevence. Za svou považují podporu nejmodernější metody profylaxe: GMT (Guided Biofilm Therapy). Mnoho pacientů už pochopilo, že existuje přímá souvislost mezi zdravými ústy a celkovým zdravím. Dobrá ústní hygiena a odborný management biofilmu významně přispívají ke stabilnímu imunitnímu systému – a ten je ve světle pandemie COVID-19 obzvláště důležitý. Stále více pacientů se proto dotazuje na GMT jako na odbornou profylaxi založenou na současných nejmodernějších vědeckých poznatcích a technologiích. GMT je protokolem moderní stomatologie, který mění pravidla hry. Správný protokol GMT však funguje pouze se špičkovými originálními švýcarskými přístroji od EMS: s AIRFLOW® Prophylaxis Master s koncovkou PIEZON® PS, s násadcem AIRFLOW® MAX a s práškem AIRFLOW® PLUS. Práce podle protokolu GMT pak zaručuje ty nejlepší výsledky.

V důsledku ekonomického dopadu celosvětové pandemie COVID-19 nastala pro firmy těžká doba. Jak se společnost EMS s touto situací vyrovnává?

Předpokládám, že všichni bychom si přáli jiný rok 2020 – bez COVID-19. Na začátku pandemie jsem se právě vrátil z cest po Asii a už jsem viděl, co se dělo v Číně. Zavola jsem tehdy svému bývalému mentorovi a ptal se ho na podobné tíživé situace v jeho dlouhém profesním životě a na to, jak takové situace řešil. Když mi ale řekl, že za svůj 45 let dlouhý profesní život nikdy nečelil problému takového rozsahu, uvědomil jsem si, že vstupujeme na neprobádané území a že pro naše aktivity a rozhodnutí nejsou žádné vzorce.

„Z krize vycházíme silnější, než jsme předpokládali.“

Jako firma jsme ale byli a nadále jsme naprosto zdravým podnikem. To nám v uplynulém roce nesmírně pomohlo. Čas jsme využili produktivně k internímu sebevzdělávání a školení našich zaměstnanců, a nabídli tak svým zákazníkům – když ne osobně, tak alespoň virtuálně – prvotřídní služby, na které jsou zvyklí a právem je od nás vyžadují. Naše IT systémy již byly velmi pokročilé, ale nebylo to vždy jednoduché. Rád bych však využil této příležitosti a složil všem našim zaměstnancům velkou poklonu. Byli velmi dis-

ciplinovaní a trpěliví a navzdory všem problémům ze sebe vydali maximum, aby nadále poskytovali našim zákazníkům co nejlepší služby. Myslím, že to si zaslouží ocenění. Stejně tak i naši zákazníci reagovali velice dobře a s porozuměním, když některé procesy trvaly déle než obvykle. Naše celosvětové působení navíc zmírnilo některé dopady a umožnilo nám situaci lépe zvládat. Dnes mohu s jistotou říct, že z krize vycházíme silnější, než jsme předpokládali.

V oblasti dentálního obchodu působíte přibližně dvacet let a zastával jste řadu vedoucích funkcí. Jak podle Vás jsou a budou hlavní změny a trendy v oboru?

Zpětně vzato pro mě bylo velkým přínosem, že jsem získal zkušenosti jak v začínajícím a středně velkém sektoru, tak ve velkých firmách. Doufám, že si udržím praktické myšlení, které mi v každodenní práci pomáhá.

Jsem toho názoru, že v dentálním průmyslu, stejně jako ve zdravotnictví obecně, jsou velkými trendy především umělá inteligence a správa velkých datových souborů. Společnosti, které v budoucnu přežijí, budou ty, které se v tomto směru etablojí co nejlépe a budou nabízet svým zákazníkům správné výstupy a řešení založená na analýze dat. Stále důležitější bude propojení a konektivita zařízení a služeb. V souladu s tím bude v budoucnu nejlepší kontaktovat zákazníka dříve, než se u něj vyskytne s nějakým produktem problém. Zásadní také bude zajišťování dobře fungujících vztahů se zákazníky pomocí moderních nástrojů, což bude od společností zabývajících se zdravotnickými prostředky vyžadovat značné investice.

Pokud jde o obsah, lze předpokládat, že holistické přístupy, jako je protokol GMT, budou přitahovat stále více příznivců a formovat tak celý segment prevence.

Nový katalog Dental Choice 2021

Dental  Choice

Přehled dentálních produktů




Výběr nejvyhledávanějších produktů
2021

www.dentalchoice.cz

16 kapitol, přes 400 produktů,
168 stran v tištěné i online interaktivní verzi

Prohlédnout online verzi

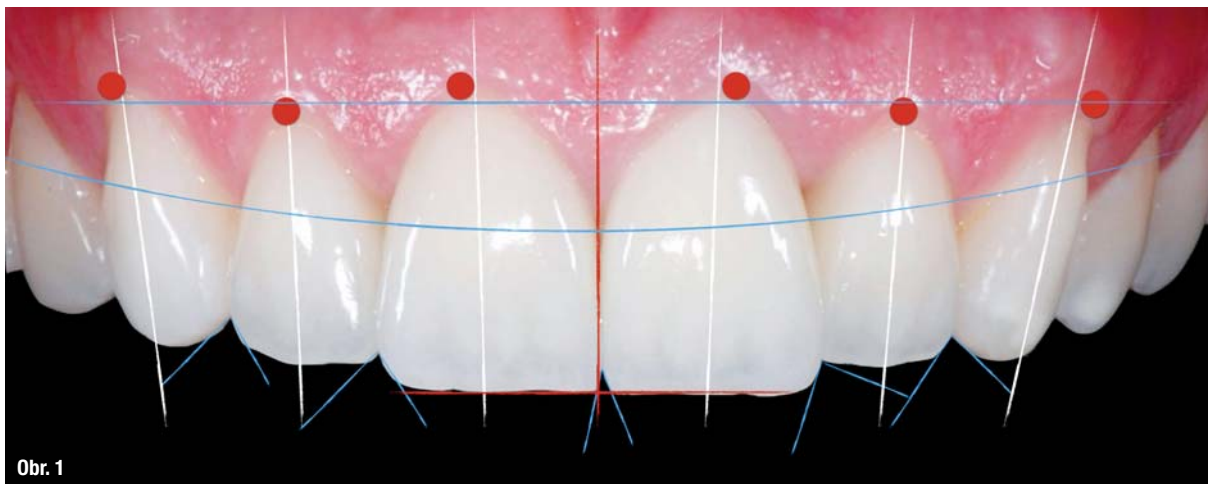


pro vaši snazší orientaci...

Management měkkých periimplantátových tkání u pacientů s gingiválním úsměvem pomocí kolagenní matrix a digitálního postupu

Autor: Roberto Molinari

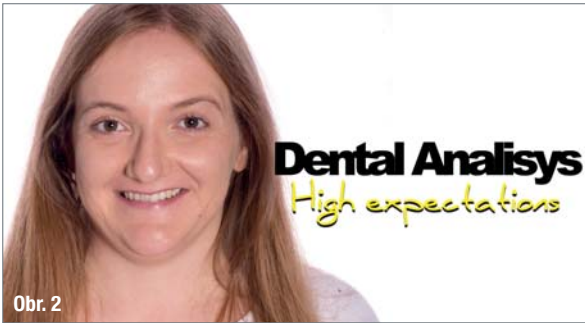V tomto článku prezentuji klinický případ managementu periimplantátových měkkých tkání pomocí spojení na míru přizpůsobené kolagenní matrix s digitálním postupem při zhotovování provizorní náhrady, a to s cílem dosáhnout adekvátního výsledku ošetření u pacientů s gingiválním úsměvem. Předkládám digitální pracovní protokol, který používám, když potřebuji zachovat původní morfolonii měkkých tkání (obrys gingivy a papily) ve frontálních oblastech. Jak je známo, k dosažení optimálního výsledku řešení případů problematické estetiky chrupu je nutno, aby mezi měkkými tkáněmi a protetickými výrobky existovala určitá harmonie: to znamená, že mezizubní papily, obrys gingivy, zubní osy a dominance středních řezáků by měly být mezi sebou navzájem dobře vyváženy (obr. 1).



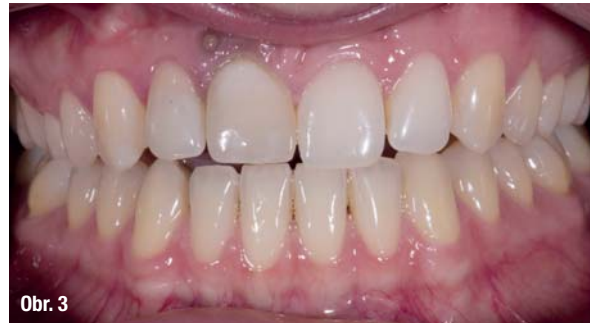Obr. 1: Ideální estetická kompozice frontálních zubů.

Digitální plánování a vedení případů s problematickou estetikou, ve kterých je nezbytné provést chirurgický zákrok ve frontální oblasti, jako je například zavedení implantátu, vyžaduje větší pozornost a péči věnovanou detailům, zejména pokud má pacient gingivální úsměv. Aby bylo dosaženo stabilní polohy a tloušťky gingiválního límce a papil, je doporučeno provést volný štěp ve vestibulární oblasti implantátu. Augmentace pojivové tkáně do této oblasti je nezbytná nejen z estetického hlediska, ale také z hlediska dlouhodobého zachování zdraví implantátu.

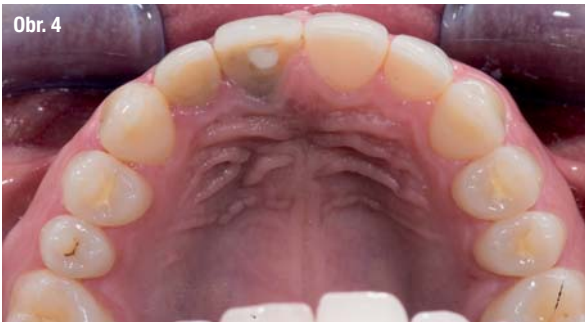Nejběžněji používanou metodou je odebrání štěpu z odběrového místa, které obvykle představuje patro nebo tuber. Je známo, že konvenční přístup tohoto typu představuje určitá rizika, například krvácení z odběrného místa, nekrózu štěpu, neurologické poškození, poškození estetiky, bolest, otok a parestézii. Použití kolagenní matrix, jak je vidět v následujícím klinickém případě, může být validní alternativou ke konvenční cestě, která dodnes představuje zlatý standard.



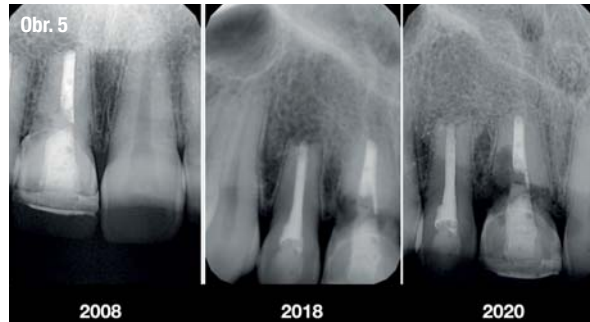
Obr. 2



Obr. 3



Obr. 4



Obr. 5: Výchozí rentgenové snímky.

Obr. 2–4: Výchozí stav u pacientky.

Klinický případ

Po externí resorpci kořene měla mladá 28letá pacientka nenávratně poškozen zub 11. Byla zjištěna vestibulární píštěl a sekvence rentgenových snímků vykazovala progresivní poškození kořene, které zahrnovalo střední a cervikální třetinu kořene zubu (obr. 2–5).

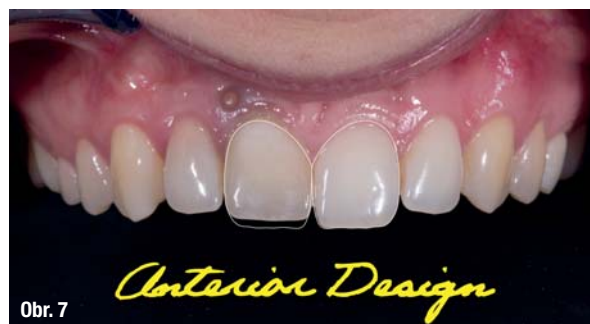Studie případu a léčebný plán

Ve všech případech, kdy se jedná o estetiku, vždy provádím studii úsměvu podle konceptu DSD (Digital Smile Design) a snažím se optimalizovat harmonii mezi zuby pacienta a jeho tváří (obr. 6). I v případě, jako je zde prezentovaný, kdy je nutno ve frontálním úseku nahradit pouze jeden zub, tento přístup pomůže odhalit případné nesrovnalosti s ohledem na ideální situaci (obr. 7). Morfologie přirozeného zubu 21 byla proporcionálně vyhovující a harmonická ve vztahu k sousedním zubům – při zhotovení korunkové náhrady zubu 11 jsem se tedy omezil na zrcadlové kopírování zubu 21. Výsledný tvar korunkové náhrady zubu 11 se pak ukázal jako optimální pro oporu měkkých tkání a zachování jejich tvaru po zavedeném implantátu. Léčebný plán tedy zahrnoval chirurgický zákrok zavedení implantátu, okamžité zatížení zavedeného implantátu provizorní korunkovou náhradou a po vhojení implantátu zhotovení definitivní korunkové náhrady digitálním výrobním postupem (obr. 8).

Klíčem k úspěchu v estetice tohoto typu ošetření je především pozice implantátu, který musí být zaveden palatálně vzhledem k ose alveolu a středové čáře ve vztahu

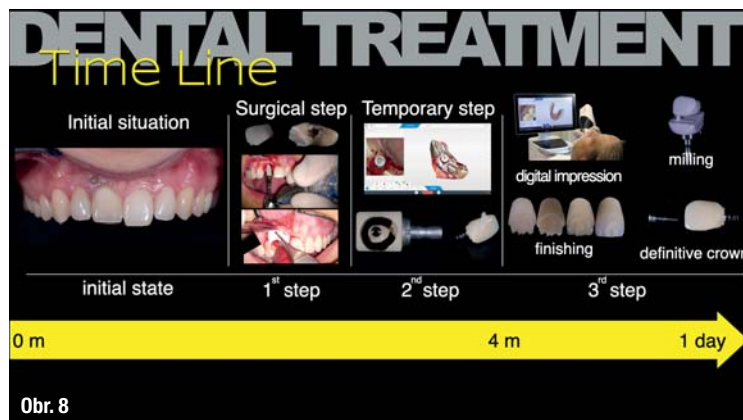


Obr. 6: Estetický dopad vzhledu frontálních zubů na celkový vzhled pacientky.

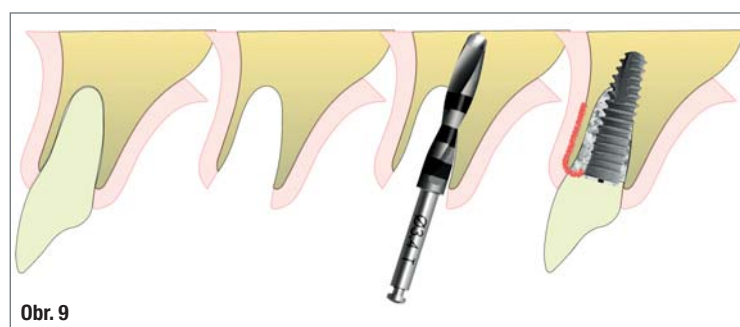


Obr. 7: Návrh frontálních zubů.

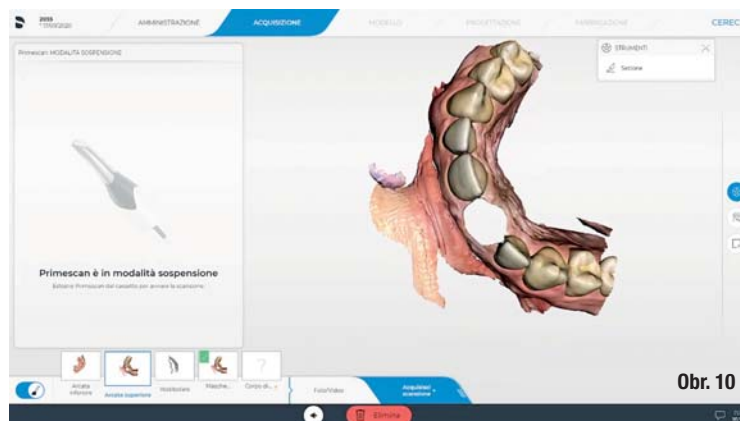
k bezzubé oblasti (obr. 9) a vytvoření/udržení optimálního emergence profilu dásní všemi dostupnými prostředky, především pomocí postextrakční imediální provizorní náhrady optimálně tvarující měkké tkáně lůžka implantátu a např. také s využitím biomateriálu aplikovaného mezi vestibulární kompakty a implantát a kolagenní matrix umístěné bukálně.



Obr. 8: Definitivní léčebný plán.



Obr. 9: Ideální poloha implantátu v estetické zóně.



Obr. 10: Digitální otisky.

Zavedení implantátu a zhotovení provizorní korunkové náhrady

Digitální otisk výchozí situace

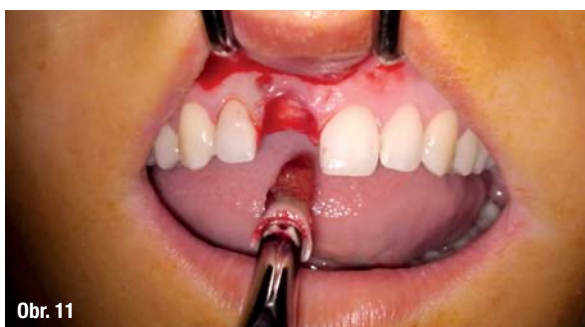Tento otisk, v našem případě provedený pomocí intraorálního skeneru Primescan (Dentsply Sirona), nás vedl v návrhu vhodného tvaru korunkové provizorní náhrady pro tvarování emergence profilu dásní. Před extrakcí zubu 11 byl proveden digitální otisk výchozího stavu, na základě kterého byl vytvořen virtuální model horní čelisti – na tomto modelu byla digitálně odstraněna oblast posléze reálně extrahovaného zubu 11 (obr. 10, 11, 12).

Zavedení implantátu po extrakci zubu

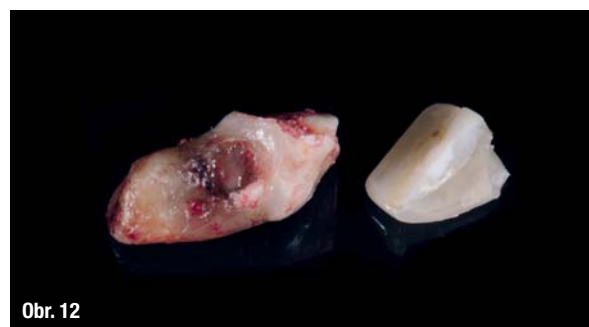Nejsou nutné řezy pro odklápění měkkých tkání (obr. 13) – pouze vestibulární řez intrasulkulárně kolem sousedních zubů (obr. 14), který nesmí zahrnovat koronální části papil: zahrnutí vrcholků kostních okrajů by ve skutečnosti nevyhnutelně vedlo ke ztrátě 1–1,5 mm kosti a kompromisní finální estetice. V bukální části ošetřované oblasti byl proveden řez za účelem vytvoření malé slizniční kapsy pro umístění kolagenní matrix (obr. 15). Implantát (XIVE, Dentsply Sirona) byl zaveden centrálně s palatinální inklinací, aby se zabránilo tomu, že přístupový otvor pro šroub bude nutno umístit na incizální okraj korunkové náhrady nebo ještě hůře na její bukální povrch. Mezera mezi bukální kostí a implantátem byla vyplněna Geistlich Bio-Oss (Geistlich Pharma) (obr. 16–19).

Přizpůsobení a umístění kolagenní matrix Geistlich Fibro-Gide

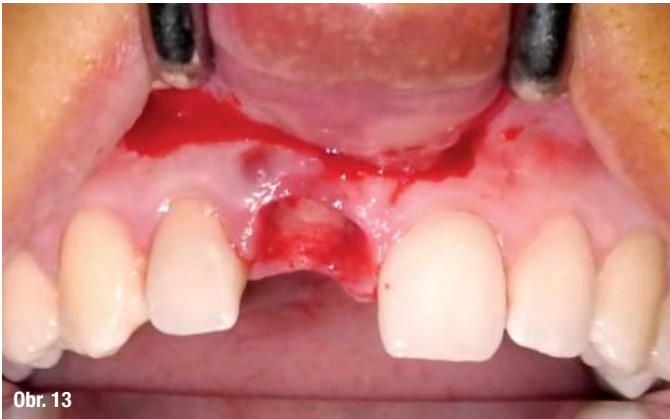Geistlich Fibro-Gide (Geistlich Pharma) je porézní, vstřebatelná a objemově stabilní kolagenní matrix porcinního původu, speciálně navržená pro regeneraci a augmentaci měkkých tkání a zabránění autologního odstranění pojivové tkáně. Tato matrix, která se používá při uzavřeném hojení, podporuje angiogenezi, tvorbu nové pojivové tkáně a umožňuje volumetrickou stabilitu tkání a obnovuje jejich biologickou šíři.^{1–11} V případech, kdy jde o estetiku, musí být matrix přizpůsobena a adaptována do recipientního místa. Jelikož je tato matrix velmi stabilní a udržuje si svůj objem i během fáze hojení, neměl by být aplikovaný kus nadměrně velký, aby nebylo ovlivněno



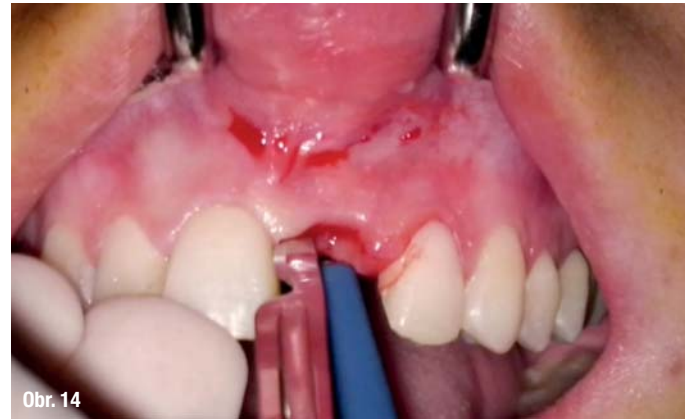Obr. 11: Extrakce zubu 11.



Obr. 12: Extrahovaný zub 11.

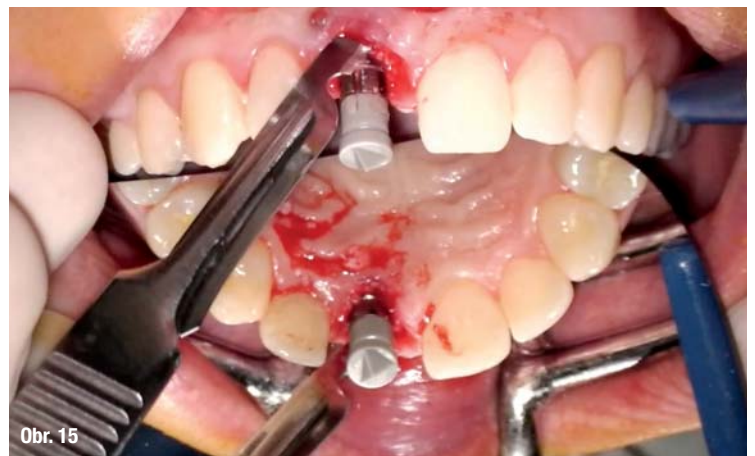

Obr. 13: Entaktní alveol a neporušené měkké tkáně.

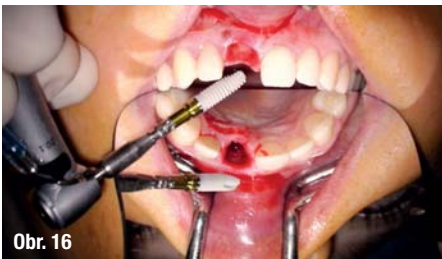

Obr. 14: Uvolnění laloku v případě částečné frontální bezzubosti.

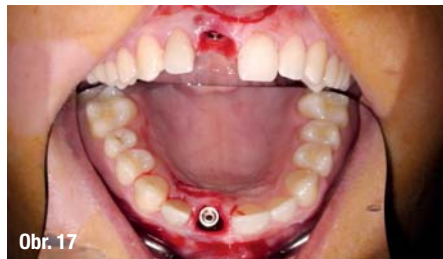hojení laloku a/nebo nevznikl nadměrný objem měkkých tkání po zhojení. Tato matrix také nesmí být nadměrně stlačena lalokem, aby si zachovala svoji původní vnitřní retikulární strukturu. Vzhledem k tomu, že se v suchém stavu jedná o zvláště odolnou matrix, navrhuji její tvarování pomocí zirkonové frézy (Komet) při nízkých rychlostech: tímto způsobem je možno matrix přesně tvarovat při zachování její strukturální charakteristiky, aniž by došlo k přehřátí a denaturaci kolagenu (obr. 20, 21). Matrice se vloží do předem vytvořené slizniční kapsy (obr. 22). V případě, že byly provedeny chirurgické řezy, musí být měkké tkáně přes matrix hermeticky přišity, zatímco v opačném případě musí být jemně vložena tak, aby byla kompletně ponořena.



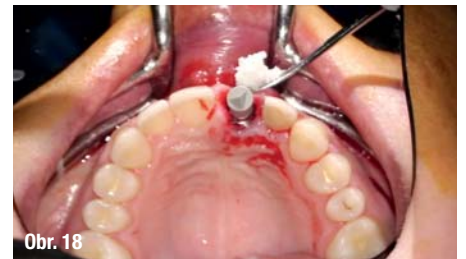Obr. 15: Řez pro vytvoření slizniční kapsy pro umístění kolagenní matrix.



Obr. 16: Zavedení implantátu Xive FX 3.8.



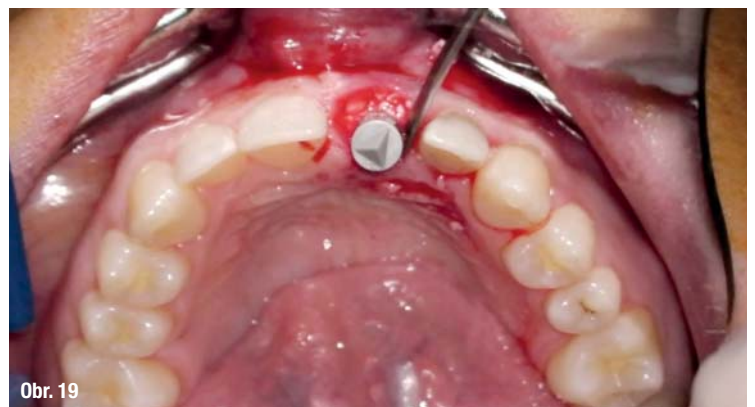
Obr. 17: Správná pozice implantátu při imediální implantaci.



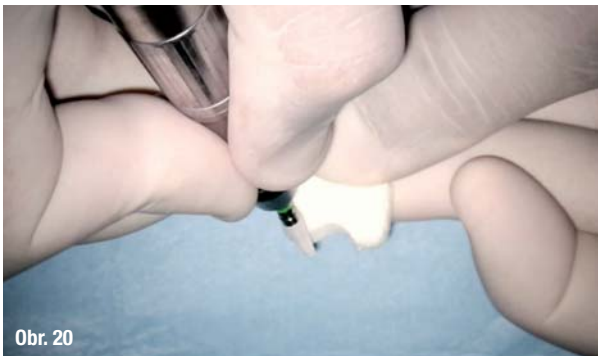Obr. 18: Aplikace biomateriálu.

Digitální otisk pro zhotovení imediální provizorní náhrady

Digitálním otiskem poextrakční oblasti s vyznačenou trojrozměrnou polohou zavedeného implantátu (obr. 23) byla doplněna vyříznutá oblast zubu 11 v již připraveném virtuálním pracovním modelu horní čelisti a zakreslen okraj emergence profilu (Base Line) na gingivální masce (obr. 24). Následně výběrem anatomické korunky zubu 21 (Copy Line) (obr. 25) byl v navrhovacím softwaru automaticky vytvořen zub 11 (obr. 26), který byl vyfrézován z PMMA, nalepen na titanovou bázi a poté našroubován silou 20 Ncm na nově zavedený implantát. Skutečná výhoda této techniky spočívá ve skutečnosti, že provizorium nemusí být v pacientových ústech zhotoveno akrylovou

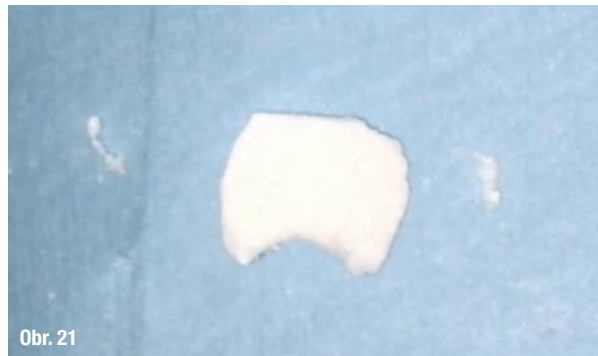

Obr. 19: Management použití biomateriálu.



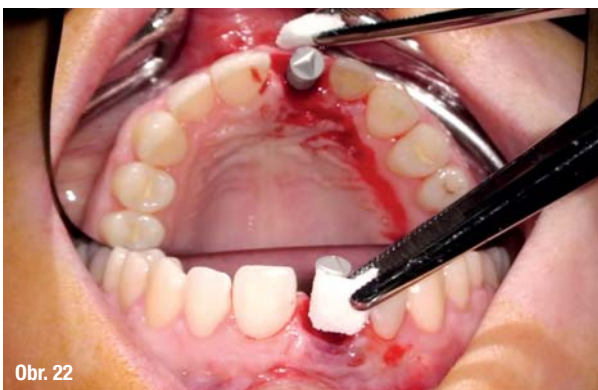Obr. 20

Obr. 20: Přizpůsobení kolagení matrix.



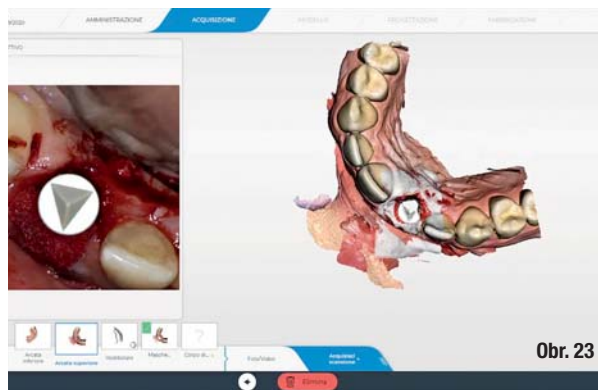
Obr. 21

Obr. 21: Upravená matrix.



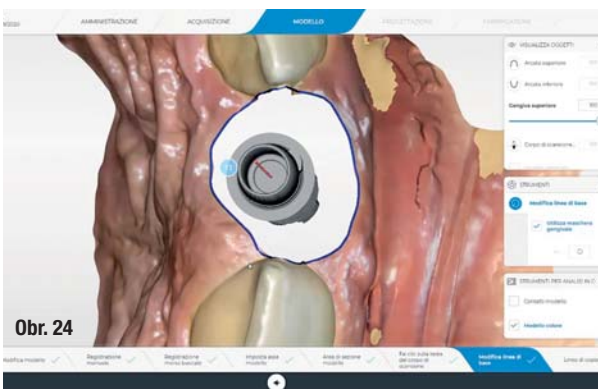
Obr. 22

Obr. 22: Aplikace kolagení matrix.



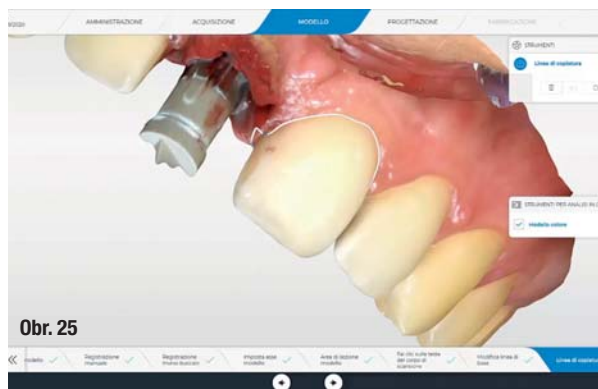
Obr. 23

Obr. 23: Digitální otisk pro zhotovení provizorní korunkové náhrady.



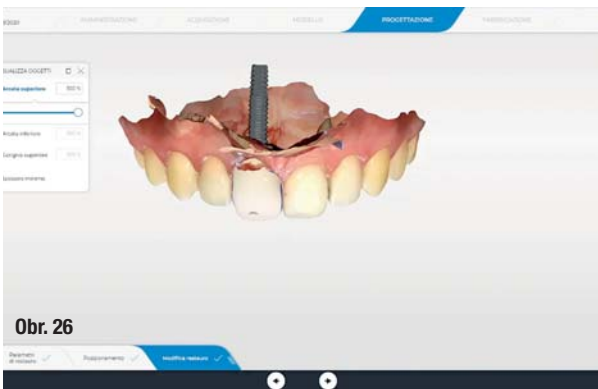Obr. 24

Obr. 24: Gingivální maska zakreslená podle bazální linie.



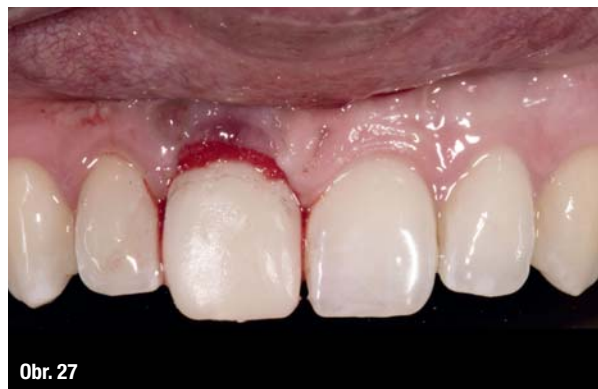Obr. 25

Obr. 25: Zakreslení hranice pro kopírování.



Obr. 26

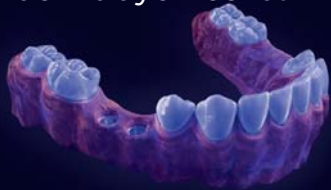Obr. 26: Software CEREC zpracuje informace a vytvoří provizorní korunkovou náhradu.



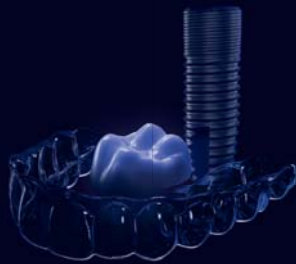Obr. 27

Obr. 27: Provizorium v místě chirurgického výkonu bylo imediátně přišroubováno k implantátu.

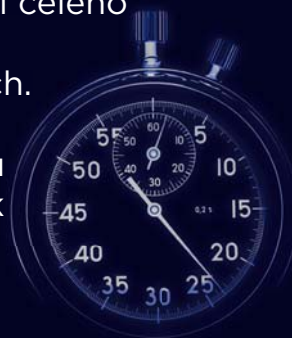Přesnost na všech
dentálních plochách.
Dokonce i skeny
bezzubých čelistí.



Korunky. Implantáty.
Rovnátky.



Skenování celého
oblouku
v minutách.
Sken
kvadrantu
za několik
sekund.



Otiskujte a odesílejte
digitálně nebo
ošetřujte
při jedné
návštěvě.



Méně práce pro Vás, více
zábavy pro Váš tým.



Užijte si skenování. Primescan.



Více informací naleznete na:
<https://www.dentsplysirona.com/cs-cz/explore/digital-impression.html>

V případě zájmu o předvedení kontaktujte
CAD/CAM Specialistu Jána Jakabíka:
e-mail: Jan.Jakabik@dentsplysirona.com
tel.: +421 902 292 454

 **Dentsply
Sirona**

 Dentsply
Sirona