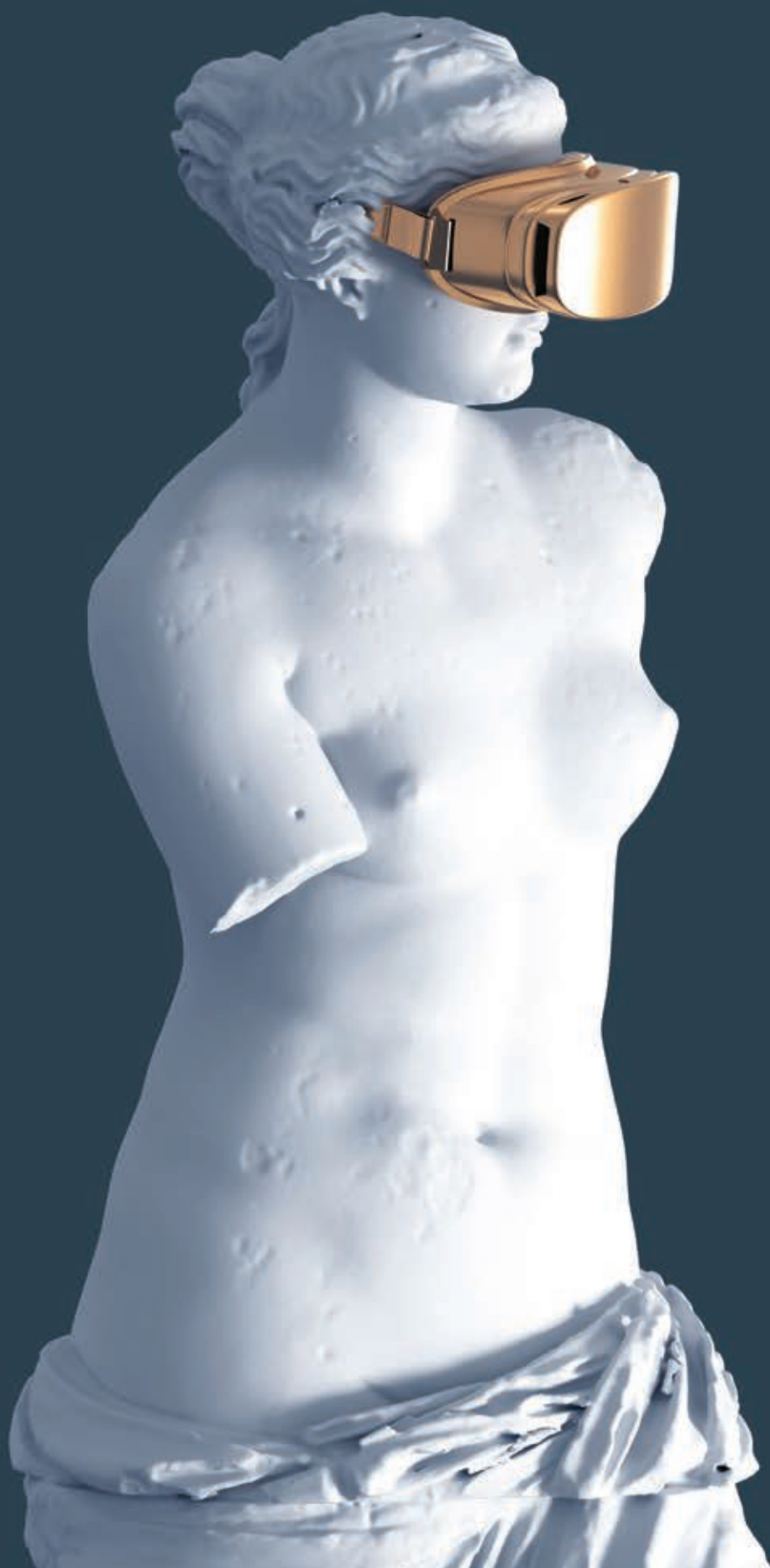

„ИНТЕЛИГЕНТНОСТТА Е СПОСОБНОСТТА ДА СЕ АДАПТИРАТЕ КЪМ ПРОМЯНАТА.“

СТИВЪН ХОКИНГ

## DENTAL METAVERSE: НОВАТА ДЕНТАЛНА РЕАЛНОСТ



Тема на броя:

**DENTAL METAVERSE\*:  
НОВАТА ДЕНТАЛНА РЕАЛНОСТ**

2021 година ще бъде определяна в световната история като трудна и предизвикателна – тенденция, която, оказва се, ще продължи и напред във времето. Със ситуацията, създадена от пандемията COVID-19, и произтичащата от това рецесия на пазара на денталната индустрия по-актуален от всякога е въпросът: „Какво ни очаква в бъдеще?“. Въпреки че не можем да контролираме бъдещето, можем да сме сигурни в едно – след 10 години можем да очакваме забележителни промени в денталната индустрия, които напълно ще революционизират денталните здравни заведения по целия свят. Във време, в което технологичните гиганти, ръководени от хора като Илон Мъск и Марк Зукърбърг, реализират все по-смело сюжети на научнофантастични филми, а животът в новата метавселена е на една крачка от нас, можем да бъдем сигурни, че съвсем скоро цифровият свят ще доминира над реалния.

Как всичко това се отразява и би се отразило в частност на денталната медицина? Кои са дигиталните технологии, които ще определят следващото десетилетие? Дигиталната трансформация на денталната медицина, включително СВСТ, интраоралното и екстраоралното сканиране, фрезозането на керамика и композитни материали и роботизираното поставяне на импланти вече са твърдо установени в настоящето. 3D технологиите настъпват все по-широко в денталния свят и ние сме съгласни с д-р Fanaq Swaida, чийто коментар поместваме в броя, че съвсем не е далеч денят, когато зъболекарите ще могат сами да отпечатват 3D зъби. Изкуствен интелект за точна диагностика, теледентална медицина за прегледи и асистирано лечение, добавена и виртуална реалност за обучения: всичко това са технологии, които ще бъдат изключителна част от всяка дентална практика, и то съвсем скоро.

Ние сме щастливци да имаме възможността да сме свидетели на голямата промяна и раждането на един нов META свят, както и да черпим от технологичните му блага!

\*Metaverse, или метавселена, е комбинацията от множество технологични елементи, включително виртуална реалност, добавена реалност и видео, където потребителите „живеят“ в дигитална вселена.

Уляна Винчева  
Главен редактор



Приятна среща с  
Dental Tribune! DT

**DENTAL TRIBUNE****ОФИС БЪЛГАРИЯ**

Издава Dental Tribune България ЕООД  
София 1000, ул. "Хан Крум" 35, ет. 1  
office@dental-tribune.net  
www.dentaltribune.bg  
www.dental-tribune.com

**Действителен собственик:**

Уляна Винчева  
Предоставената информация  
е съгласно чл. 7а, ал. 3 от ЗЗДПД.

**Главен редактор** Уляна Винчева  
**Отговорен редактор** д-р Павлина Колева  
**Дизайн и препечат** Петър Парнаров  
**Превод** д-р Павлина Колева  
**Коректор** Гая Христова  
**Маркетинг и реклама** Николина Илиева  
тел.: 0897 958 321  
„Спектър“ АД

**Автори в броя:**

д-р. Atsushi Hasegawa, Япония  
д-р Hugo Sousa Dias, Португалия,  
проф. Paula Andrea Villa Machado и  
д-р Felipe Restrepo, Колумбия  
д-р Vincenzo Santomaro, Италия  
д-р Yassine Harichane, Франция  
д-р Gary Glassman, Канада

**INTERNATIONAL HEADQUARTERS**

**Publisher and** Torsten R. Oemus  
**Chief Executive Officer**  
**Chief Content Officer** Claudia Duschek

Dental Tribune International GmbH  
Holbeinstr. 29, 04229 Leipzig, Germany  
Tel: +49 341 48 474 302 | Fax: +49 341 48 474 173  
General requests: info@dental-tribune.com  
Sales requests: mediasales@dental-tribune.com  
www.dental-tribune.com

Авторските права за редакционните материали, преведени и публикувани в това издание, са собственост на Dental Tribune International GmbH. Материалите са публикувани с позволение на Dental Tribune International GmbH. Dental Tribune е търговска марка на Dental Tribune International GmbH. Всички права са запазени. © 2021 Dental Tribune International GmbH.  
Възпроизвеждането на целите материали или на части от тях по какъвто и да било начин на всеки език, без предварителното писмено позволение на Dental Tribune International GmbH, е изрично забранено. Dental Tribune International GmbH полага всички усилия да гарантира с точност личната информация и новостите относно продуктите на производителите, но не носи отговорност за верността на информацията относно продуктите, както и за допуснати печатни грешки. Издателят също така не носи отговорност относно наименования на продукти, информация и изказвания на рекламодатели. Мненията, които представят авторите, принадлежат изцяло на тях и е възможно да не отразяват тези на Dental Tribune International GmbH.

**DENTAL TRIBUNE****АБОНАМЕНТ  
2022****ПАКЕТ PREMIUM**

ХАРТИЕНО ИЗДАНИЕ  
+ ПОДАРЪК  
НОВОТО  
ДИГИТАЛНО ИЗДАНИЕ

180 ЛВ.

**ПАКЕТ DIGITAL**

НОВОТО  
ДИГИТАЛНО  
ИЗДАНИЕ

120 ЛВ.

- ✓ Пет хартиени луксозни издания, доставени на адреса ви.
- ✓ **НОВО!** Пълен достъп до НОВОТО дигитално издание (лесна за навигиране дигитална реплика на печатното издание) от компютъра, таблета и телефона ви.
- ✓ **НОВО!** Възможност за сваляне на вестника в PDF.
- ✓ **НОВО!** Възможност за сваляне на вестника в PDF.
- ✓ Ежемесечен електронен нюзлетър с информация за новини и предстоящи научни събития в бранша.
- ✓ **НОВО!** Пълен достъп до НОВОТО дигитално издание (лесна за навигиране дигитална реплика на печатното издание) от компютъра, таблета и телефона ви.
- ✓ **НОВО!** Възможност за сваляне на вестника в PDF.
- ✓ Ежемесечен електронен нюзлетър с информация за новини и предстоящи научни събития в бранша.

През 2022 г. Dental Tribune излиза 5 пъти годишно в месеците:  
февруари, април, юни, октомври, декември.

Абонирай се на dentaltribune.bg или позвъни на 0897 958 321.



# STYLE ITALIANO СТАРТИРА ПАРТНЬОРСТВО С КОНКУРСА „УСМИВКА НА ГОДИНАТА“

Интервю на Dental Tribune с един от създателите на Style Italiano и член на журито в конкурса „Усмивка на годината“ – д-р Валтер Девото

**ДТ:** Д-р Девото, защо и как решихте да станете зъболекар?

Това е забавна история. Проучих от семейство на хора, работещи в свършено различен бранш – собственици на ресторанти и барове. Един ден майка ми отиде на зъболекар и лечението ѝ е било толкова скъпо, че след като се прибра вкъщи, тя ми каза: „Слушай, момчето ми, един ден ще станеш зъболекар!“. Мислих за тази възможност и първият ми избор всъщност беше медицина, но по-късно реших да стана зъболекар, защото за мен денталната медицина предлага повече пространство за креативност в сравнение с медицината. Идвайки от сферата на ресторантьорството и управлението на барове и дискотеки, където имах директен контакт с хората, аз наистина предпочитам в моята частна професия да имам директен контакт с хората и да изслушвам какви са техните нужди. Така че можех да избера да бъда психолог, маркетинг експерт, техник, художник или лекар. В крайна сметка реших да стана зъболекар, това беше моето желание и то се сбъдна.

**ДТ:** Вие сте публична личност, но какво хората не знаят за вас? Кой е истинският Валтер Девото?

Всъщност аз съм един много лесен за комуникация и за разбиране човек. Хората, които не ме познават, мислят, че съм малко претенциозен и гръпнат, но в действителност съм непринуден, приветлив и винаги много любопитен към новите за мен неща в живота. Постоянно се движа и гледам напред. Всеки път, когато започвам нов проект, се опитвам да си представя как би изглеждал в крайна сметка, създавам своята визия и я разгръщам в бъдещето. Мога да кажа, че се грижа за хората около мен и искам те да са щастливи и доволни.

**ДТ:** Вие съвместно с проф. Анджелио Путиняно сте създатели на едно от най-популярните и влиятелни онлайн общества Style Italiano. Имате FB група с 270 000 последователи, Instagram акаунт със 100 000 последователи



**Д-Р ВАЛТЕР ДЕВОТО** е роден в Киавари, Генуа, през 1965 г., завършва първи по успех дентална медицина в Университета на Генуа през 1991 г. Гост-лектор по естетична медицина в университетите в Сиена, Италия, и Барселона, Испания. Гост-професор по естетична дентална медицина в Университета на Марсилия. Член е на Operative Dentistry от 1996 г. Активен член на Италианската академия по консервативна дентална медицина от 1998 г. Активен член на Европейската академия по естетична дентална медицина от 2002 г. Един от създателите на Италианската академия по естетична дентална медицина. Създател на световноизвестната общност Style Italiano. Тазгодишен научен президент на Sofia Dental Meeting. Сферата му на професионални интереси включва естетична и възстановителна дентална медицина. Публикува множество статии в международни издания, изнася лекции по цял свят в рамките на международни и национални конгреси. Освен че управлява собствени частни практики в Сестри Леванте и Портофино в провинция Генуа, Италия, той си сътрудничи с престижни дентални клиници, специализирани в естетичната дентална медицина в цяла Европа.

ли, уебплатформи и др. Разкажете ни накратко за историята на вашия успех. Кога и как започна всичко, как се разви и какви са целите ви?

Преди 10 години се свързах с Анджелио Путиняно и му предложих да се присъедини към мен в този проект. Идеята беше да се създаде хъб, където зъболекарите да намират свой собствен ментор и да разбират по-добре какво предлага пазарът. В същата платформа компаниите от своя страна трябва да могат да намерят някой, който знае от какво имат нужда зъболекарите. Още от самото начало искахме да създадем печеливша ситуация за всички страни. Ние иницирахме този експеримент и започнахме да приветстваме нови хора, които да се присъединят към екипа и да споделят собствената си клинична работа и опит. И смятам, че нашата инициатива постигна успех. Всеки бизнес е успешен, ако предлага печеливша ситуация за всички по веригата. Научих това от моя личен опит, а също и от денталната медицина. Идентифицирахме, че зъболекарите са доволни, когато ги посрещнем и им предлагаме различни възможности. От друга страна, компаниите разбират, че работим усилено и много професионално, за да изведем денталната медицина на следващото ниво. Това е формулата за успех.

**ДТ:** Вие участвахте като един от световноизвестните членове на журито в тазгодишното издание на конкурса „Усмивка на годината“. Какви са впечатленията ви от конкурса?

За мен е много вълнуващо да бъда член на жури, тъй като ситуацията в една регламентирана надпревара е винаги интересна. Обичам да виждам, когато хората се състезават по положителен начин и показват най-доброто, на което са способни. По този начин те споделят своята страст, умения и отношение към света. Много съм впечатлен от събитието и възможността, която дава на младите лекари по дентална медицина, а именно: разпознаваемост, но и форма на обучение от опита на коле-



# smile of the year

INTERNATIONAL DENTAL AWARDS

Vol. 15 / 2022



THE  
REGISTRATION  
IS OPEN!

SUBMISSION  
DEADLINE:  
April 1, 2022, 23:45 h

GRAND RED CARPET  
AWARD CEREMONY:  
May 19, 2022, 19:30 h,  
Sofia, Bulgaria

GENERAL PARTNER:

**Pierre Fabre**  
ORAL CARE

PARTNERS:

bre<sup>dent</sup>  
—BULGARIA—

BIOHORIZONS®  
SCIENCE • INNOVATION • SERVICE

POWERED BY:

DENTAL TRIBUNE

”

**Бих искал да поддържаме контакт с победителите след състезанието и да изберем един от тях, на когото ще предложим да се присъедини към групата Style Italiano“**

гите участници. Новите поколения зъболекари се учат по-бързо и чрез по-различни медии в сравнение с мен в миналото. Така че е страшно да им дам шанс да растат и фактът, че една компания като вашата го прави, определено носи голяма стойност.

**DT: Om 2022 г. Style Italiano стартира партньорство с конкурса „Усмивка на годината“. Разкажете на аудиторията ни повече за предстоещото сътрудничество.**

Говорих с Анджело и се договорихме да работим по-тясно с „Усмивка на годината“ и да помогнем за разпространението на конкурса по целия свят. Отделно бих искал да поддържаме контакт с победителите след състезанието и да изберем един от тях, на когото ще предложим да се присъедини към групата Style Italiano. Ние предлагаме на зъболекари от цял свят да станат сребърни членове, ако преценим, че отговарят на критериите за приемане. Те от своя страна трябва да споделят философията на Style Italiano за споделяне на обучителни, практични и повторяеми техники. Ако харесват тази идея и я уважават, те ще имат предимството да станат членове на нашата общност и да имат достъп до всички плюсове, които тя предлага.

**DT: Вие сте един от големите гентални умове. Кои са тенденциите в генталния свят, които ще кристализират все по-ясно, и какви са вашите прогнози за бъдещето на зъболечението след 50 години?**

Благодаря ви много за комплимент, но аз не се определям като голям ум. Както казах по-рано, моето отношение в живота е винаги да гледам напред. Генталната медицина е красив пазар според мен. Той представлява общност и членовете ѝ се срещат по целия свят. Ние сме като семейство – винаги се радваме да се видим и да споделяме еднакво положително отношение. Искаме да се учим един от друг, затова мисля за генталната медицина като за голямо семейство. Разбира се, генталният свят се променя. Сега има много стартиращи компании, които се опитват да намерят своето място на генталния пазар. Пандемията COVID-19

показа нещо много просто. Хората се заразяват в болници и при различни обстоятелства, но много малко зъболекари са били засегнати от този вирус, въпреки че работим в устата на пациентите. Защо? Тъй като полагаме много добри грижи – ние сме много внимателни в почистването и опазването на нашето работно място, идентифицираме нуждите на пациентите и се опитваме да им отговорим по възможно най-добрия начин. Това отношение ще осигури стабилен пазар и добри отношения с пациентите в бъдеще.

**DT: Може ли да се каже, че сте един от малкото късметлии, които работят мечтаната професия?**

Наистина не знам дали мога да кажа, че това е моята мечтана професия. Обичам работата си. Всяка работа може да бъде страхотна, ако успеете да я адаптирате към собствените си нужди и способности. Имам късмет, защото адаптирах генталната медицина към собствената си личност. Опитвах се да проуча и много други области, за да разширя визията си в генталната медицина и да бъда полезен на другите. Така че това е частта, която наистина обичам. Работата трябва да е нещо, което да ви помага да печелите пари, да я вършите със страст и да ви кара постоянно да се усъвършенствате и да мечтаете смело. Ако сте събрали всичко това накуп, сте намерили идеалната си работа. В заключение, аз и Анджело в Style Italiano group се опитваме да представим есенцията на нашия опит в генталната медицина, но също така да споделим нашето отношение към това да бъдем креативни, за да помогнем на другите да бъдат успешни и да поддържат ума си отворен за бъдещето. В нашите курсове в Портофино и в Милано учим зъболекарите да имат отворени сетива за новите възможности, а не да се ограничават до конкретни идеи или техники. Трябва да останем отворени към нуждите на пациентите, към новите материали, но също така да поддържаме креативността на върха. Това е ценен съвет за всеки зъболекар, който може да му помогне да привлече нови пациенти. Защото, ако ние като зъболекари не успяваме да привлечем нови пациенти и живеем и работим на стари лаври, парадирайки само с това колко сме добри в практиката си, тогава генталната медицина е обречена. Вместо това, ако се вслушваме в нуждите на пациентите, ако избираме най-добрия материал за решаване на техните здравословни или естетични проблеми, ако извещдаме креативността си на преден план и винаги зачитаме етиката в нашата професия, тогава вече можем да се гордеем, че имаме перфектната професия. DT





# ТЕНДЕНЦИИ В ДЕНТАЛНАТА ИНДУСТРИЯ: ДЕНТАЛНИ ТЕХНОЛОГИИ В СЛЕДВАЩАТА ДЕКАДА

*Можем да очакваме въвеждането на нови и революционни технологии,  
които ще бъдат изключително полезни както за зъболекарите,  
така и за пациентите през годините*

**Д-р Fanar Swaida**

## ДИГИТАЛНА ДЕНТАЛНА МЕДИЦИНА

В свят, в който всяка индустрия все повече разчита на дигиталните системи и оборудване, защо е необходимо денталният пазар да изостава? Дори днес много зъболекарски използват физически отпечатъци за изработката на корони и фасети, както и в имплантологията. Дигиталните отпечатъци са много по-точни и прецизни. По-важното е, че те могат да бъдат безпроблемно интегрирани с CAD/CAM системи за производството на дентални възстановявания.

## ДОБАВЕНА РЕАЛНОСТ

Представете си, че практикувате своите клинични умения или преподавате на студентите си без нужда от живи пациенти. Това скоро ще стане факт благодарение на добавената реалност. През следващите години студентите по дентална медицина ще учат и практикуват различни клинични процедури по всяко време и навсякъде. Не само това, зъболекарите ще могат да използват добавената реалност за обучение и консултиране на своите пациенти. От инструкциите за устна хиги-

на до показването на дефекти на зъбите в реално време и предлагането на подходящи методи за лечение, възможностите за добавената реалност в денталната медицина са безкрайни.

## ТЕЛЕДЕНТАЛНА МЕДИЦИНА

Пандемията COVID-19 направи революция в денталната индустрия. В световен план зъболекарите молят пациентите да идват в кабинетите им само когато е необходимо физическо лечение. Когато става въпрос за редовни прегледи за хигиена на устната кухина или други услуги, които не изискват физическото присъствие на пациентите, зъболекарите вече предлагат теледентални услуги. Докато COVID-19 се надяваме скоро да остане в миналото, телезъболечението е тук, за да остане. Според Американската асоциация по дентална медицина около 20% от американците живеят в селски райони, които нямат достъп до дентална помощ. Теледенталната медицина може да реши този проблем през следващите години. Колко удобно би било за пациентите? Просто влизат в приложение на своя смартфон и оставят своя зъболекар да прегледа тях-

ното орално здраве или напрежката на лечението им с Invisalign. Отделно в случай на спешност теледенталната медицина ще позволи на пациентите да потърсят незабавен съвет от зъболекаря, докато чакат своя физически преглед.

Списъкът с новости, които можем да очакваме през следващите години, е дълъг. Но можем да сме сигурни в едно – бъдещето е обещаващо за денталната индустрия и пациентите. Можем да очакваме въвеждането на нови и революционни технологии, които ще бъдат изключително полезни както за зъболекарите, така и за пациентите през годините. Така че нека се надяваме на най-доброто и да бъдем част от тази промяна. **DT**

**П**андемията COVID-19 направи пълна революция в денталната индустрия. Живи свидетели сме на това как дигиталните технологии фундаментално променят динамиката в денталния свят. Дигиталната трансформация на денталната медицина, включително СВСТ, интраоралното и екстраоралното сканиране, фрезването на керамика и композитни материали и роботизираното поставяне на импланти вече са твърдо установени. Нека поговорим за тенденциите, засягащи денталната индустрия през 2021 г. и след това, по-конкретно за денталните технологии през следващото десетилетие.

## 3D ТЕХНОЛОГИЯ

Докато се движим напред във времето, се очаква денталното лечение да стане отнемашо по-малко време. В сравнение с конвенционалните възстановявания, производените по CAD/CAM технология, са не само точни в размерите и естетически по-издържани, но също така притежават по-малко структурни недоста-

тъци, което ги прави много по-издръжливи. Въпреки че все повече зъболекарски инвестират в 3D технологии, през следващото десетилетие ще станем свидетели на безпрецедентна намеса на зъболекарите в производството на дентални възстановявания с компютърно подпомогано проектиране и компютърно асистирано производство (CAD/CAM технология). Възможностите са безкрайни. Съвсем не е далеч денят, когато зъболекарите ще могат сами да отпечатват и 3D зъби.

## ИЗКУСТВЕН ИНТЕЛЕКТ

Медицинската индустрия вече започна да се възползва от изкуствения интелект по различни начини. За съжаление, денталната индустрия бавно възприема тази обещаваща технология. Но това ще се промени в близко бъдеще. От диагностичирането на кариес до ранното откриване на злокачествени лезии, управлението на досиета на пациентите и диагностичната образна диагностика, компютрите и софтуерът ще помагат на зъболекарите да вземат по-точни и ефективни клинични решения през следващите години.

За автора:



**Д-р Fanar Swaida** е зъболекар в Мисисауга, Онтарио, Канада. След като завършва Университета на Западно Онтарио и Факултета по дентална медицина на Университета в Торонто, г-р Swaida продължава официалното си образование чрез множество курсове и обучения в различни дентални специалности. Работи и управлява частната си практика Rockwest Dental Clinic Mississauga.



# ЕДНА СТЪПКА ПО-БЛИЗО ДО ПРИРОДАТА

Оклузални концепции и изключителна естетика  
В дигиталната дентална медицина

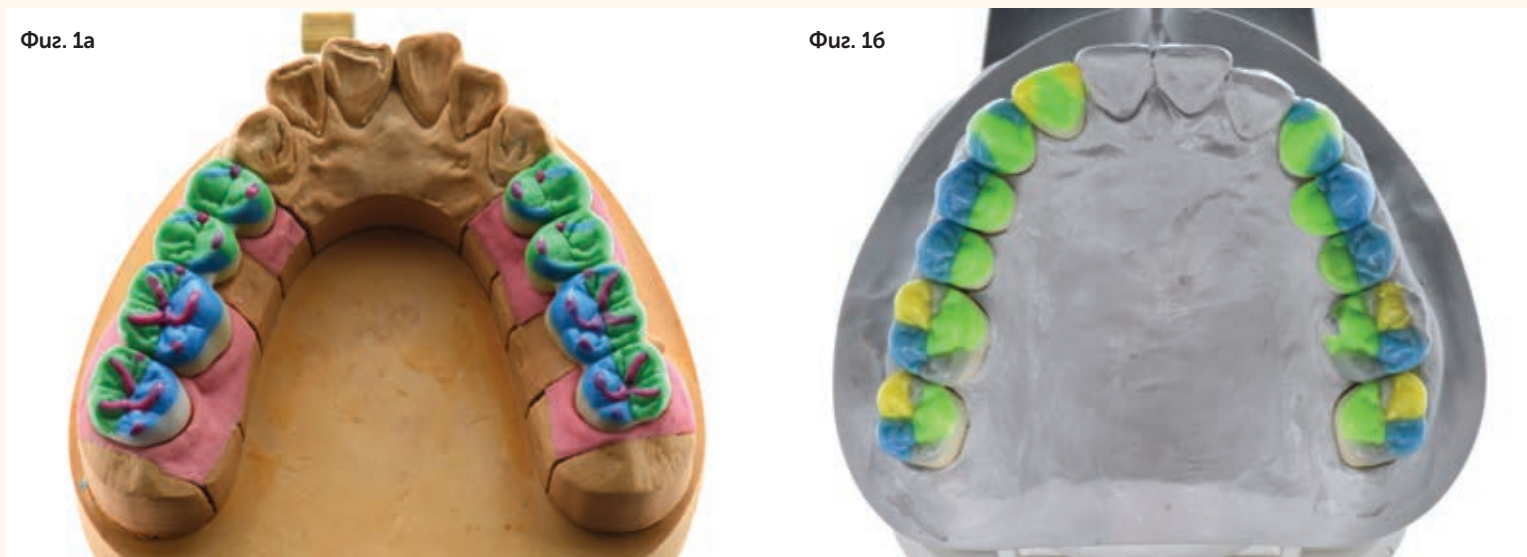
Atsushi Hasegawa, Япония

**Д**енталните възстановявания не са просто естетични възстановявания; те трябва да отговарят на много повече изисквания и да се вписват перфектно в съществуващия контекст. В настоящата статия разглеждам функцията и как да постигнем изключителни естетични, функционални и естествено изглеждащи зъбни възстановявания.

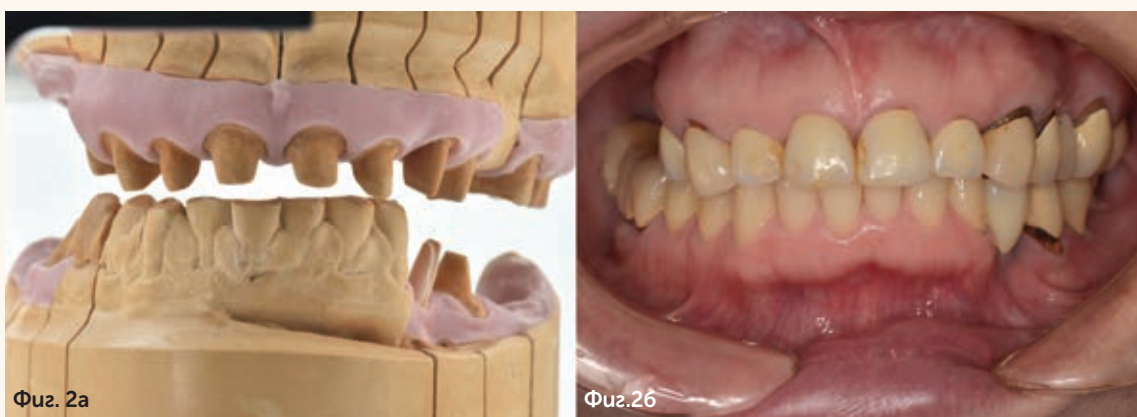
## МОЯТА ФИЛОСОФИЯ

Моята цел като зъботехник е да създам възстановявания, които са в хармония с останалите зъби и с дъвкателните движения. Протетичните конструкции трябва да се инкорпорират в тялото, без да смущават наличните функции, и да осигуряват добра дъвкателна и фонетична функция. За да се постигне това, трябва детайлно да се анализират и познават темпоромандибуларната става, мандибуларните движения, нейната анатомия, както и морфологията на всеки зъб. Има функционална връзка между мандибуларните движения и анатомичната форма на всеки зъб. Това взаимодействие е ключова и основна концепция при реконструиране на дъвкателните органи. Когато зъботехникът разбира и прилага тази концепция в работата си, горните и долните зъби са в хармония както при статична, така и при динамична позиция. Дисталните зъби предпазват фронталните от вертикално налягане, докато фронталните предпазват дисталните от латерално налягане. Предвид че оклузията може да бъде много разнообразна, наша задача като зъботехници е да разбираме този сложен механизъм и хода на темпоромандибуларната става (мандибуларните движения) и на съзъбието (оклузален компас) и да ги пресъздаваме в ежедневната си работа при изработване на протетичните конструкции.


Моята специалност е в областта на дизайна на оклузията, макар да гледам на себе си като на завършен зъботехник, изпълняващ всякакви задания, тъй като всички дентални възстановявания – от надимплантни или частични протези до инлеи, съдържат оклузална повърхност. Изучавам съм оклузални философии като техниката за естествен вось-



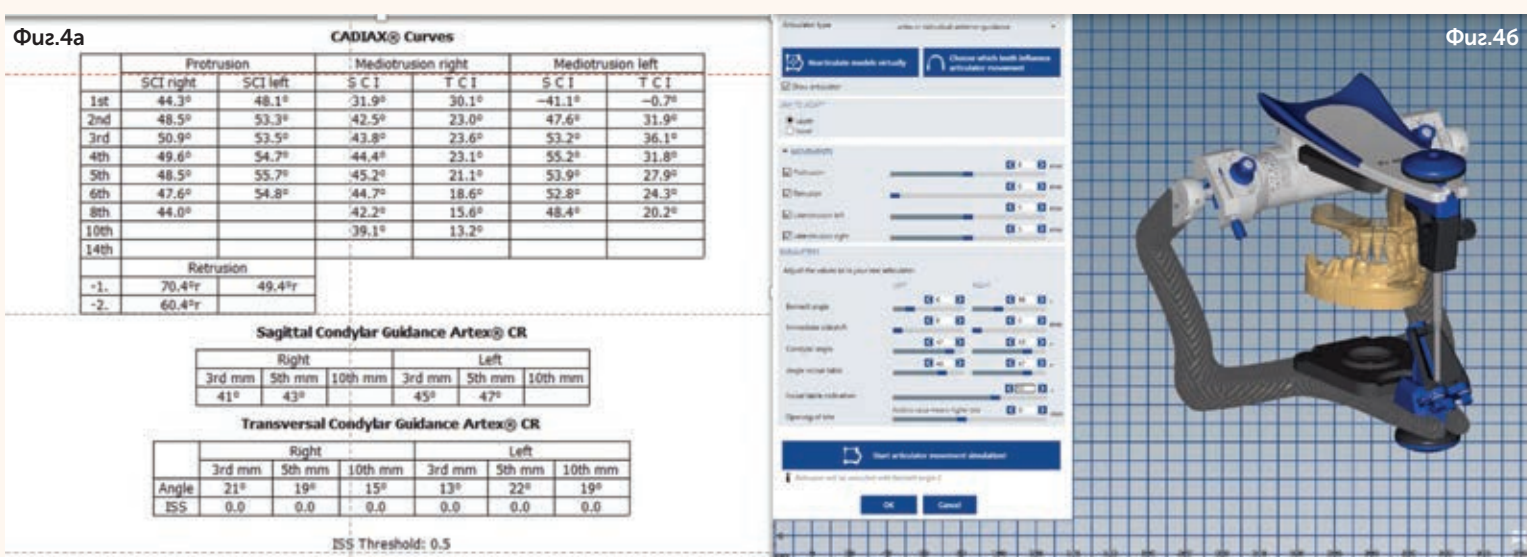
Фиг. 1а и б Техника на естествения восьчен моделаж (а), разработена от зъботехника Dieter Schulz, и последователна функционална оклузия (б) на проф. Rudolf Slavicek.



Фиг. 2а и б Първоначална ситуация с тежък перимплантит.



Фиг. 3а и б Голям обем от информация за пациента бе събрана посредством лицева гъза и бе прехвърлена в Artex CR.



Фиг. 4а и б CADIAx данните биват заредени във виртуалния артикулатор.

чен моделаж на зъботехника Dieter Schulz и последователна функционална оклузия на проф. Rudolf Slavicek (фиг. 1а и б). Тези философии са основа на всекидневната ми работа в лабораторията.

## ОБЕДИНЯВАНЕ НА ФУНКЦИОНАЛНИ И ЕСТЕТИЧНИ ИЗИСКВАНИЯ

50-годишна пациентка с тежък перимплантит постъпи в нашата лаборатория с желание за функционална и естетична рехабилитация (фиг. 2а и б). Нашият лечебен план предвиждаше да агресираме тежкия перимплантит, да поставим нов имплант и цялостно да подобрим естетиката. Първата стъпка за осъществяване на нашия план бе тотална оклузална реконструкция със Zolid FX Multilayer (Amann Giggbach) с изключение на долните резци. При такива екстензивни възстановявания е важно да съберем максимално много данни за пациента. За



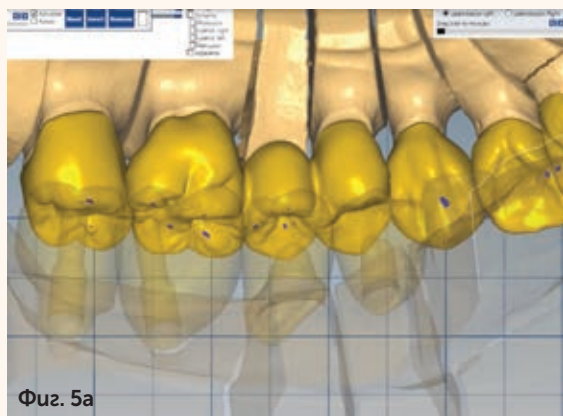
целта използвахме системата CADIAX (GAMMA Medizinisch-wissenschaftliche Fortbildungsgesellschaft GmbH), за да регистрираме движенията на долната челюст на пациентката. Регистрациите с лицева дъга в комбинация с Artex CR (Amann Giggbach) и тези от CADIAX са необходими, за да се възпроизведат движенията на долната челюст във виртуалния артикулатор (фиг. 3а и б).

По време на фазата на дизайн се концентрирах върху няколко ключови момента, които проверих и с помощта на виртуалния артикулатор. Най-важните фактори са поддържащите оклузията структури, като дисталните зъби например, които са важни за поддържане на интеркуспидацията и за стабилизиране на вертикалния размер на захватката. Те предпазват ставите от компресия, а резците – от претоварване.

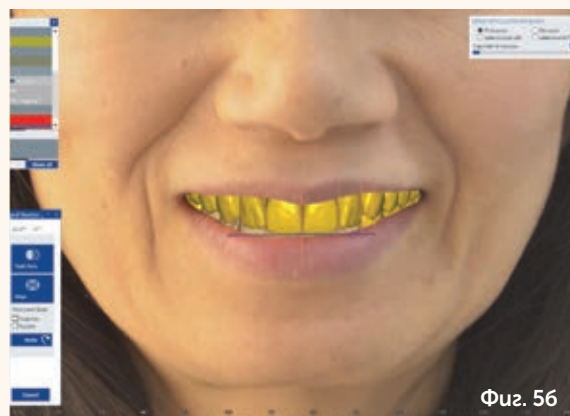
На базата на тази информация сметох, че прилагането на техниките за естествен восъчен моделаж и последователна функционална оклузия е особено подходящо. С помощта на виртуалния артикулатор аз контролирам всички движения на челюстта във всички посоки (фиг. 4). Кучешките зъби са важни, понеже предпазват дисталните зъби от претоварване. Каниновото водене трябва да бъде координирано с краниомандибуларната система и не бива да се отразява на дисталните зъби. Фронталните зъби са важни за говора, за опората на устните и разбира се, за естетиката – естествена усмивка. За да престъдам изначалната ситуация в устата на пациента, използвах 2D и 3D изображения за отлична ориентация (фиг. 5а и б).

С Ceramill Motion 2 (Amann Giggbach) постигнах задоволителен резултат от фрезването, но ако искам да постигна повече повърхностна текстура с още по-добър естетичен резултат, трябва да обработя повърхността мануално. Подбирам внимателно инструментите си, понеже е много важно да избегна отчупване, пукнатини и контаминиране на циркония по време на тази процедура (фиг. 6а и б). Ръчната повърхностна обработка създава малки красиви детайли и морфология с много естествен вид. Това включва перикимати и преходните ъгли, които са важни за естетиката на фронталните зъби.

След синтероване постигнах перфектна основа за финалиране (фиг. 7а и б). Оклузалните контакти са полирани на ръка преди глазиране. За постигане на естествен блясък поставих финални акценти с боичка преди глазиране. По мое мнение най-голямото предимство на Zolid FX Multilayer е, че мога прецизно да възпроизведа дигитално планираната форма. Особено при комплексни случаи, искам да имам колкото се може



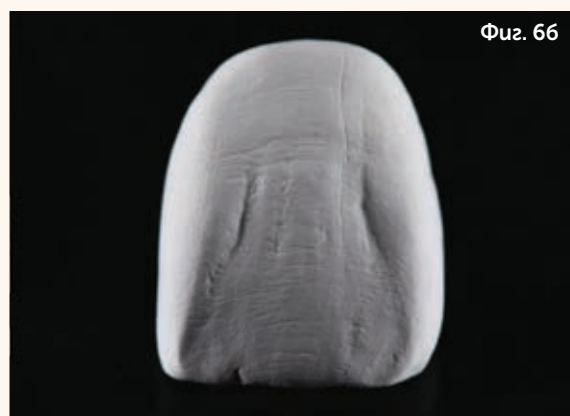Фиг. 5а



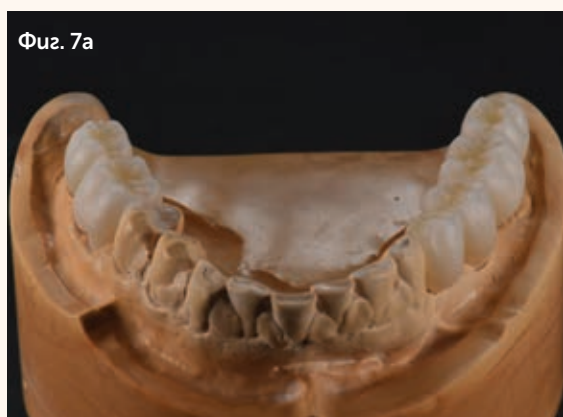Фиг. 5б



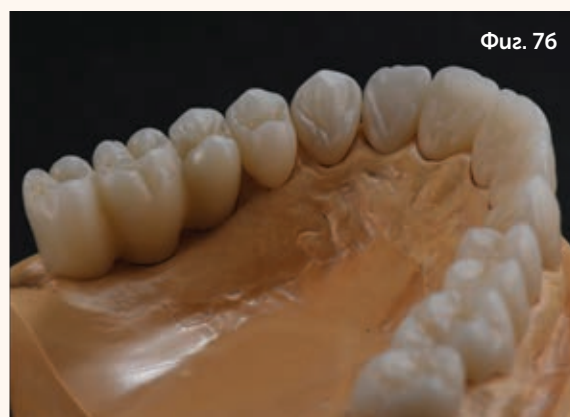Фиг. 6а



Фиг. 6б

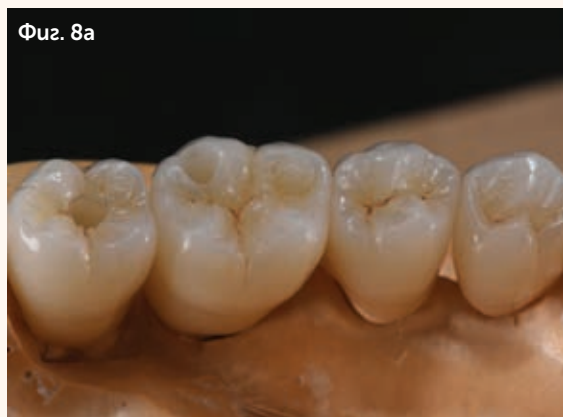

Фиг. 7а

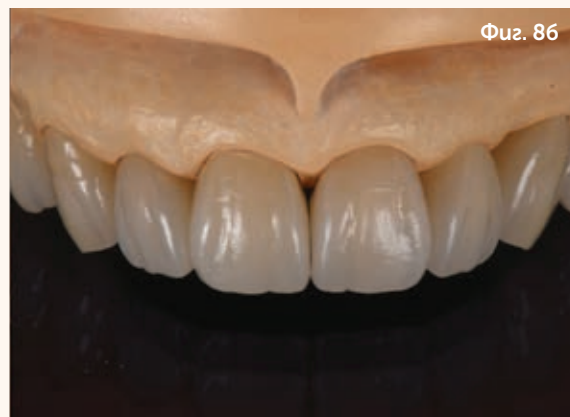

Фиг. 7б

Фиг. 7а и б Текстура на повърхността се вижда добре и след синтероване.

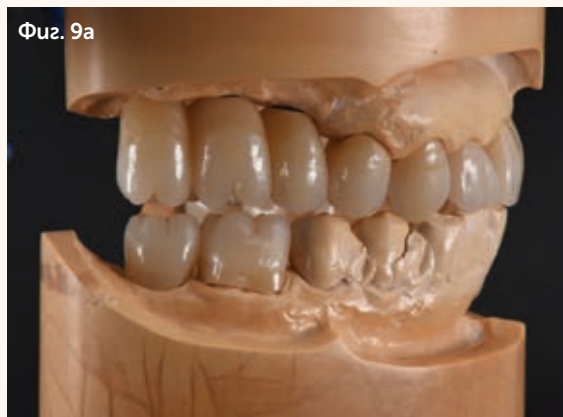

Фиг. 8а

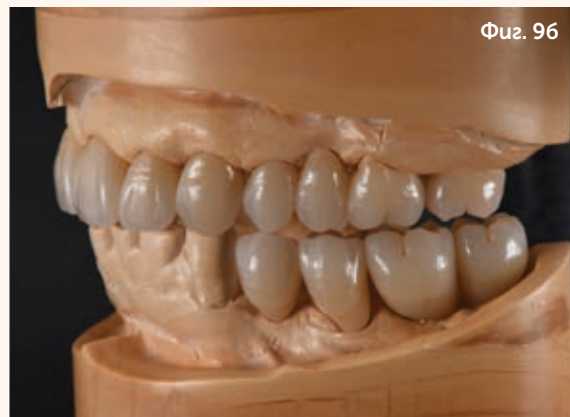

Фиг. 8б

Фиг. 8а и б За естествен блясък на усмивката поставих няколко акцента с боички преди глазиране.

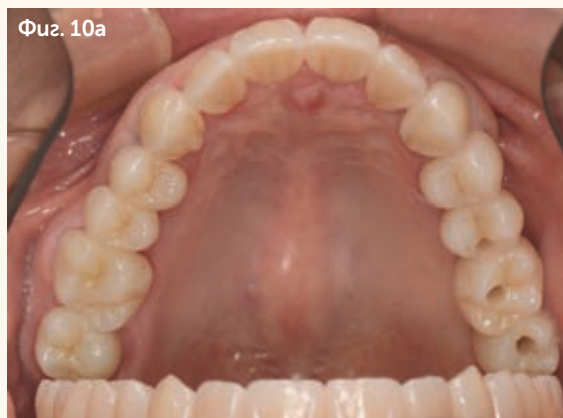

Фиг. 9а

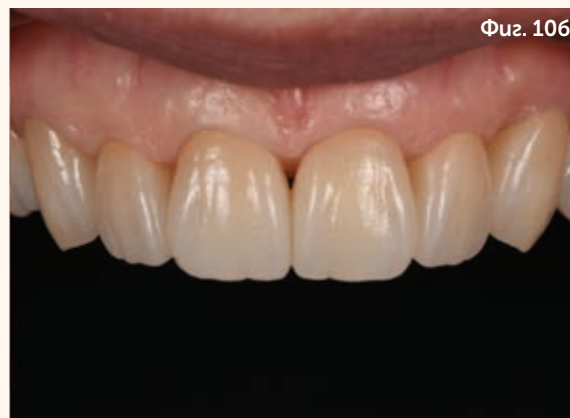

Фиг. 9б

Фиг. 9а и б Перфектни оклузални повърхности и каниново водене при латерални и протрузивни движения на челюстта.



Фиг. 10а



Фиг. 10б

Фиг. 10а и б Изключително естетичен и функционален резултат.

Фиг. 5а и б 2D и 3D изображенията в комбинация с дизайн създават перфектна основа за престъждане на ситуации в устата.

Фиг. 6а и б Красив резултат след ръчната повърхностна обработка.

по-малко корекции (фиг. 8а и б).

На финала искам да имам каниново водене без контакти върху другите зъби при латеротрузия и протрузия. Тези движения се извършват в устата по същия начин, по който аз ги бях планирал виртуално с Artex CR (фиг. 9а и б). Съгласуваният работен процес между ръчния и виртуалния артикулатор е просто гениален и улеснява всекидневната ми работа. Този подход работи успешно, ако производителът е координирал артикулатора и CAD/CAM системата, което е точно така при инструментите, които аз използвам.

Възстановяването на функцията е огромна част от всекидневната ми работа в лабораторията и съм изключително благодарен, че прилагането на виртуални инструменти за оценка на оклузията в комбинация с ефикасни материали улеснява работата ми значително. По мое мнение цирконият и особено Zolid FX Multilayer е идеален, тъй като съчетава отлична естетика и висока якост (фиг. 10а и б). Цирконият обаче има и недостатъци; например, ако короната не бъде коректно натоварена, това може да доведе до периодонтит или проблеми с препарацията или с кондила. Следователно нашата задача като зъботехници е да сме внимателни при възстановяване на оклузията и функцията.

Бих искал да благодаря на моите клиенти, които всеки ден ми предоставят вълнуваща работа. DT

Ред. бел.: Статията *One step closer to nature Occlusal concepts and sophisticated aesthetics in digital dentistry* е публикувана за първи път в *digital – international magazine of digital dentistry*, бр. 2, 2021 г.

За автора:



**Atsushi Hasegawa** се дипломира като зъботехник през 1996 г. и е завършил следдипломно обучение към Денталния факултет Kanagawa в Йокосука, Япония, през 1998 г. В рамките на 11 години е работил в зъботехническа лаборатория в Токио, Япония, където е придобил знания и умения в областта на оклузалните концепции. През 2008 г. той отваря своя собствена лаборатория – Organ Dental Lab, в Чигасаки, Япония. Към момента Hasegawa предава своите знания чрез лекции в Япония и по света. Можете да се свържете с него посредством неговия уебсайт: [www.organdental.jp](http://www.organdental.jp).



# НАПРАВЛЯВАНА ЕНДОДОНТСКА МИКРОХИРУРГИЯ

Д-р Hugo Sousa Dias, Португалия, проф. Paula Andrea Villa Machado и г-р Felipe Restrepo, Колумбия

**Е**ндодонтската микрохирургия (EMX) става все по-ефективна лечебна манипулация в сравнение с традиционните хирургични подходи. Въпреки че техниката значително се е подобрила, откриването на кореновия апекс все пак може да се окаже предизвикателна задача, особено в случаи на затруднен достъп, интактна, плътна, букална, кортикална кост и анатомични ограничения. Настоящата публикация представя нов подход, при който се използва 3D принтиран хирургичен водач, който да направлява остеотомиата за по-лесно откриване на кореновия връх.

## ВЪВЕДЕНИЕ

CAD/CAM и 3D принтирането за първи път са адаптирани и приложени в денталната медицина през 90-те години на миналия век. Първоначално са били използвани за изработване на неснимаеми конструкции, но най-широко са се прилагали в сферата на оралната хирургия за изготвяне на хирургични водачи при поставянето на импланти.<sup>1,2</sup> В днешно време, след въвеждането на СВСТ, CAD/CAM и 3D принтирането имат редица приложения в денталната медицина, включително в ендодонтията, където наскоро се представена употребата на хирургични водачи.<sup>2</sup>

Тези водачи могат да се прилагат за направляване на ендодонтския достъп при калцифицирани канали, както и за насочване на остеотомиата.<sup>1,3</sup> EMX е една от възможностите за агресиване на персистиращ апикален периодонтит след неуспех на нехирургичното ендодонтско лечение или релечение.<sup>2,4</sup> С течение на годините ендодонтското оборудване, инструменти и материали са се подобрили и бяха разработени по-съвършени техники. Тези нововъведения дадоха възможност за по-добро разбиране на апикалната анатомия и повишаване на процента успеваемост на ендодонтската хирургия, което следователно я прави по-ефек-

тивна лечебна процедура.<sup>2,3,5</sup>

EMX изисква насочена остеотомиа и резекция на кореновия връх въз основа на анатомични ориентири и измервания по предоперативни рентгенографи или компютърна томография и комбинира приложението на увеличители и осветление от микроскопа с коректна употреба на микроинструментарията.<sup>1,3,5</sup> Това дава възможност за по-прецизен и предвидим подход с по-лесно идентифициране на кореновия връх, по-малка остеотомиа и по-плътна резекция, което позволява съхраняване на кортикална кост и предпазване на кореновата гъбжина и зъбните структури.<sup>3,5</sup> В допълнение употребата на дентален микроскоп позволява идентифицирането на анатомични детайли като остмуси, микрофрактури, латерални канали на третирания корен преди прерязването и обтурирането му.

Напредъкът в областта на EMX в съчетание с модерните диагностични техники като СВСТ, приложени в процеса на диагностика, планиране, лечение или проследяване, допринася за по-високата и успеваемост (85.0–96.8%) в сравнение с по-традиционните подходи.<sup>3,5</sup>

Някои от прогностичните фактори, които могат да повлияят на резултатите от EMX, са позицията на зъба, тип лезия, препаратия на апекса, обтуровъчен материал и коронково възстановяване.<sup>6,8</sup> Затруднен достъп, плътна букална кост и анатомични ограничения (ментален форам, долночелюстният нерв и горночелюстният синус) се асоциират с по-лош краен резултат.<sup>2</sup> Обемът на периапикалната костна деструкция, респективно остеотомиата, може да доведе до постоперативни усложнения като болка и оток. Когато букалната костна пластинка е запазена, има тенденция за по-екстензивни остеотомии поради затруднения при откриване на апекса.<sup>2,3,5</sup>

В настоящия доклад на клиничен случай е представен иновативен хирургичен ендодонтски подход с приложение на 3D принтиран водач за направляване на остеотомиата.

## КЛИНИЧЕН СЛУЧАЙ 1

63-годишна пациентка без придружаващи заболявания се обръща към нас по повод на умерена болка, идваща от вече лекуван ендодонтски долен ляв шестти зъб. СВСТ разкри, че медиобукалният канал е бил пропус-

нат при предишното лечение, медиалният и дисталният корен са засегнати от периапикална лезия и кортикалната букална костна пластинка е интактна.

Бе проведено релечение в две посещения, като след премахването на старата запълнка, промиването и обработването на трите канала като вътреканална вложка бе поставен калциев хидроксид. След една седмица ендодонтското лечение бе завършено. Два месеца по-късно симптомите персистираха и при клиничния преглед се установи болка при вертикална перкусия; гълбочината на сондиране и мобилността бяха в норма. СВСТ не установи белези за оздравителен процес в костта (фиг. 1 а–в). На зъб #36 бе поставена диагноза предишно лекуван зъб със симптоматичен апикален периодонтит и бе взето решение за направлявана EMX.

Интраоралното сканиране (TRIOS, 3Share) на долната челюст и получените STL файлове комбинирани с DICOM файловете от компютърната томография, за да се планира хирургичният водач с помощта на софтуера Blue Sky Bio. Бе планиран и принтиран водач, който точно да ограничава очертаванията на кортикалния прозорец за прецизно достигане до апекса на зъба (фиг. 1г).

Под локална анестезия бе повдигнато мукоперостално ламбо в пълна дебелина и с помощта на принтирания водач бе маркиран кортикалният прозорец, който бе прерязан с помощта на наконечника Piezotome CUBE LED (ACTEON), бе премахнат (фиг. 1 г–з) и поставен в стерилен физиологичен разтвор. Апикална коренова резекция бе извършена (фиг. 1и) и на медиалния корен бе направена ретропрепарация с ултразвуков накрайник (NSK) и бе запълнен с EndoSequence BC RRM Fast Set Putty (Brasseler). Кортикалният прозорец бе върнат на мястото му, бе стабилизирани с колагенови гъбички в процепите (Collatere, Zimmer Biomet; фиг. 1й и к) и ламбото бе защитено с 6-0 полипропиленов конец (Cotraul).

При проследяването след две години клиничният преглед и компютърната томография показаха оздравяване на апикалната лезия и кортикалната кост без оплаквания или усложнения (фиг. 1л–н).

## КЛИНИЧЕН СЛУЧАЙ 2

38-годишна пациентка постъпи в клиниката с оплакване



# UNICAMILLUS

Saint Camillus International University of Health and Medical Sciences

Unicamillus - Università riconosciuta con DM 927/17 del MIUR dedicata alle Scienze Mediche e Sanitarie.

**Unicamillus**  
Via di Sant' Alessandro, 8 00131 Roma  
Email: post@unicamillus.org  
Web: www.unicamillus.org  
PEC: unicamillus@pec.it  
Tel.: 06 40 06 40

## ORAL IMPLANTOLOGY

AY 2021/2022

### SECOND LEVEL PROFESSIONAL MASTER

**OBJECTIVE**  
The Master aims to carry out a correct diagnostic approach and formulate a correct treatment plan, providing the basis for an ideal implant-prosthetic rehabilitation, deepening the knowledge of the implant-supported prosthesis, from design to implementation, which takes into due account the biological, functional and aesthetic implications. The knowledge on complications and their prevention will be deepened.  
The educational objective of the Master is to develop specialized knowledge on the design and execution of the most recent oral implantology techniques as well as to acquire an in-depth knowledge of the safest and most modern techniques and technologies in the field of implant surgery.

**CAREER OPPORTUNITIES**  
Those who will obtain the 2nd level Master in Oral Implantology will be able, independently of the laws in force in the various countries, to carry out their professional activity autonomously at private health facilities, in a dependent or free professional regime.

**TEACHING METHOD**  
The teaching methodology will have a theoretical-practical approach aimed at providing a learning on the problems of the surgical and rehabilitative prosthetic phases to the implant support.

**DIRECTOR:** Prof. Ugo Covani  
**PARTNER:** Istituto Stomatologico Toscano

**MAIN SPEAKERS**

- Simone Marconcini, (DDS, PhD, MSc): Research Fellow Tuscan Dental Institute, Foundation for Clinic, Research and Continuing Education in Dentistry
- Giovanni Battista Menchini Fabris, DDS, PhD, MSc: Director Master in Oral Surgery & Implantology - Unicamillus
- Michele NANNELLI, MD DDS : Adjunct Professor of Guided Oral Surgery, Università G.Marconi, Roma
- Roberto CRESPI, MD MS : Extraordinary Professor of Oral Pathology UNUniversity G. Marconi, Rome,
- Annamaria GENOVESI, RDH : Extraordinary Professor of Oreal Hygiene , University G.Marconi, Rome, Italy

**PRE-REQUIREMENTS**

- Master's degree and / or specialist degree in dentistry and dental prosthesis;
- Master's degree and/ or specialist degree in medicine and surgery with specialization in Dentistry or qualification for the practice of dentistry;
- Master's degree in Medicine and Surgery

**INTERNSHIP**

- Istituto Stomatologico Toscano

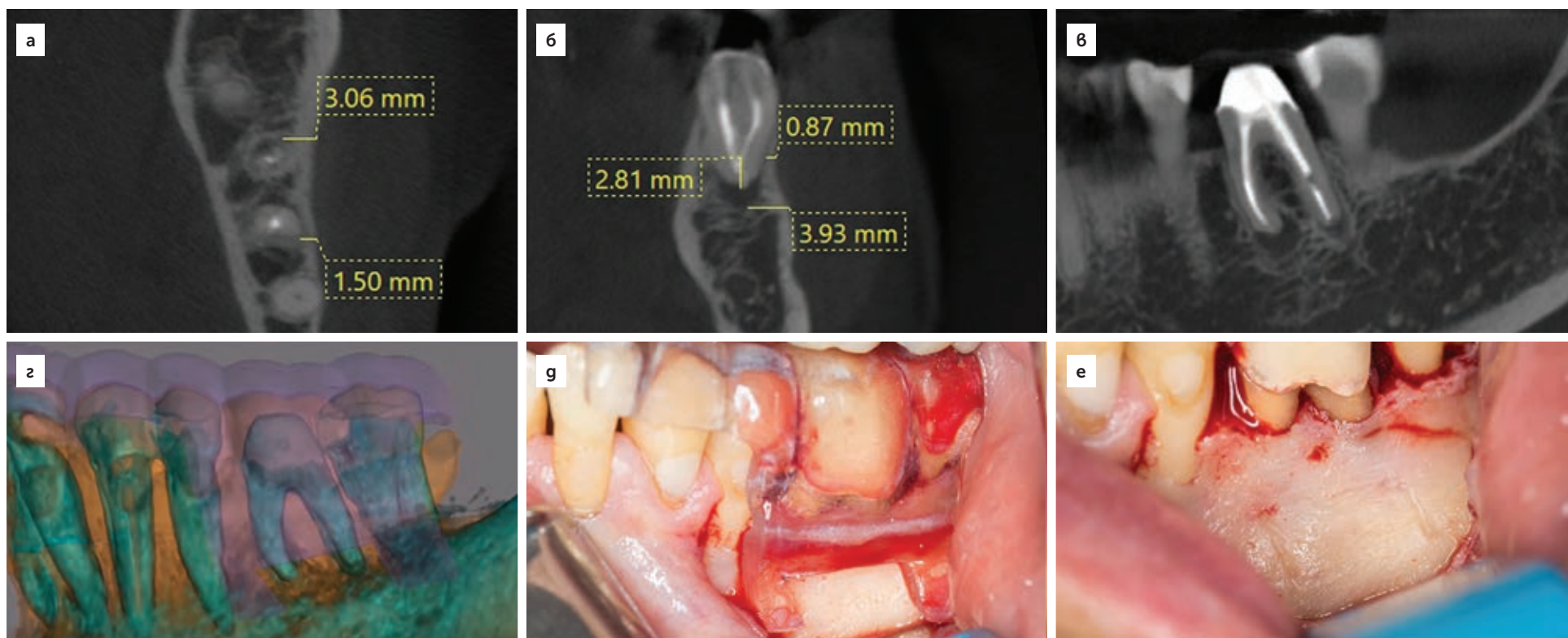
Application Deadline:	15/02/2022
Master Start Date:	March 2022
Duration:	12 months
Attendance:	4 session of 5 days each

Language:	English
Credits:	60 C.E.U
Places available:	min 10 max 30
Notice:	downloadable from the University website

Official Representative for Bulgaria:  
Dental Tribune Bulgaria Ltd. Contact us: +359 897 958 320



Фиг. 1а–н



Прегеративна СВСТ на зъб #36. Аксиалният (а), коронарният (б) и сагиталният (в) изглед показват зона с по-ниска плътност около апикалната трета на медиалния и дисталния корен и интактна букална кортикална кост. Бе изработен водач, който маркира размерите на костния прозорец, така че точно да се достигне до апикалната област и на двата корена (г). По време на микрохирургията водачът се напасва (г), очертанията на кортикалния прозорец се маркират върху костта (е) с трионче, монтирано на наконечник Piezotome CUBE LED.

не от умерена болка в горния десен втори премолар, който е ендодонтски лекуван. Тя не страда от съпътстващи заболявания. При клиничния преглед бе установено, че зъбът е леко чувствителен при вертикална перкусия. Пародонталното сондиране и подвижността са в рамките на нормата. Периапикалната рентгенография показва наличие на сепарирани инструменти отвъд канала (фиг. 2а), а прегеративната компютърна томография доказва, че букалната костна пластинка е интакт-

на (фиг. 2б и в). Ендодонтско лечение е било проведено преди пет месеца. На зъб #15 бе поставена диагноза предишно лекуван зъб с периапикален периодонтит и бе планирано лечение чрез направляваната EMX.

Интраоралното сканиране (TRIOS) на горната челюст и полученният STL файл (фиг. 2г) бяха комбинирани с DICOM файловете от СВСТ с цел да се планира хирургичният водач с помощта на софтуера Zirkonzahn Implant-Planner (Zirkonzahn), модифициран чрез Meshmixer (Autodesk). Бе планиран и прин-

тиран водач, който точно да ограничава размерите на кортикалния прозорец и прецизно да посочва локализацията на апекса на зъба (фиг. 2г–е).

Под локална анестезия бе повдигнато муконериостално ламбо в пълна дебелина, което осигури добра видимост до букалната кост (фиг. 2ж) и принтираният водач бе използван за маркиране на кортикалния прозорец (фиг. 2з), който след това бе прерязан с наконечник Piezotome CUBE LED; разкри се сепарираният инструмент (фиг. 2и), който бе отстранен

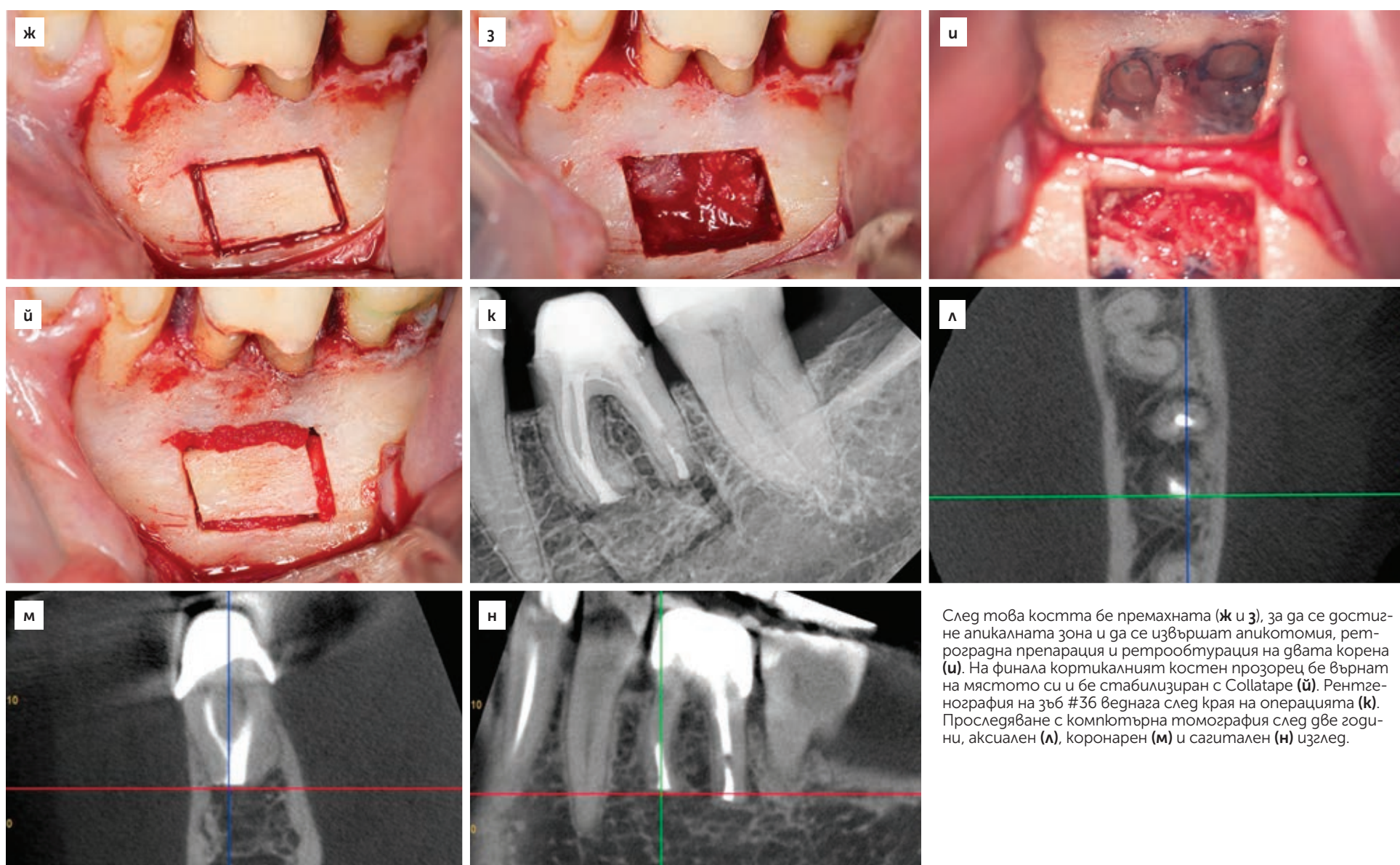
(фиг. 2й). След апикотомията бе направена ретропрепарация с помощта на ултразвукови накрайници (ASTEON), която бе obtурирана с EndoSequence BC RRM Fast Set Putty (фиг. 2к). Ламбото бе зашито с 5-0 полипропиленов конец (фиг. 2л). Шевите бяха премахнати 72 часа след операцията (фиг. 2м).

#### ДИСКУСИЯ

3D принтиране в сферата на ендодонтията се прилага за хирургични водачи, направляван ендодонтски достъп, автоген-

на трансплантация, обучителни модели и клинични симулации и се превърна в приета лечебна модалност в денталната медицина.<sup>1,9</sup> Макар литературните данни по темата да са все още ограничени до доклади на клинични случаи и предклинични изследвания, направляваната хирургия изглежда да е поточната и успешна техника в сравнение с традиционния подход.<sup>1,10</sup>

Употребата на хирургични водачи за периапикална хирургия е предложена за първи път от Pinsky и кол. за постигане на



След това костта бе премахната (ж и з), за да се достигне апикалната зона и да се извършат апикотомия, ретроградна препарация и ретроobtурация на двата корена (и). На финала кортикалният костен прозорец бе върнат на мястото си и бе стабилизирани с Collatаре (й). Рентгенография на зъб #36 веднага след края на операцията (к). Проследяване с компютърна томография след две години, аксиален (л), коронарен (м) и сагитален (н) изглед.