

# DENTAL TRIBUNE

The World's Dental Newspaper · Turkish Edition



01/2020

ISSN: 1304-6098

Fiyatı: 15.00 TL

CİLT: 17

SAYI: 1

## Kısa Kısa

### Profesör Addy, Koronaya Karşı Diş Fırçalamayı Önerdi

Bristol Üniversitesi'nden Diş Hekimliği Profesörü Martin Addy, diş macununun koronavirüsü yakalama veya ağızdan yayma ihtimalini azaltabileceğini açıkladı.

Kovid-19'a karşı tedbir almak isteyenlerin evlerinden

çıkma dan önce dişlerini fırçalaması gerektiğini söyledi. Ayrıca market alışverişine gitmeden önce ve hekimlerin koruyucu kıyafetlerini giymeden önce dişlerini fırçalaması tavsiye edildi.

Diş macununun etkisine değinen Profesör Addy, düzenli diş fırçalamaya önem verilmesi gerektiğini söylüyor. Açıklamada şu bilgilere yer verdi: "Bilim insanları, Kovid-19'un yayılmasında tükürük damlacıklarının rolünü vurguladı. Diş macunu, koronavirüse karşı önerilen el yıkama jellerinde bulunanlarla aynı temizlik maddelerini içerir. Diş macununun ağızdaki antimikrobiyal etkisi üç ile beş saat devam eder ve böylece tükürükteki viral yükü veya ağza giren virüslerin neden olduğu enfeksiyonu azaltır".

### 15 Dakika ve 1 Metre Kuralı

Sağlık Bakanlığı Koronavirüs Bilim Kurulu'nda diş hekimlerini Prof. Dr. Figen Çizmeci Şenel temsil ediyor. Prof. Dr. Şenel, koronavirüs salgınıyla ilgili açıklamada sosyal mesafeye dikkat çekti. Prof. Dr. Figen Çizmeci Şenel, 15 dakika ve 1 metre uyarısında bulundu. Bir metreden yakın mesafede 15 dakikayı geçen sürelerle bir arada olmanın temas olarak tanımlanması kriterinin, koronavirüsün insandan insana geçmesinde her zaman göz önünde bulundurulması gerektiğini söyledi: "Koşma, yürüme, yan yana oturma gibi yapılan olaylara odaklanmaktansa, 15 dakikayı geçen, 1 metreden yakın temas odaklanıp vatandaşlarımızın bu şekilde kendini korumasını öneriyoruz" dedi.

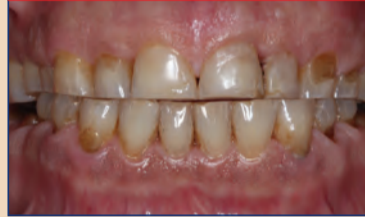## Röportaj



**#evdekaluzaktaneğitimal**  
16 Mart'ta eğitime ara veren yüksek öğretim kurumları, YÖK toplantısında alınan kararlar doğrultusunda 25 Mart'ta uzaktan eğitim çalışmalarına başladı. İstanbul Medeniyet Üniversitesi Diş Hekimliği Fakültesi'nin Öğr. Gör. Ahmet Fatih Kocaer'den konu hakkında bilgiler aldık.

► Sayfa 4

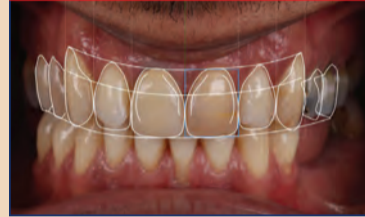
## Bilim & Araştırma



**Komplike Bruksizm Olgusu**  
Diş hekimleri arasında Oklüzyonla ilgili yaygın bir kafa karışıklığı vardır. Oklüzyon diş hekimliğinde dikkat edilmesi gereken en önemli noktalardan biridir. Stomatognatik sistemin fonksiyonel dengesi ve restorasyonu birçok tedavide sıklıkla karşılaşılan zorluklardandır.

► Sayfa 5

## Yenilik & Uygulama



**Koyu Dişlerin Rehabilitasyonu**  
Bu vaka raporu; koyu renklenmiş dişlerin estetik rehabilitasyonunda memnun edici sonuçlar alınması için farklı materyallerin farklı yaklaşımlarla kombine edilerek kullanımını göstermektedir. Biyolojik olarak yönlendirilmiş preparasyon tekniği (BOPT) bu çalışmada uygulanmıştır.

► Sayfa 8

## Ajanda



**GREATİST 2020 Kongresi**  
18. GREATİST Uluslararası Diş Hekimliği Kongresi ve Fuarı, 23-25 Ekim 2020 tarihlerinde İstanbul'daki Grand Cevahir Kongre Oteli'nde katılımcılarını ağırlayacak. GREATİST, pandemi günlerinin ardından yeni bilimsel çalışmaları ve teknolojileri takip etmek için bir fırsat olacak.

► Sayfa 12

## İDEX Fuarı'nın Yeni Tarihi Açıklandı

Ağız ve diş sağlığı alanında, Dünya'nın en büyük uluslararası buluşmalarından, İDEX - Uluslararası İstanbul Ağız - Diş Sağlığı Cihaz ve Malzemeleri Fuarı, Dünyayı etkisi altına alan yeni korona virüs salgını nedeniyle ertelenmişti. Fuarın yeni tarihi belli oldu.

Dental Tribune Türkiye  
Elvan Genç

T.C. Sağlık Bakanlığı Bilim Kurulu, 16 Mart-30 Nisan arasında Türkiye'de yapılacak olan tüm ulusal ve uluslararası fuarları, 1 Mayıs 2020 sonrasına erteleme kararı almıştı. Bu karar doğrultusunda, Nisan ayında CNR Expo İstanbul Fuar Merkezi'nde düzenlenmesi planlanan İDEX Uluslararası İstanbul Ağız - Diş Sağlığı Cihaz ve Malzemeleri Fuarı'nın da yeni korona virüsü Covid-19 salgını nedeniyle ileri bir tarihte düzenleneceği duyuru-

lmuştu. Bu sene 17'ncisi düzenlenecek olan İDEX Fuarı'nın yeni tarihi 10-13 Eylül 2020 olarak açıklandı.

CNR Holding kuruluşlarından Pozitif Fuarcılık tarafından Diş Malzemeleri Sanayicileri ve İşadamları Derneği (DİŞSİAD) iş birliği ile düzenlenen fuar, bölgenin en büyük uluslararası fuarı olma niteliğini taşıyor. Fuarda bini aşkın markanın ürünleri görücüye çıkacak.

→ DT Sayfa 2



## Diş Tedavileri Sırasında Alınacak Tedbirler Kovid-19'a Göre Güncellendi



Haber  
Anadolu Ajansı

Diş hekimleri, koronavirüsten en çok etkilenen meslek grubunda yer alıyor. Sağlık Bakanlığı, koronavirüsle mücadele kapsamında, diş tedavileri sırasında alınacak önlemleri güncelledi. Acil olmayan tedavilerin ertelenmesi, muayene sırasında

→ DT Sayfa 2

Hastalarınız arzuladığı gülüşe Invisalign ve iTero ile sahip oluyor.


iTero ağız içi tarayıcılarıyla hastalarınız daha tedaviye başlamadan dişlerinin tedaviden sonra alacağı şekli görüyor ve dünyanın en gelişmiş şeffaf plak sistemi Invisalign ile kendilerinden emin olarak gülümsüyor.

Ayrıntılı bilgi için:  
invisalign.com.tr • 212 900 26 45 • cs-tr@aligntech.com

align | invisalign | iTero



Reklam



editörden...

## Sevgili Meslektaşlarım,

Corona salgını günlerin-deyiz. Normal diye kabul etti-gimiz tüm değerler, koşullar kısacık bir süre içinde ya ta-mamen ortadan kalktı ya da neredeyse tümünden değişti. Çok değil; üç ay önce herhangi bi-rimize anlatılsa gülüp geçece-gimiz, sanki bir felaket filmi senaryosundan çıkmış günler geçiriyoruz. Tüm dünyada ve ülkemizde sağlık çalışanları en ön safta, canlarıyla başla-ryla virüs ile mücadele edi-yor. Diş hekimleri de bu sava-şa dâhil oldu; devlette çalışan meslektaşlarımız sabah akşam numune topluyor, test yapıyor. Toplumun büyük çoğunluğu evlere kapandı, sosyal temas ortadan kalktı, virüsün yayıl-masını engellemek için Sağlık Bakanlığı tüm kurumlarla ko-ordinasyon altında var gücüyle çalışıyor.

Diş hekimleri ve diş teknisyenleri virüs bulaşma riski açısından tüm meslekler arasında en riskli gruplar olarak tespit edildikleri için çok acil önlemler alındı. Tüm diş klinikleri ve diş laboratuvarları ya tamamamen kapandı ya da sadece acil vakaları kabul etmeye başladı. Fuarlar, toplantılar, kongreler iptal edildi veya ötelendi. Fakülteler kapandı.

Tüm bunları tarihe not düşmesi açısından yazmak istedim. Bu salgınla olan sava-şımızı kazanacağımızdan kuş-kumuz yok. Ancak hem bizim mesleğimiz özelinde hem de tüm toplum genelinde hiçbir şeyin de eskisi gibi olmayacağına eminim. Mesleğimizde koruyucu ekipman kullanımının sanki eldiven-maske ikilisi gibi doğal hale geleceği şüphesiz. Sterilizasyon – dezenfeksiyon önlemlerinden, hasta randevu sistemlerine kadar toplu bir değişiklik kliniklerimize dön-düğümüzde bizleri bekliyor olacak. Hep beraber düşüne-ceğimiz, bu salgından ders alıp değişiklikler planlayacağımız günler hatta aylar önümüzde. Uzaktan eğitimin yaygınlaşacağı günler, toplu halde bir araya gelmekten daha ufak sayılarla ve mümkünse dijital platform yardımıyla yapılacak kongreler, toplantılar hayatımız için yeni normal olacak.

Hepinize sağlıklı günler dilerken, COVID-19 ile mücadele eden tüm meslektaşlarımıza minnetimizi bir kez daha belirtir, hayatını kaybetmiş olan meslektaşlarımızın aziz hatıraları önünde saygıyla eğilirim.

Dr. Evren Sütekin

← DT Sayfa 1'den: Diş Tedavileri Sırasında Alınacak Tedbirler Covid-19'a Göre Güncellendi

koruyucu ekipman kullanımı ve bekleme sırasında sosyal izolasyon öne çıkan tedbirler arasında.

Sağlık Bakanlığı tarafından hazırlanan enfeksiyon kontrol önlemleri kapsamında, Covid-19 salgını sırasında diş tedavisine ilişkin işlemler, tedavi öncesi ve sonrasında uyulması gerekenler güncellendi. Tedavi öncesine dair tedbirler arasında acil olmayan diş tedavilerinin ertelenmesi, refakatçi ve hastaların kliniklere maske ile girmesi, tedavi sırasındaki yoğunluğun önlenmesi açısından hastaların randevularına zamanında gelmesinin sağlanması gibi öneriler yer alıyor. Önce çıkan tedbirler şöyle sıralanıyor: Bekleme alanlarında hastaların bir arada bulunmasından dolayı oluşabilecek bulaşma riskinin azaltmak için hastaların gerekirse bina dışında ya da araçlarında bekletilmesi gibi önlemler alınmalı. Hasta bekleme alanlarında sosyal mesafe (en az 1 metre mesafe) sağlanmalı. Hastanın yardıma ihtiyacı olduğu durumlar hariç refakatçi kabul edilmemeli. Sağlık tesisi girişlerinde, bekleme odalarında ve hasta girişlerinde alkol bazlı antiseptik bulundurulmalı.

### Riskli Gruptakiler Çalıştırılmamalı

Kovid-19 hastalarıyla temasları riskli olduğundan, 65 yaş

üstü kronik bir rahatsızlığı (hipertansiyon, kronik akciğer hastalığı, diyabet, kardiyovasküler hastalıklar vb.) olanların veya hamilelerin çalıştırılmasının uygun olmadığı vurgulanıyor. Çalışanların, kendilerini Covid-19 semptomları açısından günlük olarak takip etmesi, semptomatik bir çalışan tespit edildiğinde pandemi hastanesine yönlendirilmesi gerektiği ifade edilmekte.

### Muayeneler Koruyucu Ekipmanla Yapılmalı

Kovid-19 salgını sırasında uyulması gereken dental işlemler prosedürü de güncellendi. "Acil" olarak tanımlanan diş hekimliği işlemleri için başvuruda bulunan hastanın Covid-19 enfeksiyonu ile uyumlu semptomları (ateş, öksürük, solunum sıkıntısı) yoksa uygun protokoller ve kişisel koruyucu ekipmanlar kullanılarak muayenesinin yapılması gerektiği bildirildi.

Kovid-19 tanısı alan hastalar içerisinde acil tedaviye ihtiyaç duyanların işlem öncesi değerlendirmelerinin, hastayı takip eden hekimi ile yapılması ve tedbirlerle birlikte karar verilmesi gerektiği belirtildi. Hastada Covid-19 enfeksiyonu ile uyumlu semptomlar mevcutsa tedavinin, Covid-19 hastaları için ayrılan iyi havalandırılmış bir tedavide yapılması gerektiği ifade edildi. Ayrıca olası/kesin Covid-19 hastaları ve karantinada olan temashların, acil bir durum olmadıkça tedavilerinin ertelenmesi gerektiği vurgulandı.

### Panoramik Radyografi Ve Bilgisayarlı Tomografi Tercih Edilmeli

Tüm hastalara standart enfeksiyon kontrol önlemleri uygulanması gerektiği vurgulanan enfeksiyon önlemlerinde, olası/kesin Covid-19 hastalarına ek olarak damlacık ve temas önlemleri alınması gerektiği kaydedildi. Standart önlemlerin, el hijyeninin sağlanması, kişisel koruyucu ekipman kullanımı, güvenli enjeksiyon uygulaması, steril alet ve cihazların kullanılması, tedavi ve çevre yüzeylerinin temizliğinin ve dezenfeksiyonunun sağlanması olduğu belirtildi.

Hasta değerlendirmelerinde sıkça kullanılan intraoral radyograflerin tükürük sekresyonunu artırması ve öksürük refleksini uyarması sebebiyle panoramik radyografler ve konik ışıklı bilgisayarlı tomograflerin kullanımının tercih edilmesi gerektiği ne dikkat çekildi.

### Tedavi Sonrası Dikkat Edilecekler

Her hastadan sonra yüz koruyucu, gözlük gibi tekrar kullanılabilen kişisel koruyucu ekipman yüzde 70'lik alkol ile silinerek dezenfekte edilmeli ya da yenisi ile değiştirilmeli.

Hastaya özel olmayan ve ortak kullanım gerektiren dental röntgen cihazı, ışık, dental ünit ve sandalyesi gibi cihazlar her hastadan sonra üreticinin talimatlarına göre dezenfekte edilmeli. DT

← DT Sayfa 1'den: İDEX Fuarı'nın Yeni Tarihi Açıklandı

### V. Dental Tribune Türkiye Sempozyumu İçin Daha Önce Yapılan Kayıtlar Geçerli

Dünyanın en yaygın dental yayım ağı Dental Tribune Inter-

national (DTI), Diş Malzemeleri Sanayici ve İşadamları Derneği (DİŞSİAD), CNR Fuarçılık ve Vestiyer Yayın Grubu işbirliği ile düzenlenen "Dental Tribune Türkiye Sempozyumu" bu yıl 10-13 Eylül 2020 tarihlerinde 5. kez gerçekleştirilecek. Zengin bir içerikle hazırlanan sempozyum, İDEX Fuarı'nı kaçırılmayacak bir bilimsel buluşmaya dönüştü-

recek. Sempozyum ve kurslar, fuara paralel olarak, İstanbul CNR Expo'da 4 gün boyunca devam edecek.

Alanında uzman uluslararası konuşmacıların sunumları ve ev sahipliği yapacak bu etkinlikte cerrahi, protez ve endodonti



alanlarında saygın konuşmacılar kürsüde olacak. Ayrıca katılımcılar, kurs programlarından da ücretsiz yararlanabiliyor. Kurslarda sınırlı kontenjan olduğu için kayıt için hızlı davranmakta yarar var.

### ÜTS Eğitimi 10 Eylül 2020

### Perşembe Günü

"V. Dental Tribune Türkiye Sempozyumu" 10 Eylül 2020 Perşembe günü, sempozyum programı ÜTS eğitimi ile başlıyor. Klinik sahipleri, diş laboratuvarları ve dental firmalar için büyük önem taşıyan bu eğitim, kaçırılmaması gerekenler arasında.

### Hediye Kitabınızı Unutmayın

Sempozyumun kayıtlı katılımcılarına, Prof. Dr. Serhat Yalçın'ın kaleme aldığı "Diş Hekimliğinde Temporomandibular Eklem Hastalarına Yaklaşım" kitabı hediye edilecek. İlk 500 ziyaretçinin alabileceği kitabı, 12 Eylül 2020 Cumartesi günü 14.00 - 16.00 saatleri arasında DT Sempozyum alanında gerçekleşecek.

### Teknisyen ve Dental Asistan Oturumları Pazar Günü

Dört gün sürecek sempozyumun son günü olan 13 Eylül 2020'de, diş teknisyenleri ve dental asistanlar için oturumlar yapılacak. Programı www.dtsempozyum.com adresinden inceleyip ücretsiz kayıt yapabilir veya 1 Haziran'dan itibaren 0212 481 02 20 numaralı telefondan Vestiyer Yayın Grubu'na ulaşabilirsiniz. Kurs seçimi için 1 Haziran'dan itibaren 0554 199 02 20, 0555 975 55 43 ve 0552 286 96 60 numaralı telefonlardan da yardım alabilirsiniz. Daha önce sempozyum ve kurs programları için yapılan kayıtlar, yeni açılan tarih için geçerli olacak. DT

## DENTAL TRIBUNE

The World's Dental Newspaper - Turkish Edition

### Dental Tribune International

Publisher and Chief Executive Officer  
Torsten Oemus

Chief Content Officer  
Claudia Duschek

### Dental Tribune International GmbH

Holbeinstr. 29, 04229 Leipzig, Germany  
Tel.: +49 341 48 474 302 | Fax: +49 341 48 474 173  
General requests: info@dental-tribune.com  
Sales requests: mediasales@dental-tribune.com  
www.dental-tribune.com

Dental Tribune International GmbH firmasından bu sayıda basılan veya tercüme edilen ve yeniden basılan materyalin telif hakkı Dental Tribune International GmbH tarafından telif hakkı ile korunmaktadır. Bu tür materyaller Dental Tribune International GmbH'nin izniyle yayınlanmalıdır. Dental Tribune, Dental Tribune International GmbH'nin bir ticari markasıdır.

Dental Tribune International GmbH © 2020 - Tüm hakları saklıdır.

Dental Tribune International GmbH'nin önceden yazılı izni olmadan, tamamen veya kısmen, herhangi bir dilde çoğaltılması kesinlikle yasaktır.

Dental Tribune International GmbH, klinik bilgileri ve üreticilerin ürün haberlerini doğru bir şekilde bildirmek için her türlü çabayı göstermektedir, ancak ürün taleplerinin geçerliliği veya yazım hatalarından sorumlu değildir. Yayıncı ayrıca, reklam verenler tarafından yapılan ürün adları, hak talepleri veya beyanlardan da sorumlu değildir. Yazarların görüşleri kendilerine aittir ve bunlar Dental Tribune International GmbH'nin görüşlerini yansıtmayabilir.

Dergi Adı Dental Tribune Türkiye, Yayın Türü Süreli - Yaygın, Basım Tarihi 20.05.2020

Abone ücreti: 1 Yıllık (2 Sayı) 50,00 TL

■ Dental Tribune Türkiye, Dişhekimliği Dergisi abonelerine ücretsiz olarak gönderilir.

### Dental Tribune Türkiye

Cilt: 17 Sayı: 1 Genel Sayı: 87

Yayıncı: Vestiyer Yayın Grubu

Sahibi

Bülent Manav

Editör

Dr. Evren Sütekin

Yayın Kurulu

(Soyadı alfabetiğine göre)

Dr. Mustafa Bekerecioğlu

Dr. Taylan Can

Doç. Dr. Alper Sinanoğlu

Prof. Dr. Mustafa Kemal Ünsal

Kurumsal Satış Müdürü

Derya Arslan

Sorumlu Yazı İşleri Müdürü

Rahmi Çelikağ

Yazı İşleri

Elvan Genç

Çeviri

Dt. Enver Nurlu

Abone Servisi

Ergül Kaya

Dental Tribune Grafik

Hakan Zengin

İdare Yeri

Meridyen İş Merk.  
Eski Çarşı Yolu No:1/530  
34010 Merter / İstanbul / Türkiye

Telefon

+90 212 481 02 20

Faks

+90 212 481 02 46

internet

www.vyg.com.tr / www.dentiss.com

e-posta

bilgi@vyg.com.tr

Basım Yeri

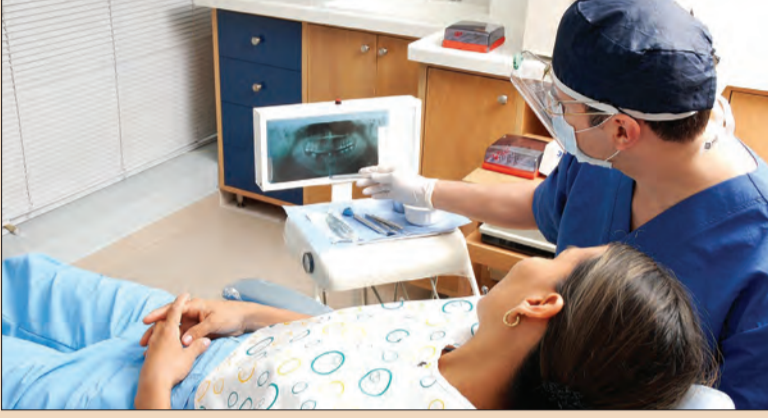Merkez Ofset Rufat Kaçar  
Zeytinburnu / İstanbul  
Tel: 0212 544 12 01

# Periodontal Tedavinin Geleceği

By Grace Clark

Birçok hasta periodontistler hakkında yeterince bilgi sahibi değildir. Periodontistler dişeti ve dişi çevreleyen kemik dokusundaki patolojinin önlenmesi, teşhisi ve tedavisi için çalışan uzmanlardır. Peki periodontistleri gelecekte ne bekliyor?

Fotoğraf: Pırabay



Periodontistlere duyulan ihtiyacın hiçbir zaman bitmeyeceğini biliyor muydunuz? Son zamanlarda insanların kaliteli yaşama verdiği önem artmaya başladı. Yaşları ilerledikçe daha çok insan implant tedavisi talep

etmeye; ağız sağlığının önemini daha çok anlamaya başladılar. Bu noktada periodontistlerin önemi ortaya çıkmaya başladı.

Periodontoloji son birkaç yılda değişimler geçirdi. Dişle-

ri fonksiyonel ve estetik şekilde ağızda tutabilmek önem arz etmeye başladı. Bu anlamda bağ dokuların sağlığı ve kemik rejenerasyonu amacıyla yapılan araştırmalar ve çalışmalar hız kazandı.

## Periodontolojide Fotodezenfeksiyon

Fotodezenfeksiyon, fotodinamik terapi yöntemlerinden birisidir. Farklı sağlık uygulamalarında 20 yıldan uzun süredir kullanılmasına rağmen fotodinamik terapi diş hekimliğinde yeni yeni uygulanmaya başlanmıştır. Fotodezenfeksiyonun temel amacı periodontal hastalığın ilerlemesine sebep olan bakterilerin etkisiz hale getirilmesidir. Fotodezenfeksiyon tedavisi

mekanik kök yüzey temizliğinin yerini almak için değil onu desteklemek için kullanılmaktadır.

## Diş hekimliği ve Periodontoloji

Genel diş hekimliği ile periodontoloji arasında henüz yeterli bir kooperasyon sağlanamamıştır. Ortalama hasta yaşı ilerledikçe periodontal plastik cerrahi ve dental implant talebi de bununla beraber artmaktadır. Ancak insanların bir çoğu bu tedavileri yapacak bir hekim seçiminde yeterli bilgiye sahip değildir. Örneğin bir periodontoloji uzmanı özellikle kemik ve dişeti tedavileri üzerine pratik yaptığı için dental implant uygulaması, kemik rejenerasyonu gibi tedaviler için daha doğru bir tercih olabilir.

## 3-D Yazıcılar

3-D yazıcılar ve konik ışınli bilgisayarlı tomografiler, tedavi planlamasını ve uygulamasını kolaylaştıran en önemli teknolojilerden birisi haline gelmiştir. Teknoloji yavaş ve emin adımlarla dental sektöre yönelmiştir. 3-D yazıcılar, ürün üretiminde devrim niteliğinde bir teknoloji olarak görülüyor. 3-D yazıcılar sayesinde üretim ucuzlamıştır. Şu sıralar prototip ve mock-up üretiminde kullanılsa da günümüzde yapay uzuvlar, diş kuronları ve kuron-köprü üretimi de mümkündür. Bu teknolojinin periodontolojiyle buluşması sayesinde gelecekte daha öngörülebilir ve başarılı tedaviler yapılacağı düşünmek heyecan vericidir. [DT](#)

# İsmail Gülle: En Stratejik Sektörler Gıda ve Medikal

Dental Tribune Türkiye  
Elvan Genç

Türkiye İhracatçılar Meclisi (TİM), Nisan ayı ihracat rakamlarını açıkladı. Türkiye'nin ihracatı 2020 yılı nisan ayında 8 milyar 995 milyon dolar oldu. TİM Başkanı İsmail Gülle, "Gün umutsuzluk günü değil, yarınlarıdaki fırsatlara hazırlanma günüdür. Unutulmayalım ki, ihracat hedeflerimiz Covid-19'dan büyük" diyor.

Türkiye İhracatçılar Meclisi (TİM), nisan ayı geçici dış ticaret verilerini açıkladı. Nisan ayında ihracat, Genel Ticaret Sistemi'ne (GTS) göre yüzde 41,4 düşüşle 8 milyar 995 milyon dolar oldu. Son 12 aylık ihracat ise yüzde 3,7

düşüşle 172 milyar 706 milyon dolara ulaştı.

TİM Başkanı İsmail Gülle, salgının başladığı günden bu yana tarım sektörlerinin küresel salgının ortaya çıkardığı talep şoklarından en az etkilenen sektörler olduğunu belirterek "Bu sektörlerden bazıları Nisan ayı ihracatlarını artırmayı da başardı. Bu süreç özellikle gıda ve medikal ürünlerin ne kadar stratejik sektörler olduğunu bizlere tekrar hatırlatması bakımından mühim. Ülkemiz tedarik zincirinde ne kadar kritik bir konumda olduğunu ve bu sektörlerde kendine yetmekle kalmayıp birçok dünya ülkesine tıbbi malzeme yardımı yapabilecek güçte olduğu göstermiştir. Salgın sonrası dönemde,

Türkiye salgının zirve yaptığı bu günlerde ülkelere uzattığı yardım elinin ve tedarik anlamında sağladığı güvenin meyvelerini toplayacaktır" şeklinde konuştu.

## Maske Üretiminde Aylık 1,5 Milyar Hedefine Yaklaşıldı

Başta sağlık çalışanları olmak üzere Türkiye'nin virüsle mücadelesine katkı sağlamak adına 'Biz bize yeteriz' diyerek ihracatın vazgeçilmez gücü fabrikalarını seferber ettiklerini hatırlatan Gülle, şunları kaydetti: "Ülke sathındaki bütün ihracatçı birliklerimizle giriştiğimiz Üretim Seferberliği'nde günde 1 milyon maske üretimini ne mutlu bizlere ki, mevcut çalışmalarımızı genişleterek bugün 15 milyonun üzerinde bir kapasiteye ulaştır-

mayı başardık. Ancak bunu da yeterli görmüyoruz, imalatçı ihracatçılarımızın engin tecrübesi ve üretim kabiliyetleriyle ülkemiz için her zaman daha iyisine odaklanıyoruz. Üretim kapasitemizi, artık günde 50 milyon, aylık bazda 1,5 milyar seviyelerine çekebilme hedefimize yakınız. Elbette çalışmalarımız ulusal düzeyle sınırlı değil. Türkiye'nin tüm hijyen ürünler ve maske üretiminde küresel ölçekte önemli bir üretici ve tedarikçi olduğunu göstermek adına, Türkiye Tanıtım Grubu olarak yurtdışındaki büyük alıcı grupların CEO'larına, işbirliği içerisinde bulunduğumuz ülkelerin resmi kurumlarına, kanaat önderlerine ve basın mensuplarına Türk hijyen kiti gönderiyoruz."



Türkiye İhracatçılar Meclisi (TİM) Başkanı İsmail Gülle

## 53 ülkeye ihracat 163 milyon dolar arttı

Türkiye küresel ticaretteki olumsuz tabloya rağmen Nisan ayında 53 ülkeye ihracatını 163 milyon dolar artırmayı başardı.

# VESTA Akademi, Botoks Eğitimi ile Bakü'deydi

Dental Tribune Türkiye  
Elvan Genç

Diş hekimliğinde mezuniyet sonrası eğitimlerin öncüsü VESTA Akademi, uluslararası eğitim organizasyonlarındaki başarısı ile beğeni topluyor. Akademi, 2005 yılından beri dünyanın dört bir yanında düzenlediği eğitimlere, yeni bir adresi daha ekledi. Bakü'de, 7 Mart'ta gerçekleştirilen "Botoks'un (Botulinum Toksin A) Kozmetik ve Tedavi Amaçlı Kullanımı" isimli workshop, katılımcı hekimlerden tam not aldı.

İstanbul merkezli VESTA Akademi, Londra merkezli Knightsbridge Academy ve Bakü merkezli Dental Expert stratejik ortaklığıyla yeni bir eğitimi daha eğitim takvimine ekledi. Botoks'un (Botulinum Toksin A)

Kozmetik ve Tedavi Amaçlı Kullanımı konulu workshop toplantısı, 30 katılımcı ile 7 Mart 2020 Cumartesi günü Bakü'deki Dental Expert eğitim salonunda gerçekleştirildi.

Mezuniyet sonrası dental-medikal eğitimler konusunda Türkiye'nin öncü ve lider kuruluşu VESTA, Londra merkezli Knightsbridge Academy işbirliğiyle uzun yıllardır yüzlerce hekime Botulinum Toksin ve Dermal Dolgu konularında eğitimler verdi, vermeye de devam ediyor. VESTA Akademi, 2005 yılından beri İstanbul, Londra, Viyana, Los Angeles, Las Vegas, Zürih, Stuttgart ve Girne'de düzenlemekte olduğu etkinlikler için yeni bir adresi daha eğitim takvimine ekledi: Bakü.

Botoks'un (Botulinum Toksin A) Kozmetik ve Tedavi Amaç-

lı Kullanımı konulu workshop toplantısı, uzun yıllardır Knightsbridge Academy ve VESTA Akademi bünyesinde Botoks ve Dermal Dolgu kursları veren Dr. Mustafa Bekerecioğlu'nun eğitmenliğinde gerçekleştirildi.

Teorik ve uygulamalı olmak üzere 2 kısımdan oluşan eğitimin teorik bölümünde, 'Medikal

ve Estetik Amaçlı Botoks Enjeksiyonlarının Tarihçesi', 'Botulinum Toksin A'nın Farmakodinamik Etkisi', 'İnsan Vücudunda Tedavi Amaçlı Kullanım Alanları', 'Estetik Amaçlı Kullanım Alanları', 'Yüz Anatomisinde Estetik Referans Noktaları', 'Estetik Konsültasyon: Hastanın Talepleri ve Bizim Yapabileceklerimiz' başlıkları ele alındı.

Uygulama aşamasında ise katılımcı hekimler, 'Üç-Bölge Tedavisinde Kullanılan Enjeksiyon Tekniklerinin Fantom Üzerinde Demonstasyonu' ve 'Canlı Model Üzerinde Botoks Enjeksiyonu' gerçekleştirerek deneyim kazandılar.

Eğitim sayesinde katılımcılar, Botulinum Toksin A'nın medikal ve estetik amaçlı kullanım tarihçesini öğrenirken, insan vücudundaki etki mekanizmaları ve botoksun tedavi ve estetik amaçlı kullanıldığı yerler hakkında tecrübe kazanma fırsatı buldu. İnsan yüzündeki estetik referans noktalarının öğrenilmesi ve estetik amaçlarla başvuran hastaların değerlendirme kriterlerinin anlaşılması da eğitimin önemli çıktılarındandı. Hekimlerden tam not alan bu workshop'un, 7 Ağustos 2020'de yeniden gerçekleştirilmesi planlanıyor. [DT](#)



Botoks'un (Botulinum Toksin A) Kozmetik ve Tedavi Amaçlı Kullanımı konulu workshop toplantısı, 30 katılımcı ile 7 Mart 2020 Cumartesi günü Bakü'deki Dental Expert eğitim salonunda gerçekleştirildi.

# Diş Hekimliğinde Uzaktan Eğitim

## #evdekaluzaktaneğitimal

16 Mart'ta eğitime ara veren yüksek öğretim kurumları, YÖK toplantısında alınan kararlar doğrultusunda 23 Mart'ta uzaktan eğitim çalışmalarına başladı. Uzaktan eğitim sürecine en hızlı şekilde adapte olmuş üniversitelerden biri olan İstanbul Medeniyet Üniversitesi Diş Hekimliği Fakültesi'nin Uzaktan Eğitim Koordinatörü Öğr. Gör. Ahmet Fatih Kocaer'den konu hakkında bilgiler aldık.

Öğr. Gör. Ahmet Fatih Kocaer



Dental Tribune Türkiye  
Elvan Genç

Kovid-19 pandemi tedbirleri nedeniyle 16 Mart'ta eğitime ara veren yüksek öğretim kurumları, YÖK toplantısında alınan kararlar doğrultusunda 23 Mart'ta uzaktan eğitim çalışmalarına başladı. Bu kısa geçiş döneminde öğretim görevlilerinin fedakârlıkla yürüttüğü hazırlık çalışmalarına rağmen adaptasyon süreci ve aksaklıklar devam ediyor.

Her öğrencinin evinde internet bağlantısı ve bir bilgisayarının bulunmaması da özellikle diş hekimliği gibi zaten okuması

masraflı bir bölümü tercih etmiş öğrenciler için ekstra bir zorluğa neden olmakta. Uzaktan eğitim sürecine en hızlı şekilde adapte olmuş üniversitelerden biri olan İstanbul Medeniyet Üniversitesi Diş Hekimliği Fakültesi'nin Uzaktan Eğitim Koordinatörü, Öğr. Gör. Ahmet Fatih Kocaer'e çalışmalarını sorduk.

**Üniversitenizdeki uzaktan eğitim çalışmalarına dair bilgi alabilir miyiz?**

18 Mart Çarşamba günü YÖK'ün yaptığı basın açıklamasıyla birlikte Rektörlüğümüzün talimatıyla İstanbul Medeniyet Üniversitesi Uzaktan Öğretim Uygulama ve Araştırma Merkezi

miz (UZEM) aracılığıyla "Uzaktan Öğretim" girişimleri başlamış ve tüm akademisyenlerimiz hızlandırılmış sanal eğitime tabi tutulmuştur. Akademisyen eğitimlerimiz 18-20 Mart tarihleri arasında büyük bir özveriyle 72 saat boyunca devam etmiştir. Bu süre zarfında tüm dersler için sanal sınıflar oluşturulmuş ve 20 Mart tarihinde fakültemiz web sitesinden tüm öğrencilerimize duyurulmuştur. Kullandığımız yazılım ve programların kullanıcı dokümanları haricinde akademisyenlerimiz ve öğrencilerimiz için ayrı ayrı kullanım videoları ve dokümanları hazırlanmış ve tüm mensuplarımıza iletilmiştir. 23 Mart Pazartesi günü 09.00 itibarıyla Türkiye'de pandemi nedeniyle ilk sanal dersler, fakültemiz tarafından yapılmıştır.

Sanal sınıf oluşturmak, video konferans yöntemi ile ders işlemek ve kazanımları ölçmek için birçok programı eş zamanlı kullanmaktayız. Hatta Sanal Gerçeklik (VR) ile işlediğimiz uygulama derslerimiz de bulunmaktadır. Uzaktan öğretim sürecinde teknolojinin tüm imkânlarıyla öğrencilerimize ulaşmaktayız.

**Pandeminin getirdiği zorunlu bir uzaktan eğitim süreci var. Sizce eğitim kurumları ve öğrenciler sürece adapte olabildi mi?**

Bu süreci oldukça profesyonel bir şekilde yöneten üniversitelerimizin yanı sıra çoğu üniversite ufak tefek gecikmelerle de

olsa sürece dâhil oldular. İstanbul Medeniyet Üniversitesi'nin bu konuda lokomotif olduğunu söylemekten gurur duyuyorum.

Bizim içinde yeni olan bu sürecin yönetiminin daha sağlıklı olabilmesi için yapılan anket sonuçlarından çok güzel geri bildirimler elde ettik. İnternet erişiminde problem yaşayan öğrencilerimizin sıkıntılarını giderdik. Senkron tüm derslerin ders notlarını sanal sınıflara yükleyerek öğrencilerin asenkron olarak da erişebilmelerini sağladık. Hem akademisyenlerimiz hem de öğrencilerimiz bu yeni sürece olabildiğince çabuk adapte olmuşlardır. Desteğimizle bu süreçte öğrenci ve akademisyenlerimizin yanında olmaya devam ediyoruz.



**Uzaktan eğitimin avantaj ve dezavantajları hakkında neler söylemek istersiniz?**

Takdir edersiniz ki her yeni durumun, eski duruma kıyasla daha avantajlı ve pasif özellikleri olacaktır. Örgün öğretim ve uzaktan öğretim kesinlikle birbirleriyle kıyaslanamaz, özellikle

Diş Hekimliği gibi uygulaması olan bölümlerde... Ama teorik olarak işlenen servis ve temel tip derslerinin uzaktan öğretim yoluyla işlenmesinin öğrencilerimizde olumlu etki yarattığını söyleyebilirim. Hatta fiilen kampüs içerisinde birbirlerini daha zor bulan öğrencilerimiz ve akademisyenlerimiz arasında sürekli olan bir bağlantı kuruldu. Öğrencilerimiz tüm soru ve sorunlarına bu kanallar aracılığıyla kısa süre içinde cevap alabiliyor.

**Uygulamalı derslerin diş hekimliği eğitimindeki oranı nedir? Uygulamalı dersler için yaz okulu mu planlıyorsunuz?**

Diş Hekimliği Fakültesi eğitimleri pratik uygulamalı ağırlığı olan bir eğitim modeline sahiptir. Dekanımız başkanlığında toplanan eğitim komisyonumuz pandemi sürecindeki her ihtimale karşın farklı seçenekler üzerinde çalışmaktadır. Şuan normalleşme sürecine göre pratik eğitimlere yönelik yoğunlaştırılmış eğitimler olarak öngörülmektedir. Uzaktan öğretim sürecinde eksikliği gidermek için öğrencilerimizin uygulamalı dersleri, sanal gerçeklik uygulamaları ile desteklenmektedir. Zanaat, sanat ve bilginin harmanlandığı Diş Hekimliği eğitimi, uzaktan öğretim süreciyle işlenebilir fakat tamamlanamaz. Mutlaka uygulamalarının bire bir yapılması gerekmektedir. Ama tabii ki bu süreçte en etkili #evdekaluzaktaneğitimal. [DT](#)

## Gönüllü Diş Hekimleri Salgına Karşı Sahada

Koronavirüs salgınında kendi hayatlarını tehlikeye atarak büyük bir mücadele veren sağlık çalışanlarına, gönüllü olarak filyasyon çalışmalarına katılan diş hekimleri de eklendi. Sahaya inerek, virüs tespit edilen kişilerin temas ettiği bireylerin belirlenmesi ve testlerini gerçekleştiren diş hekimleri önemli bir görev üstleniyor.

Dental Tribune Türkiye  
Elvan Genç

Koronavirüs Covid-19 salgınında, erken teşhis ve bireysel olarak bağışıklık sisteminin gücü tedavinin başarıyla sonuçlanmasını etkileyen en önemli 2 unsur olarak görülüyor. Ayrıca hasta kişinin evinde ya da hastanede izole edilmesi, virüsün yayılımını kontrol altında tutmak açısından da önem taşımakta... Toplumda test sayılarının azlığı, neden herkese test uygulanmadığı ya da yapılan testlerin kaçının aynı hastaya tekrarlandığı gibi konularda soru işaretleri bulunuyor. Herkesin virüse karşı test edilmesi etkin bir yöntem olarak kabul edilmiyor.

Tarama testi negatif çıkan kişilerin bu rahatlık ile toplumsal mesafe kurallarına uymayı bırakmasının, salgının kontrol edilmesi önünde bir engel olacağı, yetkililer tarafından ısrarla vurgulanıyor. Sağlık Bakanı Fahrettin Koca da bu yöndeki soruları, "Herkes kendini testi pozitif çıkmış gibi kabul etmeli" diyerek yanıtlıyor.

Tarama testleri, Sağlık Bakanlığının sahada çalışan filyasyon ekipleri tarafından gerçekleştiriliyor. Saha incelemesi olan filyasyon çalışmaları, bir vaka tespit edildiğinde önce telefonla hastaya telefonla ulaşılarak başlatılıyor. Ardından vakanın temas ettiği tüm bireylere tarama testleri gerçekleştiriliyor. Bu

ekiplerde, gönüllü olarak görev üstlenen diş hekimleri adeta bir savaşı andıran bu mücadele en ön safta yer almakta.

**Kaç diş hekiminin filyasyon çalışmalarına katıldığına dair**

kesin bir rakam bulunmamakla birlikte, 1000'e yakın diş hekiminin görev aldığı basına yansıyan bilgiler arasında. Sağlık Bakanı Fahrettin Koca'nın konu hakkında açıklaması İstanbul'da bin 300 ekip olduğu, özel araçları ile

çalışan bu ekiplerde diş hekimlerinin gönüllü olarak katıldığı yönünde.

**Sahadaki Diş Hekimlerinin Korunması Öncelikli**

Sahada çalışma yapan hekimlere önce eğitim ve özel koruyucu ekipmanlar sağlanıyor. Yetersiz koruyucu malzeme ile göreve gönderilen diş hekimleri, Türk Diş Hekimleri Birliği (TDB) ile irtibat kurabilir. TDB, odalar üzerinden kurduğu izleme komiteleri ile çalışmalarını yakından takip ediyor. Son olarak Ankara'da koruyucu ekipman dağıtılmadan çalışma yapıldığı bilgisi üzerine, müdahale edilip durumun düzeltilmesi sağlandı. [DT](#)



Pixabay

# Komplike Bir Bruksizm Olgusunda Fonksiyonun Yeniden Belirlenmesi

## Tedavi Konumu ve Oklüzalde Dikkat Edilecekler

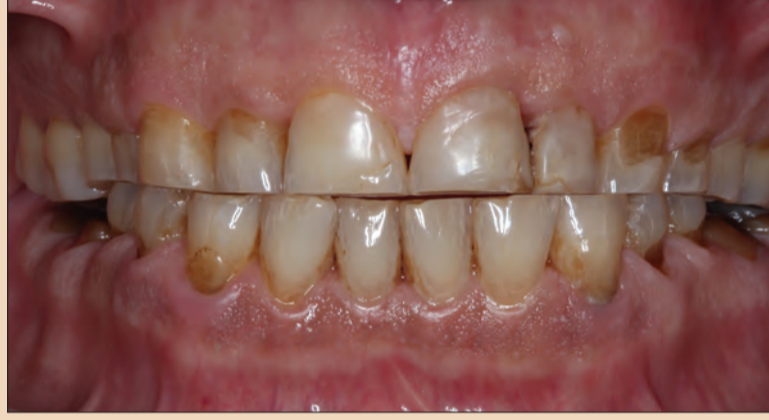Dr. Ilia Roussou, Yunanistan

Bu makale, Clinical Masters Dergisi'nin Vol.4 Issue 2018 sayısında yayınlanmıştır.

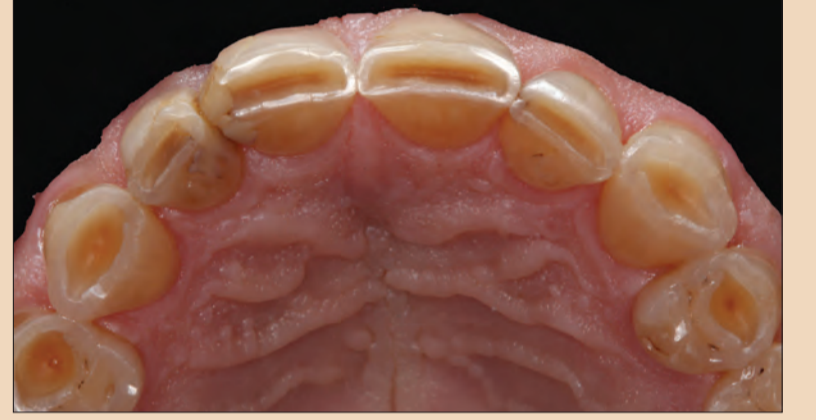Diş hekimleri arasında Oklüzyonla ilgili yaygın bir kafa karışıklığı vardır. Oklüzyon diş hekimliğinde dikkat edilmesi gereken en önemli noktalardan biridir fakat ayrıca en tartışmalı konudur. Stomatognatik sistemin fonksiyonel dengesi ve restorasyonu birçok dental tedavide her gün sıklıkla karşılaşılan zorluklardandır. Bu bariz sebepler dolayısıyla diş hekimleri araştırarak temporomandibular eklemlerin normal fonksiyonunu, mandibulunun kafa kaidesine göre nasıl ideal pozisyonda konumlandığını ve tabii ki oklüzyonun ve herhangi bir protektik restorasyonun stomatognatik sistemin stabilitesine zarar vermeden nasıl ayarlanması gerektiğini tamamen anlamalıdır.

Ciddi aşınma, diş kayıpları ve periodontal hastalık, yıllar geçtikçe hastanın dişleri sağlamken var olan maksimum interkuspasyonu değiştirmektedir. Örneğin, dişlerinde şiddetli aşınma olan hastaların ön dişlerinde Sınıf III ilişkiye yatkınlık görülmesi yaygındır, bu Angle sınıflamasına göre pseudo Sınıf III maloklüzyon olarak da

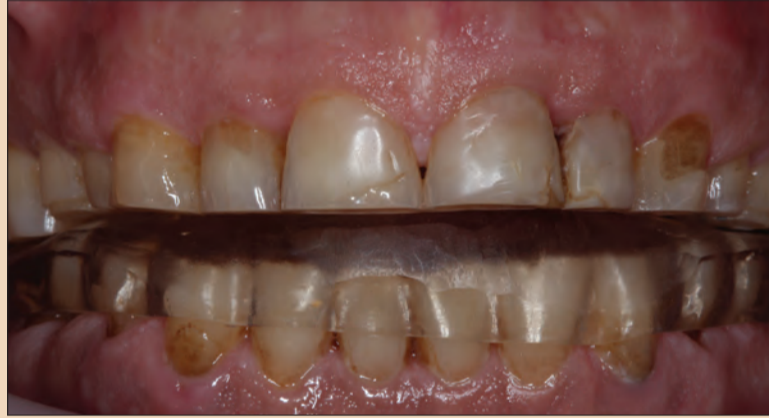→ DT Sayfa 6



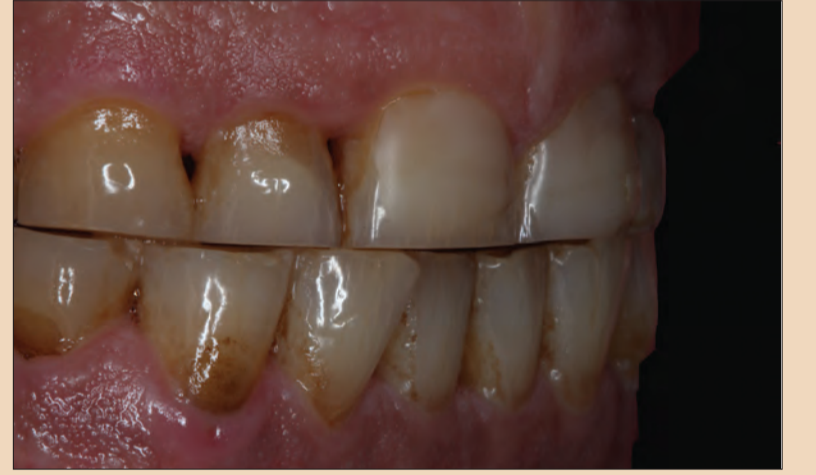Resim 1: Tedavi öncesi görüntü. Diş dokusunda şiddetli kayıp ve fonksiyonel & estetik bozulma görülmüştür.



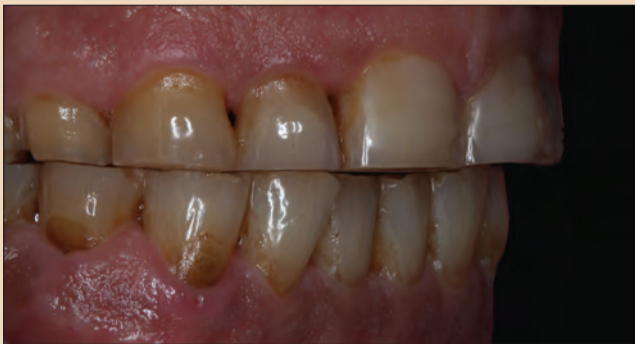Resim 2: Tedavi öncesi görüntü. Üst ön dişlerde şiddetli aşınma sebebiyle dentinin açığa çıktığı daha geniş insizal kenarlar. Anterior rehberlik kaybolmuş ve hastanın ön dişleri de kapanıyordu.



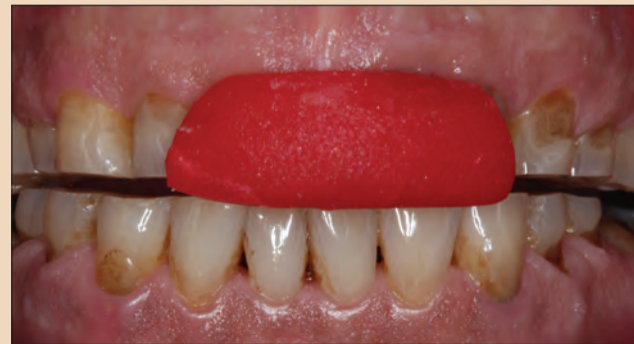Resim 3: Alt çenede stabilizasyon apareyi. Stabilizasyon apareyinin alt çeneye mi üst çeneye mi yapılacağına protektik ihtiyaçlara göre karar verildi. Bu olguda, önce üst çenenin restorasyona karar verildi. Stabilizasyon apareyi, aşırı bruksizm kuvvetlerinin kontrolünü sağlamanın yanı sıra kassal&iskeletsel (muskuloskeletal) stabil pozisyonu da belirler.



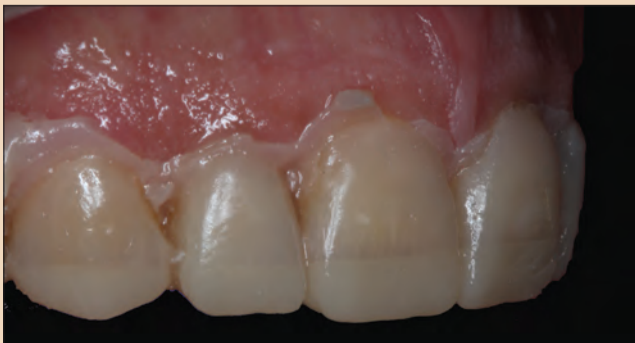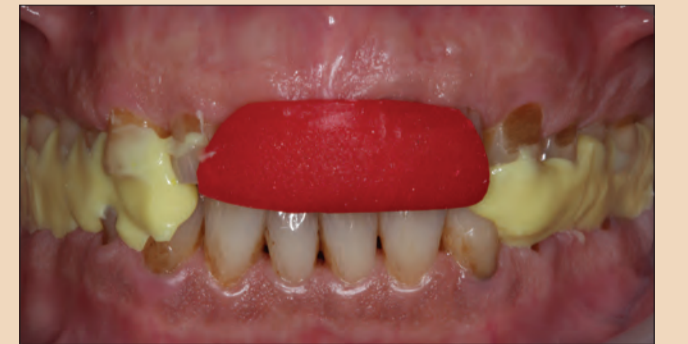Resim 4: Ön dişlerin başlangıç ilişkisi. Hastada anterior rehberliğin kaybolduğu ve arka dişlerin çiğneme yüzeylerinin düzleştiği birçok bruksizmlili hastada görüldüğü gibi pseudo Sınıf III ilişkisi vardı.



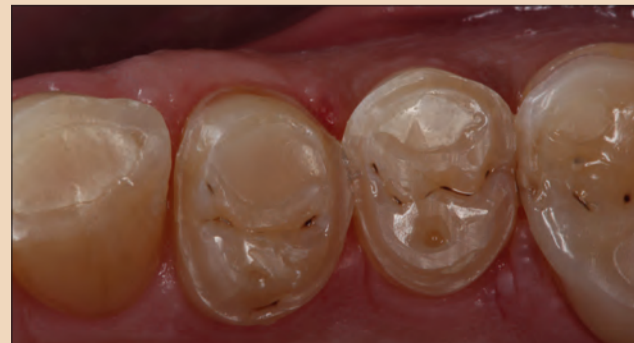Resim 5: Muskuloskeletal olarak stabil konumda anterior ilişki. Şimdi alt çene çiğneme kaslarının yönlendirmesiyle üst çeneye göre posteriorda konumlanmıştır (Resim 3 ile karşılaştırınız).



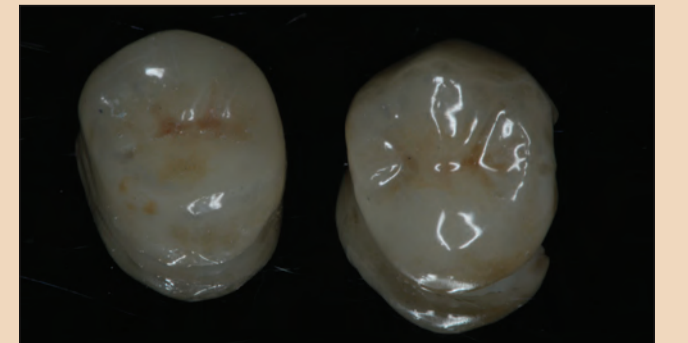
Resim 6a & b: Alt çenenin üst çeneye göre yeni ilişkisinin Muskuloskeletal olarak stabil konumda kaydedilmesi için anterior eğitici kullanıldı.



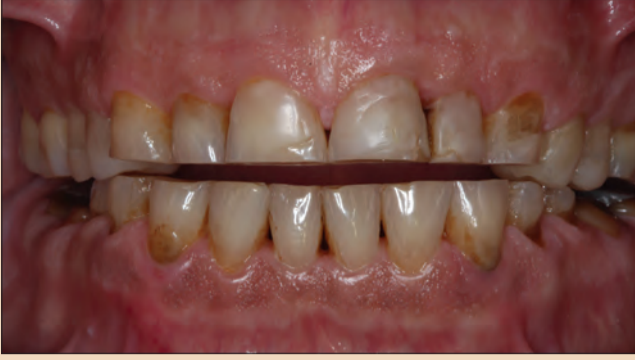Resim 7: Oklüzal dikey boyuttaki artış, mock-up aşamasında değerlendirilen fonksiyonel ve estetik ihtiyaçlara göre belirlendi. Bu detaylı mock-up görüntüsünde ön dişlerin boyundaki uzama kayda değer ölçüdedir.



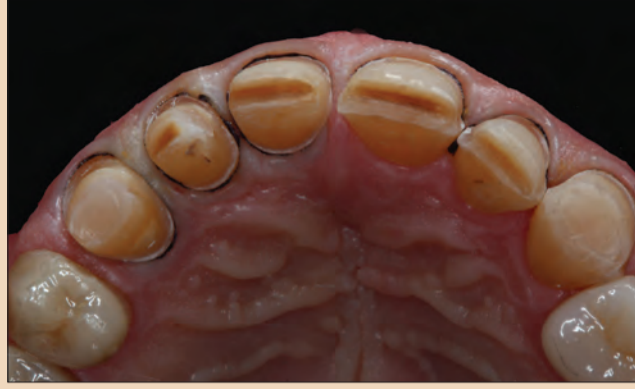Resim 8: Posterior dişlerde IPS e.max monolitik onley restorasyonları için minimal preparasyon. Mine dokusunun korunması birincil öncelikler ve oklüzal dikey boyut artırıldığından, çiğneme yüzeylerinde sınırlı hazırlık yapılmıştır. Büyük azı dişlerinin alt çenede karşılığı olmadığından ilk olarak sadece küçük azılar restore edilmiştir.



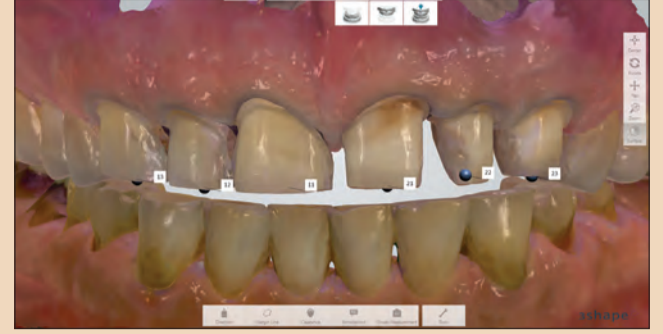
Resim 9: Nihai restorasyonlar tamamen dijital olarak üretildi. TRIOS 3 ile ağız içi tarama ve CAD/CAM ile IPS e.max lityum disilikat materyalden monolitik onley.



Resim 10: Onley restorasyonları simante edildikten sonra. Oklüzal dikey boyuttaki artış miktarı fonksiyonel ve estetik gereksinimlere göre belirlenirken kassal&iskeletsel stabil pozisyon da idame ettirilmiştir.



Resim 11a & b: 11, 12 ve 13 numaralı dişlerin veneer için; 21, 22 and 23 numaralı dişlerin kuron için nihai preparasyonları. Minimal invaziv preparasyonlar yapılmıştır ve CAD/CAM ile geçici ve nihai restorasyonların hazırlanması için ağız içi tarama yapılmıştır.



← DT Sayfa 5

andlandırılır. Tüm ağız protetik rehabilitasyonlarda veya ortodontik tedavide tedavi pozisyonuna karar vermek zordur. Diş hekimleri genellikle hastanın mevcut oklüzyonunu korumayı tercih ederler. Bu klinik karar da nihai restorasyonlar yapıldığında oklüzal uyumsuzluklara, temporomandibular ağrı semptomlarına ve hastada rahatsızlığa yol açabilir.

Dolayısıyla tedavi sırasında stomatognatik sistemin ortopedik stabilitesinin kaydı ve idamesi ile dental işlemler sırasında kassal&iskeletsel (muskuloskeletal) olarak stabil pozisyonu belirlemek şarttır. Bu olgu sunumunda, diş hekimlerinin günlük pratikte sıklıkla yaygın olarak karşılaştığı sorunlar ve stomatognatik sistemin stabilitesinin idamesi için tedavi sıralaması sunulmuştur.

57 yaşında erkek bir hasta özel bir kliniğe başvurarak esas şikayetlerinin fonksiyonel zorluklar ve dişleriyle ilgili bariz estetik bozukluklar olduğunu belirtmiştir. Şiddetli aşımın dolayısıyla, dişlerinde dentin ekspozite olmuştu (Resim 1). Hasta brüksizminin olduğunu farkındaydı fakat daha önce hiç üstünde durulmamıştı. Her ne kadar anlamlı derecede aşımın olsa da hastada termal veya kimyasal uyarılara karşı bir hassasiyet şikayeti yoktu. Ayrıca temporomandibular bozuklukla ilişkili herhangi bir semptom veya ağrı şikayeti de bulunmamaktaydı. Klinik muayene sırasında, açma ve kapama sırasında sağ temporomandibular eklemden klik sesi duyuluyordu, bu da bu eklemden redüksiyonlu disk deplasmanı olduğunu göstermekteydi ancak semptom yoktu. Hareket aralığı normal sınırlardaydı ve sol&lateral hareketlerde sırasıyla 12 ve 15 mm idi.

Ağız içinde diş dokularında brüksizmin etkileri bariz görülmüyordu. Arka dişlerin çiğneme yüzeyleri tamamen düzdü, hiçbir kasp ve/veya fizyolojik anatomi yoktu (Resim 2). Arka dişlerin tümünde dentin ekspozite idi. Ön dişlerde de şiddetli aşımın ve dentin ekspozisyonu mevcuttu. Fizyolojik anatomi eksikliği ve çiğneme yüzeylerinin düz olması sebebiyle stabil bir maksimum interküspasyon yoktu. Daha önce de bahsedildiği üzere hastada pseudo Sınıf

→ DT Sayfa 7

www.cnridex.com  
www.dissiad.org.tr

cnridex /dissiad idexistanbul /dissiadderneği



# idex

## istanbul 2020

17. Uluslararası İstanbul  
Ağız-Diş Sağlığı Cihaz  
ve Malzemeleri Fuarı

10-13 Eylül 2020

**CNREXPO**

İstanbul Fuar Merkezi



Online  
Davetiye

**DİSSİAD**  
DİŞ MALZEMELERİ SANAYİCİ VE İŞADAMLARI DERNEĞİ  
TURKISH DENTAL BUSINESSMEN ASSOCIATION



Resmi Havayolu  
**TURKISH AIRLINES**  
A STAR ALLIANCE MEMBER

**pozitif**  
FUARCILIK



CNREXPO YEŞİLKÖY 34149 İSTANBUL ☎ 0 212 465 7474 📠 0 212 465 7476 - 77 | www.cnrexpo.com

BU FUAR 5174 SAYILI KANUN GEREĞİNCE TÜRKİYE ODALAR VE BORSALAR BİRLİĞİ (TOBB) DENETİMİNDE DÜZENLENMEKTEDİR.

**CNR HOLDING**



← DT Sayfa 6

III ilişki vardı (Resim 3), hastanın en rahat ettiği kapanışta tüm arka dişler oklüzyundayken ön bölgede tet-e-tet ilişki vardı. Ancak hasta birçok kapanışının olduğunu hissettiğini ve hiçbirinde rahat etmediğini belirtti.

Bu gibi durumlarda önemli klinik ikilemler görülür. Tedavi planlamasından önce aşağıdaki teşhise yönelik sorular cevaplanmalıdır:

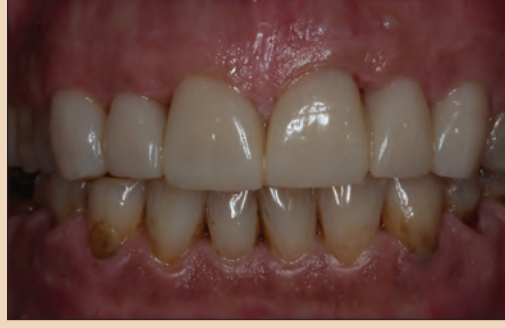Bruksizm nasıl kontrol edilebilir? Hastanın doğal dişlerine gelen bruksizm kuvvetleri yapılacak restorasyonlara da gelecektir. Bu da aşağıdaki soruları doğurmaktadır:

- Bruksizm kuvvetlerine dayanabilecek hangi materyal seçilmelidir?
- Oklüzal dikey boyut değiştirilmeli midir? Genellikle bruksizimli hastalarda dental yapılarıdaki aşınma bariz olsa da dişlerin devamlı sürmesine bağlı olarak oklüzal dikey boyut normal kalmaktadır.
- Tedavi konumu ne olmalıdır? Hastada farklı kapanışlar ve Smf III ilişki mevcuttur. Çoğu diş hekimi, hasta asemptomatik olduğunda, mevcut maksimum interküspasyonu idame ettirmeyi tercih etmektedir, oysa ki büyük ihtimalle dişleri aşınmadan önce maksimum interküspasyonu farklıdır. Alt çenenin 3-Boyutlu pozisyonuna ve stomatognatik sistem istirahatteyken alt çenenin nerede durduğuna karar vermek öncelikli olmalıdır.
- Dijital diş hekimliği bir seçenek mi?

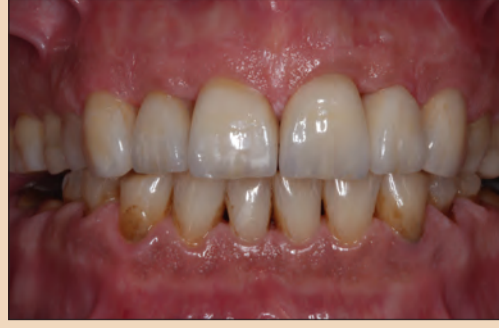### Bruksizm Nasıl Kontrol Edilebilir?

Bruksizm genellikle hastanın fark etmeden yaptığı istemsiz parafonksiyonel bir harekettir. Etiyolojisi tam olarak anlaşılamamıştır dolayısıyla bruksizmi durduracak bir tedavi geliştirilememiştir. Hasta parafonksiyonel alışkanlığıyla ve bu alışkanlığın stomatognatik sistemdeki yapıları nasıl etkilediğiyle ilgili bilgilendirildikten sonra hasta diş sıkıktan ve gıcırdatmaktan nasıl kaçınılabileceği ile ilgili eğitilmelidir.

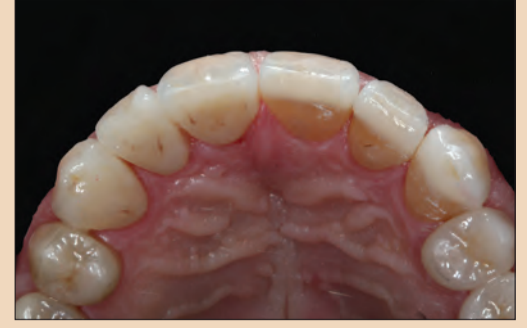Biz diş hekimleri olarak hastayı eğiterek ve uyku sırasında stabilizasyon apareyi kullanarak çigneme kaslarına ve TME'ye gelen parafonksiyonel kuvvetleri kontrol edebiliriz ve etmeliyiz (Resim 4). Aparey, dişleri aşınmadan korur ve çigneme kaslarının istirahat konumunun belirlediği stomatognatik sistemin en stabil ilişkisine izin verir. Stabilizasyon apareyi sadece parafonksiyonel bruksizm kuvvetlerini kontrol etmekle kalmaz aynı zamanda bu kuvvetleri dağıtır, ayrıca tercih edilen tedavi konumu olan kassal&iskeletsel olarak stabil konumu belirler.



Resim 12: PMMA (Telio CAD, Ivoclar Vivadent) geçici restorasyonlar CAD/CAM frezleme yöntemiyle üretilmiştir. Geçicilerin uyumu mükemmeldi ve ağız içinde hiçbir uyumlama gerekmedi.



Resim 13: Nihai IPS e.max lityum disilikat restorasyon yapıştırılmıştır. Oklüzal dikey boyut fonksiyonel, estetik ve protetik ihtiyaçlara göre artırılmıştır. Aynı zamanda, başlangıçta ayarlanan yeni kassal&iskeletsel olarak stabil konum idame ettirilmiştir ve hasta artık eskisi gibi pseudo Smf III olarak fonksiyon görmemektedir.



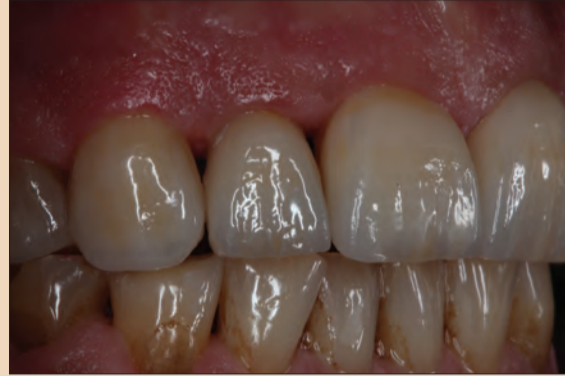Resim 14: Simante edilen nihai restorasyonların palatinal görüntüsü.

### Bruksizm Kuvvetlerine Dayanabilecek Hangi Materyal Seçilmelidir?

Seramik restorasyonlar mükemmel estetik özellikleri dolayısıyla popülerdir. Ancak başarısızlıklar hala büyük sorun teşkil etmektedir ve diş hekimleri uyku bruksizminin oklüzal yükü artırarak seramik restorasyonlardaki başarısızlık oranını artırdığından endişe etmektedir. Fakat bu klinik endişeyi destekleyecek veri yetersizdir. Mevcut çalışmalara göre seramik restorasyonların başarısızlığındaki yükseklik ile bruksizm arasında bir bağlantı yoktur. Monolitik restorasyonlarda daha iyi sonuç gözlenmektedir ancak önemli olan yeterli materyal kalınlığının sağlanmasıdır. Lityum disilikat cam seramik, mekanik özellikleri ve yüksek estetik görünümü sebebiyle sıklıkla tercih edilmektedir.

### Oklüzal Dikey Boyut Değiştirilmeli Mi?

Bruksizimli bir hastada, diş dokusundaki aşınma bariz olsa da oklüzal dikey boyut genellikle aynı kalmaktadır. Bunun temel sebebi, kaybolan diş dokusunu telafi etmek için dişin devamlı sürmesidir. Yapılacak restorasyonlar için gerekli protetik mesafe sınırlıdır ve genellikle dikey boyutun artırılması gerekir. Bu artışın miktarına hastanın istirahat aralığına ve yüm bilgilerin toplanıp değerlendirildiği teşhis aşamasındaki estetik ve fonksiyonel analize göre karar verilir. Fonksiyonel ve estetik açıdan yeterli bir protetik planlama için analiz wax-up'ı şarttır. Tanısal wax-up ağız içindeki mock-up deneme aşamasında tekrar değerlendirilmelidir. Estetik analiz, öncelikle insizal kenarın ve ikincil olarak da oklüzal düzlemin inklinasyonunu ve pozisyonunu belirleyecektir. Bu ayrıca diş hekimine hangi arkta dikey boyut artırılacağına karar vermede yardımcı olur. Bu olguda, üst çenede oklüzal dikey boyutun artırılmasına karar verildi (Resim 5). Küçük azı dişlerine IPS e.max CAD lityum disilikat bloklardan (Ivoclar Vivadent) monolitik onley restorasyonlar yapıldı (Resim 6a & b). Sadece küçük azıların nihai restorasyonlarının yapılmasının sebebi büyük azı dişlerindeki başarısız eski rezin restorasyonlardı; dolayısıyla nihai restorasyonlar farklı safhalarda uygulanacaktır. Bu aşamada sadece molarların üstünde var olan restorasyonların üzerine kompozit onleyler



Resim 15a & b: Simante edilen nihai restorasyonların lateral görüntüsü. Çıkış profili restorasyonun estetik ömrü ve periodontal dokunun sağlığı açısından göz önünde tutulması gereken bir diğer önemli faktördür.

yerleştirilerek oklüzyon stabil hale getirildi. Kompozit onleyler tanı wax-up'ından elde edilen transparan silikon matrise göre yapıldı.

### Tedavi Konumu Ne Olmalıdır?

Oklüzal dikey boyut arttırılacağı için gelecek tedavi pozisyonunun ayarlanması gerekti. Hastanın mevcut maksimum interküspasyonu yetersiz bir tedavi pozisyonuydu ve devam ettirilmemeliydi. Ayrıca hastanın çigneme yüzeyleri aşındığından birden fazla kapanışı vardı ve rahatsız ediyordu. Yeni tedavi konumu, tedavi süresince tekrarlanabilir ve stabil olmalıdır. Bu tedavi konumunun stabilitesinin olgunun nihai restorasyonları yapıldığında da korunması eşit öneme sahiptir. Bu konum, normal fonksiyonda stomatognatik sistemin yapılarında herhangi bir gerilme oluşturmayacak biçimde fonksiyonel olmalıdır. Alt çenenin kafa kaidesine göre komumlanacağı bu yeni 3-boyutlu konum çigneme kasları istirahatteyken belirlenmelidir. Bu tedavi konumuna muskuloskeletal olarak stabil konum denir. Sentrik ilişkiye benzer fakat kapsül içi kondil konumu kadar net değildir (sentrik ilişkiyle ilgili tartışma şimdi bile hala devam etmektedir). Daha ziyade çigneme kaslarına alt çenenin konumunu kondilin konumuna bakılmaksızın belirlemesi için izin vermektedir. Dolayısıyla bu konum her hastaya ve hastanın farklı anatomik ve fonksiyonel özelliklerine göre kişiselleştirilmiş özel bir konumdur.

Bu konum ilk olarak stabilizasyon apareyi ile belirlenir. Bu konumun kaydı için anterior eğitici (deprogrammer) kullanılmaktadır (Resim 7). Çenenin el ile manipülasyonuna göre bu alet muskuloskeletal olarak stabil konumu belirlemede daha fazla öngörülebilir bir seçenek

sunar çünkü hekim kayıt sırasında çeneyi yönlendirirken hastanın istirahat pozisyonunda olmasına gerek yoktur. Başlangıçtaki maksimum interküspasyondaki alt çenenin üst çeneye göre konumu ile yeni tedavi ile elde edilen kassal&iskeletsel stabil konum arasındaki fark olguyu bu yeni konuma belirleyip restore etmenin önemini göstermektedir (Resim 8). Bu, tedavi sırasında oklüzyonun stabilitesini ve çabaz fonksiyonu sağlar ancak en önemlisi simantasyon sonrasında da bunu garanti eder.

### Dijital Diş Hekimliği Bir Seçenek mi?

Diş hekimliğinde dijitalizasyon oldukça hızlı biçimde ilerlemektedir. Çalışma aşamalarının standardizasyonu, CAD/CAM ve tekrar üretilebilir restorasyonlar sayesinde materyal kalitesinde artış gibi oldukça fazla avantajı vardır. Bundan dolayı, nihai restorasyonlar kolaylıkla, hızlıca ve öngörülebilir şekilde ve mükemmel uyumla üretilebilmektedir. Buradaki gibi oklüzal dikey boyutun yükseltildiği ve bruksizm kuvvetlerinin olduğu bir olguda restoratif materyallerden fayda sağlamak önemlidir. IPS e.max CAD lityum disilikat blokları tercih edilmiştir. Ağız içi tarama TRIOS 3 (3Shape) ile yapılmıştır ve restorasyonlar CAD/CAM ile üretilmiştir (Resim 9). Oklüzal dikey boyutu arttırmak için IPS e.max monolitik onley restorasyonlar arka dişlere yapıştırılmıştır (Resim 10). Ön bölgede 11, 12 ve 13 no'lu dişler veneerle; 21, 22 ve 23 no'lu dişler ise var olan eski kompozit restorasyonlar simantasyon için gerekli mine dokusu miktarını azalttıktan seramik kuronlarla restore edilmiştir (Resim 11-15b).

### Sonuç

Tüm ark protetik restorasyonlar veya ortodonti gibi kapsamlı dental tedavilerin öncesinde tedavi konumunun

belirlenmesi şarttır. Her zaman sağlıklı stabil bir maksimum interküspasyon olmayabilir. İskeletsel anomaliler, dental maloklüzyonlar, eksik arka dişler ve dişlerde şiddetli aşınma hastada istenmeyen kapanışa sebep olabilecek etyolojik faktörlerden bazılarıdır. Eğer diş hekimi bu durumun fark etmezse ve kliklik durumun tamısını koymazsa hastanın var olan oklüzal ilişkisini idame etmeyi tercih edebilir. Sonuçta bu hastanın alışık olduğu ve birçok durumda fonksiyonel bir ilişkidir. Stomatognatik sistem uyum yeteneğine bağlı olarak, tedavi bitiminde sonradan kazanılan bir maloklüzyon oluşabilir. Bu hasta ve tedavi yapan diş hekimi için oldukça talihsiz bir durumdur. Hasta temporomandibular ağrıdan ve ortopedik stabilitenin olmaması dolayısıyla fonksiyon yapamamaktan şikayetçi olabilir. Ağrı şikayetleri dolayısıyla hekimin oklüzyonu yeniden belirlemesi mümkün değildir ve bu noktada hiçbir dental tedavi maloklüzyonu düzeltmez. Dolayısıyla herhangi bir dental tedaviden önce, stabil tekrarlanabilir bir tedavi pozisyonu belirlenmelidir, kaydedilmelidir ve idame edilmelidir. Buna kassal&iskeletsel olarak stabil pozisyon denir ve alt çenenin üst çeneye göre 3-boyutlu stabilizasyonundan emin olunmasını sağlar. DT

### Yazar Hakkında



Dr. Ilia Roussou, Yunanistan

# Koyu Renklenmiş Dişlerin Veneerler ve Anterior Tek Kron ile Estetik Rehabilitasyonu - Dijital İş Akışıyla Biyolojik Olarak Yönlendirilmiş Preparasyon Tekniği (Bopt) Kullanılarak Yapılmış Bir Çalışma

Dr. Ilan Hecht, İsrail

Bu makale, Clinical Masters Dergisi'nin 2018/ No:1 sayısında yayımlanmıştır.

## Giriş

Bu vaka raporu; koyu renklenmiş dişlerin estetik rehabilitasyonunda memnun edici sonuçlar alınması için farklı materyallerin farklı yaklaşımlarla kombine edilerek kullanımını göstermektedir. Estetik bölgede en yüksek memnuniyeti sağlamak amacıyla dijital iş akışıyla beraber biyolojik olarak yönlendirilmiş preparasyon tekniği (BOPT) bu çalışmada uygulanmıştır. Bu tekniğe (BOPT) göre dikey preparasyon veya tüy-ucu (feather-edge) bitim sınırı, servikal bölgede özellikle de koyu renklenmiş dişlerde veya ince dişeti biyotipine sahip, dişeti çekilmesi beklenen vakalarda memnun edici sonuçlar almak için gereklidir. Bitim çizgisi olmayan preparasyonlar daha konservatif ve krun marjini kök yüzeyi üzerinde konumlanır (1). Dikey preparasyonlarda laboratuvar teknisyeni, bitim sınırını model üzerindeki dişeti rehberliğinde hazırlar. Ancak dijital tarayıcılar ve CAD/CAM restorasyonların-

da, teknisyenin model üzerinde uygun dişeti çıkış profili oluşturabilmesi için BOPT tekniğinden farklı bir protokol uygulanması gerekir.

## Vaka Sunumu

32 yaşında erkek hasta daha estetik bir gülüşe sahip olmak istiyordu (Resim 1). Dişlerinin şekil ve renginden, özellikle de maksiller sol santral kesici dişte bulunan krun restorasyonundan ve dişetine yansıyan koyu

renkten pek memnun değildi. Maksiller sol santral keser dişte bir metal destekli porselen krun restorasyonu vardı (10 yıldan uzun süre önce yapılmış) ve dişeti çekilmesi sebebiyle servikal bölgede krunun metal marjineri görünüyordu (Resim 2).

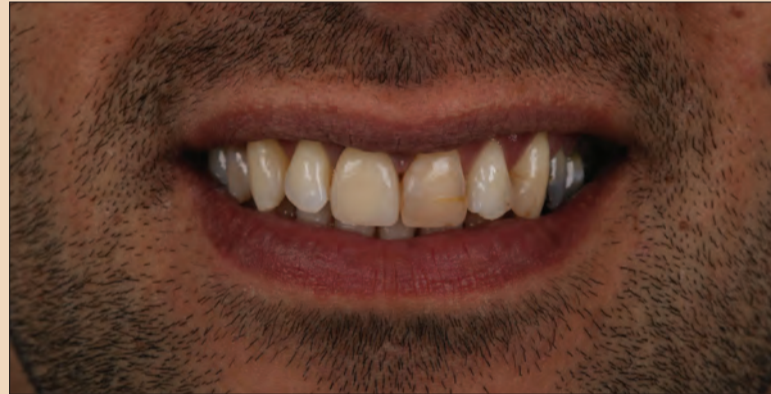Klinik ve radyografik değerlendirmenin ardından tedaviye henüz başlamadan önce tedavi sonuçlarını önceden görebileceğimiz bir mock-up oluşturmak

amacıyla dijital gülüş tasarımı konseptine (2) uygun bir tedavi planlamaya devam ettik (Resim 3&4). Görsel destekli iletişim sayesinde (vakanın dijital planlanması ve mock-up) tedavi planı konusunda hasta memnuniyeti sağladık ve buna göre eski krunun değişimi ve komşu dişlerin laminate veneerler için preparasyonunu planladık (Resim 5).

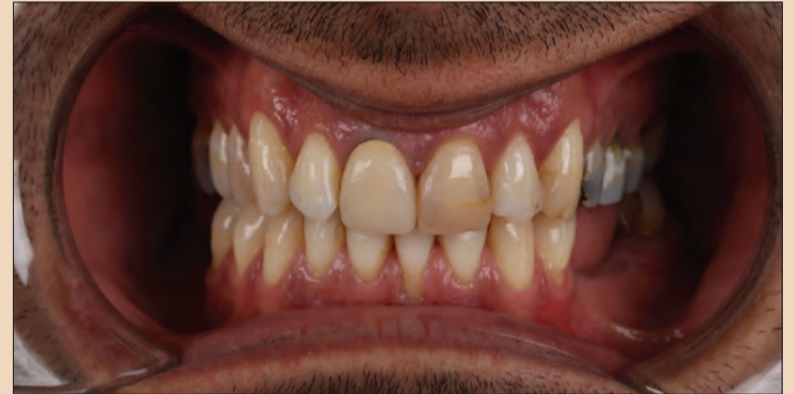Maksiller anterior dişlerde dikey ve yatay seyreden çatlak-

lar vardı. Buna ilaveten mevcut diş renklerinin koyu olması ve hastanın daha beyaz dişler istemesinden dolayı daha az konservatif bir preparasyon planlamak durumunda kaldık. Metal destekli porselen krunun altında düzgün şekilli altın bir post vardı. Mevcut diş renklerindeki farklılıklardan dolayı önce laminate porselen veneerleri hazırlayıp simante ettikten sonra #11

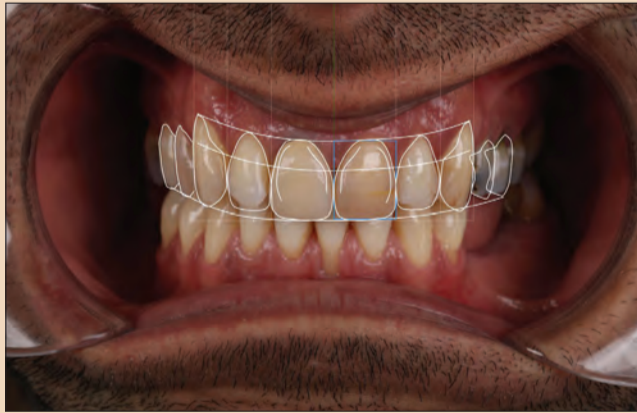→ DT Sayfa 9



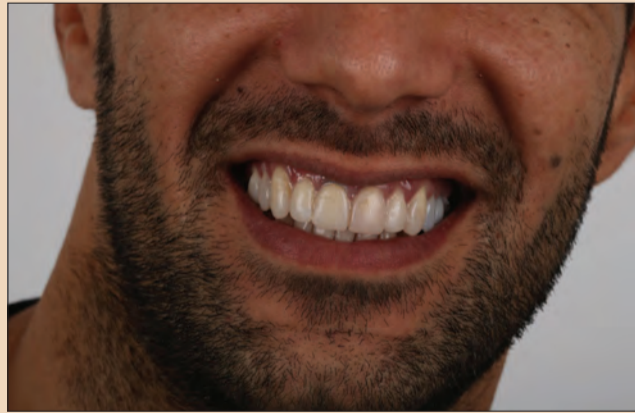Resim 1: Başlangıç durumu.



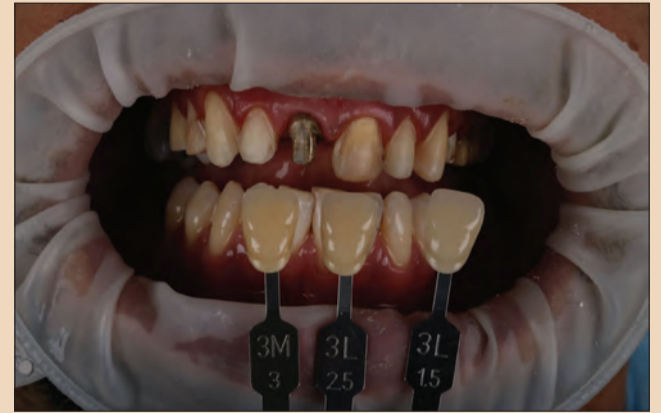Resim 2: Ağız içi görüntü. Maksiller sol kesici dişte metal destekli restorasyon.



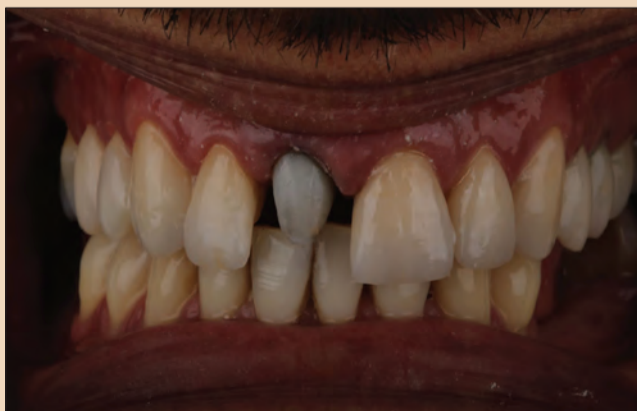Resim 3: Arzu edilen sonuca göre DSD (Dijital Gülüş Tasarımı).



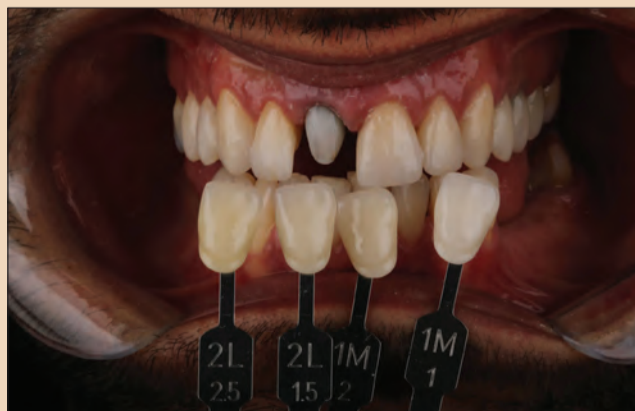Resim 4: Tedaviye başlamadan önce bitim restorasyonlarını gösteren mock-up uygulaması.



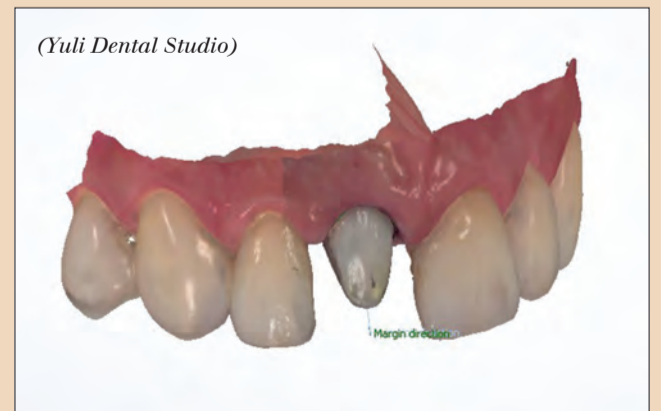Resim 5: Prepare edilmiş dişlerin altyapı renk seçimi. Maksiller sol santral keser dişteki koyu renklenme.



Resim 6: Laminate porselen veneerler simante edilmiş ve biyolojik preparasyon tekniği (BOPT) ile maksiller sol keser dişin prepare edilmiş hali.

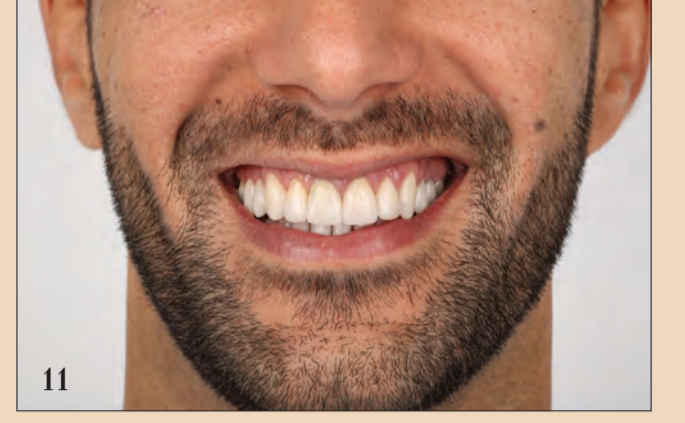
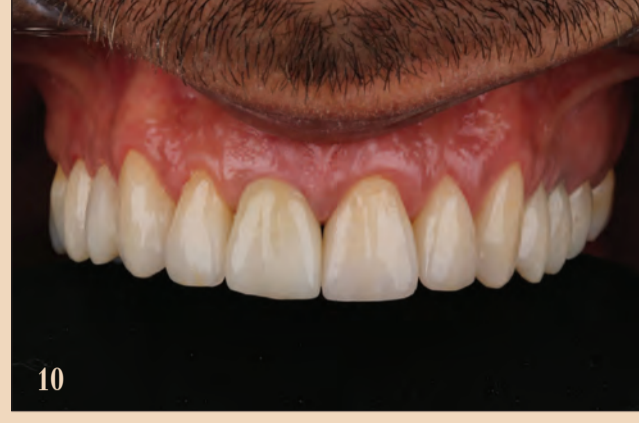
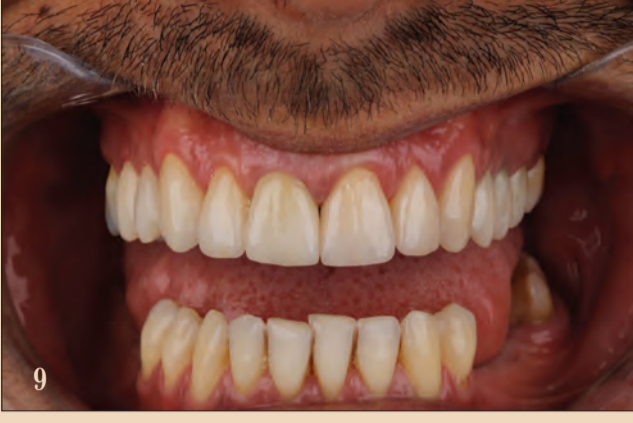Resim 7: Maksiller sol keser dişin altyapı rengi.



Resim 8: Maksiller sol keser dişte yapılacak olan yeni krunun bilgisayar destekli tasarımı.





Resim 9'dan 11'e kadar: Bitim fotoğrafları.

← DT Sayfa 8

numaralı dişe yeni bir monolitik zirkon kuron yapmayı planladık.

Laboratuvarın en uygun restorasyonları hazırlaması için dijital yöntemle TRIOS 3 (3 Shape) kullanılarak ölçüler alındı. Lamine veneerler CAD/CAM kullanılarak Lityum Disilikat bloklarından kazınarak hazırlandı. Veneerler simante edildikten sonra eski preparasyon BOPT tekniğine göre düzenlendi ve renklenmiş diş yüzeyine homojen bir renk (Resim 6&7) sağlamak için kompozit (IPS Empress Direct, Ivoclar Vivadent; A2-dentin) uygulandı. #11 numaralı diştten dijital ölçü alındı.

Laboratuvar, CAD restorasyonları için Zirkonzahn kullandı ve yeni bir çıkış profili oluşturmak için kuron marjini dişeti oluğu içinde yer alacak şekilde tasarladı (Resim 8). Görsel iletişim ve uygun renk seçimi sayesinde laboratuvar teknisyeni #11 numaralı dişin koyu rengini maskeleyebilecek ve komşu dişlerle renk uyumu yakalayabilecek monolitik zirkon kuron hazırlayabildi (Resim 9-11).

#### Sonuç

BOPT konsepti ince dişeti biyotipine sahip olan dişlerde veya daha iyi çıkış profili sağlamak istendiğinde koyu renklenmiş dişlerin renginin maskelenmesine oldukça yardımcı olur. Dijital ölçü sistemleri ve CAD/CAM sistemlerindeki ilerlemeler sayesinde (teknik hassasiyeti klasik yöntemlere göre daha kolay) görsel iletişim kolaylaşmakta ve laboratuvar teknisyeni daha uygun çıkış profiline sahip, ince ve pürüzsüz marjinleriyle uzun ömürlü olacak ve periodontal sağlığı koruyacak restorasyonları kolaylıkla hazırlayabilmektedir.

#### Editör Notu:

Referans listesine yayıncı tarafından ulaşılabilir. DT

#### Yazar Hakkında



Dr. Ilan Hecht, İsrail

greatistpro

# 18<sup>TH</sup>

## 23-25 EKİM OCTOBER 2020 ISTANBUL

# GREATIST

**A  
BEAUTIFUL  
DAY  
FOR  
DENTISTRY**

DIŞ HEKİMLİĞİ  
İÇİN GÜZEL  
BİR GÜN

BU FUAR 5174 SAYILI KANUN GEREĞİNCE TOBB (TÜRKİYE ODALAR VE BORSALAR BİRLİĞİ) İZİNİ İLE DÜZENLENMEKTEDİR.