



DENTAL TRIBUNE

The World's Dental Newspaper | Greek Edition 

ISSN 2585-2450

OMNIPRESS MEMBERS CLUB

ΓΙΝΕ ΜΕΛΟΣ

BASIC

PREMIUM

ULTIMATE



Info: www.omnipress.gr | info@omnipress.gr | +30 210 2222637

ΕΛΛΑΔΑ, ΣΕΠΤΕΜΒΡΙΟΣ - ΟΚΤΩΒΡΙΟΣ 2021, ΤΟΜΟΣ 17-ΤΕΥΧΟΣ 87

ΣΥΝΕΝΤΕΥΞΗ

Ο Area Sales & Marketing manager NEE της EMS κ. Norbert Färber μιλάει για το πρόγραμμα πιστοποίησης GBT



Κύριε Färber, η EMS ως γνωστόν, έχει μακρά εμπειρία στην ανάπτυξη τεχνολογιών που αφορούν στην οδοντιατρική πρόληψη, ως leader στο χώρο αυτό.

Αίσθηση έχει κάνει στον οδοντιατρικό κόσμο το πρωτόκολλο Guided Biofilm Therapy (GBT) ως ένα φιλικό προς τον ασθενή σχέδιο θεραπείας, που υιοθετείται από όλο και περισσότερους οδοντιάτρους στο εξωτερικό αλλά και στην Ελλάδα. Πείτε μας περισσότερα για αυτό.

Να ξεκινήσω λέγοντας ότι στην EMS έχουμε ένα όραμα, πιστεύουμε σε ένα μοντέλο

πρόληψης που έχει στο επίκεντρο του τον ασθενή και τον τρόπο που αυτός βιώνει τη θεραπεία. Μας ενδιαφέρει η εμπειρία της θεραπείας στο σύνολο της καθώς είναι αυτή που καθορίζει τελικά την ανταπόκριση και το επίπεδο συμμόρφωσης του ασθενή.

Έχοντας αυτό το όραμα, αναπτύξαμε ένα θεραπευτικό πρωτόκολλο με σεβασμό στις ανάγκες του ασθενή, που ενσωματώνει τεχνολογίες αιχμής, με έμφαση στην ασφάλεια, την άνεση και την αποτελεσματικότητα.

Το πρωτόκολλο αυτό, που όπως γνωρίζετε ονομάζεται GBT, αφορά στην πρωτογενή και δευτερογενή πρόληψη και είναι αποτέλεσμα πολυετούς συνεργασίας ειδικών επιστημόνων με την **σελίδα 2**

GBT



CERTIFIED PRACTICE



EMS 
MAKE ME SMILE.

ΠΙΣΤΟΠΟΙΗΣΤΕ ΤΟ ΙΑΤΡΕΙΟ ΣΑΣ

ΚΑΙ ΜΠΕΙΤΕ ΣΤΗΝ ΟΙΚΟΓΕΝΕΙΑ ΤΟΥ GBT!

International Headquarters

Publisher and Chief Executive Officer Torsten R. Oemus

Chief Content Officer Claudia Duschek

Dental Tribune International GmbH
Holbeinstr. 29, 04229 Leipzig, Germany
Tel.: +49 341 4847 4302 | Fax: +49 341 4847 4173
General requests: info@dental-tribune.com
Sales requests: mediasales@dental-tribune.com
www.dental-tribune.com

Material from Dental Tribune International GmbH that has been reprinted or translated and reprinted in this issue is copyrighted by Dental Tribune International GmbH. Such material must be published with the permission of Dental Tribune International GmbH. *Dental Tribune* is a trademark of Dental Tribune International GmbH.

All rights reserved. © 2021 Dental Tribune International GmbH. Reproduction in any manner in any language, in whole or in part, without the prior written permission of Dental Tribune International GmbH is expressly prohibited.

Dental Tribune International GmbH makes every effort to report clinical information and manufacturers' product news accurately but cannot assume responsibility for the validity of product claims or for typographical errors. The publisher also does not assume responsibility for product names, claims or statements made by advertisers. Opinions expressed by authors are their own and may not reflect those of Dental Tribune International GmbH.

Ελληνική Έκδοση

Κωδικός 01-7656



FAEP FIPP

Ιδιοκτήτης

NEW OMNIPRESS IKE
Λ. Μεσογείων 330,
Αγία Παρασκευή - Τ.Κ. 15341
Τηλέφωνο +30 210 2222637,
+30 6972036900
info@omnipress.gr -
gr.dental-tribune.com

Εκδότης-Διευθυντής

Διεύθυνση-Σύνταξη

Art Director

Υπεύθυνη-Επιμέλεια τεύχους

Νομικός Σύμβουλος

Εκτύπωση

Έμβλημα συνδρομών

Ρούσσης Γ. Ιωάννης
Δημήτρης Αρ. Αλεξόπουλος
Εύη Μίνη
Αναγνωστάκη Κωνσταντίνα
Παναγιώτα Καρκαβέλια
PRINTFAIR - DIGITAL&
OFFSET SOLUTIONS
•ΠΕΙΡΑΙΩΣ 5010 091284 425
GR23 0172 0100 0050 1009
1284 425

Επισκευθείτε μας: gr.dental-tribune.com.

← DT σελίδα 1

εταιρεία EMS. Πλήθος δημοσιευμένων επιστημονικών μελετών συνηγορούν υπέρ της εφαρμογής του πρωτοκόλλου, αναδεικνύοντας τα πλεονεκτήματά του για τους ασθενείς και τους γιατρούς στην αντιμετώπιση δύσκολων παθήσεων όπως η περιεμφυτευματίτιδα.

Πως έγινε η μετάβαση από το πρωτόκολλο GBT στην πιστοποίηση GBT;

Για να "κερδίσουμε" τον ασθενή χρειάζομαστε κάτι περισσότερο από την θεραπευτική τεχνική και τον εξοπλισμό.

Χρειαζόμαστε ένα στοιχειώδες σχέδιο επικοινωνίας με έμφαση στην πρόληψη, ώστε να γίνουν κατανοητά τα οφέλη της θεραπείας από τους ασθενείς.

Κάπως έτσι γεννήθηκε η ιδέα για τη δημιουργία του δικτύου των πιστοποιημένων οδοντιατρικών GBT.

Πως οραματίζεστε αυτό το δίκτυο;

Για να είναι κανείς μέλος αυτού του δικτύου θα πρέπει να μοιράζεται καταρχήν το ίδιο όραμα, δηλαδή να πιστεύει στη σημασία της πρόληψης έχοντας υψηλά στάνταρ και να εφαρμόζει το GBT χωρίς συμβιβασμούς, με τη χρήση του κατάλληλου εξοπλισμού, αφού λάβει πρώτα την απαραίτητη εκπαίδευση. Αυτές είναι και οι βασικές προϋποθέσεις για την ένταξη ενός ιατρού στο δίκτυο GBT.

Ποια είναι όμως τα οφέλη που θα αποκομίσει ένα ιατρείο από την ένταξη του στο δίκτυο GBT;

Ο πρώτος λόγος για την ένταξη στο δίκτυο των πιστοποιημένων ιατρικών είναι ότι με την εφαρμογή του GBT, που είναι κατά γενική ομολογία μια ανώδυνη και ελάχιστα επεμβατική μέθοδος, ανεβαίνει το επίπεδο συμμόρφωσης των ασθενών και κατ' επέκταση τα ποσοστά των recall που είναι και το ζητούμενο.

Παράλληλα συμπιέζεται ο χρόνος θεραπείας ενώ αυξάνεται η κερδοφορία για το οδοντιατρείο.

Ο δεύτερος λόγος για την ένταξη στο δίκτυο είναι ότι μέσω του δικτύου GBT γίνεται κανείς μέλος μιας δυναμικής κοινότητας με προβολή στο internet.

Η δύναμη των social media και η σημασία του ψηφιακού marketing δεν μπορούν να αγνοηθούν. Σύμφωνα με τα στοιχεία της Google και της ΕΛΣΤΑΤ, το 66% των χρηστών στην Ελλάδα αναζητεί ιατρεία και ιατρικές υπηρεσίες μέσω ίντερνετ, ενώ οι αναζητήσεις



για οδοντιάτρους σημείωσαν άνοδο 60% μέσα σε μια πενταετία.

Ένα σύγχρονο οδοντιατρείο οφείλει να έχει παρουσία στον κόσμο των μέσων κοινωνικής δικτύωσης. Στόχος μας είναι τα μέλη του δικτύου να επωφεληθούν από την καμπάνια ενημέρωσης στα social media που θα αναδείξει τα πλεονεκτήματα της θεραπείας και θα κινητοποιήσει τον κόσμο.

Το στοίχημα είναι να μεταδώσουμε την αξία της θεραπείας GBT, ούτως ώστε οι ίδιοι οι ασθενείς να αρχίσουν να το ζητούν από τους οδοντιάτρους αυθόρμητα. Για να κάνουμε όμως γνωστή τη θεραπεία, πρέπει να ξεκινήσουμε την επικοινωνία μέσα στο οδοντιατρείο.

Για τον σκοπό αυτό σχεδιάσαμε κατάλληλο υλικό μάρκετινγκ σε έντυπη και ψηφιακή μορφή όπως, ενημερωτικό φυλλάδιο για τους ασθενείς, poster και 3D Video για το χώρο αναμονής του ιατρού που θα προσελκύουν την προσοχή των ασθενών προετοιμάζοντας τους για τη θεραπεία.

Επίσης τα μέλη του δικτύου θα έχουν προνομαχική πρόσβαση σε

on-line και δια ζώσης προγράμματα εκπαίδευσης, ώστε να ενημερώνονται για τις τελευταίες επιστημονικές εξελίξεις.

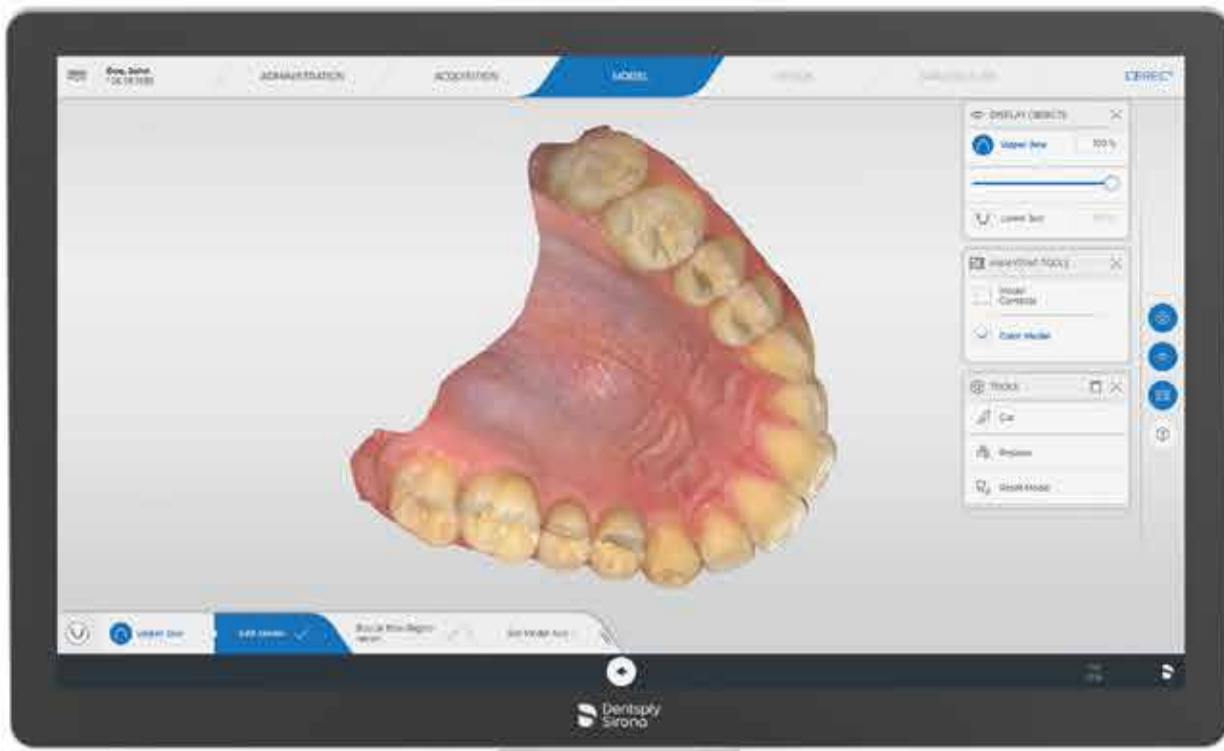Παράλληλα, ως VIP συνεργάτες θα έχουν πρόσβαση στην αποκλειστική γραμμή τεχνικής υποστήριξης για τα μέλη του δικτύου.

Θα έχουν προτεραιότητα στην διεκπεραίωση των αιτημάτων service. Ενώ θα λαμβάνουν τηλεφωνική υποστήριξη για κλινικά θέματα από ειδικούς της swiss dental academy.

Από τι πιστεύεται ότι θα εξαρτηθεί η επιτυχία αυτού του φιλόδοξου εγχειρήματος;

Με το GBT ξεκινούμε μια προσπάθεια που φιλοδοξούμε να αφήσει ένα θετικό αποτύπωμα στο χώρο της οδοντιατρικής.

Η επιτυχία αυτού του κινήματος θα εξαρτηθεί από την υποστήριξη των γιατρών που θα πιστέψουν στο εγχείρημα και θα θελήσουν να κάνουν τη διαφορά, υιοθετώντας το GBT στην καθημερινή τους πρακτική, αλλάζοντας τον τρόπο δουλειάς τους και τη ζωή των ασθενών τους. **DT**



Μοναδική
προσφορά για το
κορυφαίο scanner,
Primescan AC

29.900€
+ ΦΠΑ

Primescan®

Για περισσότερες πληροφορίες
απευθυνθείτε:

Κώστας Παρασκευόπουλος
kostas.paraskevopoulos@dentsplysirona.com
6956030011

Θεραπεία ζωντανού πολφού σε dens evaginatus χρησιμοποιώντας το Biodentine

Συγγραφέας: Dr. Mark Parhar D.M.D M.Sc Dip. Endo

Περίληψη

Το Dens evaginatus είναι μια σπάνια αναπτυξιακή ανωμαλία της ανθρώπινης οδοντοφυΐας που χαρακτηρίζεται από την παρουσία φύματος στη μασητική επιφάνεια των προγομφίων της κάτω γνάθου και στη γλωσσική επιφάνεια των πρόσθιων δοντιών (κυρίως στους άνω πλάγιους τομείς (2)). Λόγω της μασητικής τριβής, αυτό το φύμα φθείρεται ή μπορεί να σπάσει αποκαλύπτοντας τον πολφό που υπάρχει στο εσωτερικό του.

Έτσι μπορεί να προκληθεί η νέκρωση του πολφού η οποία σταματά την ανάπτυξη της ρίζας. Το αποτέλεσμα είναι μια υπανάπτυκτη ρίζα όπου η επιβίωση της διακινδυνεύει λόγω των λεπτών τοιχωμάτων της ρίζας. Αυτό το κλινικό περιστατικό περιγράφει τη θεραπεία ενός dens evaginatus στο δεύτερο προγόμφιο της κάτω γνάθου με μερική πολφοτομή.

Το Biodentine™ χρησιμοποιήθηκε ως βιοδραστικό υλικό που προάγει την ικανότητα του πολφού να επουλώνεται μόνος του. Τα συμπτώματα εξαφανίστηκαν

μετά τη θεραπεία και η ζωτικότητα του πολφού διατηρήθηκε όπως είδαμε στη συνεδρία επανελέγχου στους 4 μήνες.

Εισαγωγή

Το Dens evaginatus (DE) είναι η αναπτυξιακή ανωμαλία ενός δοντιού με αποτέλεσμα τον σχηματισμό ενός επιπλέον φύματος το οποίο περιγράφεται με διάφορους τρόπους ως ένα ανώμαλο φύμα, ανύψωση, προεξοχή, έπαρμα, εξώθηση ή διόγκωση (1).

Αυτή η ασυνήθιστη ανωμαλία προεξέχει πάνω από την επιφάνεια του παρακείμενου δοντιού, εμφανιζόμενη ως κάλυμμα αδαμαντίνης σ' έναν πυρήνα οδοντίνης που συνήθως περιέχει τον πολφικό ιστό ο οποίος μπορεί να έχει ένα λεπτό πολφικό κέρατο που εκτείνεται σε διάφορες αποστάσεις ως και στο καθολικό μήκος του πυρήνα οδοντίνης του φύματος (Εικ. 1).

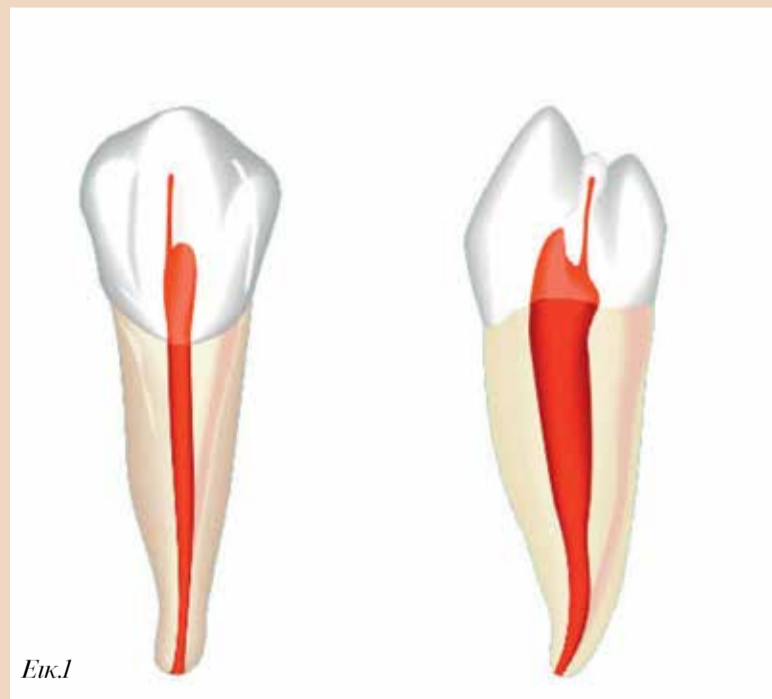
Η παρουσία πολφού μέσα σε αυτό το φύμα έχει μεγάλη κλινική σημασία και διαχωρίζεται από την ανωμαλία συμπληρωματικών φυμάτων, όπως το φύμα του Carabelli, το οποίο δεν

περιέχει πολφό. Το DE κυρίως βρίσκεται στη μασητική επιφάνεια των προγομφίων της κάτω γνάθου και στη γλωσσική επιφάνεια των πρόσθιων δοντιών (κυρίως των άνω πλάγιων τομείων (2)).

Το DE κυρίως παρατηρείται σε άτομα ασιατικής καταγωγής (συμπεριλαμβανομένων Κινέζων, Μαλαισιανών, Ταϊλανδών, Ιαπώνων, Φιλιππινέζων και Πληθυσμών της Ινδίας) με διαφορετικές εκτιμήσεις, αναφέρονται στο 0,5 ως 4,3%, ανάλογα με την ομάδα πληθυσμού που μελετήθηκε (3).

Συνήθως παρατηρείται ως αμφίπλευρη, συμμετρική κατανομή, με μικρή φυλετική προτίμηση στις γυναίκες. Το DE φύμα μπορεί να εκτείνεται πάνω από τη μασητική επιφάνεια οπουδήποτε από 1-6 mm και αυτό οδηγεί σε διαταραχή της σύγκλεισης καθώς το δόντι ανατέλλει.

Η προκύπτουσα μασητική τραυματική δύναμη προκαλεί μια μη φυσιολογική φθορά ή το κάταγμα του φύματος, και είναι ο συνηθισμένος τρόπος αποκάλυψης του πολφού για αυτή την ανωμαλία.



Εικ.1

Εικ.1: Dens Evaginatus (Με την ευγενική παραχώρηση του Visual Endodontics).

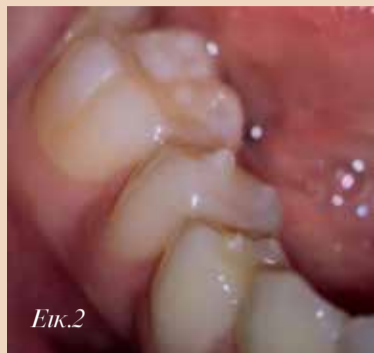Η επακόλουθη φλεγμονή του πολφού ή μόλυνση πιθανότατα θα προκύψει.

Είναι σημαντικό για τον κλινικό οδοντίατρο να μπορεί να αναγνωρίζει και να θεραπεύσει καθολικά την κατάσταση αμέσως μετά την ανατολή των προσβεβλημένων δοντιών στην στοματική κοιλότητα για να αποφευχθούν παθολογικές καταστάσεις όπως η νέκρωση του πολφού, η οξεία

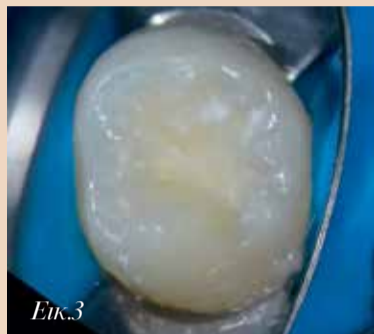ακρορριζική περιοδοντίτιδα, και το οξύ ακρορριζικό απόστημα.

Γίνεται θεραπεία ζωντανού πολφού σε μη πλήρως ανεπτυγμένα δόντια για να ενθαρρυνθεί η φυσιολογική ανάπτυξη και ο σχηματισμός της ρίζας σε πλήρες μήκος και πάχος μαζί με το κλείσιμο του ακρορριζίου.

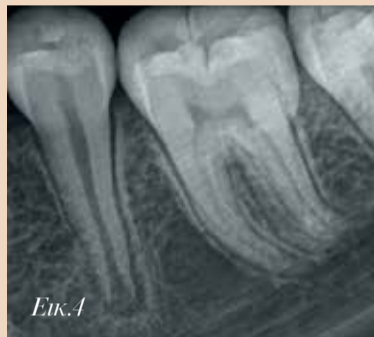← DT σελίδα 4



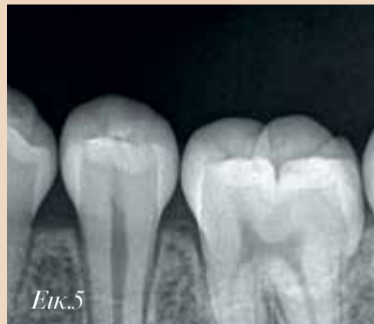Εικ.2: Πλάγια όψη του προγομφίου



Εικ.3: Προεχειριστική όψη



Εικ.4: Προεχειριστική ακτινογραφία



Εικ.5: Προεχειριστική ακτινογραφία

Αυτό θα αυξήσει την επιβίωση του δοντιού αφού τα λεπτά τοιχώματα της ρίζας και η μειωμένη περιαιχενική οδοντίνη μπορεί να οδηγήσει σε αυξημένα κατάγματα ρίζας ή αποτυχίες στις αποκαταστάσεις (4).

Με την πάροδο των χρόνων έχουν χρησιμοποιηθεί πολλά υλικά για θεραπεία του ζωντανού πολφού όπως το υδροξείδιο του ασβεστίου και το συσσωμάτωμα τριοξειδίων των μετάλλων (MTA).

Τα βιοκεραμικά υλικά έχουν γίνει το υλικό επιλογής για αυτές τις κλινικές διαδικασίες (5). Αν το δόντι μπορεί να αντιμετωπιστεί πριν εμφανιστεί η νέκρωση του πολφού, τότε το ποσοστό επιτυχίας για τη θεραπεία του ζωντανού πολφού που χρησιμοποιεί βιοκεραμικό υλικό είναι πάνω από 90% (6).

Το Biodentine (Septodont) εί-

ναι ένα υλικό με βάση το πυριτικό ασβέστιο που έχει διάφορες κλινικές εφαρμογές, όπως διατρήσεις ρίζας, τεχνικές της ακρορριζοποίησης, απορροφήσεις, ανάστροφες εμφράξεις, τεχνικές κάλυψης του πολφού και αντικατάσταση οδοντίνης.

Στη θεραπεία του ζωντανού πολφού, το Biodentine™ λειτουργεί προάγοντας την ενασβεστοποίηση μετά την εφαρμογή του,

η οποία δημιουργεί μια μεσόφαση που εμποδίζει τη διαφυγή και την μόλυνση του πολφού.

Κλινικό Περιστατικό

Προσήλθε ένα 10 ετών κορίτσι ασιατικής καταγωγής στην κλινική μας με σύσταση από τον παιδοδοντίατρο της για να αξιολογηθεί και να θεραπευτεί ο δεύτερος προγόμφιος της κάτω γνάθου που παρουσιάζει ένα

Dens Evaginatus (DE). Το DE ήταν αμφίπλευρο (Εικ. 2). Είχε συμπτώματα στην αριστερή πλευρά της κάτω γνάθου στο κρύο τους τελευταίους 6 μήνες μετά το κάταγμα του φύματος λόγω των μασητικών δυνάμεων.

Η θεραπεία που επέλεξε ο Παιδοδοντίατρος ήταν η εμφραξη της μασητικής επιφάνειας με σύνθετη ρητίνη (Εικ. 3). Ωστόσο, η ευαισθησία στο κρύο μαζί

με μια διακοπτόμενη ενόχληση επέμενε. Οι περιφερικές ακτινογραφίες (Εικ. 4 και 5) ελήφθησαν και εντοπίστηκε το ανοιχτό ακρορρίζιο.

Το δόντι ανταποκρίθηκε αμέσως και ισχυρά στις δοκιμές κρύου και ήταν ήπια η ανταπόκριση του κατά τη μάσηση.

→ DT σελίδα 6

AD

Biodentine™

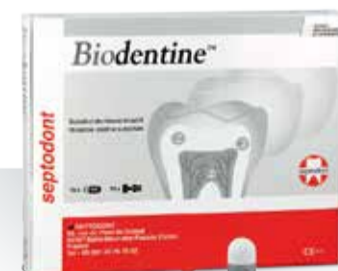Αντιμετωπίστε τις
βαθείς τερηδόνες
με ελάχιστη
παραγωγή
αερολύματος



Ατραυματική Επανορθωτική Θεραπεία (ART)

Το Biodentine™ μπορεί να χρησιμοποιηθεί σε επείγουσες συνθήκες **χωρίς τη χρήση εγγλυφιδών** για τη θεραπεία «εν τω βάθει» τερηδόνων κατά τη διάρκεια θεραπειών κάλυψης του πολφού με ή χωρίς την αποκάλυψή του χάρη στις **βιοσυμβατές και βιοδραστικές ιδιότητές του**.

Η διαδικασία ART αφαιρώντας την τερηδόνα μόνο με όργανα χειρός μπορεί να αποκαταστήσει την κοιλότητα με ελάχιστη παραγωγή αερολύματος: Το Biodentine™ μπορεί να τοποθετηθεί απευθείας στον πολφό και να χρησιμοποιηθεί για την εμφραξη καθημιάς βαθιάς τερηδόνας.



ACTIVE
BIOSILICATE
TECHNOLOGY



ΟΔΟΝΤΙΑΤΡΙΚΑ-ΟΡΘΟΔΟΝΤΙΚΑ

Μιχαλακοπούλου 157, Γουδή 115 27,
Τηλ.: 210 7716 416 - 210 7751 000, Fax: 210 7711 100
e-mail: info@tsaprazis.gr, www.tsaprazis.gr



Κατά την αξιολόγηση, ελήφθη η απόφαση να γίνει μερική πολυφοτομή με στόχο τη διατήρηση της ζωτικότητας του πολφού και την προαγωγή της συνεχιζόμενης ανάπτυξης της ρίζας σε μήκος και πάχος.

Δόθηκε αναισθητικό (Lignospan Αναισθητικό, Septodont) κάνοντας αναισθησία του κάτω φαρυγγικού νεύρου και στη συνέχεια τοποθετήθηκε ένας ελαστικός απομονωτήρας για να απομονωθεί το δόντι.

Έγινε μια συντηρητική πρόσβαση χρησιμοποιώντας ένα κωνικό διαμάντι υψηλών ταχυτήτων και άφθονο νερό. Όταν μπήκαμε στον πολφό παρατηρήθηκε μέτρια αιμορραγία (Εικ. 6).

Περίπου 2 mm του φλεγμαινόντος πολφού αφαιρέθηκε και υποχλωριώδες νάτριο εφαρμόστηκε για απολύμανση και τον έλεγχο επιπρόσθετης αιμορραγίας. Χρησιμοποιήθηκαν επίσης σφαιρίδια αποστειρωμένου βάμβακος για να σταματήσει η αιμορραγία (Εικ. 7).

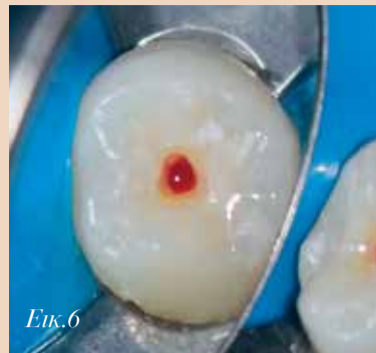Μια κάψουλα Biodentine χρησιμοποιήθηκε σύμφωνα με τις οδηγίες του κατασκευαστή: 5 σταγόνες υγρού τοποθετήθηκαν στην κάψουλα και η κάψουλα αναμίχθηκε για 30 δευτερόλεπτα.

Το Biodentine εφαρμόστηκε προσεκτικά στον πολφικό ιστό και απαλά τοποθετήθηκε με αποστειρωμένους κώνους χάρτου και ένα συμπτυκνωτή (Εικ. 8). Αφού το Biodentine™ τοποθετήθηκε, αφήθηκε να πήξει για 12 λεπτά.

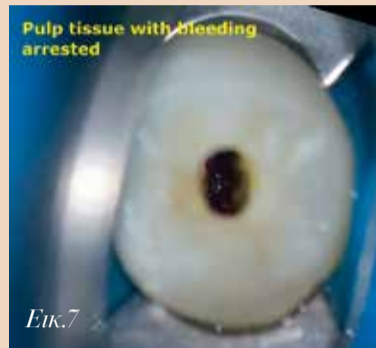Το δόντι αδροποιήθηκε με φωσφορικό οξύ (Ultra Etch) και στη συνέχεια εφαρμόστηκε ένας συγκολλητικός παράγοντας (Clearfil Photo Bond, Kuraray) και φωτοπολυμερίστηκε για 10 δευτερόλεπτα.

Ένα υλικό διπλού πολυμερισμού κατασκευής κολοβωμάτων τοποθετήθηκε (Absolute Dentin, Parkell) πάνω στο Biodentine™ και η μασητική επιφάνεια εμφράχθηκε με σύνθετη ρητίνη (Filtek Z-100, 3M ESPE). Η σύνθετη ρητίνη φωτοπολυμερίστηκε για 30 δευτερόλεπτα και μετά ακολούθησε η τελείωση και η στίλβωση της αποκατάστασης (Εικ. 9).

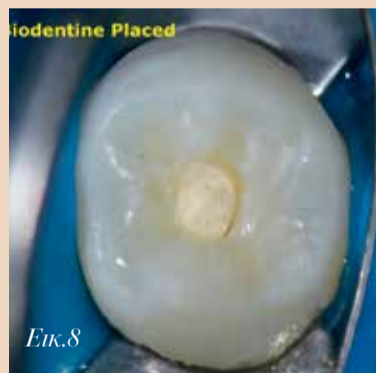Ο ασθενής προσήλθε στους 4 μήνες για επανέλεγχο και παρατηρήθηκε φυσιολογική λειτουργία χωρίς συμπτώματα. Κατά τη δοκιμή, το δόντι είχε φυσιολογική



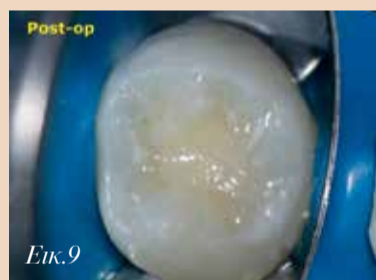Εικ.6: Φλεγμαινών πολφός



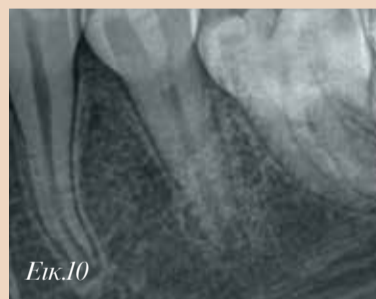Εικ.7: Η αιμορραγία σταμάτησε



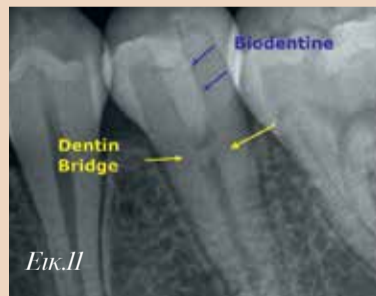Εικ.8: Το Biodentine τοποθετήθηκε



Εικ.9: Η τελική εμφραγή ολοκληρώθηκε



Εικ.10: Επανάιλος στους 4 μήνες



Εικ.11: Σημειώθηκε δημιουργία γέφυρας οδοντίνης

αντίδραση στο κρύο παρόμοια με τα παρακείμενα δόντια και χωρίς καθυστερημένη αντίδραση.

Ελήφθησαν περιακρορριζικές ακτινογραφίες και σημειώθηκε η συνεχιζόμενη ανάπτυξη της ρίζας μαζί με την ανάπτυξη της γέφυρας οδοντίνης κάτω από το



Συγγραφέας:

Dr Mark A. Parhar

2009-2012: Πανεπιστήμιο Βρετανικής Κολομβίας, Εξειδίκευση / Δίπλωμα στην Ενδοδοντία, Βανκούβερ, Β. C.

1993-1997: Πανεπιστήμιο Βρετανικής Κολομβίας, Χειρουργός Οδοντίατρος (D.M.D.) Βανκούβερ, Β. C.

1987-1991: Πανεπιστήμιο Βρετανικής Κολομβίας, Πτυχίο Επιστημών, Βιοχημείας (Τιμές), Βανκούβερ, Β. C.

2014-σήμερα: Tri-City Endodontics, Ιδιωτική άσκηση στην ενδοδοντία, Port Moody, BC

2012-2014: North Shore Endodontics, Ιδιωτική άσκηση ως συνεργάτης ενδοδοντιστής, Βόρειο Βανκούβερ, Β. C

1997-2009: Ιδιωτική άσκηση στη Γενική Οδοντιατρική, Ιδιωτική άσκηση με ιδιαίτερο ενδιαφέρον στην Ενδοδοντία, Εμφυτευματολογία, Αθλητική οδοντιατρική και Στοματική καταστολή, Βανκούβερ, Β. C.

2010-2012: Εξειδίκευση στο UBC (επόπτης ο Dr. Markus Haapasalo). Αξιολόγηση συστημάτων υπερήχων διακλυσμών για την απομάκρυνση υπολειμμάτων και επικρισμάτων από τους ριζικούς σωλήνες: Μια μελέτη SEM

2007-2010: Διεθνής Ολυμπιακή Επιτροπή, Πρόγραμμα Οδο-

νιατρικής Καταγραφής. Συνεργασία με IOC μέλη οδοντιάτρους να παρέχουν οδοντιατρική καταγραφή στους Ολυμπιακούς αγώνες με σκοπό τη συλλογή δεδομένων για την αξιολόγηση των προτύπων ασθενειών και την κατάρτιση πρωτοκόλλων θεραπείας για μελλοντικούς Ολυμπιακούς αγώνες.

1996-1997: BOLD Laboratory, Vancouver, B. C., ερευνητής ως βοηθός του Dr. David Sweet, βοήθησε σε διάφορα ερευνητικά προγράμματα ιατροδικαστικής Οδοντιατρικής, συμπεριλαμβανομένης της μετά θάνατον εξέτασης, της ανάλυσης της δήξης του νεκρού και της ακτινογραφικής σύγκρισης.

1990-1991: Πανεπιστήμιο Βρετανικής Κολομβίας, Τμήμα Βιοχημείας. Διατριβή 4ης χρονιάς, ο Dr. Rudi Aebbersold, διατριβή περιλάμβανε την έρευνα για την ανάπτυξη πρωτοκόλλων για τη σύζευξη πρωτεϊνών και την ταυτοποίηση

2019: TODS ετήσια συνάντηση στις 25 Οκτωβρίου, Kelowna, BC-Παρουσίαση της Διαχείρισης Οδοντικών Τραυματισμών.

2019: Διεθνής Ακαδημία της Ενδοδοντίας, 28 Ιουνίου 2019, Phoenix, AZ-Παρουσίαση της Απόφασης για τη χρήση των βιοκεραμικών εμφρακτικών υλικών.

2019: Διεθνές Οδοντιατρικό Συνέδριο 7 Μαρτίου, Βανκούβερ, BC-Παρουσίαση Διαχείρισης Οδοντικού Τραύματος

2018: Nelson Dental Study Club, 18 Σεπτεμβρίου, Nelson, BC-Παρουσίαση της Σύγχρονης Ενδοδοντίας

2018: Connect 4 Study Club, 6 Μαρτίου, Richmond, BC-Παρουσίαση της Διαχείρισης Οδοντικών Τραυματισμών.

Biodentine™ (Εικ. 10 και 11). Τα ευρήματα υποδηλώνουν ότι η ζωτικότητα του πολφού έχει διατηρηθεί και ότι συμβαίνει η συνεχιζόμενη ανάπτυξη της ρίζας.

Συζήτηση

Το DE στους προγομφίους της κάτω γνάθου μπορεί να δημιουργήσει προκλήσεις λόγω της πρώιμης αποκάλυψης του πολφού που μπορεί να συμβεί, ιδιαίτερα με τις μη ανεπτυγμένες ρίζες.

Οι μασητικές δυνάμεις μπορεί να προκαλέσουν βλάβη στο φύμα

και να αποκαλύψουν τον πολφό πρόωρα, όπως συνέβη σε αυτό το κλινικό περιστατικό.

Η γρήγορη αναγνώριση και η θεραπεία είναι το κλειδί για τη σωστή διαχείριση αυτών των δοντιών, διαφορετικά μπορεί να εμφανιστεί νέκρωση του πολφού και αυτά τα δόντια θα αποτύχουν να αναπτυχθούν επαρκώς και θα γίνουν επιρρεπή σε κατάγματα ρίζας και θα έχουν μια σύντομη ζωή.

Σε αυτήν την περίπτωση ο πολφός ήταν ακόμα ζωντανός και

προτάθηκε θεραπεία ζωντανού πολφού.

Το Biodentine™ είναι ένα εξαιρετικό υλικό για όλα αυτά τα κλινικά περιστατικά καθώς προάγει την υγεία του πολφού, την ανάπτυξη της ρίζας, το κλείσιμο του ακρορριζίου και επιτρέπει τη τοποθέτηση της μόνιμης αποκατάστασης στην ίδια συνεδρία.

Συμπέρασμα

Η θεραπεία του ζωντανού πολφού πραγματοποιήθηκε με επιτυχία σε αυτό το κλινικό περιστατικό, η οποία έγινε με την εφαρμογή του Biodentine.

Η ζωτικότητα του πολφού διατηρήθηκε, η ρίζα του δοντιού συνεχίζει να αναπτύσσεται και ο ασθενής μπορεί να λειτουργήσει κανονικά χωρίς ενοχλήσεις.

Περαιτέρω επανέλεγχο απαιτούνται στο μέλλον για την παρακολούθηση της μακροβιότητας αυτών των τύπων των θεραπειών.

Το Biodentine ήταν ένα εξαιρετικό υλικό για αυτό το κλινικό περιστατικό και θα πρέπει να λαμβάνεται υπόψη σε όλες τις θεραπείες ζωντανού πολφού λόγω των ανώτερων ιδιοτήτων του.

Βιβλιογραφία

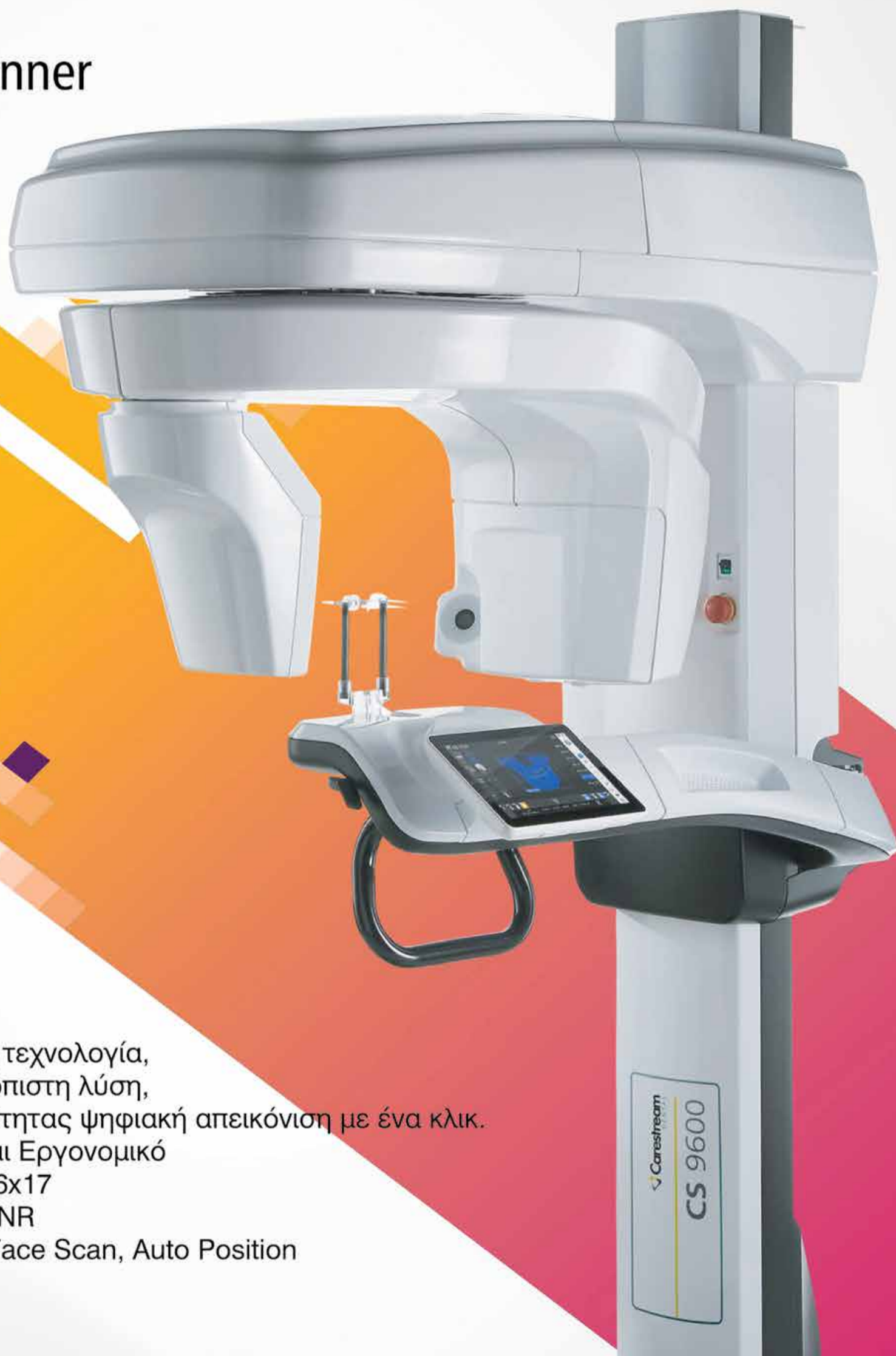1. M. E. Levitan and V. T. Himel, "Dens evaginatus: literature review, pathophysiology, and comprehensive treatment regimen," Journal of Endodontics, vol. 32, no. 1, pp. 1-9, 2006.
2. S. Stecker and A. J. DiAngelis, "Dens evaginatus. A diagnostic and treatment challenge," The Journal of the American Dental Association, vol. 133, no. 2, pp. 190-193, 2002.
3. C. E. Jerome and R. J. Hanlon Jr., "Dental anatomical anomalies in Asians and Pacific Islanders.," Journal of the California Dental Association, vol. 35, no. 9, pp. 631-636, 2007.
4. P. Sarraf, M. H. Nekoofar, M. S. Sheykhrezae, P. M. H. Dummer, "Fracture Resistance of Immature Incisors Following Root Filling with Various Bioactive Endodontic Cements Using an Experimental Bovine Tooth Model," Eur J Dent. May; 13(2): 156-160, 2019.
5. M. Haapasalo, M. Parhar, X. Huang, X. Wei, J. Lin, and Y. Shen, "Clinical Use of Bioceramic Materials", Endodontic Topics, vol 32, pp 97-117, 2015.
6. Witherspoon DE, Small JC, Harris GZ. Mineral trioxide aggregate pulpotomies: A case series outcomes assessment. J Am Dent Assoc. 2006;137:610-8. DT

CS 9600

All-in-One CBCT Scanner

- Πανοραμικό
- CBCT Έως 16x17
- Κεφαλομετρικό
- Face Scanner

Intelligence Drives Precision



- Βραβευμένη τεχνολογία,
- Παρέχει αξιόπιστη λύση,
- Υψηλής ποιότητας ψηφιακή απεικόνιση με ένα κλικ.
- Εύχρηστο και Εργονομικό
- FOV Up to 16x17
- CS MAR & ANR
- Smart Pan, Face Scan, Auto Position
- Up to 120kV



DENTOMEDICA A.E.
ΟΔΟΝΤΙΑΤΡΙΚΟΣ & ΙΑΤΡΙΚΟΣ ΕΞΟΠΛΙΣΜΟΣ

ΑΘΗΝΑ
📍 Φωκίδος 40, ΤΚ 11527
☎ 210 7485533 - 210 7485544
📠 210 7485566
✉ info@dentomedica.gr

ΘΕΣΣΑΛΟΝΙΚΗ
📍 Ν. Κεσανλή 5
ΤΚ 54636
☎ 2310 211 180
www.dentomedica.gr


Τράπεζα ιστικών μοσχευμάτων Ε.Κ.Ε.Φ.Ε "Δημόκριτος"

Η Τράπεζα Ιστικών Μοσχευμάτων ασχολείται με την έρευνα και ανάπτυξη προϊόντων ιστικής αναγέννησης, επεξεργασία και διάθεση ιστικών μοσχευμάτων. Προς τούτους συλλέγει ιστούς ανθρώπινης προέλευσης, τους επεξεργάζεται και παράγει μοσχεύματα για ιατρική χρήση. Λειτουργεί σύμφωνα με τα διεθνή σχετικά πρότυπα και προδιαγραφές των Ευρωπαϊκών Οδηγιών 23/2004, 17/2006 και 86/2006, του Διεθνούς Οργανισμού Ατομικής Ενέργειας και της Παγκόσμιας Οργάνωσης Υγείας. Μέλος της Ευρωπαϊκής Ένωσης Τραπεζών Ιστών, είναι η μόνη στην Ελλάδα αδειοδοτημένη (ΦΕΚ λειτουργίας Τεύχος Β' 768/26.02.2021) Τράπεζα που επεξεργάζεται ποικιλία ιστών η δε τεχνογνωσία της στις επί μέρους διαδικασίες (επεξεργασία ιστών, ραδιοαποστείρωση) είναι μοναδική και συνεχώς βελτιώνεται. Λειτουργεί συνεχώς από 1971, οπότε και ιδρύθηκε μεταξύ των τριών πρώτων σε Ευρωπαϊκό επίπεδο, και έχει διαθέσει πάνω από 60.000 συσκευασίες μοσχευμάτων χωρίς ποτέ να αναφερθεί πρόβλημα που θα μπορούσε να αποδοθεί στην ποιότητα των προϊόντων της. Το έργο της Τράπεζας είναι μηχανογραφημένο και πιστοποιημένο σύμφωνα με το διεθνές πρότυπο ISO 9001/2015.

Τα μοσχεύματα που παράγονται διατίθενται σε νοσηλευτικά ιδρύματα, κλινικές και ιατρικά εργαστήρια όλης της χώρας.

Την εποχή της ίδρυσής της, οι ανάγκες για ιστικά μοσχεύματα ήταν μεν υπαρκτές, αλλά και περιορισμένες λόγω της πρωτοποριακής τότε φύσεως των μεταμοσχεύσεων και της ελλείψεως εμπειρίας, επαρκών αποτελεσμάτων και στατιστικής από την χρήση τους. Προοδευτικά, και μετά τα ικανοποιητικά πρώτα αποτελέσματα, άρχισαν να ζητούνται και άλλοι ιστοί με φυσικό επακόλουθο την παραγωγή τους.

Οι ιδιαιτερότητες κάθε ιστού αντιμετωπίστηκαν ξεχωριστά, κατά ειδικό τρόπο. Εκτός από τα βασικά χαρακτηριστικά όλων των μοσχευμάτων, όπως η ασφάλεια και η αποτελεσματικότητα κατά την χρήση τους, η μηχανική



αντοχή (οστά, σκληρή μήνιγγα) και η διαπερατότητα (μήνιγγα, πλατεία περιτονία), ήταν θέματα που έπρεπε να ληφθούν σοβαρά υπ' όψιν κατά την επεξεργασία των ιστών.

Τα προβλήματα αντιμετωπίστηκαν σε ερευνητικό και αναπτυξιακό επίπεδο, και σταδιακά η TIM άρχισε να παράγει και να διαθέτει στα νοσηλευτικά ιδρύματα διαφορετικών ειδών οστικά μοσχεύματα, μοσχεύματα από σκληρή μήνιγγα, πλατεία περιτονία, δέρμα, νεύρα, τένοντες, και χόνδρους. Τα μοσχεύματα αυτά αποτέλεσαν το σταθερό αποθεματικό της

TIM. Ταυτόχρονα γινόταν και παραγωγή μοσχευμάτων για ειδικές περιπτώσεις, όπως και επεξεργασία τμημάτων κρανίου για επανατοποθέτηση στους ασθενείς από τους οποίους είχαν αφαιρεθεί, μετά την αποθεραπεία τους. Ο σκοπός για τον οποίο ιδρύθηκε η TIM ήταν η χορήγηση μοσχευμάτων στα Νοσηλευτικά Ιδρύματα, η κάλυψη δηλαδή των αναγκών της χώρας σε ιστικά μοσχεύματα. Κατά την διάρκεια των χρόνων λειτουργίας της TIM, έχουν ληφθεί με ειδικές διαδικασίες ιστοί από περισσότερους από 7.500 δότες και έχουν διατεθεί πάνω

από 60.000 συσκευασίες διαφόρων μοσχευμάτων.

Το 1995 έγινε η μηχανοργάνωση του έργου της Τράπεζας η οποία απετέλεσε και την βάση του συστήματος Ποιότητας ISO 9001 που άρχισε να εφαρμόζεται από το 2005-2006.

Παράλληλα, άρχισε και η εμπορική αξιοποίηση των προϊόντων της Τράπεζας, ενώ μέχρι τότε διετίθεντο δωρεάν, προκειμένου να εξευρεθούν πόροι για την αναβάθμιση και συνέχιση της λειτουργίας της.

Η Τράπεζα όλα αυτά τα χρόνια

λειτουργίας της έχει να επιδείξει δραστηριότητα των Επιστημ. Υπευθύνων της (Δρος Ν. Τριανταφύλλου, Δρος Π. Καρατζά, Δρος Ελ. Βαβουράκη) σε όλα τα πεδία του γνωστικού αντικείμενου TISSUE BANKING, ήτοι εκτός της παραγωγής αρίστων ποιοτικών και ασφαλών προϊόντων, ανάπτυξη σχετικής έρευνας σε νέες μεθόδους και τεχνικές επεξεργασίας ιστών ή νέους ιστούς (δημοσιεύσεις), εκπροσώπηση και συμμετοχή σε θέματα μεταμοσχεύσεων και σχετικής νομοθεσίας του

← DT σελίδα 8

Υπουργείου Υγείας, εκπαίδευση (ιατρών, συνεργατών, τεχνικού προσωπικού), και παροχή εξειδικευμένων επιστημονικών υπηρεσιών. Τα λυοφιλοποιημένα μοσχεύματα που παράγονται φυλάσσονται σε θερμοκρασία δωματίου και διατίθενται σε νοσηλευτικά ιδρύματα, κλινικές και ιατρικά εργαστήρια όλης της χώρας.

Τα διατιθέμενα μοσχεύματα της Τράπεζας είναι:

- α) Οστικά (σπογγώδη, φλοιώδη, μεικτά, τμήματα κρανίου),
- β) Μembrάνες (σκληρή μήνιγγα, εμβρυϊκοί υμένες),
- γ) Χόνδροι
- δ) Τένοντες κ.ά

Τα παραπάνω μοσχεύματα διατίθενται σε διάφορα σχήματα και μεγέθη (55 κωδικοί), ανάλογα με την δυνατότητα εφαρμογής. Χρησιμοποιούνται στην γενική και επανορθωτική χειρουργική, ορθοπαιδική χειρουργική, πλαστική χειρουργική, νευροχειρουργική, γναθοχειρουργική και εμφυτευματολογία.

Οι δραστηριότητες της Τράπεζας συνοψίζονται σε:

A) Ερευνητική

- 1. Δημοσιεύσεις (25)
- 2. Διδακτορικές διατριβές (20)
- 3. Πρακτικές ασκήσεις (25)
- 4. Ανακοινώσεις/παρουσιάσεις σε συνέδρια > 30

B) Αναπτυξιακή

I. Παραγωγή και διάθεση μοσχευμάτων από ποικίλα ιστικά τμήματα (οστά, μεμβράνες, χόνδροι) - Αυστηρή τήρηση ΙΧΝΗΛΑΣΙΜΟΤΗΤΑΣ

1. Εξεύρεση και συλλογή ιστών-κριτήρια επιλογής δοτών-ειδικές συμφωνίες με νοσηλευτικά ιδρύματα- διαδικασίες.

2. Επεξεργασία των ιστών και παραγωγή ιστικών μοσχευμάτων. Η επεξεργασία των ιστών γίνεται σε συνθήκες χειρουργείου, και περιλαμβάνει σειρά φυσικοχημικών διεργασιών οι οποίες αποσκοπούν στην απομάκρυνση ανεπιθυμητών τμημάτων και συστατικών. Τα ιστικά τμήματα λυοφιλοποιούνται προς ξήρανση, διατηρώντας τις εμβιομηχανικές ιδιότητές τους.

3. Συσκευασία και ραδιοαποστείρωση των τελικών προϊόντων. Η συσκευασία, η οποία είναι πάντοτε διπλή, γίνεται σε υλικά συμβατά με τους ιστούς και ραδιοάντοχα. Τα συσκευασμένα μοσχεύματα ραδιοαποστειρώνονται στον Αντιδραστήρα



του Κέντρου ή σε πηγή ακτινοβολίας. Ακολουθεί η δοσιμετρία. Πριν δοθούν τα μοσχεύματα στα νοσοκομεία υποβάλλονται σε μικροβιολογικούς ελέγχους στειρότητας και πυρετογόνων.

4. Μηχανογράφηση και αρχαιοθήτηση

5. Διάθεση των μοσχευμάτων σε Νοσηλευτικά Ιδρύματα όλης της χώρας

II. Ανάπτυξη νέων μεθόδων και τεχνικών επεξεργασίας ιστών
III. Ανάπτυξη σχετικής εφαρμοσμένης έρευνας – θεραπευτικά πρωτόκολλα

IV. Εκπαίδευση (ιατρών, συνεργατών, τεχνικού προσωπικού).

V. Διαδικασίες ποιότητας ISO.

VI. Συνεργασίες με Δημόσιους και Ιδιωτικούς φορείς.

→ DT σελίδα 10

AD

BioNgraft™



Advanced Dental Solutions



Synthetic Biomaterials



Tricalcium phosphate (b-TCP)



Dental Barrier Membranes

Bioresorbable Synthetic Polymer PLA





INDICATIONS

- Alveolar bone regeneration
- Lateral and Crestal Sinus Augmentation
- Extraction (with or without implant placement)
- Intraosseous defects
- Guided bone regeneration(GBR)
- Socket Grafts
- Ridge augmentation for implant insertions
- Infrabony defects
- Treatment of recession defects
- Furcation defects
- Filling of defect of endodontic origin



YGEIA DENT
Smart Implantology Solutions

Για περισσότερες πληροφορίες επισκεφθείτε την ιστοσελίδα μας: www.ygeiadent.com
ή επικοινωνήστε μαζί μας μέσω email: info@ygeiadent.com
Περ. Σταύρου 9, 115 24 Π. Ψυχικό
Τηλ: +30 2106990007