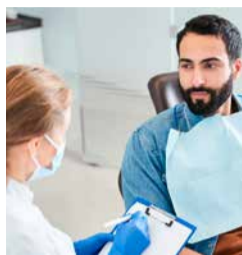



## GYAKORLÓ FOGORVOS AJÁNlja

Az alveoláris gerincdefektusok ún. autológ csontmag technikával történő augmentációjának egyik alapvető feltétele a kíméletes preparáció és csontgyűjtés minimálinvazív trepánfűréssel.

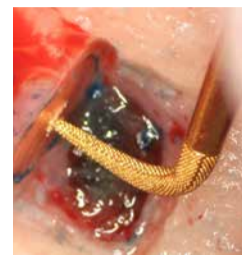4. oldal



## SZÍNES HÍREK A NAGYVILÁGBÓL

A szájüregi egészség és a krónikus betegségek közötti kapcsolatot egyre inkább alátámasztják a jelentős bizonyítékok, amelyek közös kockázati tényezőket és gyulladásos folyamatokat tárnak fel.

14. oldal

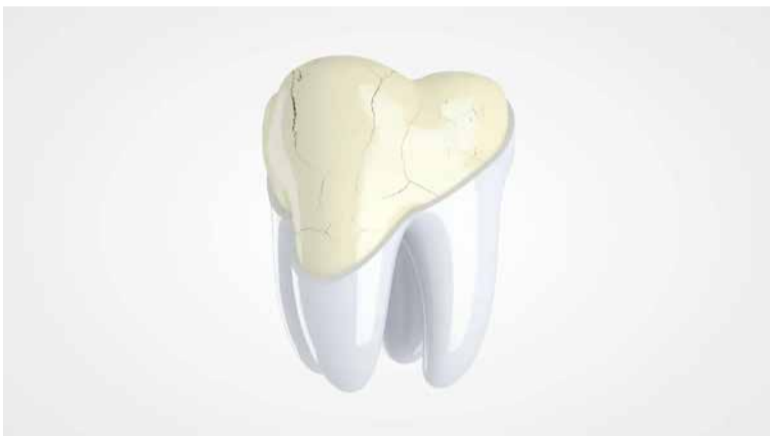

## IRÁNYVONALAK, ALKALMAZÁSOK

Az alábbi esetismertetés célja, hogy bemutassa a vestibuláris csont gyógyulását „csontablak technika” és reszorbalható kollagénmembrán alkalmazása után egy négyfalú, endodontikus eredetű kis lézióban.

16. oldal

## Kutatók felderítették a cöliákiás betegek fogzománc-rendellenessége mögött álló mechanizmust



Egy tanulmány először állapította meg, hogy az autoimmun betegségben szenvedő betegek zománcképződésének hibáit antitestek okozhatják. (Kép: SPF/Shutterstock)

### Dental Tribune International

Jól ismert, hogy a cöliákia kedvezőtlenül befolyásolhatja a szájüregi egészséget, a háttérben meghúzódó mechanizmusok azonban nem teljesen ismertek. Egy nemrégiben végzett tanulmány kapcsolatot tárt fel a fogzománc fejlődési rendellenességei – amelyek bizonyos autoimmun betegségekben szenvedő betegeknél gyakran előfordulnak – és a fogzománc kialakulásában szerepet játszó fehérjék ellen irányuló autoantitestek között.


A cöliákia az általános népesség mintegy 1%-át kitevő előfordulási gyakorisággal a világon a leggyakoribb genetikailag kiváltott ételintolerancia a Celiac Disease Foundation (Cöliákia Alapítvány) szerint. A gyermekek körében az előfordulási gyakoriság magasabb, mint a felnőtteknél. Bár kezdetben a betegséget a túlnyomórészt kaukázusi lakosságú országokból jelentették, mostanra a világ más részeiről is beszámoltak róla.

A gyomor-bélrendszeri tünetek mellett a cöliákia egyik gyakran figyelmen kívül hagyott aspektusa a szájüregi egészségre gyakorolt hatása. Korábbi kutatások összefüggést állapítottak meg a cöliákia és a különböző szájüregi problémák között, beleértve a fogak késleltetett kitörését, a fogzománc rendellenességeit és a szájüregi aftát. Ezek a szájüregi megnyilvánulások értékes indikátorként szolgálhatnak a betegség korai szűréséhez, ezért

fontos, hogy a fogorvosok tisztában legyenek ezzel, és pácienseiket háziorvoshoz irányítsák nyomon követés céljából.

A nemzetközi együttműködésben végzett vizsgálatban a Cseh Köztársaság, Izrael, Norvégia, Magyarország és Finnország kutatói vettek részt. A Kelet-finnországi Egyetem sajtóközleményében arról számolt be, hogy a vizsgálatban 48 felnőtt és 21 gyermek cöliákiás beteg, valamint 28, 1-es típusú autoimmun poliglanduláris szindrómában (APS-1) szenvedő beteg vett részt.

A vékonybél transzglutamináz 2 (TGM2) nevű fehérje kulcsszerepet játszik a cöliákia kiváltásában azáltal, hogy a táplálékban lévő glutén egyik összetevőjét módosítja. Ez a módosítás a cöliákiás betegek immunrendszerét antitestek termelésére készíti.

Eddig úgy vélték, hogy a cöliákiás betegség orális manifesztációit elsősorban a bélgyulladásból eredő felszívódási zavarok okozzák. A kutatók azonban megállapították, hogy az antitestek a fogzománc kialakulásáért felelős fehérjékhez kötődnek, és így okoznak rendellenességeket. Ezt az okozza, hogy a fogzománc fehérjék hasonló kötőhelyeket mutatnak az antitestek számára, mint például a TGM2 fehérje. Az „Autoimmune amelogenesis imperfecta in patients with APS-1 and coeliac disease” című tanulmányt a *Nature* 2023. november 22-i számában online publikálták. 

## Annyi biztos, hogy minden mozog

Katona József

**Sok bizonytalansággal fordult az év. Az orvoskamara frissen megválasztott elnöksége évindító köszöntőjében is azt hangsúlyozta: „javában folyik az egészségügy titkosított átalakítása, és nem tudjuk, milyen irányban, milyen ütemtervben gondolkodik a kormányzat, meddig számítsunk erre a bizonytalanságokkal teli szakaszra”. Azt viszont az ágazatban dolgozókkal együtt pontosan érzékelik, hogy az ellátás általános színvonala romlik. A tudat, hogy nem tudnak jól és hatékonyan segíteni, pedig azokat is rombolja, akiket a körülmények akadályoznak az egészségügyi hivatásuk gyakorlásában.**

„Korábban a hálapénz miatt nem jutottak a fiatal orvosok elég műtéti lehetőséghez. Most pedig azért kell visszafogni a műtétek számát, mert azok növelik a kórházak adósságát, ami miatt kirúgják az igazgatókat és elbocsátják az országos kórházi főigazgatót” – írták utalva *Jenei Zoltán* kórházi főigazgató november végi menesztésére. Arra ugyanis azt követően került sor, hogy kiderült: még a 90 milliárdos konszolidáció után is több mint 30 milliárdos tar-

tozással kezdik majd az intézmények az új évet. Ekkoriban jelentette be a Miniszterelnökséget vezető *Gulyás Gergely* egy kormányinfón: dolgoznak azon, hogy megkeressék az adósságfelhalmozódás felelőseit. Aztán december végén egyszerre 24 kórházigazgatót váltottak le – a hézagos kommunikáció okán csak annyit lehetett tudni, hogy volt közöttük, akit a korára hivatkozva („érdemei elismerése mellett”), s volt, akit a munkájával való elégedetlenség miatt menesztettek. De azt, hogy melyik érintett melyik kategóriába tartozik, még napok múlva is csak találgathatta a közönség. A felelősség – Gulyás miniszter által is felvetett – kérdésére egyszerű válasszal szolgált *InfoRádióban Velkey György*, a Magyar Kórházszövetség elnöke, a Bethesda Gyermekkórház főigazgatója. Úgy fogalmazott: „Nem olyan szinten finanszírozza az ellátást az állam sem most, sem korábban soha, mint amilyen minőségű és mennyiségű egészségügyi ellátásra szükségük van a magyar embereknek. Sajnos abból a pénzből, amiből gazdálkodni tudunk, a kórházigazgató csak úgy tud nulla adósságot elérni, hogy a minőséget és a mennyiséget lecsökkenti.” Egy az *Index*nek adott interjúban arról is

beszélt a szövetség elnöke, hogy az igazgatók tömeges, s rapid elmozdítása csak tovább növeli a bizonytalanságot, s rontja az intézmények alkalmazkodóképességét. „A bajt tetézi, hogy a vezetői mandátumok most átmenetiek, hiszen ezekben a kórházakban hosszú hónapok telnek majd el a főigazgatói pályázatok lezárásáig.”

A szolgáltatások látványos csökkentésére – bár azok oka ezúttal nem a költségvetés volt – példák sorozatát hozták az év első napjai. Hirtelen mintegy húsz olyan esettel szembesült a nyilvánosság, amelyben valamely kórházi osztály működését be kellett szüntetni, mert nem volt szakember a fenntartására. E mögött az állt, hogy a kormányzat január elsejével számúzte a kórházakból a „bérnövéreket” közvetítő vállalkozásokat. Sajtóinformációk szerint például a fővárosban foglalkoztatott szakdolgozók között 10-30 százalék lehetett a bérnövérek aránya, s voltak olyan osztályok, ahova más módon nem is találtak szakembert. Az ő hirtelen kiválásuk országszerte számos helyen hozta magával a szolgáltatás megszűnését is. *Takács Péter* egészségügyi

- 3. oldal

hirdetés

Elektronikusan hitelesített dokumentum  
2022.02.07. Hitelesítő cég: Hitelesítő Rendszer Zrt.  
Aláírás: ELNORZ | www.papirmentesrendelo.hu

## Papírmentes rendelő

Rendelőjét teljes egészében papírmentessé teheti. Spóroljon időt, pénzt, szekrényt!

## www.papirmentesrendelo.hu

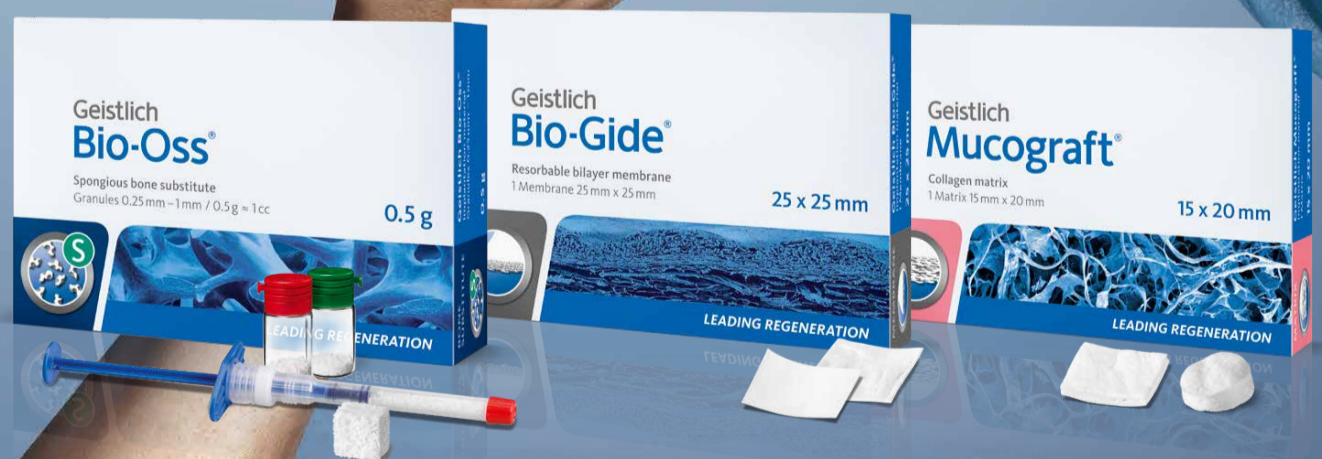## FROM A TO Z: THE WHOLE PRODUCT KNOWLEDGE IS IN OUR HANDS

YOUR WORLDWIDE  
NO.1 REFERENCE

OUTSTANDING  
QUALITY<sup>1,2</sup>

- > Strictly controlled raw material selection
- > Cutting-edge production
- > Quality management of the final product

UNIQUE  
BIOFUNCTIONALITY



References

- <sup>1</sup> ISO 13485 certificate, research and development  
<sup>2</sup> ISO 9001 certificate, multi site quality management  
[www.geistlich-pharma.com/en/about-us/geistlich/about-geistlich/quality/](http://www.geistlich-pharma.com/en/about-us/geistlich/about-geistlich/quality/)

More details about our products:  
[www.geistlich-biomaterials.com](http://www.geistlich-biomaterials.com)

 swiss made

## -1. oldalról

államtitkár ennek ellenére bizakodóan nyilatkozott a *Magyar Nemzetnek*: „A rendelkezés bevezetése néhol okozhat ugyan átmeneti, de kezelhető fennakadást, ám hamarosan minden helyreáll, beteg pedig addig sem marad ellátatlanul”. Máshol pedig még azt a reményt is kifejezte, hogy az eddig a bérnővérközvetítő cégeknek dolgozó ápolók most majd bejönnek állást vállalni az állami rendszerben. Ezt az optimizmust azonban erősen árnyalták az érintettek nyilatkozatai, melyekből kitűnt, hogy a bérnőverek egy része már eleve szolgálati jogviszonyban dolgozik, s azért kényszerült túlmunkát vállalni a közvetítőknél, mert nem élt meg az állami béréből. Azok mostani visszaszerződése is kétséges, akik éppen a szolgálati jogviszonnyal járó köztartozások elől menekültek egy piaci foglalkoztatóhoz. S bár az államtitkár arra is többször utalt, hogy a közvetítők kizorításával tulajdonképpen „a kizsákmányolástól óvják” a szakdolgozókat, az a tapasztalat is sokat nyomhat majd a latban az érintettek döntésénél, hogy eddig

bérnőverként 25-30 százalékkal többet kereshettek, mint a szolgálati jogviszonyos társaik. A helyzet komolyságát jelzi, hogy a hónap közepén már a nyugdíjasok mozgósítása is napirendre került: visszavonták azt a rendelkezést, hogy csak miniszteri engedéllyel lehet a nyugdíjkorhatárt elért nővéreket alkalmazni az állami egészségügyben. Mivel a múlt év végén megjelent az a belügyminiszteri rendelet, amely szabályozza, hogy a praxiskezelő, azaz az Országos Kórházi Főigazgatóság (OKFŐ) miként szabhatja újra a háziorvosi, illetve a fogorvosi körzeteket, idén az alapellátásban is megindul a szolgáltatási helyek és a szakmai kapacitások „összehangolása”. Az OKFŐ idén először március elsején fog adatot kérni az önkormányzatoktól a beavatkozást igénylő alapellátó körzetekről, azaz azokról, amelyekbe már több mint 6 hónapja nem találnak orvost. (Az OKFŐ honlapján ez év elején 210 tartósan betöltetlen fogorvosi praxist tartottak nyilván.) 2023-ban a fogászat tb-támogatására a gyógyító megelőző kassza mintegy 3,5 százalékát fordították. Ennek összege a G7 által közölt

előzetes adatok szerint 81 milliárd forint volt, ami a fogászati vállalkozások bevételeinek mintegy 32 százalékát adhatta. Ám ez az állami támogatás igencsak egyenetlenül éri el az ország egyes részeit. 2022-ben például átlagosan 7757 forint jutott volna ebből egy polgárra, de míg Baranyában fejenként 11342 forintot használtak fel, addig Komárom-Esztergomban kevesebb mint feleannyit, 5298-at. Nem csak a közforrások elérésében, hanem magához az ellátáshoz való hozzáférésben is igen jelentősek az országon belüli különbségek. Azt már a NEAK nyilvántartásából tudjuk, hogy 2024 elején közel 700 ezer ember, a magyar lakosság 7 százaléka él olyan területen, ahol az alapellátásban nincs állandó fogorvos. Ez az átlagadat azonban nagy esélykülönbségeket fed el. A legkevésbé Baranyában és Hajdú-Biharban feszítő a helyzet, ezek mindössze 2-2 üres körzettel kezdtek az évet. Viszonylag jól áll még Szabolcs-Szatmár-Bereg is, ahol bár az öt üres praxis közül kettő már mintegy évtizede vár gazdára, de a fogorvoshiány csak az ellátandóknak mintegy 2,7 százalékát érinti.

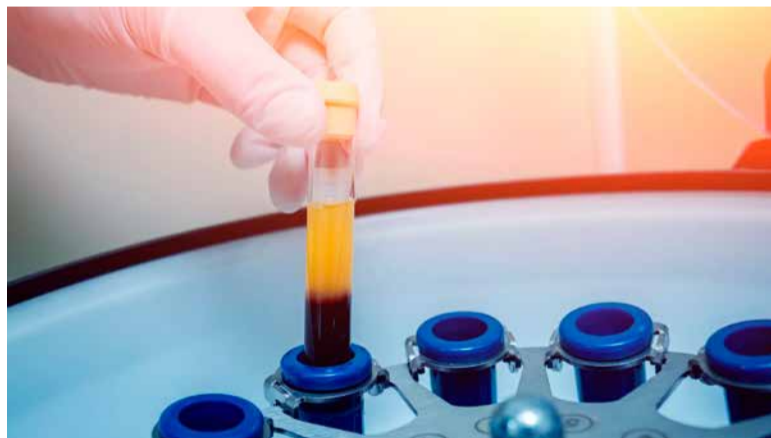Hasonló a helyzet Veszprémben, ahol ez az arány 3,5%. A másik végletet Nógrád képviseli, ahol az emberek 34 százalékának nincs állandó fogorvosa. A 23 üres praxis harmadába 10 évnél is régebben keresnek hiába doktort. Csak a Salgótarjáni járásban 7 praxis vár gazdára. A következő legsúlyosabban érintett vármegye Zala (16%), ahol a 14 üres praxisból ötbe legalább egy évtizede, míg a söjtöribe már majd' húsz éve nem találnak orvost. Komárom-Esztergomban a népesség 15 százaléka tartozik betöltetlen praxishoz, ugyanakkor itt kevésbé látszik befagyottnak a helyzet: a 12-ből 5 az elmúlt 6 hónapban ürült meg, s nincs 8 évnél régebben elárvult körzetük egy sem. Az országos összkép szerint: a ma betöltetlen praxisok több mint fele 5 évnél – míg a harmaduk 10 évnél is – régebben ürült meg. A rekorder egy vasvári körzet, ahova 22 éve nem találnak gyermekfogorvost. Az elmúlt egy esztendőben is élénk volt a mozgás, az elfoglalható praxisok közel ötöde ekkor vált szabaddá. Az üres praxisok számát a megszüntetések is apasztották. A NEAK erről közölt adatai szerint ez a folyamat tavaly

nyáron felgyorsult: 2023-ban összesen húsz praxis finanszírozása szűnt meg, közöttük a legtöbb (4-4) Somogyban és Pest vármegyében. Ez év január elsejével további kilencet nyilvánítottak megszűntnek, közöttük három Nógrádban és kettőt Bács-Kiskunban. A körzethatárok átalakításának kereteit megszabó belügyminiszteri rendelet 2027. végéig ad időt a praxiskezelőnek, hogy kialakítsa az immár hézagmentes alapellátási hálózatot. Az optimisták szerint addigra még az is kiderülhet, hogy mit tartalmaz az a szakmai anyag, amelyre az egészségügyi kormányzat az egészségügyi ágazat átalakításának tervét alapozta. A 2020-ban készült, majd 10 évre titkosított „BCG-tanulmány” nyilvánosságra hozását bírósági úton igyekezett kikényszeríteni egy civil szervezet. Keresetüket első fokon ugyan elutasította tavaly novemberben a Fővárosi Törvényszék, de a januári másodfokú eljárásban a Fővárosi Ítéltábla a nyilvánosságra hozatal mellett döntött. Ám mivel a Belügyminisztérium vélhetően felülvizsgálatot kér a Kúriától, még ennek az ügynek is bizonytalan a kimenetele. **DT**

# A legjobb az oszteointegrációhoz: második generációs vs. harmadik generációs autológ vérkészítmények

Anisha Hall Hoppe,  
Dental Tribune International

A növekedési faktor-tartalmú termékeket már régóta vizsgálják az oszteointegráció fokozásának módjaként. Az Alexandria Egyetem kutatói randomizált klinikai vizsgálatot végeztek egy harmadik generációs vérlémezke-koncentrátum, a koncentrált növekedési faktor (CGF) és egy második generációs, vérlémezékben gazdag fibrin (PRF) hatékonyságáról az azonnal beültetett fogászati implantátumok körüli oszteointegráció fokozásában. Megmérték az implantátum stabilitását, az implantátum körüli csontsűrűséget és a horizontális csontdimenziókat, ami kulcsfontosságú betekintést nyújt az implantátumkezelés optimalizálásához. A vizsgálatban 14 olyan beteg vett részt, akiknél alsó premoláris foghúzást és azonnali implantátum-beültetést kellett végezni. A résztvevőket véletlenszerűen osztották el az implantátum-osteotómiákba helyezett CGF-membránnal (vizsgálati csoport) vagy PRF-membránnal (kontrollcsoport) történő kezelésre. Az implantációt követően nem számoltak be jelentős szövődményekről. A vizsgálati csoport esetében statisztikailag szignifikáns javulást ta-



Egy egyiptomi tanulmány szerint mind a vérlémezékben gazdag fibrin, mind a koncentrált növekedési faktor jelentősen javítja a fogászati implantátum stabilitását és a periimplantáris csontsűrűséget, az előbbi némileg felülmúlja az utóbbit. (Kép: Roman Zaiets/Shutterstock)

pasztaltak az implantátum stabilitásában a behelyezés időpontjától (64,29 ± 14,09 ISQ) az azt követő három hónapig (80,86 ± 10,49 ISQ). Hasonlóképpen, a kontrollcsoportban ugyanezen időszak alatt az implantátum stabilitása szignifikánsan nőtt, 67,14 ± 17,63 ISQ-ról 78,57 ± 10,69 ISQ-ra. A két csoport között a stabilitás tekintetében semmilyen időintervallumban nem volt szignifikáns különbség. A vizsgált csoport esetében statisztikailag szignifikáns javulást tapasztaltak az implantátum stabilitásában a beültetés időpontjától (64,29 ± 14,09 ISQ) az azt követő három hónapig (80,86 ± 10,49 ISQ). Hasonlóképpen, a kontrollcsoport-

ban ugyanezen időszak alatt az implantátum stabilitása szignifikánsan nőtt, 67,14 ± 17,63 ISQ-ról 78,57 ± 10,69 ISQ-ra. A két csoport között a stabilitás tekintetében semmilyen időintervallumban nem volt szignifikáns különbség. A radiográfiás csontsűrűség-elemzés statisztikailag szignifikáns növekedést mutatott a periimplantáris csontsűrűségben a vizsgált csoportban, a közvetlenül a műtét után 902,97 ± 106,22 HU-ról három hónappal később 1 248,31 ± 247,22 HU-ra. A kontrollcsoportban szintén statisztikailag szignifikáns, de kisebb mértékű csontsűrűség-növekedés volt tapasztalható, 743,21 ± 222,27 HU-ról 811,17 ± 209,45

HU-ra. A csoportok összehasonlításakor a vizsgálati csoportban statisztikailag szignifikánsan magasabb csontsűrűségértékeket mutattak ki három hónap múlva. A horizontális csontdimenziók egyik csoportban sem mutattak szignifikáns változást vagy veszteséget három hónap elteltével, ami sikeres oszteointegrációt jelez, jelentős csontvesztés nélkül az implantátum helye körül. Összefoglalva, mind a PRF, mind a CGF fokozott oszteointegrációt mutatott az implantátumok körül, és a CGF csoportban az implantátum stabilitása és a csontsűrűség eredménye is jobb volt. A különbségek azonban összességében nem voltak statisztikailag szignifikánsak. A kutatók ajánlják a CGF membránok szájbébszeti műtétekben való alkalmazásának jövőbeli kutatását, valamint nagyobb mintán végzett vizsgálatokat a CGF implantátumsebészeti alkalmazásáról. A tanulmány, melynek címe „A comparative study between the effect of platelet rich fibrin and concentrated growth factors on osseointegration of immediate implantations (a randomized clinical trial)”, az *Alexandria Dental Journal* 2023. augusztusi számában jelent meg. **DT**

## IMPRESSZUM NEMZETKÖZI SZÉKHELY

FELELŐS KIADÓ ÉS VEZÉRIGAZGATÓ:  
Torsten Oemus

TARTALOMÉRT FELELŐS IGAZGATÓ:  
Claudia Duschek

Dental Tribune International GmbH  
Holbeinstr. 29, 04229 Leipzig, Germany  
Tel.: +49 341 4847 4302  
Fax: +49 341 4847 4173  
Általános információ: info@dental-tribune.com  
Hirdetésfelvétel:  
mediasales@dental-tribune.com  
www.dental-tribune.com

A Dental Tribune International GmbH azon anyaga, amelyet újra nyomtattak vagy lefordítottak és újból kinyomtatottak ebben a kiadásban a Dental Tribune International GmbH szerzői jogi védelme alatt áll. Az ilyen anyagokat a Dental Tribune International GmbH engedélyével lehet csak közzétenni. A *Dental Tribune* a Dental Tribune International GmbH védjegye.

Minden jog fenntartva. © 2024 Dental Tribune International GmbH. A Dental Tribune International GmbH előzetes írásbeli engedélye nélkül bármilyen módon, egészben vagy részben történő sokszorosítása kifejezetten tilos.

A Dental Tribune International mindent megtesz annak érdekében, hogy a klinikai információkat és a gyártók termékeiről szóló híreket pontosan adja közre, nem vállal azonban felelősséget a termékekről szóló állítások helytállóságáért vagy a nyomdahibákért. A kiadó nem vállal továbbá felelősséget sem a termékekért vagy leírásokért, sem a hirdetések közleményeiért. A szerzők által kifejtett véleményt a sajátjuknak kell tekinteni, és azok semmi módon nem tükrözik a Dental Tribune International véleményét.

**dti** Dental  
Tribune  
International

KIADJA: DP HUNGARY KFT.  
1012 Budapest, Kuny Domokos u. 9.

FELELŐS KIADÓ: Laczkó Tamás

FORDÍTÓ: Laczkó Leonard

NYOMDAI ELŐKÉSZÍTÉS: DP Hungary Kft.

NYOMDAI KIVITELEZÉS:  
Pharma Press Nyomdaipari Kft.

ADATEGYEZTETÉS, INFORMÁCIÓ:  
Bárdos Veronika, 06-30-472-0030

HIRDETÉS FELVÉTEL: Laczkó Tamás,  
06-30-472-0030

# Periimplantáris csontdefektusok minimálinvazív rekonstrukciója és augmentációja autológ csonttal

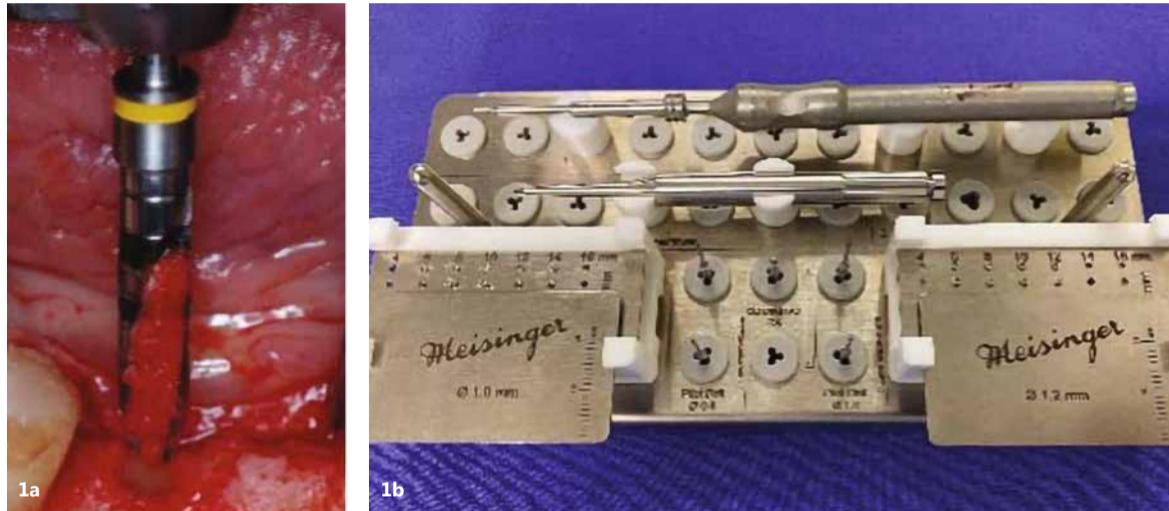Dr. Alexander Zastera,  
prof. dr. Fouad Khoury  
(Németország)

**Az alveoláris gerincdefektusok ún. autológ csontmag technikával történő augmentációjának egyik alapvető feltétele a kíméletes preparáció és csontgyűjtés minimálinvazív trepánfúrókkal. Ahhoz, hogy a lehető legtöbb csontot nyerjük, az előfúrást egy kétrészes trepánnal végezzük. A technika előnye, hogy nincs külön donorterület, így csökken a morbiditás, a kezelés időtartama, és nincs szükség idegen szövetpótló anyagok vagy membránok használatára sem. Mivel a csontmag technika saját csont felhasználásán alapul, magas oszteokonduktív, oszteoinduktív és oszteogenetikus potenciállal bír. Az autológ csontgraft előnyös biológiai tulajdonságainak köszönhetően a mai napig „arany standardnak” számít az implantológiában.**


A reménytelen fogak és implantátumok eltávolítása olyan felszívódási folyamatokat indít el a csontban, amelyek szignifikánsan ronthatják a terület jövőbeni „implantálhatóságát”. Az elvesztett lágy- és keményszöveteket gyakran helyre kell állítani, hogy az esztétikai, protetikai és funkcionális követelményeknek is eleget tudjunk tenni. Ezekre a komplex rehabilitációkra, lágy- és keményszöveti augmentációkra manapság jól megalapozott módszerek léteznek.<sup>1</sup>

A keményszövetek pótlásának igen sok műtéti módja ismert. Számos vizsgálat foglalkozott a különböző technikákkal, lehetséges csontdonor területekkel és csontpótlókkal is.<sup>1-3</sup> Ahhoz, hogy ezek a körülményes műtéti beavatkozások sikerrel járjanak, több tényezőt is figyelembe kell venni. Kiemelkedő figyelmet érdemel közülük a szájüregi regeneráció biológiájának megértése, mely egy bakteriálisan kolonizált környezetben zajló folyamat. Egy implantátum protetikailag előnyös elhelyezésének előfeltétele a kiszámítható augmentáció.<sup>1,4</sup>

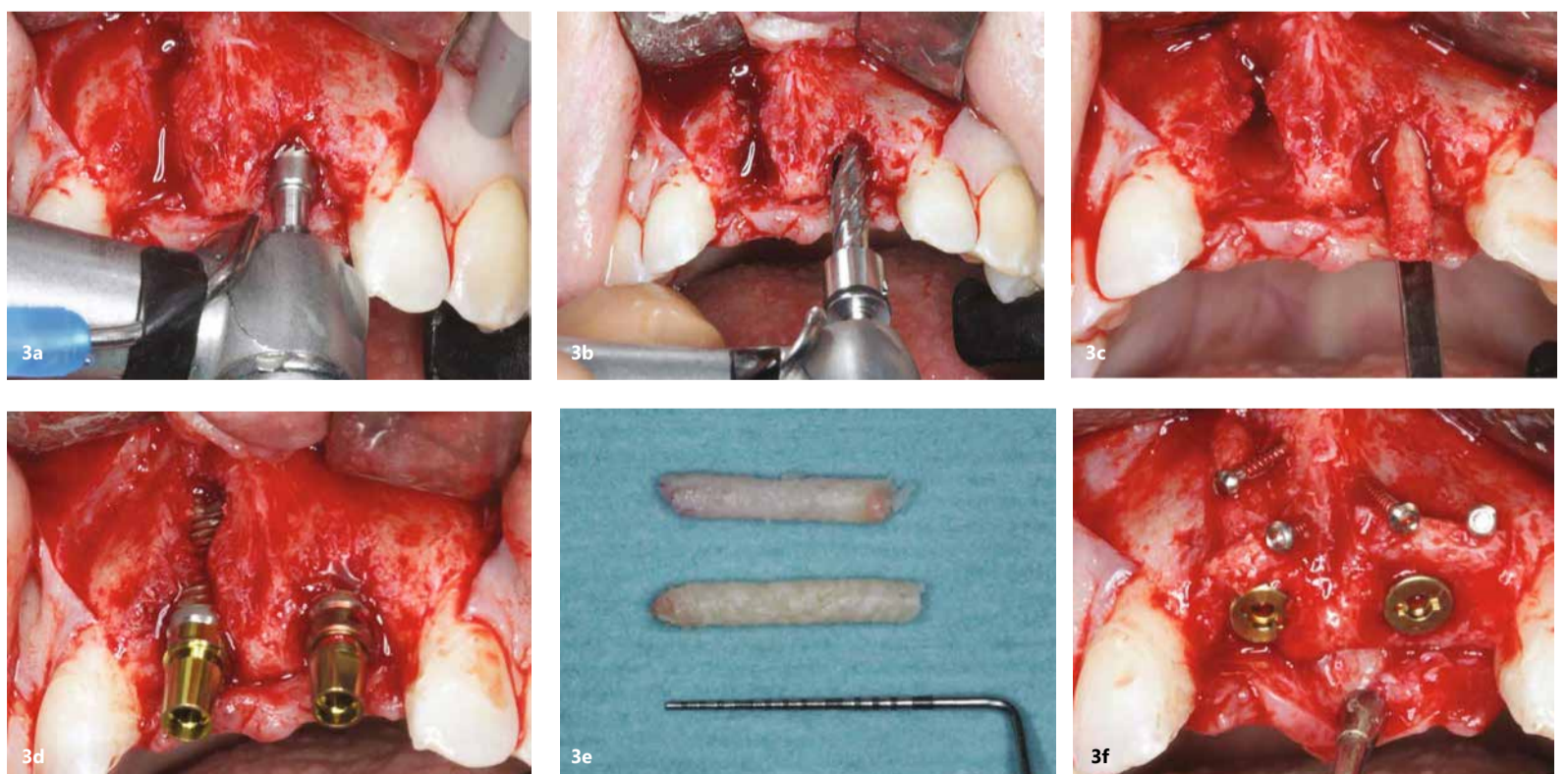
Az autológ csont a mai napig „arany standardnak” számít az implantológiában, főként laterális és vertikális defektusok helyreállításánál.<sup>5-8</sup> Ezt kiváló oszteokonduktív, oszteoinduktív és oszteogenetikus tulajdonságainak köszönheti.<sup>3</sup> Egyéb forrásokból származó csontpótló anyagok csupán oszteokonduktív tulajdonságokkal bírnak. Csontblokkokat extraorális és intraorális területekről,



**1. a ábra:** Autológ csontforgács gyűjtése implantátum előfúrás közben, alacsony fordulatszám mellett és vízűtés nélkül.  
**1. b ábra:** A mikrocsavarkészlet.



**2. a ábra:** A trepánfúró készlet. – **2. b ábra:** A négy különböző átmérőjű trepán előfúró. – **2. c ábra:** A négy különböző átmérőjű trepán. – **2. d ábra:** A kétrészes trepán felépítése. – **2. e ábra:** A csontmag könnyen eltávolítható, miután eltávolítjuk a trepán koronális részét.



**3. a ábra:** A vestibularis fal hiánya a 1.1 területén és egy kisebb defektus a 2.1 vestibularis oldalán. A trepán előfúróval a 2.1 területén jelölőfúrást ejtünk. – **3. b ábra:** A trepánt gond nélkül vezeti az előfúró által meghatározott centrális furat. – **3. c ábra:** Amennyiben a csontmag az alveolusban marad, könnyen eltávolítható egy speciális emelő segítségével. – **3. d ábra:** Az alveolus kontúrján belül elhelyezett implantátumok (1.1 és 2.1), melyek vestibularis oldalán dehiscencia látszik. – **3. e ábra:** A csontmagok. – **3. f ábra:** Mindkét csontmag az implantátumok felszínéhez nyomva került rögzítésre, 2-2 oszteoszintézis csavarral. A defektus többi részét autológ csontforgáccsal töltöttük fel.

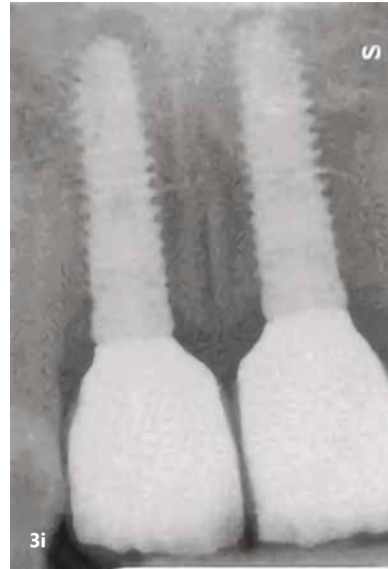
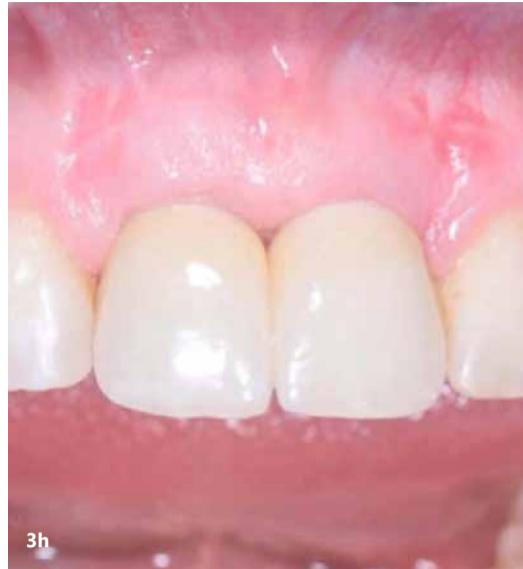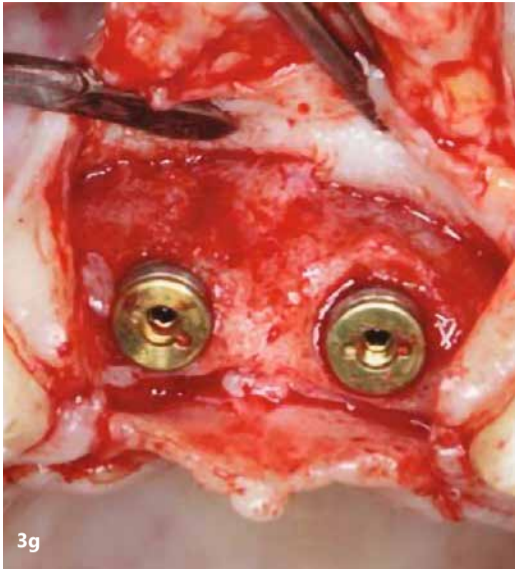több méretben és formában vehetünk.<sup>9</sup> Bár autológ csontforgácsot a szájüregben belül sok helyről nyerhetünk, mivel nem térfogat-tartó, gerincaugmentációnál gyakran szükséges egyéb csontpótlóval keverni és membránnal (felszívódó vagy nem felszívódó) fedni.<sup>10-12</sup> Ennek a módszernek több hátránya is van: fennáll a korai membrán expozíció és felülfertőződés veszélye, ez az augmentált terület elvesztéséhez vezethet; továbbá akár kilenc hónapig is eltarthat a gyógyulás, a felhasznált anyagok költségeiről nem is szólva.<sup>12-14</sup>

Az ún. csontmag technikánál a blokkot rendszerint a mandibula ramusának linea obliqua externájának területéről nyerik, de ezt valamennyi augmentációs technikához fel lehet használni.<sup>1,9,15</sup> A blokk eltávolítása biztonságos és jól reprodukálható, viszont egy második műtéti területet és plusz megterhelést jelent a páciens számára.

A csontmag technika alapja, hogy a donorterület megegyezik az implantátum majdani helyével. A technikát számos indikációs területen használták már sikerrel.<sup>2</sup> Jelen cikk többféle indikáción és esettanulmányon keresztül írja le és mutatja be ezt a minimálinvazív augmentációs eljárást.

## Felhasznált anyagok és módszerek

A csontmag technika lényege, hogy az implantáció előtt trepánfúróval



**3. g ábra:** Három hónap gyógyulási idő elteltével láthatjuk, hogy a defektusok teljesen regenerálódtak. – **3. h ábra:** A végleges fogpótlás átadását követő egyéves kontrollfotó. – **3. i ábra:** Egyéves kontrollröntgen.

bukkális és orális helyi érzéstelenítést (4% artikain, 1:100000 adrenalin tartalommal) követően teljes vastag (mucoperiostealis) lebenyes feltárást végzünk a foghiány és a defektus területén. Ezt követően elemezzük a defektus kiterjedését. Az implantátum behelyezésével egyidejűleg végzett csontpótlás egyik feltétele, hogy a behelyezett implantátum valamennyi menete az alveolus kontúrján belül helyezkedjen el. Ezt a csont magassága, a szomszédos fogak helyzete és az implantátum helye határozza meg. Az implantátum meneteinek legalább egy milliméterrel a csont kontúrján belül<sup>9</sup> kell elhelyezkedniük ahhoz, hogy az implantátum oszseointegrációja és a csontpótló anyagok vaszkularizációja megfelelően végbe menjen. A széles alveolus (**3. a ábra**) emiatt kiváló indikációja ennek a technikának, függetlenül a defektus méretétől.

hirdetés

eltávolítunk egy stabil csontmagot a beültetés tervezett helyéről. Az implantátum helyének további előkészítése közben még gyűjthetünk csontforgácsot a hagyományos fúrófejelekről, amíg el nem érjük az implantátum átmérőjének megfelelő osteotomiát. Az előfúrás lassú fordulatszámra (kb. 80-120/perc) végezzük, vízhűtés nélkül, ügyelve arra, hogy az alveoláris csont nedvességtartalma megmaradjon (**1. a ábra**). Ha az érzéstelenítőben található tonogén hatására a terület vérellátása csökken, szükséges fiziológiás sóoldatos vízhűtést alkalmazni előfúrás közben, hogy megelőzzük a csont túlmelegedését és károsodását. A csontmag technika azokban az esetekben alkalmazható jól, amikor a reziduális alveolus kontúrja megengedi az implantátum egyidejű behelyezését a defektus bukkális vagy orális regenerációjával. Az implantátum behelyezését követően a csontmagot az implantátum felszínéhez komprimálva rögzítjük mikrocavárok segítségével (**1. b ábra**). A szabad implantátummeneteket fedjük, a hézagokat kitöltjük csontforgáccsal.<sup>9</sup>

Gyakori jelenség, hogy előfúrás közben a csontmag kitorik a helyéről, és benne marad a trepánfúróban. Az egyrészes trepánokból néha nehéz kiszedni a bent rekedt csontmagot, főleg ha a fúró már kissé elhasználódott, és az élei nem tökéletesek. A túlhasznált fúrók könnyen megcsúszhatnak, főleg keményebb, kortikális csontban. A technika leegyszerűsítésére fejlesztette ki a Meisinger a kétrészes trepánkészletét, mely négyféle különböző átmérőjű trepánt és az azoknak megfelelő előfúrókat tartalmazza (**2. a-e ábra**). Az előfúrók kijelölik a csontmag helyét, és segítenek a trepánfúrók orientálásában, hogy a fúrás biztonságos és precíz lehessen (**3. a-b ábra**). A trepánok kívülről és belülről is kapnak hűtést, ezzel előzve meg a csontmag és az oszteotómia körüli csont túlhevülését és károsodását.<sup>9, 16</sup> A jobb hűtés érdekében ajánlott ezeket a fúrókat is szakaszosan használni, kisebb szüneteket tartva fúrás közben. A kétrészes trepán cilindrikus részéből könnyen eltávolítható a csontmag. Ha a csontmag nem törik ki, hanem benne marad az alveolusban, egy speciális emelő segítségével tudjuk eltávolítani (Meisinger, **3. ábra**).

## A műtét leírása

A páciens a beavatkozás előtt antibiotikus profilaxisban (1 000 000 NE penicillin) részesül, melyet megkaphat intravénásan közvetlenül a helyi érzéstelenítés előtt, vagy szájon át egy órával a műtét előtt. A posztoperatív antibiotikus kezelés az augmentáció kiterjedésétől függ, általában egy hétig tart, és napi háromszor 1 000 000 NE penicillin szedésével jár. Azoknál a pácienseknél, ahol igazolt penicillinallergia áll fenn, napi 1200 mg clindamycin szedését ajánljuk. A

# axiomX3<sup>®</sup>

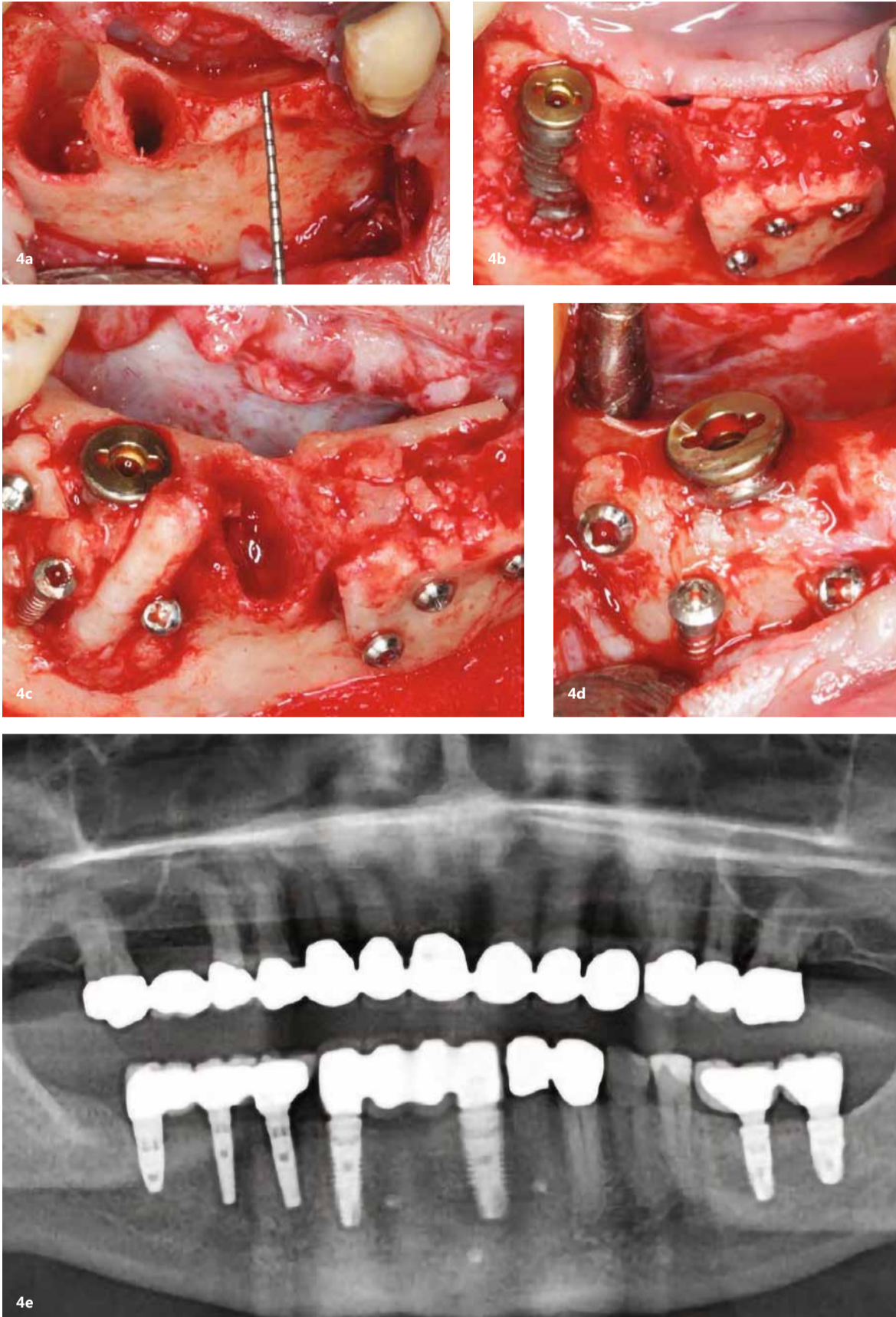
## BEYOND FRONTIERS

Fedezzen fel új területeket, hogy a lehető legjobbat tudja biztosítani pácienseinek. Használja ki az Axiom X3<sup>®</sup> implantátum nyújtotta előnyöket, mely alkalmazkodik a klinikai sokféleséghez, miközben megőrzi a legfontosabbat: a csontot. Ismerje meg az Axiom X3<sup>®</sup>-at, egy új élményt, amely messze túlmutat a határokon!

Részletek:

anthogyr.com

**Anthogyr**  
A Straumann Group Brand



**4. a ábra:** A 4.3 fog korábbi extrakciós helye, mely még nem csontosodott, illetve a 3.1 terület, ahol 2 mm keskeny reziduális gerinc található. – **4. b ábra:** A 4.3 területén az alveolus kontúrján belül bekerült egy implantátum, vestibularisan dehiscencia látszik. A 3.1-3.2 területen – ezzel egy időben – egy lemezes augmentációt végeztünk, ahol a csontblokkot a mentum területéről nyertük. – **4. c ábra:** A 4.3 vestibularis dehiscenciát a csontmag technikával fedtük. – **4. d ábra:** A korábbi defektus teljesen regenerálódott. – **4. e ábra:** Kontroll panoráma röntgenfelvétel a végleges fogpótlás behelyezését követően.

A behelyezendő implantátum átmérőjének megfelelően kiválasztjuk a trepánfűrő méretét, ennek előfűrőjével megjelöljük az alveolus felszínét ott, ahonnan el kívánjuk távolítani a csontmagot. Az órlóknél ez a hely a korábbi interradicularis septum területe. Front- és kisorló fogak esetén palatinálisabban ejtjük meg ezt a furatot, hogy minél jobban ki tudjuk használni a csontkínálatot. Az előfűrást követően a trepánt ugyanoda illesztve, a kívánt mélységig preparálva eltávolítjuk a csontmagot (**3. b ábra**). Ezt követően az oszteotómiát addig tágítjuk, míg az implantátum átmérőjének és hosszának meg nem felel. Az alveolus kontúrján belül maradvá behelyezzük az implantátumot (**3. d ábra**). Mivel a trepán átmérője mindig kisebb, mint a behelyezendő implantátumé, az implantátum további előfűrásánál (alacsony fordulaton, vízhűtés nélkül) is

gyűjthető autológ csontforgács. A csontmagot általában az implantátum felszínéhez szorítva stabilizáljuk két mikrocavarral (1,0 vagy 1,2 mm átmérő, Meisinger, **3. e ábra**). A mikrocavarrak nem fűrik át a csontmagot, enyhe nyomást gyakorolva a graftra, fejikkel tartják helyben. Nagyobb defektusok rehabilitálására több csontmag is használható (több implantátum előfűrásakor, **3. f ábra**). Ha az implantátum előfűrásakor nem sikerül kellő mennyiségű csontforgácsot nyerni a fűrőfejekről, ajánlott további autogén csont gyűjtése speciális csontkaparókkal (scraper). A sebet – a feszülésmentes zárást követően – 3 hónapon át hagyjuk gyógyulni, és csak ezután tárjuk fel ismét teljes vastagságban, hogy pontosan látható legyen az augmentált terület (**3. g ábra**). Ezzel egy időben megkezdhető a protetikai rehabilitáció is (**3. h-i ábra**).

A defektus és a maradék csontos falak fogják meghatározni, hogy hol használhatunk trepánt. Általában a megtartott csontos falak mentén van erre lehetőség. Figyelembe kell vennünk természetesen, hogy a furat a protetikai és okklúziós szempontoknak is megfeleljen, elkerülve a kifejezett alamenős területeket. A maxillánál a csontmagot általában palatinálisabban fűrik ki, mivel a defektusok jellemzően a korábbi bukkális falon találhatóak, illetve így biztosítani tudjuk, hogy az implantátum menetei a csontos kontúrban belül helyezkedjenek el. A defektus helyzetétől és kiterjedésétől függően ezzel a minimál-invazív módszerrel hosszú távú, stabil regeneráció érhető el jelentősebb mértékű defektusok esetében is. Megfelelő lágyrész management mellett pedig magas szintű funkcionális és esztétikai rehabilitáció érhető el. A csontmag technika kiegészítésként is alkalmazható olyan

esetekben, ahol kiterjedt csontlemezes augmentációt követően mégsem teljes a regeneráció. A regenerálandó terület kapacitásától függően – három hónappal az első augmentációt követően, a területet ismét feltárva – az implantátumok behelyezésével együtt elvégezhető még egy regeneratív beavatkozás a csontmag segítségével.

## Megbeszélés

Számos módszer és anyag létezik alveoláris defektusok augmentálására és regenerálására. Klinikai jelentőségük a sebészi megközelítéstől és a defektusnak megfelelő módszer megválasztásától függ. Az autológ csont a mai napig „arany standard”, mivel biológiai tulajdonságainak köszönhetően ez a legalkalmasabb a különböző méretű, különösen a kiterjedt horizontális és vertikális csontdefektusok helyreállítására. A vitális oszteocyták és oszteoblasztok csont morfogenetikus fehérjéket (BMPs, bone morphogenetic proteins) termelnek, ezzel stimulálva a mesenchymális őssejtek képződését, melyek később oszteoblasztokká differenciálódva a regenerációért lesznek felelősek.<sup>9,18</sup> A vertikális és laterális defektusok ellátásában jól ismert és bevált módszer a mandibulából vett grafftal végzett ún. csontmag technika (repszett csontblokk technika, split bone block technique), amelynek hátránya azonban a második donor műtéti terület. Kisebb defektusoknál egy kevésbé invazív, de az autológ csontpótlási megoldás jobb lenne.<sup>15,19-21</sup> A csontmag technika esetében, figyelembe véve a defektus morfológiáját, a laterális és vertikális augmentációhoz szükséges autológ csontot a majdani implantátum helyéről vesszük egy speciális trepán segítségével. Ezáltal a fűrővel amúgy is eltávolításra kerülő csont nemvész kárba, hanem oszteosintézis csavarokkal felrögzítve a regenerálandó területen, integrálódik.<sup>9</sup>

A technika legfontosabb előnye, hogy az autológ csont használata mellett nincs szükség membránok és egyéb, idegen eredetű csontpótló anyagok használatára. Ezzel csökken a membrán expozíciójának és következményes felülfertőződésének a veszélye. A nem felszívódó membránok kevésbé tapadnak a környező szövetekhez, emiatt érzékenyebbek a korai expozícióra és a befertőződésre.<sup>9,13</sup> Az autológ graft regeneratív potenciálja nagymértékben függ a szövet vételi módjától és a donor-területtől.<sup>22,23</sup> A csontvelői területről minimál-invazívan nyert csontmagot egy viszonylag vékony kortikális és egy nagyobb szivacsos rész alkotja.<sup>24</sup> Az ilyen típusú csontra jellemző a gyors revaszkularizáció, a magas sejttartalom, a mineralizált szövetképződéssel járó emelkedett differenciációs kapacitás, továbbá az oszteokonduktív fehérjék (BMP-2 és VEGF) magas expressziója.<sup>25,26</sup> Egy öt éves prospektív vizsgálat

kimutatta az ún. „carotta technika”, más néven „csontmag technika” magas sikerarányát, valamint az elsődleges eredmények hosszú távú stabilitását. A vizsgálatba 186 páciens és összesen 223 augmentált területet vontak be. A páciensek 1,4%-ánál (mind dohányos volt) tapasztaltak kisebb posztoperatív komplikációt: a zárócsavarok, az oszteosintézis csavarok és a csontmag egy részének (<2 mm) korai expozícióját. A szakirodalom adatai alapján a csontmag technika szövődési kockázatának valószínűsége szignifikánsan kisebb a többi augmentációs technikához képest.<sup>27-30</sup> A fenti prospektív vizsgálatban, a második feltáráskor az augmentált területeken alacsony csontreszorpciót mértek az eredeti alveoluson belül, illetve a csontmag azon részein is, melyek az alveolus kontúrján kívül estek (**4. a-e ábra**). Az augmentált terület átlagos szélessége az első műtét végén  $2,4 \pm 0,8$  mm, míg három hónappal elteltével a második feltáráskor  $2,1 \pm 0,6$  mm volt. Mind a csontlemezes, mind a hasítós módszer hasonló eredményekre vezetett.<sup>9,15,31</sup> A fenti klinikai tapasztalatokkal összhangban, a beavatkozásokat követő 5-8 évben stabil periimplantáris csontszövetet láthatunk a radiológiai kontrollfelvételeken (többek közt Cone Beam CT). A vizsgálat teljes időtartama alatt egyetlen implantátumot sem kellett eltávolítani.<sup>2</sup> Az itt bemutatott technika bizonyos körülmények között ellátására könnyen és jól használható ott, ahol vastag a kortikális, továbbá nagy a csont túlmelegedés esélye fűrés közben, komplikációk léphetnek fel (pl.: „burned-bone syndrome”, azaz a túlmelegedés következtében fellépő tünetegyüttes).<sup>16</sup> Jelen tanulmányban két páciensnél találtunk erre utaló radiológiai jeleket. Mindkét esetben kis csontablakot preparáltunk, ezen keresztül eltávolítottuk az apikális sarjszövetet, majd a csontfedelelet repositionáltuk, és zártuk a feltárást (ún. bony lid technique).<sup>2</sup>

## Összefoglalás

A csontmag technika bizonyos esetekben alkalmas a csontdefektusok minimál-invazív augmentációjára, a helyileg vett donor csontszövetből. A kezelés sikeréhez elengedhetetlen, hogy kíméletesen használjuk a kétrészes trepánfűrőket, és körültekintően bánjunk a donorszövettel. A technika mellett, hogy pénz és időt takarít meg mind a páciens, mind a sebész számára, kiváló biológiai és immunológiai kompetenciával bír. Könnyen integrálható a mindennapi gyakorlatba, mivel alacsony költségekkel és kezelési idővel jár, másrészt megfelelő lágyrész managementtel kombinálva a nagyobb esztétikai kihívást jelentő eseteknél is hosszú távú, stabil eredményt ad.

A felhasznált irodalomjegyzék szerkesztőségünkben elérhető.  
Forrás: EDI Journal 2023/1

2024 DW

# XXIV. Dental World

Nemzetközi Fogászati Kiállítás és Kongresszus  
2024. október 10–12., Hungexpo

## A Dental World kiemelt előadói



Dr. Federico  
Ferraris



Dr. Derek  
Mahony



Dr. Emmanuel  
Leal da Silva



Dr. Martin  
Baxmann



Dr. Michael  
Melkers



Dr. Mohammed  
Zafrany



Dr. Pedro  
Moura



Dr. Alfredo  
Iandolo



Dr. Shanon  
Patél



Dr. Igor  
Ristic



Dr. Louis  
Hardan



Dr. Jarett  
Hulse

A regisztráció megkezdődött!

**40% Super Early Bird kedvezmény**

2024. április 21-ig!

Vegye meg jegyét most: **dentalworld.hu**

# A SmileDirectClub cserben hagyja a betegeket



A megszűnt SmileDirectClub decemberben bejelentette, hogy már nem nyújt ügyfélszolgálatot, és hogy az élethosszig tartó mosolygarancia már nem létezik. (Kép: Krakenimages.com/Shutterstock)

Jeremy Booth,  
Dental Tribune International

**A fogsabályozás önjelölt demokratizálójá, a SmileDirectClub (SDC) kevesebb mint tíz év működés után hirtelen bezárta globális üzletágát. A Tennessee állambeli fogsabályozó cég decemberben jelentette be, hogy a 11. fejezet szerinti csődeljárás során nem sikerült pénzügyi mentőövet szereznie, ezért azonnali hatályral felszámolja és megszünteti**

**minden szolgáltatását. A média-jelentések szerint a bezárás megkezdését követően az SDC több ezer ügyfelét, akik a fogsabályozás különböző szakaszaiban voltak, és akiknek mostantól egy helyi fogorvoshoz kell fordulniuk a kezelés folytatásához.**

Az SDC honlapja december 8-án, amely jellemzően a vélemények, ajánlások és a könnyű és költség-hatékony Clear Aligner-terápia ígéretein sokasága, egy rövid nyi-

latkozatot és néhány rövid GYIK-et tartalmazó céloldalra korlátozódott. A közlemény szerint a vállalat „meghozta azt a hihetetlenül nehéz döntést”, hogy megszünteti működését, és az ügyfélszolgálat már nem elérhető. A nemrégiben leadott megrendeléseket nem teljesítik, a vállalat élethosszig tartó mosolygaranciája érvényét veszti, és a folyamatban lévő kezeléssel kapcsolatos kérdéseket a helyi fogorvosokhoz kell intézni – magyarázta a GYIK. A visszatérítést kérők számára a vállalat

lat azt mondta, hogy a folyamatban lévő csődeljárás fogja meghatározni a következő lépéseket.

Az SDC szeptember 29-én 11. fejezet szerinti csődvédelmet kért az Egyesült Államokban, és továbbra is ellenőrzése alatt tartja üzleti tevékenységét, miközben a Texas déli körzetének csődbírósága felügyelete alatt tőkerendezést kezdeményez. A bejelentés időpontjában az SDC közel 900 millió dollárral (854 millió euró) tartozott a hitelezőknek, és mindössze 5 millió dollár készpénzzel rendelkezett, annak ellenére, hogy a vállalatot 2019-es tőzsdei bevezetések közel 9 milliárd dollárra értékelték. A vállalat képviselőjében eljáró ügyvédek októberben a Dentistry című brit magazinnak elmondták, hogy a csődbejelentés csak az amerikai üzletágat érintette, és hogy az Egyesült Királyság és „más nemzetközi kapcsolatos vállalkozásai nem kértek csődvédelmet”.

**„Túl szép, hogy igaz legyen”**

Annak ellenére, hogy az SDC adóssággal volt megterhelve, 2023-ban továbbra is több ezer Clear Aligner tokot szállított az ügyfeleknek Ausztráliában, Kanadában, Írországon, Új-Zélandon, az Egyesült

Államokban és az Egyesült Királyságban, és a jelentések szerint még a globális üzleti tevékenységének végső szakaszában is folytatta a kezelés reklámozását és értékesítését. A nyilvános információk szerint a vállalat 106 419 egyedi clear aligner rendelést szállított ki a tavalyi év első felében, a The Guardian pedig még novemberben rávilágított az SDC promócióira reagáló amerikai fogyasztók sorsára. A texasi Kat Fernandez a lapnak elmondta, hogy olyan ajánlatot kapott az SDC alig-nerekre, amely „túl jó volt ahhoz, hogy igaz legyen”, és november 3-án teljes egészében kifizette a kezelést. „Dühít a tudat, hogy ilyen közel ahhoz, hogy ki akartak szállítani, agresszívan üldözték [az ügyfeleket]. Úgy érzem, hogy átvertek és becsaptak” – mondta Fernandez.

Az oklahomai Rebekka Reynolds, aki októberben teljes egészében kifizette a kezelését, azt mondta az újságnak, hogy a bezárásról a közösségi médián keresztül kapott hírt, nem pedig az SDC-től. „Azért tudtam meg, mert egy csomó TikTok-követőm elkezdett megjelölni videóiban, és azt kérdezték, mit fogok csinálni. Aztán utánanéztem, és megtudtam. Ez valahogy az agyamra ment” – mondta Reynolds.

Decemberben az Egyesült Királyság szájegészségügyi alapítványa aggodalmának adott hangot az SDC-páciensek folyamatos fogsabályozásával kapcsolatban. Dr. Nigel Carter, OBE, az alapítvány vezérigazgatója így nyilatkozott: „A SmileDirectClub bezárása felzaklató helyzetet teremtett sok olyan beteg számára, akik fogászati kezelésben részesültek. Rendkívül aggodunk amiatt, hogy ez milyen hatással lesz a jelenleg kezelés alatt álló több ezer ember szájüregi egészségére és mentális jólétére”.

„Mindez nagyon keserű ízt hagy maga után” – mondta dr. Carter, hozzátéve: A pácienseket cserben hagyták, és most kétségtelenül a fogsabályozókra hárul majd a feladat, hogy megmentsék a helyzetet azoknak a SmileDirectClub-ügyfeleknek, akik továbbra is elégedetlenek a mosolyukkal. „Az ortodontiai szakorvosoknak kell megmenteniük a helyzetet.”

A 2014-ben alapított SDC 2019-ben erős felfelé ívelő pályára állt, amikor a Nasdaq tőzsdére lépett, és 49 HP Multi Jet Fusion 3D nyomtatót telepített egy új gyártóüzemben. A megállás nélkül működő nyomtatók lehetővé tették az SDC számára, hogy évente 20 millió tiszta igazitót állítson elő, és a vállalatot e 3D nyomtatási technológia legnagyobb felhasználójává tették az Egyesült Államokban. A SARS-CoV-2 világjárvány előtt – amely a vállalatot különösen súlyosan érintette a célpiacára gyakorolt aránytalan pénzügyi hatása miatt – az SDC Tennessee és más amerikai államok egyik legnagyobb munkaadója volt, és világszerte 6300 alkalmazottat foglalkoztatott. <sup>DT</sup>

## A brit fogászati szakemberek egyharmada számolt be a kollégák tiszteletlen viselkedéséről

Dental Tribune International

**A Dental Protection - az orvosok, fogorvosok és más egészségügyi szakemberek vezető védelmi szervezete - által nemrégiben végzett felmérés szerint az Egyesült Királyságban a fogorvosok a közelmúltban a COVID-19 járvány csúcspontjához képest egyre több tiszteletlen viselkedést tapasztaltak a kollégáktól. A szervezet hangsúlyozza, hogy az ilyen tapasztalatok hatással lehetnek a fogászati szakemberek mentális jólétére, ami a betegek rosszabb ellátásához vagy a munkahelyi hiányzásokhoz vezethet. Tagjainak támogatása érdekében a Dental Protection a fogorvosi szakmában dolgozóakra szabott tanácsadási szolgáltatást nyújt.**

A felmérést 1379 Dental Protection-tag töltötte ki március 20. és 2023. április 17. között. A válaszadók arról számoltak be, hogy 30%-uk megfigyelte vagy tapasztalta a tiszteletlen viselkedés növekedését a kollégák részéről, 35%-uk pedig tanúja volt ilyen viselkedésnek, vagy ilyen viselkedésnek volt kitéve az elmúlt 12 hó-

napban. Azok közül, akik tapasztaltak vagy megfigyeltek tiszteletlen viselkedést a kollégáktól, 65% számolt be arról, hogy ez jelentős vagy mérsékelt hatással volt a mentális jólétükre.

Dr. Raj Rattan, MBE, a Dental Protection fogászati igazgatója egy sajtóközleményben megjegyezte, hogy a rossz mentális közérzet aggasztó a fogorvosok számára, és negatív hatással lehet a páciensekkel való kapcsolatra és a betegellátásra. Ez a fogorvosoknál távollétet eredményezhet, és a súlyosan érintettek akár azt is fontolóra vehetik, hogy elhagyják a fogorvosi pályát, és más területen folytatnak karriert.

„A kihívásokkal teli időkben még nagyobb szükség van az udvariasságra és a tiszteletre. Egy nehéz napot sokkal rosszabbnak érezhetünk, ha a kollégákkal való interakciók feszültek, vagy ha úgy érezzük, hogy tiszteletlenül bánnak velünk” - tette hozzá.

„Tudjuk, hogy minden csapat sikeréhez minden tagjának éreznie kell, hogy értékeli, tiszteli és támogatja. A munkahelyi csapatharmonia fenntartása a szervezeti siker kulcsa, és ez alól a fogászat sem kivétel” - hangsúlyozta. Dr. Rattan arra biztatja a fogorvosokat, hogy nézzenek utána a Civility



Egy nemrégiben készült felmérés hangsúlyozta a csapatharmonia fontosságát, mint a fogászati szakemberek mentális jólétének kulcsfontosságú tényezőjét. (Kép: VH-studio/Shutterstock)

Saves Lives kampánynak. „Bár, ahogy a neve is sugallja, inkább az orvosi közösséget célozza meg, a legfontosabb alapelvei az egészségügyben dolgozók mindegyikére érvényesek – nevezetesen, hogy ha olyan csapatban dolgozunk, amely értékeli és tisztel minket, az előnyök ránk és a pácienseinkre is kihatnak” – magyarázta, majd folytatta: „Fontos, hogy arra is emlékeztet bennünket, hogy az udvariasság számos viselkedési formát magában foglal, mint például a durvaság, a szóbeli bántalmazás

és a zaklatás. Figyelnünk kell a kibeközönnyelenségre is, amely sérti a csapaton belüli kölcsönös tisztelet fenntartására vonatkozó etikai kötelességünket”.

Emellett azt javasolja, hogy a munkahelyi interakciókból eredő mentális jólléttel kapcsolatos aggályokkal küzdő Dental Protection-tagok vegyék igénybe a szervezet tanácsadó szolgáltatását és egyéb jólléti támogatást. „A szolgáltatást egy harmadik fél partnerről keresztül nyújtják, és teljesen bizalmas” – mondta. <sup>DT</sup>



# A kutatók szerint már nincs szükség védőfelszerelésre a fogászati röntgenvizsgálatok során

Iveta Ramonaite,  
Dental Tribune International

**A fog-, állcsont- és arcröntgenfelvételek során a betegek védelmére régóta bevett gyakorlat, amelyről úgy vélik, hogy segít csökkenteni a sugárzás okozta örökletes hatásokat és a sugárzás okozta rák kockázatát. Az Amerikai Orális és Maxillofaciális Radiológiai Akadémia (AAOMR) azonban nemrégiben állásfoglalást tett közvéleményre, amelyben a védőfelszerelés használatának megszüntetését javasolja az ilyen képalkotó eljárások során. Kijelentette, hogy a fogászati radiográfiai eljárások nem okoznak örökletes hatást az emberekben, és csak elenyésző sugárdózist bocsátanak ki az ivarmirigyekre és a magzatra. Továbbá kijelentette, hogy a sugárzás okozta rákos megbetegedések kockázata az ilyen eljárások során elenyésző. A jelentés a legfrissebb iránymutatást nyújtja a száj-, arc-**

**és állcsontképzés sugárbiztonságára és -védelmére vonatkozóan.**

Bár a fogászati röntgenvizsgálatok és kezelések nélkülözhetetlen részét képezi a fogászati röntgenvizsgálat, az egészségre gyakorolt vélt negatív hatásai miatt sok beteg ódzkodik tőle. Ez különösen igaz a terhes nőkre és a gyermekbetegekre. Az ilyen betegek esetében az olyan védőfelszerelések, mint az ólomkötény vagy a pajzsmirigygallér mélyreható pszichológiai hatással bírnak, mivel segítenek enyhíteni a betegek és a szülők aggodalmát a sugárzás veszélyeivel kapcsolatban.

Mindazonáltal a szakértők szerint a védőfelszerelés nem nyújt sugárvédelmet a betegek számára. „A tudományos szakirodalomban bőséges bizonyíték van arra, hogy a kötény és a pajzsmirigygallér nem nyújt semmilyen további előnyt” – mondta egy sajtóközleményben dr. Aruna Ramesh fogászati radiológus, a Tufts University School of Dental

Medicine (TUSDM) diagnosztikai tudományok professzora és tudományos dékánhelyettese. Ő az AAOMR új ajánlásainak társszerzője.

A kutatók szerint a fogászati röntgen nagymértékben fejlődött, és a legújabb technológia nem jelent veszélyt a betegek egészségére. Kifejtették, hogy mivel a sugárterhelés nagy része belső szórt sugárzásból származik, az árnyékolás valójában nem védi a képezőn kívül elhelyezkedő szerveket. Sőt, a jelentés szerint a fogászati radiológiai védőfelszerelés még potenciálisan növelheti is a páciens sugárzási dózist azáltal, hogy rossz elhelyezés esetén eltakarja a leképezett anatómiát, ami újabb felvételeket tesz szükségesé. Ezenkívül az ólomkötény nyállal szennyeződhet, és így fertőzésvesztémi kockázatot hordozhat, ha nem fertőtlenítik megfelelően.

„A képek minőségének megőrzése a legjobb módja annak, hogy meg-



Az American Academy of Oral and Maxillofacial Radiology nemrégiben kiadott állásfoglalása szerint nincs szükség a beteg árnyékolására a dento-maxillofaciális radiográfia során. (Kép: Dikushin Dmitry/Shutterstock)

védjük a pácienseinket” – mondta dr. Hugo Campos, a diagnosztikai tudományok docense és a TUSDM száj- és állcsont-radiológia igazgatója.

## Az előrevezető út

Bár a fog- és állcsont-képzés során az érintéses árnyékolás már nem ajánlott, az AAOMR kiemelte annak fontosságát, hogy más sugárbiztonsági elveket is kövessünk, és hogy

gondos figyelmet fordítsunk a megfelelő beteg kiválasztásra és az eljárás optimalizálására. A biztonsági óvintézkedések közé tartozik a páciens és a környezetet érő sugárdózis minimalizálása a lehető legalacsonyabb szintre.

Az ajánlások fényében az AAOMR sürgeti az állami és helyi hatóságokat, hogy aktualizálják szabályozásait.

A kutatók emellett arra ösztönzik a szájsebészeti ellátócsoportot, hogy hatékonyan kommunikálják a fogászati röntgenvizsgálatok során a védőpajzsok használatának megszüntetése mögötti indoklást, és magyarázzák el, hogy a páciens számára ténylegesen nem jelent hasznot.

Az AAOMR ajánlásait felvázoló állásfoglalást „Patient shielding during dentomaxillofacial radiography” címmel a *Journal of the American Dental Association* 2023. szeptemberi számában tették közzé. <sup>DT</sup>

hirdetés



# CURAPROX

INSPIRING ORAL HEALTH SINCE 1972



POWER

SINGLE

SWISS MADE

HYDROSONIC

HYDROSONIC

BIO-functional

# HYDROSONIC PRO

PROFESSZIONÁLISAN A TISZTA FOGAKÉRT

Adja meg páciensének az egészséges és szép fogak és íny érzetét. Innovatív svájci kefefej technológia szabadalmazott ultrafinom Curen® szálakkal. Akár 84.000 hihetetlenül gyengéd tisztítómozdulat/perc. Öröm vele a fogmosás még a nehezen elérhető helyeken is.

TUDJON MEG TÖBBET  
[www.sagerdental.hu/szonikus-fogkefe](http://www.sagerdental.hu/szonikus-fogkefe)

SWISS PREMIUM ORAL CARE