

# DENTAL TRIBUNE

The World's Dental Newspaper · Croatian Edition 

Hrvatska, ožujak 2019. - godina XII br. 1

www.dental-tribune.com

## IDS 2019

IDS 2019 priprema se za još jednu rekordnu godinu

Sve činjenice o najvećem svjetskom sajmu dentalne medicine na jednome mjestu

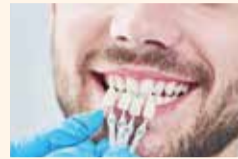

stranica 4

## MINIMALNO INVAZIVNA TERAPIJA

Non-prep ljsuke: da ili ne?

Koje su granice neinvazivnih ili minimalno invazivnih ljsuka u praksi?



stranica 8

## MENADŽMENT

Resetiranje nakon radnog dana

Ako glava ostaje trajno u stanju pripravnosti nakon radnog dana, postoje ozbiljni rizici za tijelo i psihu.



stranica 20

# EUROPSKA AGENCIJA ZA LIJEKOVE NAPUŠTA LONDON PRIJE BREXITA

Izvor: Dental Tribune International

**LONDON, UK:** Glavna agencija Europske unije odgovorna za nadzor lijekova u općoj i dentalnoj medicini preselila je svoje sjedište iz Londona u Amsterdam u Nizozemskoj kao rezultat Brexita, izlaska Velike Britanije iz EU-a predviđenog 29. ožujka ove godine.

Europska agencija za lijekove (EMA), koja znanstveno procjenjuje, prati i nadzire sigurnost lijekova u EU-u, zatvorila je svoja vrata u Londonu prošlog petka. Svakodnevni rad EMA-e obavlja 900 odabranih stručnjaka diljem Europe. Svoj rad provodi u suradnji s nadležnim tijelom svake države članice EU-a odgovornom za humane lijekove.

Nakon referenduma održanog 23. lipnja 2016., na kojem su građani Velike Britanije glasali za izlazak nacije iz EU-a, EMA se odlučila preseliti svoje djelovanje u jednu od preostalih 27 zemalja članica. Krajem 2017. održano je glasovanje o tome gdje se EMA treba premjestiti, a Amsterdam je izabran kao novi dom EMA-e među više od 18 gradova, uključujući Kopenhagen i Bratislavu. Radom EMA-e, stomatološki i medicinski pacijenti u EU redovito



Sjedište Europske agencije za lijekove preseljeno je iz Londona, gdje se nalazilo od 1995., u Amsterdam u Nizozemskoj. (Izvor fotografije: Alessandro Zappalorto/Shutterstock)

su dobivali pristup lijekovima više od šest mjeseci brže od pacijenata u zemljama kao što su Australija i Kanada, koje reguliraju lijekove na nacionalnoj razini. Ako se odluke i smjernice EMA-e budu smatrale neprimjenjivima u UK-u nakon Brexita, farmaceutske tvrtke možda će se morati zasebno prijaviti Regulatornoj agenciji za lijekove i zdravstvene proizvode u Velikoj Britaniji na odobrenje, što će dovesti do spornijeg pristupa tim lijekovima.

Danas su zaposlenici EMA-e

spustili 28 zastava članica EU-a i simbolično se oprostili od svojih ureda u Londonu. Izvršni direktor EMA-e Guido Rasi izrazio je zahvalnost Velikoj Britaniji na doprinosu radu agencije i zbog toga što je od 1995. bila ljubazan domaćin EMA-e, objavljeno je na službenom profilu EMA-e.

Općenito, pitanje opskrbe lijekovima postalo je sporno u Brexiovim raspravama, sa strahom da će Brexit „bez dogovora“ dovesti do

toga da građani Velike Britanije neće moći pristupiti lijekovima koji se proizvode u preostalim zemljama članicama EU-a. Trenutačno više od polovice lijekova propisanih za stomatološke i medicinske pacijente u Velikoj Britaniji potječe iz zemalja EU-a.


"Fokus farmaceutskih tvrtki je osigurati da lijekovi i cjepiva dođu do pacijenata bez obzira na ishod Brexita", izjavio je Mike Thompson, izvršni direktor Udruge bri-

tanske farmaceutske industrije.

"To uključuje nagomilavanje i dupliciranje proizvodnih procesa ovdje i u Europi. Nastavljamo s vladom planirati postupke za slučaj "bez dogovora", nastavio je.

"Ali ponavljamo da bi se izlazak bez dogovora pokazao iznimno zahtjevnim. S istekom roka nadamo da će se parlament okupiti i brzo pronaći rješenje za zastoje i uvjeriti pacijente da pristup lijekovima neće biti ugrožen nakon ožujka 2019.", zaključio je Thompson.

Državni tajnik za zdravstvo i socijalnu skrb Matt Hancock ublažio je strahove na raspravi o budućnosti zdravstvene službe u Velikoj Britaniji: „Prošli smo detaljnu analizu 12.000 lijekova koji su licencirani u Velikoj Britaniji... kako bi se osiguralo da postoji plan kontinuiteta opskrbe za sve lijekove u slučaju Brexita bez dogovora.

Stvar je u tome da će lijekovi biti prioritetni u slučaju Brexita bez dogovora", dodao je. 

OGLAS

## DENTAL TRIBUNE

DENTALMEDIAGRUPA

VODEĆI SVJETSKI STRUČNI STOMATOLOŠKI ČASOPIS

ZA VIŠE INFORMACIJA O PRETPLATI NA ČASOPIS NAZOVITE +385/1 62 51 990 ILI KLIKNIŠTE NA WWW.DENTALMEDIA.HR

2

BODA

Hrvatska časopis dentalne medicine

NEVJEROJATNE POGODNOSTI

4

IZDANJA U GODINI

## DENTAL TRIBUNE

International - hrvatsko izdanje



# DIJAGNOZA AUTIZMA PREKO SLINE?

## Oralni mikrobiom mogući biomarker za rano prepoznavanje ovog psihičkog poremećaja.

Izvor: ZWP online D

**HERSHEY/SYRACUSE –** Dok se prijašnja istraživanja o poremećaju iz autističnog spektra temelje na sastavu crijevnih bakterija za dokazivanje bolesti, novo istraživanje ukazuje na oralni mikrobiom kao potencijalni biomarker.

Da bi se otkrio poremećaj iz autističnog spektra, liječnici slijede princip diferencijalne dijagnoze čiji je cilj isključiti druge bolesti kao što su ADHD, poremećaji ponašanja, govora, sluha itd. U tu svrhu provodi se cijeli niz analiza, intervjuja, kao i neuroloških, fizičkih i psihijatrijskih pregleda. Između ostalog, zabilježene su promjene u mikrobiomu crijeva kod ovog neurološkog razvojnog poremećaja.

Znanstvenici s Medicinskih sveučilišta Penn State i SUNY Upstate te Quadrant Biosciences Inc. sada



Izvor fotografije: Shutterstock

su pronašli drugi biomarker za rano otkrivanje autizma. U svom istraživanju objavljenom u Autism Research posebna uloga pripisuje se slini, točnije njezinu mikrobiomu.

Uzeli su uzorke sline od 346 dje-

ce u dobi od dvije do šest godina. Uključena su bila djecu sa i bez autističnog razvojnog poremećaja, kao i djeca s tipičnim kašnjenjem razvoja. Otkrili su da su se skupine u tri do pet mikroba značajno razlikovale s preciznošću od 75 posto. Najizrazi-

tija je bila promjena metaboličkog obrasca, osobito razgradnje lizina.

Na temelju dobivenih rezultata, znanstvenici sada žele razviti panel biomarkera koji će poslužiti za rano otkrivanje autizma. [\[1\]](#)

### RIJEČ UREDNICE

Znate li razliku između medicine i interne medicine? Točno – druga je integralni dio prve. A kakav je odnos medicine i dentalne medicine? Ista stvar! Distinkcija između medicine i dentalne medicine, koja se toliko često nameće, zapravo ne postoji. Nešto drugo bi bilo da govorimo o humanoj i veterinarskoj medicini, ali o tome se ovdje ne radi.

Argument onih koji smatraju da dentalna medicina nema veze s medicinom jest da se liječi "samo" zub, a ne osoba. Potpuno pogrešno! Jednako bi se moglo argumentirati za druga područja u medicini, na primjer, oftalmologiju. Tu bi se pojednostavljeno i također pogrešno moglo reći da se samo mjeri dioptrija – kakve to veze ima s medicinom? U pojedinim granama medicine također se "samo" liječe pojedini organi. Ali nitko ne bi pomislio da oftalmologu, dermatologu, urologu ili kardiologu poriče pripadnost medicini samo zato što su stručnjaci za određeno područje ili dio ljudskog tijela kao vrlo složene cjeline.

Naravno, doktori dentalne medicine moraju imati medicinsko obrazovanje kako bi poznavali

medicinski kontekst zbivanja u tijelu. Stoga medicinski kolegiji uglavnom čine veći dio programa na stomatološkim fakultetima. Međutim, jednako tako bilo bi poželjno da predstavnici drugih subdisciplina humane medicine također imaju i koriste minimalno znanje iz dentalne medicine.

Prednost je studija dentalne medicine što može biti intenzivan i vrlo specifičan od samoga početka jer je uže područje interesa (usna šupljina) već u startu definirano. Isto tako, prednost je studija dentalne medicine da se studenti relativno rano obučavaju na pacijentu. Što se tiče radnog okruženja i preciznosti, opis posla kao "mikrokirurgija" zasigurno ne bi bio pretjeran. To se osobito očituje kod suvremenih metoda liječenja.

Dentalna medicina nije profesija s ciljem "krpanja rupa" u zubima. Cilj nije ni tehnički složena terapija. Primarni cilj mora biti očuvati oralno zdravlje naših pacijenata za cijeli život i – ako je potrebno – ponovno ga uspostaviti uz maksimalnu zaštitu i očuvanje oralnih struktura. Upravo to bila bi osnovna djelatnost dentalne medicine sa svim svojim aspektima. I po tome

smo daleko ispred mnogih drugih područja humane medicine.

Preventivna dentalna medicina razrađuje koncepte koji značajno pridonose cjeloživotnom oralnom zdravlju, iako društvene i političke strukture i industrija često otežavaju taj cilj (ključne riječi: šećer, alkohol, duhan). Kod karijesa to ne znači samo liječiti simptome (npr. kavitirane karijesne lezije) nego uvijek i uzrok odgovarajućim preventivnim mjerama i individualnim savjetovanjem.

Međutim, posljednjih nekoliko godina učinjeno je mnogo i na području novih materijala, instrumenata, tehnologija, ali i suvremenih koncepta liječenja. Tako je moguća biološki orijentirana i poštena terapija. Zaštita oralnih struktura u prvom je planu. Karijesne lezije često se mogu uspješno liječiti neinvazivno ili mikroinvazivno. Razvoj adhezivne tehnike omogućio je minimalnu invazivnost kod indirektnih restaurativnih postupaka.

Još ne znamo sve, ali napredak je omogućio da se zubi koji su se nedavno klasificirali kao neodrživi danas mogu dugoročno očuvati. Na nama je da učimo i primijeni-

mo svoje znanje. U tom smislu svojim dijelom mozaika itekako sudjelujemo u kreiranju i očuvanju cjelokupnog zdravlja naših pacijenata! [\[1\]](#)



Urednica

**Doc. dr. sc. Sladana Milardović, dr. med. dent. spec. stom. protetike**

Zavod za fiksnu protetiku  
Stomatološki fakultet  
Sveučilišta u Zagrebu

e-mail: milardovic@sfzg.hr

**DENTAL TRIBUNE**  
The World's Dental Newspaper - Croatian & 11th Edition

LICENSING BY DENTAL TRIBUNE  
INTERNATIONAL PUBLISHER - TORSTEN OEMUS  
PUBLISHER/CHIEF EXECUTIVE OFFICER - Torsten R. Oemus  
CHIEF FINANCIAL OFFICER - Dan Wunderlich  
DIRECTOR OF CONTENT - Claudia Duschek  
SENIOR EDITORS - Jeremy Booth; Michelle Hodas  
CLINICAL EDITORS - Nathalie Schüller; Magda Wojtkiewicz  
EDITOR & SOCIAL MEDIA MANAGER - Monique Mehler  
EDITORS - Franziska Beier; Brendan Day; Luke Gribble; Kasper Mussche  
ASSISTANT EDITOR - Iveta Ramonaite  
COPY EDITORS - Ann-Katrin Paulick; Sabrina Raaff  
BUSINESS DEVELOPMENT & MARKETING MANAGER - Alyson Buchenau  
DIGITAL PRODUCTION MANAGERS - Tom Carvalho; Hannes Kuschick  
PROJECT MANAGER ONLINE - Chao Tong  
IT & DEVELOPMENT - Serban Veres  
GRAPHIC DESIGNER - Maria Macedo  
E-LEARNING MANAGER - Lars Hoffmann  
EDUCATION & EVENT MANAGER - Sarah Schubert  
PRODUCT MANAGER SURGICAL TRIBUNE & DDS WORLD - Joachim Tabler  
SALES & PRODUCTION SUPPORT - Puja Daya; Hajir Shubbar; Madleen Zoch  
EXECUTIVE ASSISTANT - Doreen Haferkorn  
ACCOUNTING - Karen Hamatschek; Anita Majtenyi; Manuela Wachtel  
DATABASE MANAGEMENT & CRM - Annachiara Sorbo  
MEDIA SALES MANAGERS - Melissa Brown (International); Hélène Carpentier (Western Europe); Matthias Diessner (Key Accounts); Maria Kaiser (North America); Weridiana Mageswki (Latin America); Barbora Solarova (Eastern Europe); Peter Witteczek (Asia Pacific)  
EXECUTIVE PRODUCER - Gernot Meyer  
ADVERTISING DISPOSITION - Marius Mezger  
DENTAL TRIBUNE INTERNATIONAL GMBH  
Holbeinstr. 29, 04229 Leipzig, Germany  
Tel.: +49 341 48 474 302 | Fax: +49 341 48 474 173  
info@dental-tribune.com | www.dental-tribune.com  
©2019, DENTAL TRIBUNE INTERNATIONAL GMBH.  
All rights reserved. Dental Tribune International makes every effort to report clinical information and manufacturer's product news accurately, but cannot assume responsibility for the validity of product claims, or for typographical errors. The publishers also do not assume responsibility for product names, claims, or statements made by advertisers. Opinions expressed by authors are their own and may not reflect those of Dental Tribune International.

#### CROATIAN EDITION

VLASNIK LICENCE  
Dental Media Grupa d.o.o.  
Kolodvorska 1A., 10410 Velika Gorica  
IZDAVAČ  
Dental Media Grupa d.o.o.  
Tel.: +385 (0)1 6251 990,  
www.dentalmedia.hr  
info@dentalmedia.hr  
DIREKTOR  
Sanela Drobnjak, dipl.oec.  
GLAVNI UREDNIK  
Doc. dr. sc. Sladana Milardović,  
dr. med. dent.  
GRAFIKA  
Fil-art d.o.o.  
PRIJEVOD  
Dr. sc. Sladana Milardović,  
dr. med. dent.  
LEKTOR  
Jasmina Škoda, prof. hr. jezika i  
književnosti  
MARKETING  
Dental Media Grupa d.o.o.  
TISAK  
Radin print d.o.o.  
NAKLADA  
4000 primjeraka  
Sljedeće izdanje Dental Tribune-a izlazi u  
lipnju 2019. godine

#### DTI - VLASNIČKA STRUKTURA

TVRKA, NAKLADNIK  
Dental Media Grupa d.o.o.  
MATIČNI BROJ  
02293749, OIB: 82547088036  
ODGOVORNA OSOBA NAKLADNIKA  
Sanela Drobnjak, dipl.oec.  
SJEDIŠTE NAKLADNIKA  
Kolodvorska 1A., 10410 Velika Gorica  
TELEFON I TELEFAKS NAKLADNIKA  
Tel.: 01/ 6251 990  
E-POŠTA I WEB-STRANICA NAKLADNIKA  
info@dentalmedia.hr  
www.dentalmedia.hr  
VLASNIK NAKLADNIKA I POSTOTAK  
UDJELA U VLASNIŠTVU  
Dental Media Grupa d.o.o., 100%  
vlasništvo  
NAZIV MEDIJA  
Dental Tribune International  
VRSTA MEDIJA  
tiskani

# MATIČNE STANICE IZ MLIJEČNIH ZUBI pomažu u regeneraciji zubne pulpe

Izvor: DTI

**PHILADELPHIA/XI'AN** – Liječenje nekroze pulpe nakon traume u djece predstavlja veliki izazov. Nedavno provedeno istraživanje dokazuje da matične stanice iz mliječnih zubi mogu pridonijeti regeneraciji zubne pulpe.

Ako se dotok krvi u zub prekine zbog traume, dolazi do manjkave opskrbe zubne pulpe hranjivim

tvarima i kisikom. Tkivo polako odumire i postoji opasnost od gubitka zuba. Budući da je u djece i adolescenata razvoj korijena i dalje u tijeku, obično se provodi postupak apeksifikacije. Međutim, regeneracija tkiva time nije moguća. Istraživači Sveučilišta u Pennsylvaniji, SAD i Četvrtog vojnog medicinskog Sveučilišta (FMMU) u Xi'anu, Kina, otkri-

li su način s ljudskim matičnim stanicama zubne pulpe (hDP-SC) mliječnih zubi. Istraživanje je objavljeno u časopisu Science Translational Medicine. Za istraživanje je odabrano 30 kineske djece s ozlijeđenim i intaktnim prednjim mliječnim zubima. Znanstvenici su uzeli matične stanice iz mliječnih zubi, reproducirali ih u laboratoriju i ugradili u

traumatizirane zube. U kontrolnoj skupini s desetero djece provedena je klasična apeksifikacija.

Tim je otkrio da su implantirane matične stanice značajno poboljšale regeneraciju zubne pulpe. Ne samo pulpno tkivo nego i stanice koje proizvode dentin i vezivno tkivo. Rezultati terapije matičnim stanicama pokazali su poboljšanje rasta korijena zuba i smanjenje

otvora na vrhu korijena.

U razdoblju promatranja od tri godine istraživači nisu pronašli negativne učinke. U sljedećem koraku žele pronaći način kako postupak primijeniti kod odraslih. Budući da oni obično više nemaju mliječne zube, testovi se između ostalog trebaju provesti s donorskim stanicama. [\[1\]](#)

## Europski stomatolozi kritiziraju širenje dentalnih lanaca RAZVOJ SUSTAVA NA ŠTETU ZAŠTITE PACIJENATA?

Izvor: DTI

**BERLIN/BRUXELLES** – Europska udruga stomatologa (CED) na plenarnom sastanku u Bruxellesu sredinom studenog prošle godine uputila je oštre kritike financijskim ulagačima koji upravljaju dentalnim lancima. Većina delegata CED-a usvojila je rezoluciju koja upozorava na ozbiljne negativne primjere iz Francuske,

Španjolske, Francuske i Velike Britanije koje se suočavaju sa sve većom komercijalizacijom stomatološke skrbi u Europi.

CED smatra da je zaštita pacijenta ozbiljno ugrožena. Povjerljiv odnos uvijek postoji između doktora i pacijenta, kako naglašava i CED u svojoj rezoluciji. Financijski aspekt ne bi trebao

utjecati na ovaj odnos povjerenja i odluke o liječenju.

Sa stajališta CED-a kod velikih dentalnih lanaca postoji određeni rizik kod dentalnih usluga: ako lanci ili korporacije koji osiguravaju cjelovitu ili djelomično stomatološku zaštitu regije moraju prekinuti svoje djelovanje, postoji akutni

rizik. Taj se problem već pojavio u nekim državama članicama EU-a. Ako su dentalni lanci u pojedinim državama članicama EU-a već legalno dopušteni, CED preporučuje da na čelu budu samo doktori dentalne medicine koji i rade u tim tvrtkama. Dr. Peter Engel, član njemačke delegacije CED-a i predsjednik BZÄK-a,

pozdravlja rezoluciju o dentalnim lancima: "Već imamo zabrinjavajući razvoj događaja s dentalnim lancima u mnogim zemljama članicama EU-a. I u Njemačkoj se dentalni lanci sve više razvijaju. Ne možemo napraviti iste pogreške kao druge zemlje. Zaštita pacijenta mora biti na prvome mjestu", rekao je Engel. [\[1\]](#)

## GUBITAK MLIJEČNIH ZUBI djeca doživljavaju kao pozitivno iskustvo

Izvor: DTI

**ZÜRICH, Švicarska:** Iako gubitak mliječnih zubi može biti neugodan i bolan za djecu, interdisciplinarna istraživačka skupina sa Sveučilišta u Zürichu (UZH) otkrila je da su osjećaji djece prema tom iskustvu pretežno pozitivni. Istraživanje je također pokazalo da prethodni posjeti stomatologu, kao i pozadina roditelja i razina edukacije, imaju utjecaj na to kako djeca doživljavaju gubitak svog prvog mliječnog zuba.

Djeca obično gube prvi mliječni zub oko šeste godine. Ovaj postupni proces vjerojatno je jedna od prvih bioloških promjena na tijelu koje djeca svjesno doživljavaju. Osjećaji povezani s tom

velikom promjenom jako su različiti, od sreće zbog činjenice da konačno pripadaju svijetu odraslih do straha zbog gubitka dijela tijela.

Interdisciplinarni tim istraživača sa UZH-a, u suradnji sa školskim stomatološkim centrom grada Züricha, istraživao je osjećaje djece kada su izgubila svoj prvi mliječni zub i koji čimbenici igraju ulogu. Znanstvenici su ispitivali roditelje djece koja su već bila izgubila barem jedan mliječni zub. Od otprilike 1300 prikupljenih odgovora, oko 80 posto roditelja izvijestilo je o pozitivnim osjećajima, dok ih je samo 20 posto izvijestilo o negativnom iskustvu.

Istraživači su otkrili da su prethodni posjeti stomatologu također imali utjecaj na osjećaje djece. Oni čiji su prethodni posjeti bili povezani s karijesom i u vezi s tim možda sa sramom i krivnjom, imali su manje pozitivne osjećaje kada su izgubili prvi mliječni zub. Međutim, ako je prethodni posjet bio zbog nesreće i zbog toga neočekivan i možda bolan događaj, gubitak prvog mliječnog zuba povezan je s pozitivnim emocijama. Prema glavnom autoru, dr. Raphaelu Patcasu s Klinike za ortodontiju i dječju stomatologiju, jedno je moguće objašnjenje da se mliječni zubi postupno rasklimavaju prije nego što ispadnu – proces koji je za razliku od nesreće spor i predvidljiv. To podupire i nalaz

da su djeca kod kojih je gubitak zuba trajao duže imali više pozitivnih osjećaja. Što je bilo duže vrijeme pripreme i čekanja, to su veći bili olakšanje i ponos kada je zub konačno ispao.

Nadalje, istraživanje je pokazalo da su sociodemografski čimbenici povezani s osjećajima djece. Na primjer, djeca su bila sklonija pozitivnim osjećajima poput ponosa ako su njihovi roditelji bili obrazovaniji i ako su bili iz nezapadnih zemalja. Istraživači su pretpostavili da kulturološke razlike igraju ulogu. To uključuje način odgoja i norme koje roditelji prenose na svoju djecu, kao i rituale povezane s gubitkom mliječnih zubi.

"Naši rezultati ukazuju na to da djeca procesuiraju prethodna iskustva povezana sa zubima i integiraju ih u svoj emocionalni razvoj," rekao je suautor istraživanja, prof. Moritz Daum, s Instituta za razvojnu psihologiju. Ovaj nalaz jednako je važan za stomatologe i roditelje: "Osobito kada karijes predstavlja problem, treba komunicirati s djecom," dodao je Daum. "Ovime se osjećaji povezani sa zubima i stomatologima mogu staviti u najpozitivniji mogući kontekst."

Istraživanje pod naslovom "Osjećaji povezani s gubitkom prvog mliječnog zuba", objavljeno je u časopisu International Journal of Paediatric Dentistry. [\[1\]](#)

# IDS 2019 priprema se za još jednu rekordnu godinu

Izvor: DTI

**KÖLN, NJEMAČKA:** Najveća svjetska izložba dentalne medicine i dentalne tehnike otvara se 12. ožujka i traje do 16. ožujka. Na proširenoj izložbenoj površini od 170.000 m<sup>2</sup>, 38. Međunarodni dentalni sajam (IDS) predstaviti će se 2260 izlagača, a popis raste, iz više od 60 zemalja, uključujući međunarodne tržišne lidere u dentalnoj medicini, tehnici, komunikaciji i organizaciji – stručni će sajam imati sve. Ni jedan drugi događaj u dentalnoj industriji ne predstavlja toliko široku paletu proizvoda i usluga kao IDS.

S više međunarodnih izlagača – ove se godine očekuje da njih 70 posto dolazi iz inozemstva – na IDS-u 2019 cijeli niz inovacija u digitalnoj dentalnoj

medicini donijet će posjetiteljima mnogo sofisticiranosti i uzbudjenja na izložbenom prostoru koji sada uključuje šest velikih dvorana. Najveći broj međunarodnih izlagača je iz SAD-a, Velike Britanije, Republike Koreje, Kine, Italije, Francuske i Švicarske; a tvrtke će dolaziti iz Australije, Brazila, Hong Konga, Indije, Španjolske, Turske i drugdje kako bi sudjelovale. Organizatori ovog događaja vjeruju da će ovogodišnji IDS ponoviti rekordnu posjećenost 2017.

U 2017. bilo je 2305 izlagača iz 59 zemalja, a 72 posto izlagača bilo je internacionalno. To je bilo preko 1000 izlagača više nego na sajmu 2015., a taj trend ukazuje na povećanje broja izlagača i za 2019. S obzirom na to, dvorana 5 koristit će se ove godine kako bi



Izvor fotografije: Koelnmesse

se pratila potražnja za izlagačima i posjetiteljima, a uključuje i novi kutak za hranu.

U skladu s tradicijom, dan otvaranja bit će dan trgovaca koji je usmjeren na specijaliziranu trgovinu i uvoznike, dajući mogućnost pregovora na licu

mjesta. Prema nezavisnom istraživanju IDS-a za 2017., 45 posto posjetitelja iz inozemstva bilo je odgovorno za odluke o nabavi za svoje tvrtke. Od međunarodnih izlagača, 99 posto uspostavilo je nove međunarodne kontakte, a 95 posto uspostavilo je nove kontakte s potencijalnim njemačkim

kupcima.

U Speakers' Corneru, koji se nalazi na forumu posjetitelja, međunarodni stručnjaci i vodeći proizvođači predstaviti će aktualna dostignuća iz područja znanosti i istraživanja te održati predavanja vezana uz praksu nudeći vrijedne uvide iz svih područja dentalne medicine.

Osvrnuvši se na IDS 2017., dr. Peter Engel, predsjednik Njemačke komore dentalne medicine (Bundeszahnärztekammer), izjavio je: "Međunarodni dentalni sajam ponovno je ispunio svoju reputaciju vodećeg svjetskog sajma za sektor dentalne medicine." ■

## Ponuda na IDS-u za doktore dentalne medicine

	Domaći izlagači	Međunarodni izlagači	Ukupno
Oprema za ordinaciju	463	1262	1725
Dentalni materijali	123	308	431
Lijekovi	71	191	262
Pomoćni materijali	199	403	602
Implantologija	133	379	512
Profilaksa, oralna higijena, estetika	168	340	508

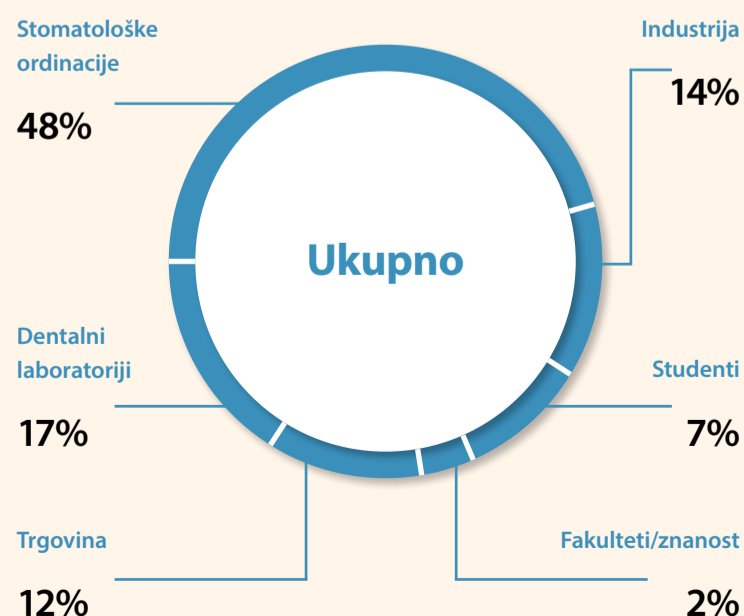
## Porijeklo posjetitelja

Europa (osim Njemačke)	45533
Istočna Europa	10344
Sjeverna Amerika	2620
Južna i srednja Amerika	4600
Bliski Istok, Afrika	11203
Oceanija	868

## Zanimanje posjetitelja

Doktor dentalne medicine	31%
Dentalni asistent	13%
Dentalni higijeničar	3%
Dentalni tehničar	19%
Trgovac, zastupnik	8%
Samostalni trgovac	4%
Student	6%

## Struktura posjetitelja



## Koju ulogu igra ponuda na ovom sajmu kod vaše odluke o kupnji?

Presudnu	68%
Savjetodavnu	20%

## Koji su najvažniji ciljevi posjeta ovom sajmu?

Informiranje o novostima i trendovima	58%
Praćenje tržišta	60%
Razmjena iskustava i informacija	55%
Edukacija	50%
Testiranje proizvoda	47%
Njegovanje kontakata	50%
Stvaranje novih kontakata	54%
Priprema kupnje planirane nakon sajma	39%
Kupnja na sajmu	37%

## Koliko ste zadovoljni s ponudom na IDS-u 2017?

Vrlo zadovoljni /zadovoljni	82%
-----------------------------	-----

## Koliko ste ukupno zadovoljni s IDS-om 2017?

Vrlo zadovoljni/zadovoljni	81%
----------------------------	-----

## Hoćete li posjetiti IDS 2019?

Da, sigurno/vjerojatno	80%
------------------------	-----

## Biste li dobrom prijatelju/poslovnom partneru preporučili posjet IDS-u 2019?

Da, sigurno/vjerojatno	95%
------------------------	-----

IDS 2019





10. JUBILARNI

# AESTHETIC DENTAL MOMENT

KONGRES ESTETSKE DENTALNE MEDICINE

**17.-18. 2019.** SVIBNJA

City Galleria Zadar / dvorane Cinestar centra  
 Hotel Kolovare

Poziv na prijavu poster prezentacija do 20.03.

[www.ad-moment.com](http://www.ad-moment.com)

DOKTORI DENTALNE MEDICINE



**BERNARD JANKOVIĆ**



**DAVID GEŠTAKOVSKI**



**DAVID KLAFF**



**DAVID RAICKOVIĆ**



**DRAŽEN JOKIĆ**



**IVAN MILETIĆ**



**IVICA PELIVAN**



**JERKO REBIĆ**



**KONRAD H. MEYEMBERG**



**MILOŠ LJUBIČIĆ**



**MIODRAG ŠĆEPANOVIĆ**



**SILVANA JUKIĆ KRMEK**



**STANKO MILETIĆ**



**VLATKO PANDURIĆ**



**ANDREJ LAZIĆ**



**DENTAL IMPULS**

DENTALNI TEHNIČARI



**DENTAL SOLUTIONS**



**PAVEL METELKA**



**ROBERT ZUBAK**



**UROŠ JOVANOVIĆ**



**VINKO ILJADICA**



**GORDANA RULEK**



**OLIVERA DRČA**



**RUŽICA POTKRAJČIĆ**

DENTALNI ASISTENTI

# Glavni trend na IDS-u 2019: 3D print

## Dentalna medicina predvodi ovo područje i otvara nove mogućnosti za industriju.

Izvor: DTI

Köln, Njemačka – Prema aktualnoj analizi, globalno tržište za proizvode izradene 3D printom bi do 2030. trebalo porasti u prosjeku za 13 do 23 posto na volumen od 22,6 milijardi eura. U usporedbi industrijskih grana, 3D print doživljava najveći porast u medicini i dentalnoj medicini. Tako doktori dentalne medicine, dentalni tehničari i dentalna industrija imaju pionirsku ulogu.

Odavno se etablirala proizvodnja metalnih konstrukcija ili, na

primjer, polimernih modela 3D printom. Istraživači tržišta najveće mogućnosti primjene 3D printa vide u izradi ortodontskih aparata, proteza, krunica, mostova i modela. U nekim laboratorijima već sada se ova tehnologija svakodnevno primjenjuje.

Posebnu pozornost 3D tehnologija iznova izaziva svojim spektakularnim mogućnostima. Jedna od je inovacija na području profilakse, među ostalim, individualizirani držač zubnog konca izrađen 3D printom.

U komunikaciji su se osobito korisnima pokazale pomične slike. Pritom digitalno dizajnirani osmijeh u suglasnosti s pacijentom služi kao predložak za printani 3D model.

Također je robot jednoj pacijentici uspješno ugradio dva 3D printana zuba. Nakon odstranjivanja oralnog tumora, izvorni oblik čeljusti može se rekonstruirati tako da se skenira defekt i 3D printom proizvede šablona. Ona služi za uzimanje košanog bloka s drugog mjesta

(npr. fibule), koji se transplantira u usta i savršeno uklapa – za pacijenta osmosatna "sve-u-jednom" operacija.

Danas se uloga 3D printa ne smije podcijeniti – u međuvremenu postoji veliki broj različitih metoda.

Na IDS-u, Međunarodnom dentalnom sajmu koji se održava od 12. do 16. ožujka 2019. u Kölnu, predstavlja se cijeli niz postupaka i aplikacija koji se već danas uspješno primjenju-

ju, uključujući 3D print modela svih vrsta, gingivnih maski, kirurških predložaka, prototipova za lijevanje, individualne žlice, udlaga (uključujući ortodontske alignere), prijenosne indekse, dugotrajne privremene nadomjeske, krunice i mosne konstrukcije kao i metalne baze proteza.

Ponudajući će govoriti o obilježjima materijala za 3D print, softverskim rješenjima i koordiniranim uslugama za kliniku i laboratorij. [\[1\]](#)

OGLAS




# BEGO IMPLANT SYSTEMS

12. do 16. ožujka 2019. u Kölnu

Uzbudljive informacije, intenzivni dijalozi i izazovno testiranje Vaših vještina

Partners in Progress

# BEGO Semados® SC/SCX i RS/RSX implantati



## BEGO Semados® SC/SCX i RS/RSX implantati

- SC/SCX Cilindričan implantat zaobljenog vrha za zaštitu anatomske strukture
- RS/RSX Koničan implantat zaobljenog vrha za zaštitu anatomske strukture
- Ista protetika za oba sustava
- Platform Switch
- Provjerena konusna veza pod kutom od 45° za optimalan dosjed abutmenta
- Individualizirane CAD/CAM komponente
- Izrađeni od čistog titana klase 4 za medicinsku uporabu
- TiPurePlus površina visoke čistoće i homogenosti

Made in  
Germany

[www.bego.com/implantology-solutions](http://www.bego.com/implantology-solutions)

### BEGO Croatia d.o.o.

Hrvoja Macanovića 16, 10000 Zagreb

Tel/Fax: +385 (0)1 3375 921

e-mail: [info-croatia@bego.com](mailto:info-croatia@bego.com)



# Granice minimalno invazivnih ljosaka

Autori: Diva Nang, dr. Arzu Tuna, dr. Umut Baysal

U estetskoj dentalnoj medicini non-prep ljoske predstavljaju jednu od najneinvazivnijih metoda restauracije zubi. One među ostalim omogućuju korekciju oblika zubi kao i raznih malokluzija bez brušenja. Hoće li biti moguće izraditi non-prep ljosku ili će biti potrebna modificirana ili čak klasična preparacija za ljoske, pažljivo se određuje u okviru planiranja terapije za svaki pojedinačni zub. Pritom treba uvijek uzeti u obzir želje pacijenta.

Sljedeći slučaj, u kojem se tek nakon dijagnostičkog navoštavanja pokazalo da kod pacijenta nije tek tako moguće izraditi non-prep ljoske, ukazuje na granice minimalno invazivne terapije ljoskama.

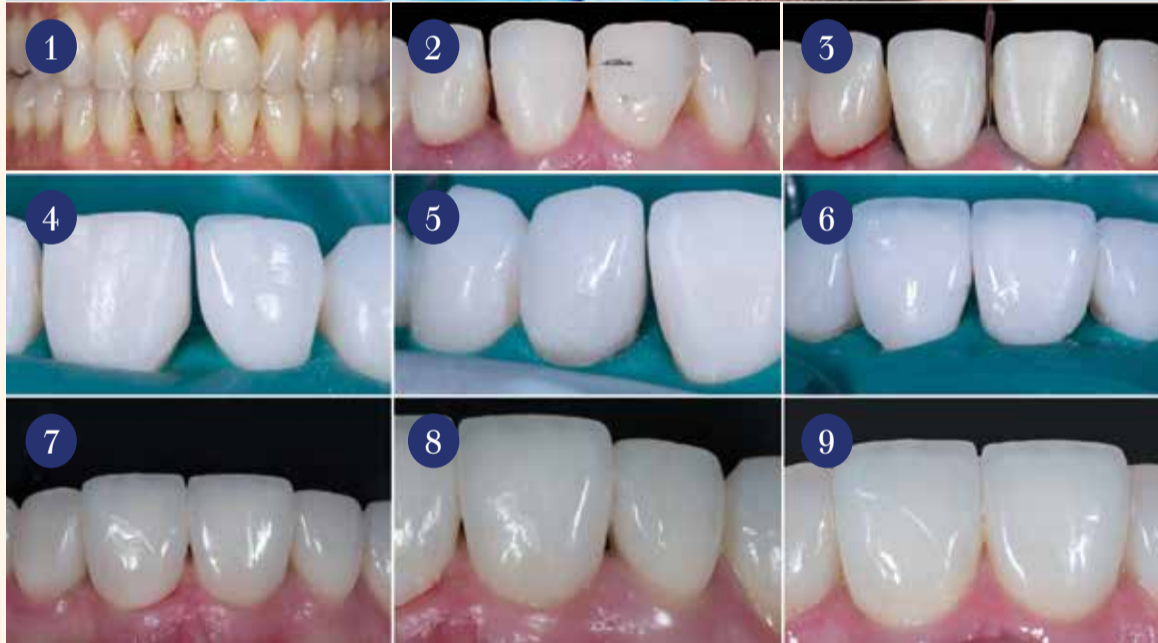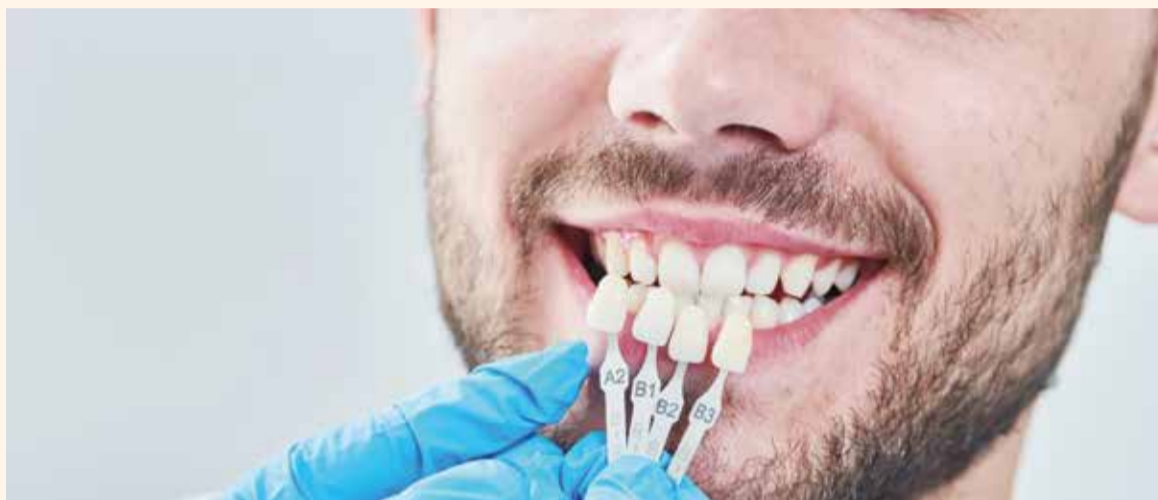## Početna situacija

Pacijent u dobi od 45 godina došao je zbog nezadovoljstva okruglastim oblikom svojih gornjih sjekutića što je rezultiralo crnim trokutima između jedinica i dvojki s obje strane. Također mu je smetala različita dužina jedinica i želio je estetsku rekonstrukciju (slika 1.). Posebno je naglasio da mu je važno maksimalno očuvanje zdravog zubnog tkiva tijekom terapije, tako da je prva zamisao bila izrada non-prep ljosaka.

## Planiranje terapije

Prije početka terapije provedena je estetska analiza<sup>1</sup>. Postupak se obično izvodi s pomoću digitalnih fotografija na temelju kojih se kalkuliraju parametri relevantni za kasniju restauraciju, kao što su središnja linija, linija osmijeha te omjer dužine i širine zubi.

S ovim informacijama, kao i saznanjem o individualnim željama pacijenta, u ovom slučaju dentalni tehničar proveo je dijagnostičko navoštavanje i prenio mogući rezultat na situacijski model, a zatim je s pomoću silikonskog ključa i materijala za privremene nadomjeske (Structur, VOCO) sve preneseno u pacijentova usta. Time su, osim estetskih, procijenjeni i fonetski i funkcijski parametri. Na temelju dijagnostičkog navoštavanja, osim toga, mogla se provjeriti izvedivost plana terapije. Ispostavilo se da je zbog smjera uvođenja budućih restauracija bilo potrebno minimalno preparirati zube kako bi se korigirala duboka podminirana područja. Isto tako postalo je vidljivo da, s obzirom na veličinu crnih trokuta, maksimalno moguće proširenje širine jedinica dopušteno s estetskog aspekta ne bi bilo dovoljno da ih se zatvori. Dakle, izvorni plan promijenio se u smislu da bi i dvojke trebalo opskrbiti ljoskama. Kako bi se u potpunosti izbjegla preparacija dvojki, zub 22 mezijalno je u podminiranom području nadograđen kompozitom, tako da nije bilo potrebno brušenje da bi se mogla izraditi ljoska. Međutim, rubovi te



ljoske mezijalno su djelomično završavali u kompozitu.

## Izbor boje i materijala

Prije preparacije određena je boja zubi u što je uključen i pacijent. Općenito, stupanj svjetline pokazao se mnogo važnijim od tona<sup>5</sup>. Ako je on između dvije razine svjetline, tada je bolje odlučiti se za svjetliju alternativu. Budući da je translucencija ljoske slična caklini, postiže se kameleonski učinak. Prema tome, odabrana boja nadomjeska će se nakon cementiranja prilagoditi boji cakline zuba koja prosijava. Stoga je ovisno o svjetlini bataljka povremeno korisno ponovno odrediti boju nakon preparacije<sup>6</sup>. U ovom slučaju odabrana je boja cakline A1.

Prije preparacije također treba izabrati materijal. U posljednjih nekoliko godina dokazale su se ljoske od silikatne keramike. Za svaki proizvodni proces postoje različite silikatne keramike. Za postupak prešanja na raspolaganju su glinična keramika, leucitima ojačana staklo-

keramika i – u ovom slučaju korištena – litij-disilikatna keramika (IPS e.max<sup>®</sup> Press, Ivoclar Vivadent). Klinička istraživanja pokazala su da sve tri vrste keramike postižu dobre dugoročne rezultate<sup>7-9</sup>.

## Preparacija i otisak

Ovisno o specifičnoj kliničkoj situaciji, oblik preparacije za ljosku može biti različit. U ovom slučaju odabran je epigingivni položaj ruba. Osim toga, interproksimalno su otvorene kontaktne točke. To omogućuje bolje zatvaranje interdentalnih trokuta koji su predstavljali estetski problem. Ovaj oblik preparacije nešto je invazivniji, ali bi u slučaju očuvanja aproksimalnog kontakta širina zuba ostala ista tako da bi mogućnost korekcije dužine bila ograničena kako se ne bi poremetio definirani omjer širine i dužine zubi<sup>3,10</sup>.

Nakon postavljanja retrakcijskih konaca slijedilo je kontrolirano brušenje dijamentnim markerom dubine koji je vođen kroz mock-up te je zubno tkivo uklonjeno samo

tamo gdje minimalna debljina sloja još nije dosegnuta (slika 2.). Prije uzimanja otiska (Honigum, DMG), kompozitom je korigiran mezijalni dio zuba 22 kako bi se uklonilo podminirano mjesto (slika 3.). Na zubima 11 i 21 izradeni su privremeni nadomjesci (Luxatemp, DMG).

Nakon probe ljoske su cementirane klasičnom adhezivnom tehnikom uz jetkanje cakline (ortofosforna kiselina) i kondicioniranje keramike (fluorovodična kiselina, silan), nanošenje adheziva (OptiBond<sup>TM</sup> FL, Kerr) i korištenje svjetlosno polimerizirajućeg kompozitnog cementa (Variolink<sup>®</sup> Esthetic LC svjetlo, Ivoclar Vivadent) pod koferdamom (slike 4. do 6.). Pritom se na zubu 21 pojavila napuklina na ljoski (slika 6.). Završno su rubovi obrađeni i polirani (Slike 7. do 9.).

## Rasprava

Kao i u svim područjima medicine, terapijski pristup minimalne invazivnosti našao je svoje mjesto i u dentalnoj medicini. Međutim, da to

ne bi bilo na štetu estetike konačnog rezultata, mora se pronaći kompromis između invazivnosti i estetike. U ovom slučaju, koji nije u potpunosti odgovarao indikacijama za non-prep ljoske, to je značilo da će rub ljoske završiti u kompozitu kako bi dvojke mogle ostati intaktne, iako su rubni defekti češći na ljoskama koji graniče s kompozitom<sup>11,12</sup>.

Minimalno invazivna restauracija obično uključuje tanke nadomjeske čiji je konačni položaj ponekad teško odrediti prilikom cementiranja. To opet povećava rizik od pogrešnog pozicioniranja i loma u trenutku cementiranja<sup>13</sup>. U ovom slučaju, odlučeno je zajedno s pacijentom da će se oštećena ljoska ostaviti jer oštećenje nije bilo vidljivo na kraju cementiranja, a njezino uklanjanje dovelo bi do dodatnog gubitka tvrdog zubnog tkiva. Svaki restaurativni postupak, bilo direktan ili indirektan, ne može se revidirati neinvazivno. Izraz neinvazivan/minimalno invazivan ne bi smio izazvati lažna očekivanja kod pacijenata. ■

*Napomena: Članak objavljen u časopisu Cosmetic Dentistry 2018;4:6-8 pod originalnim naslovom "Grenzen minimalinvasiver Veneers". Popis literature dostupan je na upit.*

## O autoru



**Diva Nang**

diva-nang@web.de



**Umut Baysal, dr. med. dent.**

u.baysal@me.com



**Arzu Tuna, dr. med. dent.**

arzutuna@icloud.com

Praxis am Nordwall  
Nordwall 2, 57439 Attendorn, Njemačka  
www.zahnarzt-attendorn.de



Become NEW, become CHIC



LEADING DENTAL BUSINESS SUMMIT


38. Internationale Dental-Schau · 38<sup>th</sup> International Dental Show

Köln · Cologne, 12-16 March 2019

Besuchen Sie uns!  
Visit us!



Hall 10.2 · Stand P060



*newCHIC* rješenje za  
Vašu privatnu praksu!



**MEDIT**

CC newCHIC - 4 osovinska jedinica za freziranje blokova

CC newCHIC je zbog svoje veličine i mogućnosti mokrog freziranja primjerena za ordinacije i dentalne laboratorije koji žele frezati samo male blokove ili ju koristiti kao dodatnu jedinicu za freziranje.

Odlična kombinacija!

CC newCHIC, VITA blokovi širokog spektra indikacija i intraoralni skener i500.