



## Indirektna kompozitna ali keramična restavracija

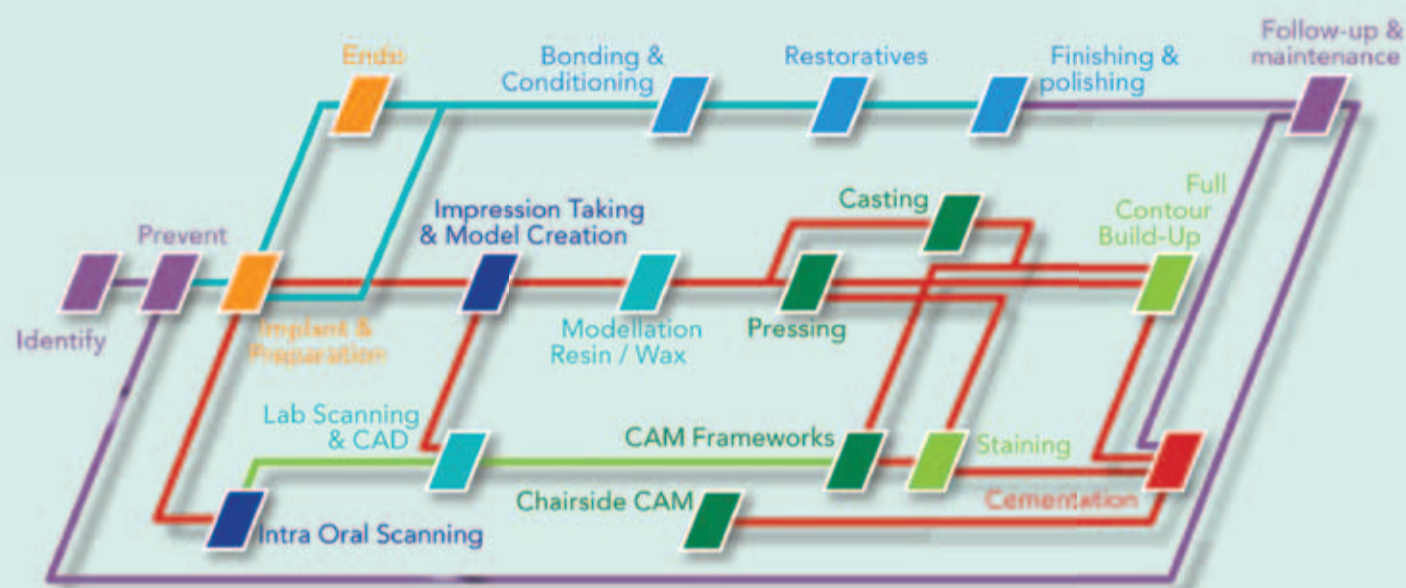
stran 2-3

Za katero rešitev se je bolje odločiti pri posameznem primeru

## Rešitev za neželene stranske učinke

stran 16-18

1. del pilotne raziskave o učinkovitih naravnih zdravilih



## Od 5,25% do 6% NaOCl in 17% EDTA

stran 22-24

sta poleg fiziološke raztopine najpomembnejši učinkovini Sleimanovega zaporedja irigantov

PEOPLE HAVE PRIORITY



Ne le pacient, skoraj že prijatelj:

# Skupaj do uspeha!

# Indirektne kompozitne restavracije

## v posteriornem območju: najverjetneje ena od najboljših možnosti

Klinični potek po korakih z GC GRADIA plus kompozitom, cementiranim z G-CEM LinkForce

Kljub veliko prednostim, ki jih nudijo, imajo keramične restavracije tudi veliko slabosti, kot je na primer obraba antagonistov in neuspehi zaradi lomljivosti. Zaradi tega so v določenih primerih indirektna kompozitna restavracija boljša izbira. Visoko-trdnostni indirektni kompoziti imajo prednost zaradi manjše verjetnosti lomljenja marginalnih robov sklenine okrog robov restavracije in imajo boljšo dolgoročno stabilnost robov. Glede na izsledke raziskav indirektna overlay kompozitna restavracija prav tako kažejo boljšo odpornost na obrabo materiala in propagacijo pok pri posteriornih endodontsko zdravljenih zobeh<sup>1,2</sup>.

Z indirektnimi kompozitnimi restavracijami sta stopnja obrabe sklenine in skupna stopnja obrabe ugodnejši kot pri keramičnih restavracijah<sup>3</sup>. Poleg tega kompozitne restavracije na implantatih predstavljajo podoben dinamičen odziv na obremenitve (dušenje oz. amortiziranje sil), primerljiv z naravnimi zobmi s simuliranim periodontalnim ligamentom<sup>4</sup>



1 Delovni model z gingivalno masko in raven abutment - opornik.



2 Raven opornik, privijačen na laboratorijski analog.



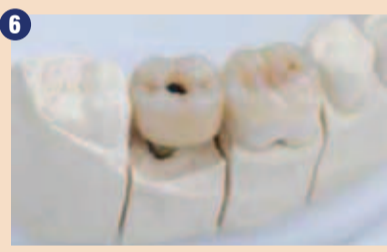3 Speskan opornik in tretiran z GC Metal Primerjem II. Univerzalen primer, kot je GC G-Multi Primer, se lahko prav tako uporabi. Funkcionalna fosfatna monomera (MDP) bo omogočila močno vez med kovinsko površino in kompozitnim cementom.



4 Na preparacijo onleja je bila dana izolacija.



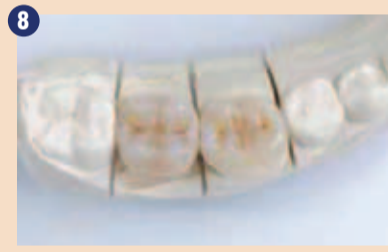5 Opornik je bil prekrit z GRADIA Plus Opaker barvo (A3 kombinacijo). Prva plast GRADIA Plus je bila nanešena na onlej preparacijo.



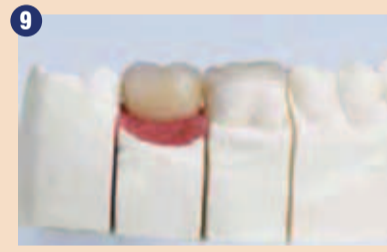6 Končne restavracije na delovnem modelu – vidne dostopne kavitete za vijak.



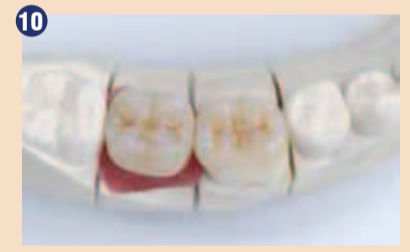7 Končni restavraciji na modelu – vidna kaviteta za vijak.



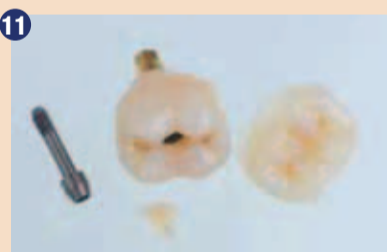8 Kompozitno »jedro« v kaviteti za vijak.



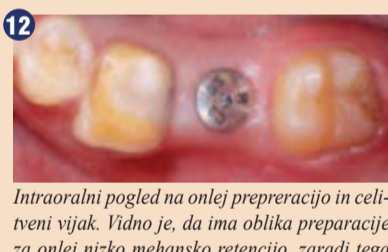9 Končni restavraciji z gingivalno masko.



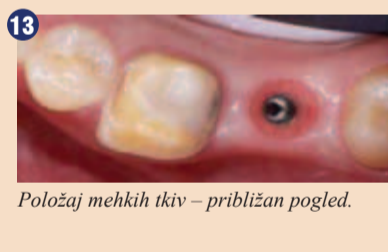10 Končni restavraciji z gingivalno masko – okluzalni pogled.



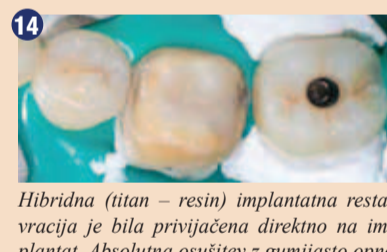11 Končni restavraciji in kompozitno jedro ter klinični ključek za privijačenje.



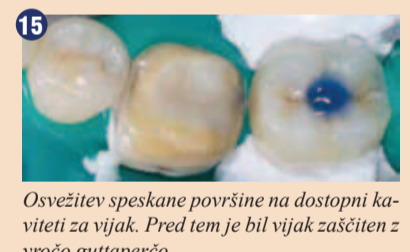12 Intraoralni pogled na onlej prepreracijo in celivni vijak. Vidno je, da ima oblika preparacije za onlej nizko mehansko retencijo, zaradi tega je potrebno adhezivno cementiranje, da zagotovimo močno vezavo in dolgotrajno retencijo.



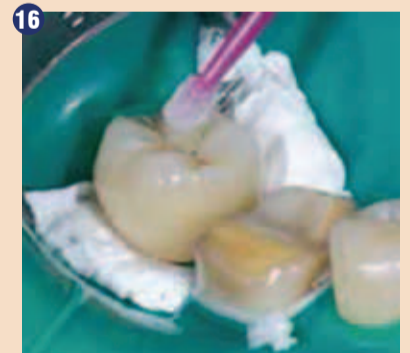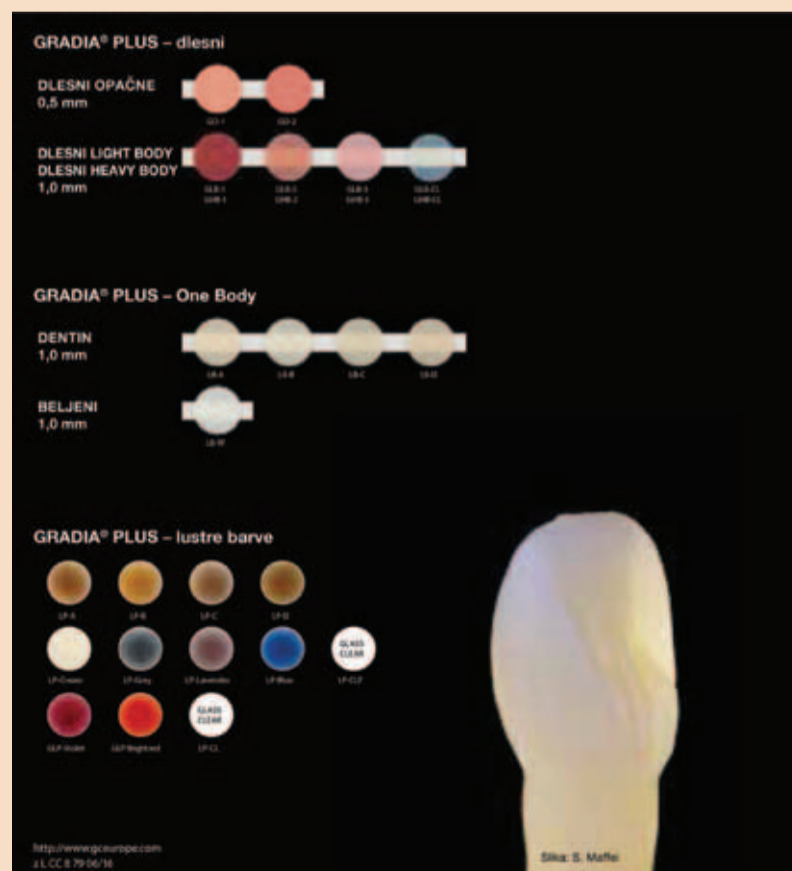
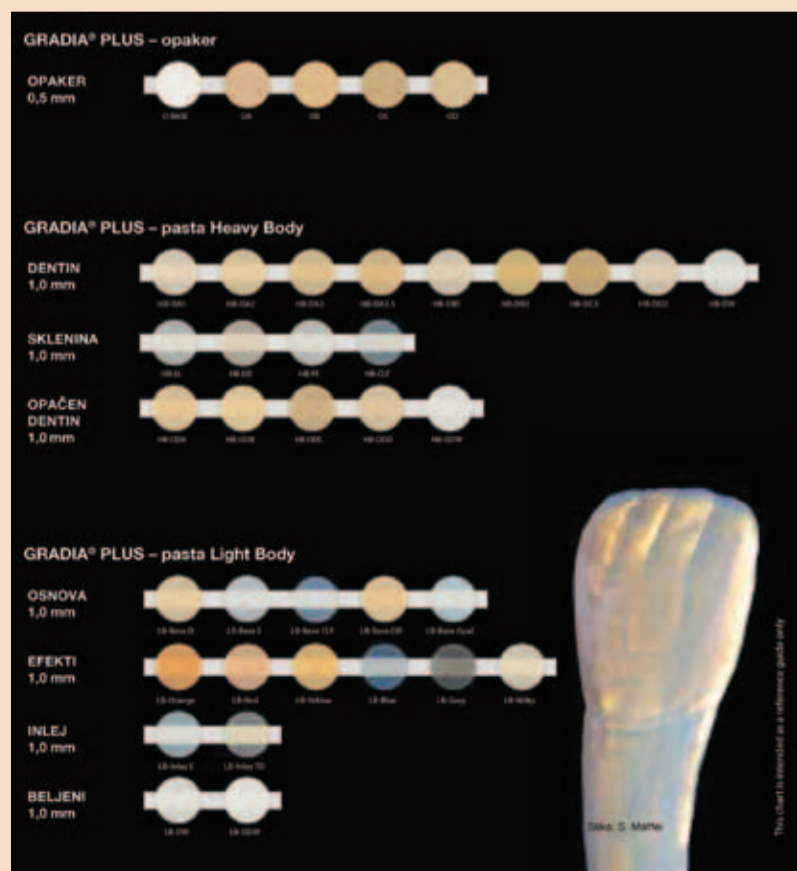
13 Položaj mehkih tkiv – približen pogled.



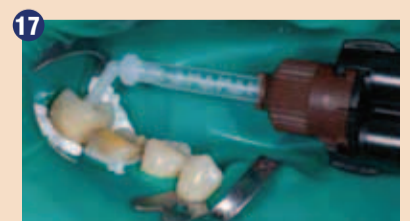14 Hibridna (titan – resin) implantatna restavracija je bila privijačena direktno na implantat. Absolutna osušitev z gumijasto opno in sponka, prekrita s teflonom, je bila uporabljena, da smo zagotovili suho površino restavracije in preprečili kontaminacijo s slino.



15 Osvežitev speskanne površine na dostopni kaviteti za vijak. Pred tem je bil vijak zaščiten z vročo guttaperčo.



16 Aplikacija GC G-Multi Primer.



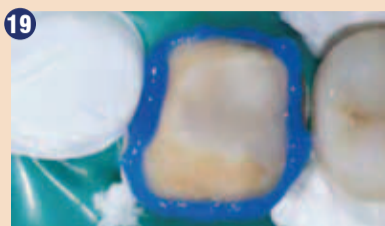17 G-CEM LinkForce je bil apliciran direktno v dostopno kaviteto in kompozitno jedro je bilo cementirano. Zaradi natančne adaptacije kompozitnega jedra je pomembno izbrati takšen cement za cementiranje, ki ima tanko debelino sloja. G-CEM LinkForce ima debelino sloja 4 mikrone in je idealen za takšno situacijo.

Inovativen koncept barv GC GRADIA Plus indirektnega kompozita ki dovoljuje kombinacijo večslojnega plastenja.

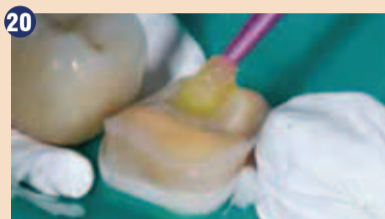



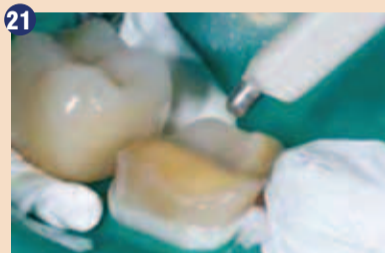18 Svetlobna polimerizacija – 20 s.



19 Selektivno jedkanje sklenine 15 sekund. Raziskave kažejo, da univerzalni adhezivi dosežejo najboljšo vezavo, če je sklenina selektivno jedkana. Če se izognemo jedkanju dentina, je kemična vez zagotovljena in možnost postoperativne občutljivosti minimalna.



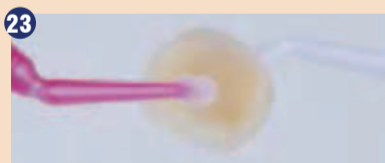20 Aplikacija G-Premio-BOND. Za optimalno adhezijo je potrebno, da je površina zoba čista in vsi ostanki vode se morajo odstraniti. Praktičen način, da osušimo preparacijo, ne da bi jo presušili, je, da uporabimo vatno kroglico namesto brizge z zrakom. Za ta adhezivni material je dovolj aplikacija enega sloja.



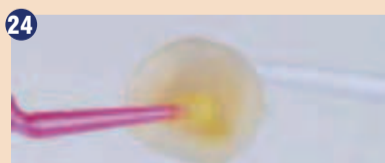21 Sušenje adhezivnega materiala bi se moralo izvesti z maksimalnim pritiskom zraka 5 sekund. To zagotovi tanko debelino filma in učinkovito odstranitev topila ter zaradi tega močno vez adheziva. G-Premio BOND se lahko svetlobno polimerizira pred cementiranjem, da se zagotovi visoka stopnja polimerizacije. To ne vpliva na adaptacijo restavracije, ker ima G-Premio BOND zelo tanko debelino filma.



22 Aplikator, s katerim pobereмо onlej.



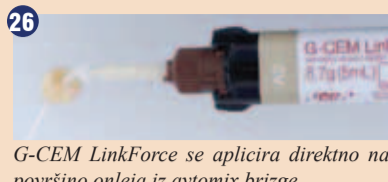23 Speskana kompozitna površina, prekrita z univerzalnim primerjem, GC G-Multi PRIMER. Komponenta silana v G-Multi PRIMER-ju bo promovirala stabilno kemično adhezijo kompozitnega cementa do delcev polnila v visoko polnjenem indirektnem kompozitu GRADIA Plus.



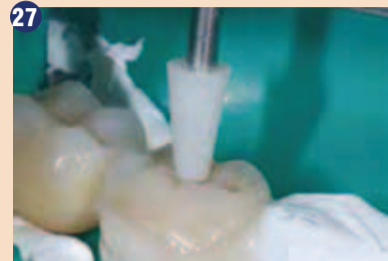24 Aplikacija G-Premio Bond. Vedno temeljito spihamo G-Premio Bond z močnim pritiskom 5 s. Ta korak je opciski. Njegov namen je, da adhezivni bond penetrira globoko v mikropore speskanе površine kompozita. Kompozitni cement z visoko tekočnostjo, kot je G-CEM LinkForce, lahko da zadovoljive rezultate tudi brez pihanja.



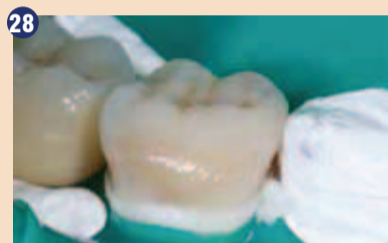25 G-CEM LinkForce je apliciran direktno na površino onleja iz avtomix brizge.



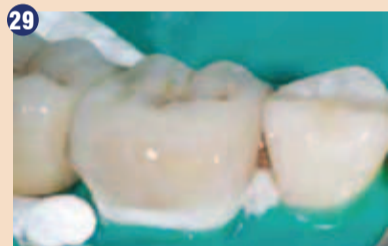26 G-CEM LinkForce se aplicira direktno na površino onleja iz avtomix brizge.



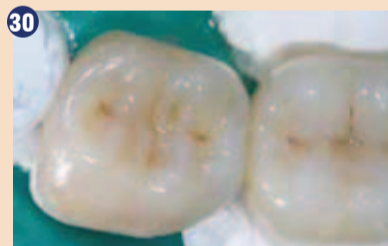27 Onlej se stabilizira z inštrumentom, medtem ko se viški cementa odstranjujejo. Pomembno je, da se onlej ne premakne, medtem ko odstranjujemo viške cementa. Kakršni koli premiki na tej stopnji bodo vodili do zajetja zraka in lunkejev med zobom in restavracijo ali do formacij pok v cementni plasti, ki še ni do konca polimerizirana. Viški se lahko hitro polimerizirajo za 1 s, kar pospeši njihovo odstranitev. Alternativno lahko počakamo okrog 2 minuti, da cement doseže gumasto konsistenco. To bo naredilo postopek odstranjevanja viškov popolnoma varen in brez skrbi.



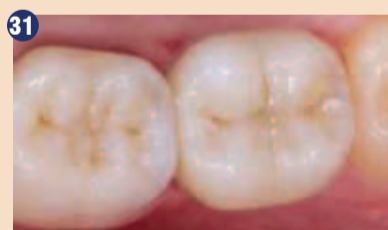28 G-CEM LinkForce viški so bili odstranjeni pred polimerizacijo.



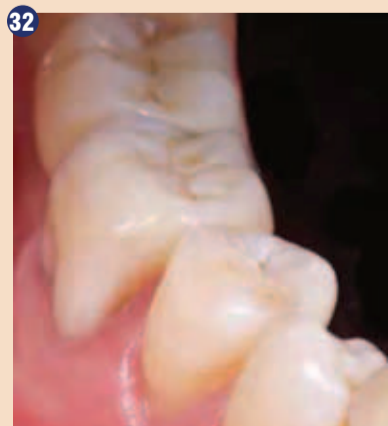29 GRADIA Plus AIR BARRIER je bil nanašen na robove pred končno polimerizacijo. S tem preprečimo kontakt cementa z zrakom in se s tem izognemo formiranju t. i. kisikove inhibicijske plasti. Če se ta plast formira, lahko v prihodnosti povzroči zabarvanje robov zaradi svoje nizke stopnje polimerizacije.



30 Restavraciji po začetni svetlobni polimerizaciji.



31 Končni rezultat – okluzalni pogled. Naraven rezultat se lahko doseže z modernimi kompoziti za indirektnе restavracije, kot je GC GRADIA Plus.



32 Naraven učinek končnih restavracij v primerjavi z obstoječimi zobmi.

in tako kažejo značilno višjo stopnjo preživetja v primerjavi s keramičnimi onleji in prevlekami v kliničnih študijah<sup>5</sup>. Mi uporabljamo kompozite za takšne klinične primere več kot 10 let in imamo zelo dobre rezultate.

1. P Magne, A Knezevic. Influence of overlay restorative materials and load on the fatigue resistance of endodontically treated molars. Quintessence Int. 2009 Oct;40(9):729-37.
2. P Magne. Virtual prototyping of adhesively restored, endodontically treated molars. J Prosthet Dent. 2010 Jun;103(6):343-51.
3. KH Kunzelmann, B Jelen, A Mehl, R Hieckel. Wear evaluation of MZ100 compared to ceramic CAD/CAM materials. Int J Comput Dent. 2001 Jul;4(3):171-84.
4. P Magne, M Silva, E Oderich, LL Boff, R Enciso. Damping behavior of implant-supported restorations. Clin Oral Implants Res. 2013 Feb;24(2):143-8.
5. E Oderich, LL Boff, AA Cardoso, P Magne. Fatigue resistance and failure mode of adhesively restored custom implant zirconia abutments. Clin Oral Implants Res. 2012 Dec;23(12):1360-8.
6. GH Lombardo, CF Carvalho, G Galhano, RO Souza, CA Panavelli. Influence of additional polymerization in the microhardness of direct composite resins. Cienc Odontol Bras. 2007 Apr;10(2):10-15.


Ta članek opisuje uporabo novega indirektnega kompozita GRADIA® Plus (GC) in intraoralni postopek cementiranja.

## Klinični primer

38-letna pacientka, ki že približno 5 let ni imela kakšnih zobozdravstvenih posegov, je bila poslana v našo ordinacijo. Njena glavna težava, ki jo je navajala, je bila nezadovoljiva funkcija zob zaradi manjkajočega zoba in neustreznih restavracij v posteriornem področju. Ni imela nobenih pomembnih zdravstvenih težav in prav tako ni navajala uporabe alkohola ali tobaka. Po natančnem kliničnem pregledu smo pripravili plan zdravljenja, kjer smo navedli visoko stopnjo doseganja dobrega parodontalnega zdravja in aktivno zdravljenje karioznih lezij. Zaradi neustreznega endodontskega zdravljenja je bil naš naslednji korak nekirurška endodontska revizija na zobu 46, medtem ko smo na mesto zoba 47 vstavili implantat po načrtovanju postopka z uporabo računalniške tomografije s stožčastim žarkom (CBCT). Po treh mesecih je bila dosežena uspešna osteointegracija in ob tem času smo začeli z restavrativnimi postopki. Z uporabo GC GRADIA® Plus, nanohibridne-

ga svetlobno polimerizirajočega kompozitnega sistema, smo pripravili kompozitni overlay za zob 46 in privijačeno restavracijo za implantat 47. Da smo dosegli dolgoročno stabilnost materiala, smo po priporočilih izvedli dodatno termično polimerizacijo restavracije v dušikovi atmosferi v peči, da smo povečali konverzijsko stopnjo do 90-95%. Najprej smo vstavili restavracijo na implantatu in dostopnja kaviteta za vijak je bila zaprta z laboratorijsko pripravljenim kompozitnim »jedrom«, ki smo ga cementirali z GC G-CEM LinkForce™ kompozitnim cementom. Priporočamo peskanje restavracij sveže tik pred cementiranjem. Isti material je bil uporabljen za končno adhezivno cementiranje overlaja na 46. ■

Obj.v GCget connected® s privolj.avt.R. Medzin



Avtor:  
Dr. Rafal Medzin, Poljska

# GRADIA PLUS from GC

## kjer se inovacija sreča z indikacijo

# GRADIA

**GC EUROPE N.V.**  
East European Office-Slovenia  
Ulica talcev 1a  
3310 Žalec  
Tel: 03/710-32-70  
Faks: 03/710-32-71  
slovenia@eoo.gceurope.com  
http://eoo.gceurope.com



# Bionična oskrba individualnega zoba – odslej tudi za uporabnike CAD/CAM sistemov



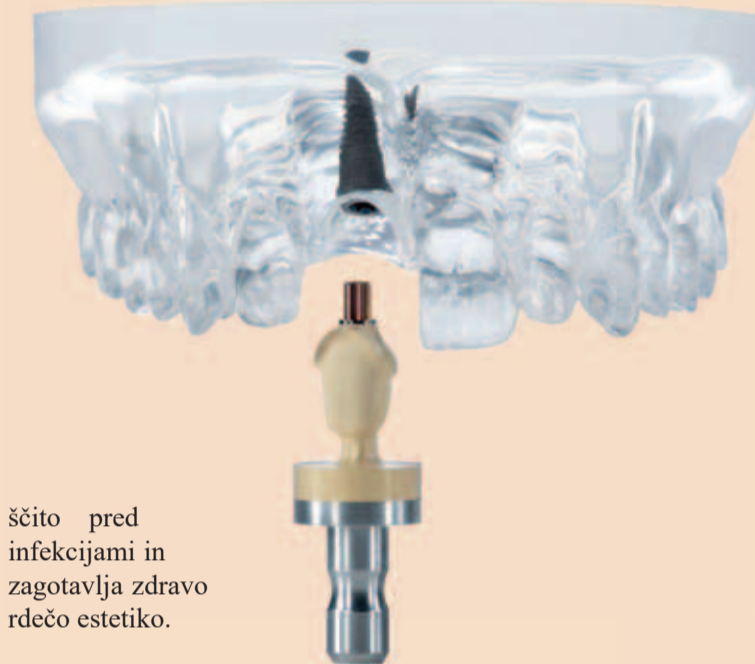Z izdelkom »BioHPP elegance prefabs« podjetje Bredent predstavlja rezilientne hibridne abutmente, ki so sestavljeni iz BioHPP (PEEKa) in titanove baze. Na voljo so za uporabnike CAD/CAM sistemov in sicer za 14 najpogostejših implantatnih sistemov. Od sedaj so lahko pacienti z različnimi implantati v ustih oskrbljeni z enotno rešitvijo.

## Fiziološka oskrba

Zaradi »Off-Peak« lastnosti (absorpcija prekomerne sile) BioHPP, se sila, ki deluje na implantat, občutno zmanjša v primerjavi s silo, ki deluje na implantat preko abutmentov iz titana, cirkonija ali keramike. Ta lastnost omogoča fiziološko in dolgotrajno oskrbo pacientov.

## Higiena in hitro celjenje

Spoj med abutmentom iz BioHPP in titanovo bazo je brez ostankov lepil in mikro razpok. Pred uporabo je mogoče tovrsten abutment tudi sterilizirati v avtoklavu. Opravljene raziskave kažejo, da površina BioHPP omogoča priraščanje gingive na BioHPP. Ta lastnost zagotavlja odlične rezultate pri tako imenovani »One-Time Abutment« terapiji, skrbi za za-



ščito pred infekcijami in zagotavlja zdravo rdečo estetiko.

## Estetika

Zaradi dentinske barve materiala se ob robovih preparacije ne pojavljajo temne sence – visoka estetika brez dodatnega napora.

## Naraven občutek

Občutek pacienta, ki je oskrbljen s protetično rešitvijo iz BioHPP, je enak kot ga je imel pri zdravem stanju v ustih. Ta občutek zagota-




vljata izredna lahkotnost materiala in toplotna prevodnost materiala, ki je podobna kot pri naravnih zobeh.

## Enostavna uporaba

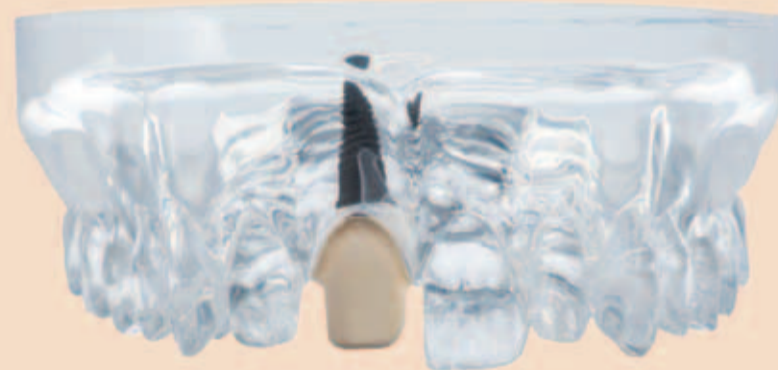Obdelava abutmentov »BioHPP elegance prefabs« je enostavna, saj se obdelujejo ravno tako kot dentin. Obdeluje se jih lahko tudi intraoralno.

## Preizkušnost

Preko 10 let kliničnih izkušenj in številne znanstvene raziskave zagotavljajo uporabnikom BioHPP najvišjo varnost. 

**Dodatne informacije o »BioHPP elegance prefabs« lahko dobite na:**

Tel. 01/436-61-56  
www.bredent.com  
info@bredent.si




# Sprostite moč svetlobe: Bre.Lux PowerUnit 2 – Svetlobna pošast iz predala

Po briljantnem začetku prodaje v marcu 2016 se je v podjetju Bredent bistveno povečala proizvodnja priljubljenega aparata za svetlobno polimerizacijo bre.Lux PowerUnit 2. Bistveni razlogi za neverjeten prodajni uspeh so: 72 LED diod, polimerizacijski spek-

ter svetlobe brez manjkajočih valovnih dolžin, vrtljivi podstavek z zrcalno površino, prozoren podstavek za polimerizacijo. Vse našteto vam zagotavlja hitro, zanesljivo in prepustno polimerizacijo v globino objekta polimerizacije. Enostavno rokovanje, možnost in-

dividualnega programiranja in tiho delovanje poskrbijo za uporabniku prijazno izkušnjo.

Zaradi življenjske dobe LED diod, ki znaša nekje 12 let (kar pomeni 20.000 delovnih ur proti 2.000 delovnim uram halogenskih žarnic),

prostornega predala za polimerizacijo in ugodne cene lahko konkurenca bre.Lux PowerUnit 2 gleda le v zadnje luči. 

**Dodatne informacije o bre.Lux PowerUnit 2 lahko dobite na:**

Tel. 01/436-61-56  
www.bredent.com  
info@bredent.si



BioHPP® je "PEEK" material, ojačan s keramiko, polimer visoke izvedbe.  
Biokompatibilno nadomešča vse trdne materiale.  
Lahek za uporabo. Neverjetnih lastnosti.

# BioHPP



# Bionic

## BioHPP



### VSESTRANSKI

Široko področje indikacij -  
od abutmentov do velikih  
konstrukcij

### BREZ KONKURENCE

"Off peak" elastičnost,  
najbolj podobna človeški  
kosti, zmanjšuje obremenitve  
na konstrukcijah

### SUPERIOREN

Pacienti se ob stabilnem  
ugrizu in prijetnem občutku  
v ustih počutijo varne

## Prekaša ga edinole narava

*BioHPP® - „Revolucionarni material“*


**40** YEARS DENTAL INNOVATIONS  
1 9 7 4  
2 0 1 4

bredent group



# Vrnimo se k osnovam: čopasta zobna ščetka

Bilo je avgusta 2017, ko sva z ženo odpotovala v Tanzanijo. Seveda sva šla tudi na safari v tamkajšnje nacionalne parke. Prva noč safarija je bila namenjena spoznavanju Masajev in njihovih običajev. Kot zobozdravniku so mi najprej padle v oči njihove navade glede ustne higijene, prehrane in seveda stanje zob. Podrobnega pregleda ustne votline se nisem loteval, na hitro sem ocenjeval samo nasmehe. Opazil sem lepe in intaktne sekalce, podočnike in ličnike z rjavim zabarvanjem ponekod (slika 1). To sem pripisal tetraciklinskemu zabarvanju, saj sem v vasici po tleh videval prazne stekleničke doksiciklina. Njihova prehrana pa je predvsem živalskega izvora, kravjega in kozjega.



Prvi dan sva šla z Masajem na krajši pohod. Ustavili smo se in ponudila sva mu piškot, ki ga je z veseljem sprejel. Ko ga je pojedel, je izpod ogrinjala vzel na enem koncu olupljeno vejico (miswak) in si v petnajstih minutah zob za zobom očistil vse zobe (slika 2).

Salvadora persica ali arak je grm, katerega vejico je uporabil. Poleg zadovoljive mehanske kontrole plaka nekateri avtorji pripisujejo rastlini tudi antibakterijski učinek. Vsebuje učinkovine, ki blagodejno vplivajo na zobe in parodontalna tkiva, nekateri proizvajalci jih uporabljajo v izdelkih, kot so zobne paste in ustne vode.<sup>1</sup> V bolj moderni družbi so se razvile ščetke, ki posnemajo vejico miswak, imenujemo pa jih čopaste ščetke.

Primernost pripomočka za ustno higieno se v programu Individualni trening oralne profilakse (v nadaljevanju iTOP) ocenjuje po treh kriterijih: sprejemljivost, učinkovitost in neškodljivost. Sprejemljivost je

pomembna za boljšo motivacijo pacienta, učinkovitost in neškodljivost pa lahko zagotovimo z ustreznimi tehničnimi lastnostmi pripomočka in pravilnim podukom o uporabi pripomočka po načelu T2T (iz angl. touch to teach, slovensko bi lahko rekli 'dotik za uvid'). Metoda T2T pomeni, da uporabniku v ustih pokažemo pravilno uporabo, tako da ne dobi le občutka za pravičen način čiščenja, ampak tudi za pritisk, ki ga izvajamo na zobe in dlesni. To pa je najpomembnejše za preprečevanje škode v ustih.

Osnovni namen čopaste ščetke je odstranitev plaka z zobne površine vsakega zoba posebej, ploskve za ploskvijo. Ciljni predel, ki se mu najbolj posvečamo pri tehniki čiščenja s čopasto ščetko, je zobna površina na območju gingivalnega sulkusa. Ravno ta območja so na bukalnih aproksimalnih ploskvah zgornjih kočnikov in lingvalnih aproksimalnih ploskvah spodnjih kočnikov težje dosegljiva, saj je površina teh ploskev konveksna. V predelu zobnega vratu pa imamo podvis. Zato se na teh delih zob akumulira največ bakterijskih oblog.<sup>2</sup> Raziskava je prav tako pokazala učinkovitejšo odstranitev plaka prav na prej omenjenih predelih ob uporabi čopaste ščetke v primerjavi z uporabo klasične ročne zobne ščetke.<sup>3</sup> Zato se na takih težko dostopnih predelih in na drugih, podobno težavnih predelih, kot so koreninska razcepišča in distalne ploskve zadnjih kočnikov, priporoča uporaba čopaste ščetke.<sup>4</sup> Ob pravilnem poduku T2T o ustni higieni je čopasta ščetka po kriterijih učinkovitosti in atravmatičnosti (neškodljivosti) na samem vrhu. Sprejemljivost izdelka je pričakovano manjša zaradi dolgotrajnosti in težavnosti čiščenja vseh zob, ploskve za ploskvijo. V tem primeru je kombinacija ročne zobne ščetke z medzobnimi ščetkami veliko bolj sprejemljiva.

Učenje tehnike čiščenja po načelu T2T se začne pri prijemu ščetke, saj je ta pomemben za kontrolo pritiska in lažje obračanje ščetke pod različnimi koti, kar vpliva na učinkovitost. Pravilen prijem ščetke je s palcem in kazalcem na pregibu zobne ščetke nekaj centimetrov pod glavo ščetke (slika 3). Pri čiščenju naj bodo komolci prosti, ne pa naslonjeni na površino, saj le tako lahko izvajamo tresočje vertikalne gibe čiščenja. Le pri čiščenju lingvalnih površin na spodnjih sekalcih si lahko pomagamo z naslonom mezinca in prstanca na brado.

Nadaljujemo pri postavitvi ščetke

na površino zob. Osnovno vodilo je, da se s ščetinami ne dotikamo dlesni. Iz tega izhaja naslednje navodilo: ščetine so vedno postavljene pod pravim kotom na površino zoba. To najlažje in najbolj nazorno pacientu prikažemo na dveh prstih. Na primer prstanec in mezinac naslonimo skupaj. Pri tem nohta predstavljata zobno površino, obnohtna kožica marginalno prsto dlesen, stik prstov ob nohtu pa papilo (slika 4).

Ko pacient usvoji pravilno postavitev ščetke, se lahko posvetimo čiščenju. Začnemo torej v medzobnem prostoru. Ščetko nastavimo pravokotno na zobno površino, stran od medzobne papile, malo pritisnemo, da se ščetine rahlo razširijo, in zdrsnemo s ščetinami v



sulkus, nato pa pritisk popustimo in začnemo s tresočimi vertikalnimi gibi. Ob tem se premikamo po površini zoba proti drugemu medzobnemu prostoru. Pri tem sledimo poteku gingivalnega sulkusa in ščetko obračamo vedno pravokotno na površino zoba. To gibanje ponovimo v nasprotni smeri, potem pa še enkrat kot prvič. Ščetko obrnemo pravokotno na naslednji zob v nizu in na enak način nadaljujemo po zobnem loku. Pozorni smo predvsem v transkaninem sektorju bukalno, saj nam lice pritiska ščetko ob zobno površino, kar lahko povzroči premočan pritisk. Zato se moramo pri čiščenju lica rahlo upirati, da kar najbolje obvladujemo pritisk. Od anatomije zoba in dlesni je odvisno, pod katerimi koti je treba obračati ščetko in koliko jo je treba premikati po površini zoba, da bi dosegli vsa mesta s plakom. Lingvalno ščetin ne obračamo več pravokotno na zob, ampak se pustimo voditi površini zoba. Kot postavitev ščetke

lingvalno je pri vsakem pacientu lahko drugačen zaradi anatomskih razlik. Zato je čiščenje lingvalnih površin dosti lažje prikazati z metodo T2T, da pacient dobi občutek sulkusa, kot pa opisati z besedami. Okluzalne ploskve zob očistimo prav tako s tresočimi gibi po celotnem poteku fisur.

Sprejemljivost čopaste ščetke je zaradi dolgotrajnosti in zahtevnosti čiščenja majhna. Poveča se, če pri pacientu specifična situacija v ustni votlini zahteva uporabo čopaste ščetke. Prvi tak primer je fiksni ortodontski aparat, pri katerem čiščenje le s klasično zobno ščetko ne zadostuje. Z ortodontsko manualno zobno ščetko v kombinaciji s čopasto ščetko pa občutno bolje odstranimo plak s površine zoba in



z nosilcev aparata v primerjavi s samo ročno zobno ščetko.<sup>5</sup>

Pri pacientih s prizadetimi obzobnimi tkivi je priporočljiva uporaba čopaste ščetke z daljšimi ščetinami za čiščenje globljih parodontalnih žepov in razgaljenih koreninskih razcepišč, saj z njo lažje dosežemo globlja mesta, kjer bi lahko po vsakem čiščenju ostale bakterije in se tako nemoteno organizirale v biofilm.

Čopasta ščetka je lahko nepogrešljiv pripomoček pri ljudeh z močnim refleksom bruhanja in pri nosečnicah, pri katerih je ta refleks lahko še izrazitejši. Zaradi manjše glave ščetke si precej lažje očistijo lingvalne površine kočnikov, ker jih ščetka ne draži.

Čopasta ščetka je prav tako koristna pri nekaterih anatomskih posebnostih, kot so:

- kadar so zobje tesno drug ob drugem, tako da se prekrivajo – s čopasto ščetko lažje dosežemo mesta, ki jih s klasično zobno ščetko ne moremo;
- čiščenje distalne ploskve zadnjega kočnika, saj sta angulus mandibulae ali v zgornji čeljusti tuber maxillae

lahko zelo blizu drugemu ali tretjemu kočniku, tako da ni prostora za klasično zobno ščetko;

- oteženo izraščanje tretjih kočnikov v spodnji in zgornji čeljusti, v zgornji čeljusti pri bukalni legi modrostnika ali pri semiipaktiranih spodnjih modrostnikih, pri katerih s čopasto ščetko precej preprosto dosežemo površino zoba pod dlesnijo, ki delno prerašča zob (operkulumom);
- mlečna denticija, kadar izginje diasteme med mlečnimi kočniki (uporaba nitke na držalu in medzobne ščetke je lahko travmatska, saj z nitko nenadzorovano lahko hitro zarežemo v dlesen, z medzobno ščetko pa se nehote pripeti nerodnost in otroka zbodemo) – s čopasto ščetko po opisanem postopku in z malo večjim pritiskom lahko sežemo v medzobni prostor najprej z bukalne strani, potem pa še z lingvalne;
- mešana denticija, predvsem ko začnejo izraščati stalni ličniki in kočniki. Pri pregledu pogosto ugotavljam prisotnost biofilma na prvem in drugem stalnem kočniku, ki še izraščata. Otroci si ga sami zelo težko očistijo, starši pa včasih niso preveč pozorni in ga niti ne vidijo. V tem primeru je čopasta ščetka zelo koristen pripomoček, ker je glava ščetke, v katero so vpete ščetine, pravokotna na držalo, tako da z lahkoto dosežemo izraščajoči zob. Staršem v takih primerih vedno svetujem uporabo čopaste ščetke. Ugotavljam, da je sprejemljivost pri starših visoka, otroci pa v ustih lažje prenesejo manjšo ščetko.

Čopasta ščetka zadovoljuje vse tri kriterije ITOP-a. Njena največja prednost je, da ne posega v dlesni kot klasična ročna ščetka ali električna zobna ščetka, ampak deluje le v sulkusu in ob pravilni uporabi ne more priti do odmika dlesni. Pacient mora biti le pravilno poučen. Pri vsakem pacientu naj bo tehnika individualno prilagojena glede na njegove potrebe, morebitna anatomska, fiziološka ali/in patološka stanja ter motivacijo. Pacientu, ki je motorično slabše sposoben, ne dovolj motiviran ali ne razume koncepta čiščenja s čopasto ščetko, te ne priporočamo, saj smo lahko prepričani, da je ne bo uporabljal. Priporočamo jo visokomotiviranim in ročno dovolj spretnim ter pacientom z omenjenimi stanji. ■

**Avtor:**

Vedran Lazarevič, dr. dent. med.

## Literatura:

1. Niaz F, Naseem M, Khurshid Z, Zafar MS, Almas K. Role of *Salvadora persica* chewing stick (miswak): A natural toothbrush for holistic oral health. *Eur J Dent* 2016; 10 (2): 301-308.
2. Furuichi Y, Lindhe J, Ramberg P, Volpe AR. Patterns of de novo plaque formation in the human dentition. *J Clin Periodontol* 1992; 19: 423-33.
3. Lee DW, Moon IS. The plaque removing efficacy of a single-tufted brush on the lingual and buccal surfaces of the molars. *J Periodontol* 2011; 41: 131-4.
4. Echeverria JJ, Sanz M. Mehanička supragingivalna kontrola plaka. V: Lindhe J, Karring T, Lang NP. *Klinička parodontologija in dentalna implantologija*. 4. izd. Zagreb: Nakladni zavod Globus, 2004. 449-63.
5. Ashkenazi M, Salem NF, Geron S, Levin L. Evaluation of orthodontic and Triple-headed toothbrushes when used alone or in conjunction with single-tufted toothbrush in patients with fixed lingual orthodontic appliances. A randomized clinical trial. *N Y State Dent J* 2015; 81 (3): 31-7.

## Nos za detajle

Čopasta zobna ščetka **CURAPROX CS SINGLE** v vaših ustih doseže in očisti tudi najbolj skrite kотиčke. Ker se pravi obraz ustne higijene kaže v podrobnostih.



**NEGA ORTODONTSKIH APARATOV**



**HIGIENA OTROŠKIH ZOB**



**ZA ZADNJE V VRSTI**



**ZMANJŠANJE REFLEKSA BRUHANJA  
MED ŠČETKANJEM**

 SWISS PREMIUM ORAL CARE



Zobni ščetki CURAPROX CS 1006 single in CS 1009 single lahko kupite v spletni trgovini [www.zdrav-nasmeh.com](http://www.zdrav-nasmeh.com), v drogerijah, lekarnah in specializiranih prodajalnah. Za več informacij pišite na [prodaja@flegis.si](mailto:prodaja@flegis.si) ali pokličite na 02/460 53 42.



# Zalivke pri okluzalnih kavitetah na stranskih zobeh z Admira Fusion

## Uvod

Kompozitne zalivke v barvi zob, ki se jih vstavlja v območje stranskih zob, so danes že stalnica v zobozdravstvu. Vse več pacientov si namreč želi obnovo, ki se po barvi ne razlikuje od drugih zob. Glede na visoko okluzalno obremenitev stranskih zob je treba uporabljati materiale z visoko zmogljivostjo. Kompoziti so v zadnjih letih doživeli pomembne in

pozitivne spremembe v svoji sestavi, predvsem v prid fizikalnim lastnostim.

Adhezivne tehnike imajo poleg tega še druge prednosti, od katerih je treba izpostaviti predvsem ohranjanje preostale trdne zobne površine. Preparacije kavitet se ne ravnajo več izključno po geometrijskih modelih, ki slonijo na zakonitostih biomehanike. Pri neposrednih zalivkah s kompoziti, ki se zlepijo s trdno zobno povr-

šino, si dejansko prizadevamo le za selektivno odstranitev kariesa in prisotnih zalivk ter glajenje robov kavitet. Pri tem manj oslabimo zobe, istočasno pa z izdelavo adhezivnih zalivk okrepimo tudi njihovo odpornost.

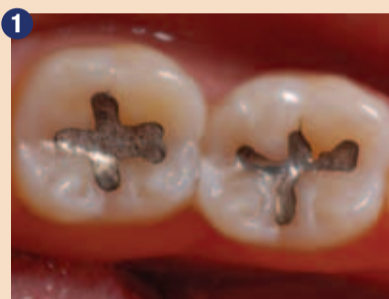Za namestitev adhezivnih zalivk uporabljamo samo občutljive tehnike. Pri tem se je treba držati pravil teh tehnik, s katerimi preprečimo predvsem prepustnost in preobčutljivost. Če upoštevamo

te pogoje, se kakovost in estetika kompozitnih zalivk v primerjavi z amalgamskimi zalivkami občutno povečata.

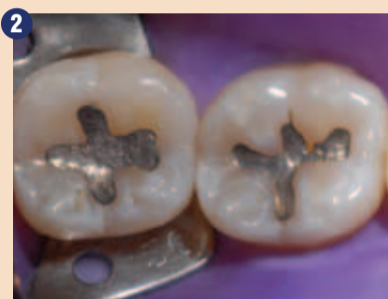Material, ki je v zadnjih letih prišel na trg z indikacijo za zalivke stranskih zob, je ORMOCER® (organsko modificirana keramika), ki je sestavljen iz organsko-anorganskih hibridnih polimerov. Njegove lastnosti so zelo majhno krčenje, odlična biološka kompatibilnost in izjemna estetika.

## Opis kliničnega primera

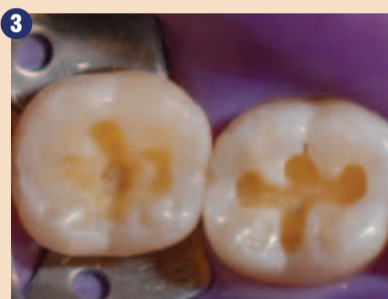Pacientka je obiskala zobozdravstveno ordinacijo z željo po zamenjavi amalgamskih zalivk na zobeh 46 in 47 iz estetskih razlogov (slika 1). Indicirani sta bili estetski zalivki z nanohibridnim polnilnim materialom ORMOCER® Admira Fusion (VOCO). Pod koferdamom (slika 2) smo odstranili amalgamski zalivki in pripravili kaviteti (slika 3).



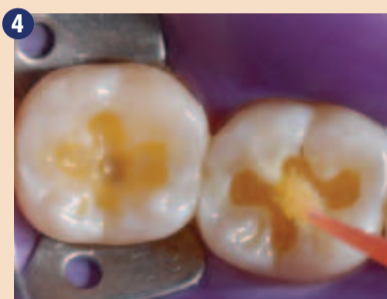Amalgamski zalivki na zobeh 46 in 47, ki ju je bilo treba iz estetskih razlogov zamenjati.



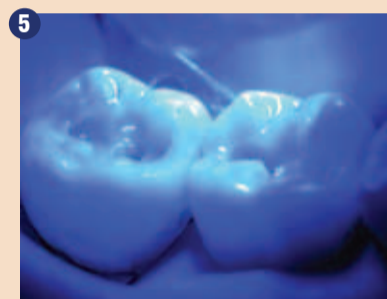Osušitev s koferdamom.



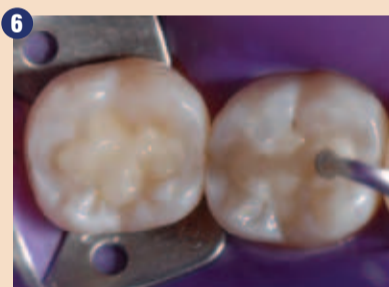Preparirani kaviteti razreda I.



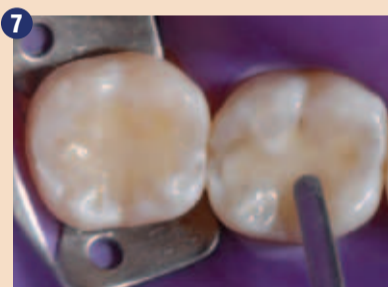Nanos adhezivnega sistema Futurabond DC (VOCO).



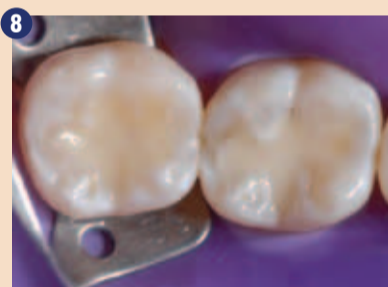10-sekundna fotopolimerizacija adhezivne plasti.



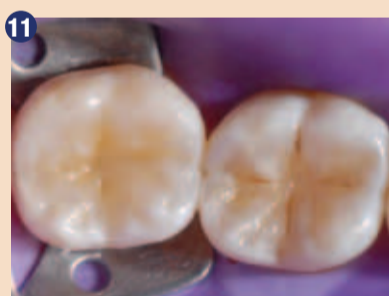Slike od 6 do 9: Kaviteti smo vsakokrat zapolnili s po enim inkrementom. Brez vmesnega strjevanja teh inkrementov smo z lopatko in ostro sondo oblikovali okluzalne površine. Zatem smo vsako zalivko 20 sekund fotopolimerizirali.



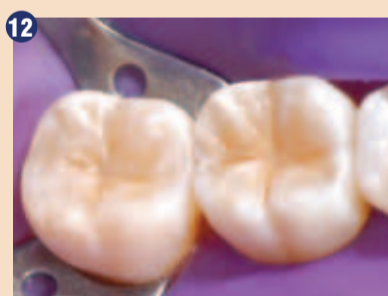
Sliki 12 in 13: Zalivki pred obdelavo in poliranjem.



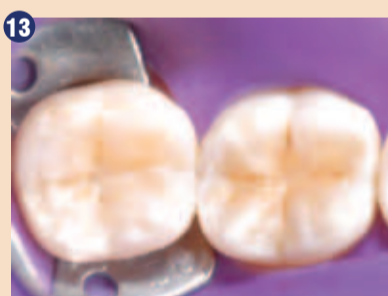Slike od 14 do 18: Obdelava in poliranje zalivk z diamantiranimi polirnimi gumicami, ščetkami iz kozjih dlak z diamantno pasto, ščetkami iz silicijevega karbida in polirnimi filci brez dodatkov.



Nevpadljivo obarvane fisure z rjavo kompozitno barvo za poudarek in učinek globine.



Sliki 12 in 13: Zalivki pred obdelavo in poliranjem.



Slike od 14 do 18: Obdelava in poliranje zalivk z diamantiranimi polirnimi gumicami, ščetkami iz kozjih dlak z diamantno pasto, ščetkami iz silicijevega karbida in polirnimi filci brez dodatkov.

## DENTAL TRIBUNE

The World's Dental Newspaper • Slovenian Edition

© 2018, Dental Tribune International GmbH

Uredniški material, preveden in tiskan v izdaji časopisa Dental Tribune International, je avtorsko zaščiteno pod podjetjem Dental Tribune International GmbH. Vse pravice so zadržane. Objavljeno z dovoljenjem podjetja Dental Tribune International GmbH, Holbeinstr. 29, 04229 Leipzig, Germany. Reprodukcijski način, v katerikoli jeziku, v celoti ali delno, je brez predhodnega dovoljenja podjetja Dental Tribune International GmbH strogo prepovedana. Dental Tribune je zaščitni znak podjetja Dental Tribune International GmbH.

Dental Tribune si prizadeva natančno predstavljati klinične informacije in novice proizvajalcev. V zvezi s tem Dental Tribune ne prevzema nobene izhajajoče odgovornosti resničnosti navedb ali nastalih tipkarskih napak. Založnik prav tako ne prevzema nobene odgovornosti za vsebino oglasov. V člankih izražena mnenja so lastna mnenja avtorjev in ne predstavljajo mnenja Dental Tribune International.

**Dental Tribune International GmbH**  
Holbeinstr. 29, 04229 Leipzig, Nemčija  
tel.: +49 341 48 474 302, faks: +49 341 48 474 173  
e-pošta: newsroom@dental-tribune.com

**Tribune America, LLC**  
116 West 23rd Street, Ste. 500, New York, N.Y. 10011, USA  
Tel.: +1 212 244 7181 | Fax: +1 212 244 7185

Prevod in lektoriranje: Dental Tribune Slovenija  
Grafično oblikovanje in prelom: Simon Šimenc  
Tisk: TISK Žnidarič, d.o.o., Kranj  
Naklada: 2800 izvodov, (april 2018)

Glavni urednik skupine: Daniel Zimmermann

ISSN 2232-3511

Uredniški svet:

dr. Nasser Barghi,  
dr. Karl Behr,  
dr. George Freedman  
dr. Howard Glazer  
prof.dr. I.Krejci  
dr. Edward Lynch  
dr. Ziv Mazor  
prof.dr. Georg Meyer  
prof.dr. Rudolph Slavicek  
dr. Marius Steignamm

ZDA keramika  
Nemčija endodontija  
Kanada estetika  
ZDA kariologija  
Švica konzervativa  
Irska restavrativa  
Izrael implantologija  
Nemčija restavrativa  
Avstrija funkcionalnost  
Nemčija implantologija

Strokovni urednik: Magda Wojtkiewicz

Obiščite našo spletno stran: [www.dental-tribune.com](http://www.dental-tribune.com)

Urednica:

Nathalie Schüller

info@dental-tribune.com

Urednik in dir. soc. medijev:

Yvonne Bachmann

Lasnik licence za Slovenijo: Bisernica Medicina d.o.o.,

Izvršni urednik:

Monique Mehler

Gmajnice 15, 1000 Ljubljana

Urednika izdaj:

Marc Chalupsky

Za založbo Bisernica Medicina:

Založnik/Predsednik/CEO:

Ann-Katrin Paulick

Glavni urednik:

Torsten R.Oemus

Vodja produkcije:

Dan Wunderlich

Kontakt slovenskega uredništva:

Tehnološki vodja:

Serban Veres

Boštjan I. Košak (041 740 864),

Direktor razvoja projektov:

Sarah Schubert

Zoran Grom (031 378 022),

Direktor internetnih projektov:

Tom Carvalho

prodaja@dental-tribune.si

Namestnik direktorja:

Hannes Kuschick

Oglasno trženje:

Direktor dogodkov:

Lars Hoffmann

Boštjan I. Košak (041 740 864),

Direktor izobraževanja:

Christiane Ferret

Zoran Grom (031 378 022)

Pomočnik skupine:

Julia Maciejek

prodaja@dental-tribune.si

Računovodje:

Anja Maywald

Mednarodno oglasno trženje:

Marketinška služba:

Karen Hamatschek

Oglasno trženje za VE:

Prodajna služba:

Manuela Hunger

Oglasno trženje za ZE:

Marketinška služba:

Nadine Dehmel

Ključni naročniki:

Prodajna služba:

Nicole Andrá

Matthias Diessner

Mednarodno trženje:

Melissa Brown

Trženje Azija Pacifik:

Peter Wittecyek

Trženje Lat.Amerika:

Weridiana Mageswki

Izvršni producent:

Gernot Meyer

Oglasne dispozicije:

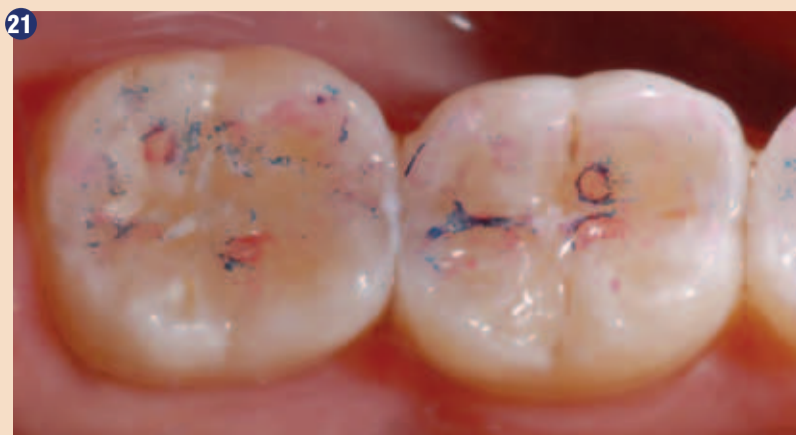Marius Mezger



Adhezivni sistem Futurabond DC (VOCO) smo vtirali približno 20 sekund (slika 4) in nato smo s pomočjo stisnjene zraka odstranili topilo. Adheziv smo 10 sekund fotopolimerizirali (slika 5).

Ker sta bili kaviteti majhni in plitvi ter glede na to, da je za Admira Fusion značilno majhno polimerizacijsko krčenje, smo kaviteti vsakokrat zapolnili s po enim inkrementom (slika 6). S pomočjo lopatke smo odstranili odvečen material in izdelali prvo anatomsko obliko zoba (sliki 7 in 8). Zgornjo plast smo zgladili s čopičem, s čimer smo si olajšali obdelavo in poliranje.

Pred polimerizacijo polnilnega materiala ORMOCER® smo s pomočjo ostre sonde oblikovali



Na koncu sta zalivki pokazali enake okluzalne kontakte.

polirnimi gubicami, ščetkami in polirnimi filci (slike 14, 15, 16, 17 in 18).

Končni rezultat zalivk je pacientka ocenila kot izjemen, kar je mogoče videti tudi na slikah 19, 20 in 21.

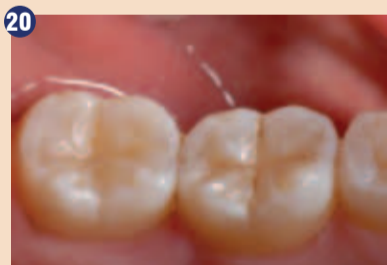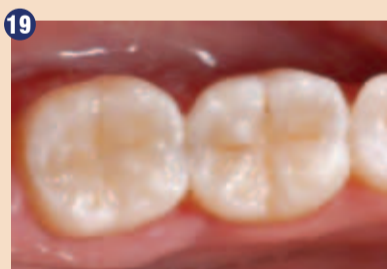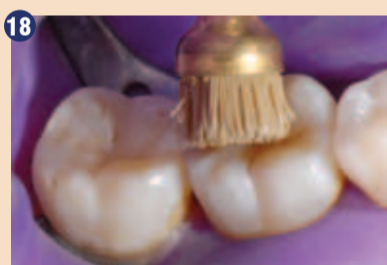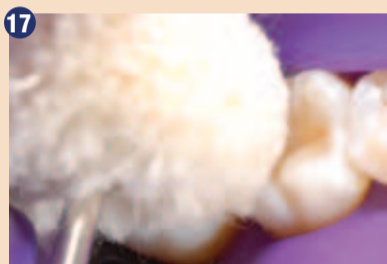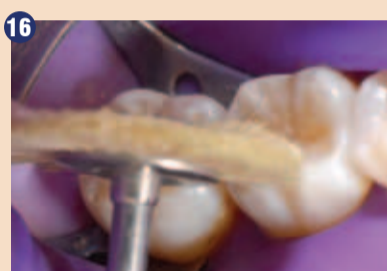### Zaključek

Nanohibridni polnilni material ORMOCER® Admira Fusion se je izkazal kot izjemen material. Enostaven je za obdelavo in odli-

čen za modeliranje oz. poliranje. Predstavljena tehnika je bila relativno enostavna in že uporaba materiala le ene barve je zadoščala za estetske zahteve pri namestitvi zalivke na stranski zob. ■



**Avtor:**  
Dr. Sanzio Marques,  
Brazilija



Sliki 19 in 20: Dokončni obnovi s harmonično kombinacijo estetike in funkcije.

okluzalne fisure (sliki 9 in 10). Zalivko smo 20 sekund fotopolimerizirali. Zatem smo nevpadljivo opredelili fisure s kompozitno barvo (FinalTouch – VOCO) (slika 11) in jih 20 sekund strjevali, preden smo nanесли še zadnjo kompozitno plast. Nato smo obnovo strjevali še dodatnih 20 sekund.

Še pred odstranitvijo koferdama je bilo mogoče dobro videti zadovoljive morfološke značilnosti zalivk (sliki 12 in 13).

Sledila sta obdelava in poliranje z abrazivnimi diamantiranimi

Obstojnost dimenzij

# Natančnost

Čas delovanja

Izkoristite aktualno ponudbo!\*

Odpornost na lomljenje

Hidrofilne lastnosti

Intraoralni čas strjevanja

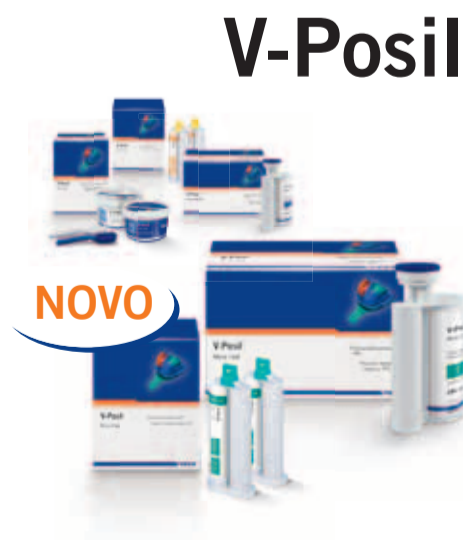sedaj tudi v monofazni različici

## PREPRIČLJIVO NATANČEN

- Izredno hidrofilni A-silikon za največjo natančnost
- Dolg delovni čas združen z kratkim intraoralnim časom strjevanja
- Visoka trdota in velika zmožnost ponastavitve, nudita varnost pri oz. po odvzemu
- Dobre hidrofilne lastnosti, tudi v vezanem stanju, izpopolnjujejo izlivanje in s tem protetično oskrbo



\*Poiščite vse trenutne ponudbe kontaktirajte pooblaščenega VOCO svetovalca.



NOVO